

## Wewnątrznaczyniowe leczenie tętniaka rzekomego zespolenia dystalnego pomostu udowo-podkolanowego

Endovascular treatment of femoropopliteal bypass graft distal anastomosis aneurysm

**Bogusław Rudel<sup>1</sup>, Tomasz Aleksiejew-Kleszczyński<sup>2</sup>, Wacław Kuczmik<sup>3</sup>**

<sup>1</sup>Oddział Chorób Wewnętrznych i Angiologii Szpitala Zakonu Bonifratrów w Krakowie (Department of Internal Medicine and Angiology, Brothers of Mercy St. John of God Hospital, Cracow, Poland)

<sup>2</sup>Wojewódzki Oddział Chirurgii Naczyń i Angiologii Szpitala Zakonu Bonifratrów w Krakowie (Department of Vascular Surgery and Angiology, Brothers of Mercy St. John of God Hospital, Cracow, Poland)

<sup>3</sup>Katedra i Klinika Chirurgii Ogólnej, Naczyniowej i Angiologii, Śląski Uniwersytet Medyczny w Katowicach (Department of General and Vascular Surgery, Silesian Medical University, Katowice, Poland)

### Streszczenie

W artykule autorzy przedstawili próbę małoinwazyjnego leczenia tętniaka rzekomego przęsła udowo-podkolanowego u 81-letniej chorej z licznymi czynnikami ryzyka. Do leczenia tętniaka wykorzystano stent-graft obwodowy. Z powodu nieszczelności i udokumentowanego przecieku do worka tętniaka po implantacji stent-graftu wykonano iniekcję trombiny, za pomocą której wyłączono skutecznie tętniaka z krążenia. Wewnątrznaczyniowe leczenie jest obiecującą alternatywą leczenia powikłań, takich jak tętniak rzekomy, szczególnie u chorych dużego ryzyka.

**Słowa kluczowe:** przęsło udowo podkolanowe, tętniak rzekomy, stent-graft, trombina

Chirurgia Polska 2013, 15, 1, 93–97

### Abstract

In report authors show possibility minimal invasive treatment of pseudoaneurysm distal anastomosis femoropopliteal by-pass in 81 years patient with many risk factors. Patient was treated with peripheral stent-graft implantation. Because of endoleak thrombin was injection direct to aneurysm obtaining obliteration of his cavity. Endovascular treatment is a promising alternative to treat complications such as peripheral artery pseudoaneurysm especially in high risk patients.

**Key words:** femoropopliteal by-pass, pseudoaneurysm, stent-graft, thrombin

Polish Surgery 2013, 15, 1, 93–97

## Wstęp

Tętniaki rzekome tętnic obwodowych stanowią rosnącą grupę powikłań leczenia zabiegowego miażdżycy tętnic. Największą liczbę stanowią tętniaki rzekome tętnicy udowej wspólnej, jako powikłanie po kaniulacji naczynia, w trakcie postępowania wewnątrznaczyniowego (głównie w kardiologii inwazyjnej). Metodą leczenia tego powikłania jest zazwyczaj kompresja, czasem połączona ze

## Introduction

Peripheral artery aneurysms are a growing number of complications of surgical treatment of atherosclerosis. The most common are common femoral artery pseudoaneurysms as a complication of the vessel cannulation during the endovascular procedure (mainly in invasive cardiology). Treatment of this complication is usually compression, sometimes combined with thrombin injection

wstrzyknięciem trombiny do jamy tętniaka. Tętniak zespolenia pomostu naczyniowego jest powikłaniem typowym, choć występującym rzadko. Dotychczasowe leczenie z wyboru, czyli zaopatrzenie chirurgiczne, coraz częściej bywa zastępowane leczeniem wewnątrznaczyniowym.

## Opis przypadku

Do Oddziału Chirurgii Naczyń i Angiologii Szpitala Bonifraterów w Krakowie została przyjęta 81-letnia pacjentka z powodu bólu i obrzęku uda lewego, narastającego po urazie kończyny, którego doznała kilka tygodni wcześniej (stłuczenie kolana lewego po upadku). Przed 7 laty chorej implantowano przeszło udowo-podkolanowe z powodu niedrożności tętnicy udowej powierzchownej lewej (proteza naczyniowa dakronowa Gel-Soft 7 mm), dotychczas funkcjonujące prawidłowo. Ponadto pacjentce implantowano dwa stenty samorozprężalne do tętnicy udowej powierzchownej prawej przed trzema laty.

W wykonanych badaniach obrazowych (angio-TK i arteriografia) uwidoczniiono tętniak rzekomego okolicy zespolenia dystalnego drożnego przeszła udowo podkolanowego, o średnicy 40 mm (ryc. 1A, 1B i 2). Tętnica udowa powierzchowna lewa była niedrożna, pozostałe naczynia lewej osi biodrowej i kończyny dolnej lewej bez istotnych zwężeń. Na podstawie obserwacji, badań laboratoryjnych i bakteriologicznych, wykluczono proces infekcyjny. U pacjentki stwierdzono liczne schorzenia współistniejące: chorobę niedokrwienną serca — z 70% zwężeniem pnia lewej tętnicy wieńcowej; chora nie wyraziła zgody na chirurgiczną rewaskularyzację serca (CABG, *coronary artery bypass grafting*). Inne choroby towarzyszące to: nadciśnienie tętnicze, utrwalone migotanie przedsionków, przewlekła niewydolność serca (NYHA III), przewlekła niewydolność nerek, POCHP, otyłość i tętniak lewej półkuli mózgu.

Z uwagi na tak liczne czynniki ryzyka, chora została zdyskwalifikowana przez anestezjologa od klasycznego leczenia operacyjnego, a jednocześnie chora nie wyraziła zgody na takie postępowanie. Wobec powyższego wybrano opcję leczenia wewnątrznaczyniowego, zaakceptowaną przez chorą. W znieczuleniu miejscowym nakłuto proksymalny odcinek protezy udowo-podkolanowej i wprowadzono do jej światła koszulkę 8F. Prowadnik V-18 przeprowadzono przez jamę tętniaka rzekomego do tętnicy podkolanowej i dalej do tętnicy strzałkowej. Po wymianie prowadnika na sztywny (Amplatz Super Stiff) wykonano angioplastykę przezskórną (PTA, *percutaneous transluminal angioplasty*) zwężonego proksymalnego segmentu tętnicy podkolanowej cewnikiem balonowym o średnicy 5 mm. Następnie implantowano stent-graft obwodowy Viabahn 7 × 100 mm, pozycjonując go dystalnie w proksymalnym odcinku tętnicy podkolanowej, a proksymalnie w świetle protezy (ryc. 3). Po doprężeniu obu końców protezy cewnikami balonowymi o średnicy 5 i 7 mm, w kontrolnej arteriografii stwierdzono utrzymujący się przeciek kontrastu do jamy tętniaka. Zdecydowano o implantacji na zakładkę kolejnego sten-graftu 8 × 60 mm w odcinku proksymalnym. Pomimo doprężenia stent-graftu do nominalnej średnicy, nadal obserwowano

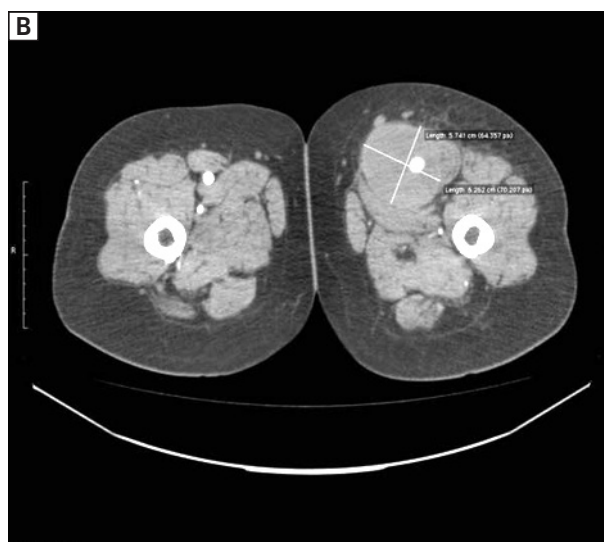
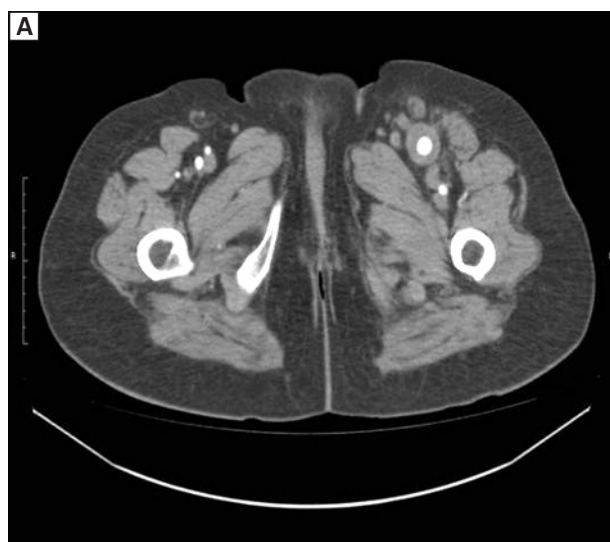into aneurysm cavity. Vascular by-pass graft anastomosis aneurysm is a typical, although occurring rarely. The current treatment of choice — the surgical management increasingly is replaced by endovascular procedures.

## Case report

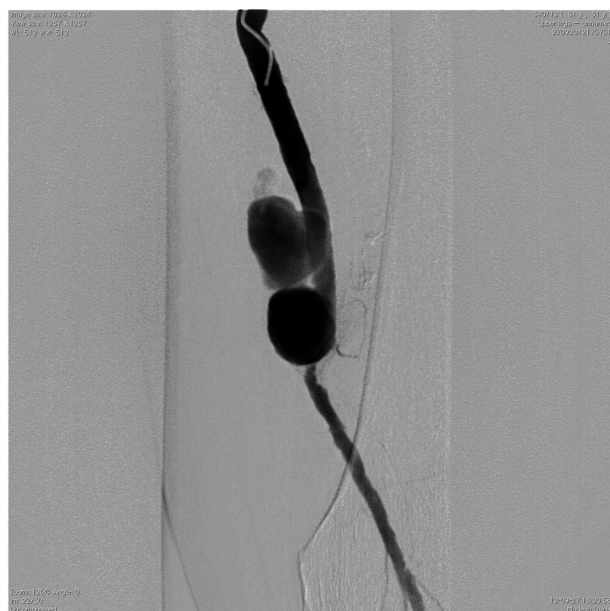81 year old female patient was admitted to the Division of Vascular Surgery and Angiology because of pain and swelling of the left thigh, increasing after limb trauma, which suffered a few weeks earlier (contusion of left knee area as a result of the fall). Seven years ago she had been implanted of femoropopliteal bypass graft because of the left femoral artery occlusion (Gel-soft 7 mm artificial prosthesis), functioning properly till the accident. In addition, the patient was implanted two self expanding stents to the right superficial femoral artery three years ago.

The performed imaging studies (angio CT and angiography) showed pseudoaneurysm of the femoropopliteal graft distal anastomosis, about 40 mm in diameter, penetrating the thigh. (Fig. 1A, 1B and 2). Left superficial femoral artery was occluded, the remaining vessels: left iliacs and arteries of left lower limbs were without significant stenosis. Based on clinical observations, laboratory and bacteriological tests infectious process was excluded. The patient revealed multiple co-morbidities: coronary artery disease — narrowing of the LM 70%, the patient did not consent to surgery (CABG), hypertension, persistent atrial fibrillation (chronic oral anticoagulation), chronic heart failure (NYHA III), chronic renal insufficiency, COPD, obesity and the left hemisphere brain aneurysm.

Due to the consequent risk of complications, the patient was disqualified by the anesthetist of surgical treatment, the patient did not agree to do so. By that reason the endovascular option of treatment, approved by the sick, was selected. After sterile preparation, the femoropopliteal prosthesis proximal segment was punctured and 8F 11 cm sheath was introduced. The V-18 wire was passed through the cavity of aneurysm into the lumen of peroneal artery. After replacing the guide wire for the Amplatz Super Stiff 0,035" Wire the angioplasty of popliteal artery proximal stenosed segment underwent by the 5 mm balloon catheter. Then the 7 × 100 m Viabahn stent graft was implanted, positioning it distally into proximal segment of popliteal artery and proximally into prosthesis lumen (Fig. 3). After postdilatation of both stent grafts ends with 5 mm and 7 mm balloon catheters, the leak of contrast into aneurysm cavity in control angiography was observed. It was decided to implant the next stent 8 × 60 mm stent graft proximally. Despite postdilatation of stent graft to the nominal diameter a small leakage of contrast into the aneurysm cavity was still observed (Fig. 4). The patient was allowed to observe and control angiography was performed after 24 hours. Because the image was similar to the previous diagnosed — maintaining a leakage — 400 units of thrombin was injected into aneurysm cavity under ultrasound guidance obtaining obliteration of his light and elimination of leakage. Sheath was removed by closing the puncture site denture with surgical suture.

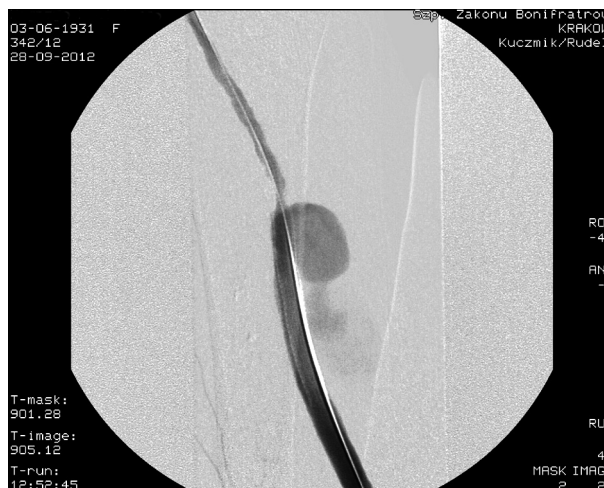

Rycina 1A, B. Tętniak rzekomy zespolenia dystalnego przeszła udowo-podkolanowego, obraz angioTK  
Figure 1A, B. Pseudoaneurysm of the left femoropopliteal by-pass distal anastomosis, angioCT image



Rycina 2. Tętniak rzekomy tętnicy podkolanowej — arteriografia  
Figure 2. Pseudoaneurysm of the left femoropopliteal by-pass distal anastomosis, arteriography image

utrzymywanie się niewielkiego przecieku do jamy tętniaka (ryc. 4). Chorą pozostawiono w obserwacji i wykonano kontrolną arteriografię po 24 godzinach. Z uwagi na obraz podobny do stwierdanego w poprzedniej dobie — utrzymywanie się przecieku — podano 400 j.m. trombiny do jamy tętniaka pod kontrolą USG, uzyskując wykrzepienie jego światła i likwidację przecieku. Koszulkę usunięto, zamykając szwem chirurgicznym miejsce nakłucia protezy. W przeprowadzonym po 30 dniach kontrolnym USG potwierdzono dobry efekt zabiegu: brak przecieku wokół protezy i wykrzepienie jamy tętniaka (ryc. 5). Klinicznie obserwowano ustąpienie dolegliwości bólowych i znaczne zmniejszenie obrzęku uda lewego

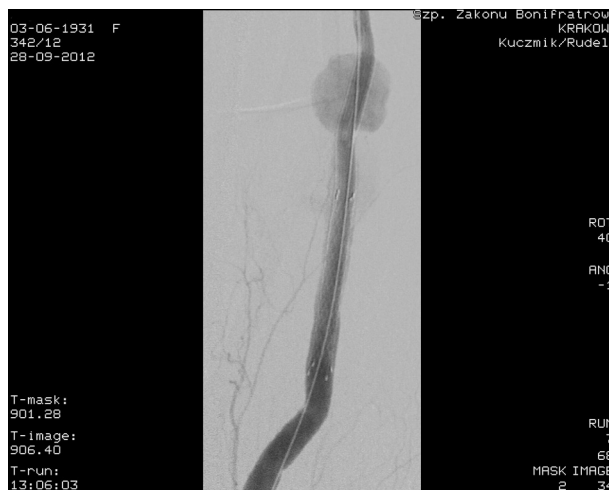

Rycina 3. Tętniak rzekomy po implantacji pierwszego stentgraftu, widoczny przeciek kontrastu do jamy tętniaka  
Figure. 3. Pseudoaneurysm after first stentgraft implantation, visible leakage of contrast into the aneurysm cavity

Conducted 30 days later ultrasound imaging confirmed the good effect of the treatment—no leakage around the prosthesis and thrombosis of the aneurysm cavity (Fig. 5). The pain relief and a significant reduction in the left thigh swelling was clinically observed.

## Discussion

Popliteal artery pseudoaneurysm may have varied etiology. In addition to described case — complications after arterial bypass surgery — it can be caused by artery injury, stent fracture [1], as a complication of osteochondroma [2] or knee arthroplasty [3]. The literature has described the popliteal artery mycotic aneurysm as a complication of bacterial endocarditis or other infectious processes [4] and pseudoaneurysm in Behçet's disease [5].



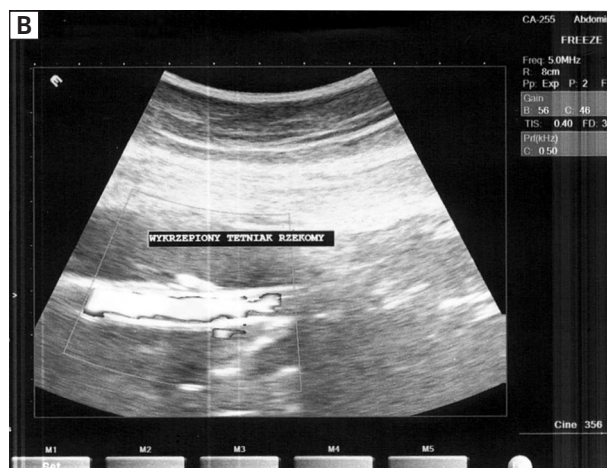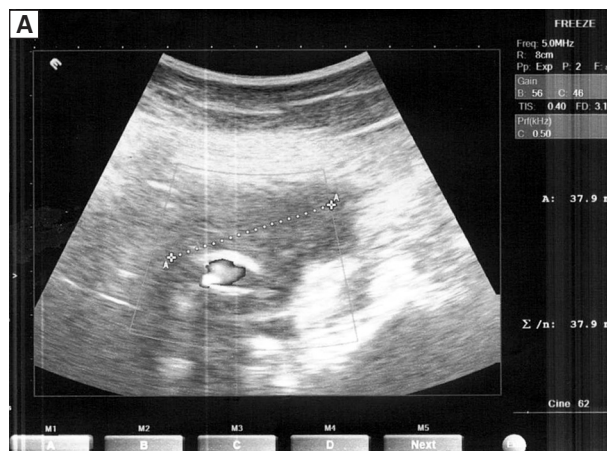**Rycina 4. Stan po implantacji dwóch stent-graftów, niewielki przeciek do jamy tętniaka**  
**Figure. 4. After implantation of two stent-grafts, a small leak into the cavity of the aneurysm**

## Dyskusja

Tętniak rzekomy tętnicy podkolanowej może mieć różnorodną etiologię. Może to być powikłanie po zabiegu pomostowania tętniczego, uraz tętnicy, złamanie stentu [1], jako powikłanie *osteochondroma* [2] lub zabiegów ortopedycznych stawu kolanowego [3]. W literaturze opisywano także rzekomy tętniak mykotyczny tętnicy podkolanowej, jako powikłanie bakteryjnego zapalenia wśierdza lub innych procesów infekcyjnych [4] oraz tętniak rzekomy w przebiegu choroby Behçeta [5].

Tętniak rzekomy po zabiegu pomostowania tętniczego powstaje najczęściej w miejscu zespolenia protezy naczyniowej ze ścianą naczynia. Zazwyczaj występuje w zespoleniu protezy ze ścianą tętnicy udowej wspólnej w pachwinie, znacząco rzadziej w zespoleniu protezy z tętnicą podkolanową. Częstość występowania tętniaków w zespoleniach obwodowych oceniana jest według różnych autorów na od 1,4 do nawet 44,3%. Za podstawowe przyczyny powstania tętniaka uważa się zakażenie zespolenia (protezy), błędy techniczne w trakcie operacji, uszkodzenie protezy, uszkodzenie ściany lub zmiany degeneracyjne w ścianie tętnicy w okolicy zespolenia [6]. Leczenie tętniaków rzekomych jest z wyboru leczeniem operacyjnym. W przypadku tętniaka zespolenia dystalnego przeszła udowo-podkolanowego polega ono na usunięciu tętniaka i wykonaniu ponownego zespolenia, z wykorzystaniem łąty lub nowej protezy, rzadziej na przeniesieniu zespolenia w kierunku obwodowym, z wyłączeniem leczonego segmentu. Alternatywnym sposobem leczenia tego powikłania jest postępowanie wewnątrznacyniowe, polegające na implantacji sten-graftu obwodowego [4, 7]. Jest to procedura bezpieczna, małoinwazyjna i z dobrym skutkiem stosowana w leczeniu tętniaków prawdziwych tętnicy podkolanowej [8–11].

W opisywanym przypadku, z uwagi na liczne schorzenia współwystępujące, w istotny sposób podnoszące ryzyko powikłań okołoperacyjnych i osobistą preferencję chorej, zdecydowano o wyborze procedury małoinwazyjnej.



**Rycina 5. Kontrolne badanie ultrasonograficzne — obraz wykrzepionego tętniaka**  
**Figure 5. Control ultrasound imaging — no leakage around the prosthesis and thrombosis of the aneurysm cavity**

Pseudoaneurysm as a complication after arterial bypass surgery arises most often in the graft anastomosis with the vessel wall. It usually occurs in the site of anastomosis of the graft to the wall of the common femoral artery in the groin, very rare in the anastomosis to the popliteal artery. The incidence of aneurysms in peripheral anastomosis is assessed by various authors from 1.4 to 44.3%. The cause of the aneurysm is considered to anastomosis infection, technical errors in surgery, prosthesis failure, damage to the artery wall or degenerative changes in the arterial wall around the anastomosis [6]. Treatment of aneurysms of choice is surgery. In the case of the aneurysm of the distal anastomosis of femoropopliteal bypass, it is the removal of the aneurysm and the embodiment re-anastomosis, the use of patches or new denture, less the transfer of the anastomosis to distal part of vessel, with the exception of the treated segment. An alternative way to treat this complication is the endovascular procedure, involving the implantation of peripheral stentgraft [4, 7]. This procedure is safe, minimally invasive and successfully used in the treatment of popliteal artery aneurysms [8–11].

Istotnym problemem okazała się dysproporcja średnicy wszytej protezy (7 mm), która — jak się okazało — dodatkowo poszerzyła się w trakcie kilkuletniego funkcjonowania do średnicy tętnicy podkolanowej. Wybrany rozmiar stent-graftu okazał się niedoszacowany. Leczenie przecieku wymagało implantacji dodatkowego stent-graftu o większej średnicy, a ostatecznie podania trombinę do jamy tętniaka. Dodatkową okolicznością niesprzyjającą wykrzepieniu tętniaka była konieczność równoczesnego stosowania leczenia przeciwzakrzepowego z uwagi na współistniejące u chorej utrwalone migotanie przedsionków.

Leczenie wewnątrznaczyniowe jest obiecującą alternatywą dla leczenia powikłań, takich jak tętniaki rzekome tętnic obwodowych. Koniecznym warunkiem przed wdrożeniem tego postępowania jest wykluczenie zakażenia jako przyczyny powstania tętniaka rzekomego. Rosnąca liczba różnych typów dostępnych obwodowych stent-graftów samorozprężalnych, jak i montowanych na balonie pozwala na szerokie ich zastosowanie. Istnieją próby wzmacniania siły radialnej stent-graftu przez implantację klasycznych stentów samorozprężalnych do jego światła, co umożliwiłoby zaplanowanie zabiegu wewnątrznaczyniowego w przypadkach zmiany o trudnej anatomii bądź niekorzystnej lokalizacji [12]. Niestety czynnikiem hamującym rozwój metody w polskich warunkach jest wysoki koszt procedury w stosunku do postępowania chirurgicznego.

## Piśmiennictwo (References)

1. Tsuji Y, Kitano I, Iida O *et al.* Popliteal pseudoaneurysm caused by stent fracture. *Ann Vasc Surg.* 2011; 25: 840.
2. Taneda Y, Nakamura K, Yano M *et al.* Popliteal artery pseudoaneurysm caused by osteochondroma. *Ann Vasc Surg.* 2004; 18: 121–123.
3. O'Connor JV, Stocks G, Crabtree JD *et al.* Popliteal pseudoaneurysm following total knee arthroplasty. *J Arthroplasty* 1998; 13: 830–832.
4. Ghassani A, Delva JC, Berard X *et al.* Stent graft exclusion of a ruptured mycotic popliteal pseudoaneurysm complicating sternoclavicular joint infection. *Ann Vasc Surg.* 2012; 26: 730.
5. Silistrelis E, Karabay Ö, Erdal C *et al.* Behçet's disease: treatment of popliteal pseudoaneurysm by an endovascular stent-graft implantation. *Ann Vasc Surg.* 2004; 18: 118–120.
6. Noszczyk W (ed.). *Chirurgia tętnic i żył obwodowych.* PZWL, Warszawa 2007.
7. Reijnen MM, de Rhoter W, Zeebregts CJ. Treatment of a symptomatic popliteal pseudoaneurysm using a stent-graft and ultrasound-guided evacuation of the haematoma. *Emerg Radiol.* 2009; 16: 167–169.
8. Pulli R, Dorigo W, Fargion A *et al.* Comparison of early et midterm results of open and endovascular treatment of popliteal artery aneurysms. *Ann Vasc Surg.* 2012; 26: 809–818.

The growing range of stentgrafts available on the market allows precise tools selection to perform the endovascular procedure.

In our case, due to a number of co-morbidities, significantly raising the risk of perioperative complications and personal preference of a patient, it was decided to choose minimally invasive procedure. A major problem was the disparity in diameter of sewn prosthesis (7 mm), which, as it turned out, had further expanded during several years after operation, to the diameter of the popliteal artery. Selected graft size was underestimated and the elimination of leakage required a second more proximal stent graft implantation and at the end the injection of thrombin into the aneurysm cavity. An additional factor which was not conducive to aneurysm obliteration was necessity of concomitant anticoagulation treatment due to coexisting persisted atrial fibrillation.

Endovascular treatment is a promising alternative to treat complications such as peripheral artery pseudoaneurysm. A necessary condition prior to the implementation of this procedure is to exclude infection as a cause of complications. The growing range of available self-expanding and balloon-mounted stentgrafts (whose diameter can be significantly model), attempts to strengthen the radial force by implantation of self-expanding stents to the stent graft lumen, allows to plan endovascular treatment in cases of difficult anatomy changes [12]. The limiting factor in the development of this method in the Polish conditions is undoubtedly a significantly higher cost of endovascular treatment to surgery.

9. Tielliu IF, Verhoeven EL, Prins TR *et al.* Treatment of popliteal artery aneurysms with the Hemobahn stent-graft. *J Endovasc Ther.* 2003; 10: 111–116.
10. Laganà D, Carrafiello G, Mangini M *et al.* Endovascular treatment of femoropopliteal aneurysms: a five-year experience. *Cardiovasc Intervent Radiol.* 2006; 29: 819–825.
11. Idelchik GM, Dougherty KG, Hernandez E *et al.* Endovascular exclusion of popliteal artery aneurysms with stent-grafts: a prospective single-center experience. *J Endovasc Ther.* 2009; 16: 215–223.
12. Varghese V, Kovach R, George JC. Popliteal artery aneurysm repair using a covered stent-graft reinforced with interwoven nitinol stent. *Vasc Dis Management* 2012; 9: E3–E4.

### Adres do korespondencji (Address for correspondence):

Dr hab. n. med. Waclaw Kuczmik  
Katedra i Klinika Chirurgii Ogólnej, Naczyniowej i Angiologii  
Śląski Uniwersytet Medyczny  
ul Ziółowa 45/47; 40–635 Katowice

Praca wpłynęła do Redakcji: 22.07.2013 r.