

## Zator skrzyżowany i zatorowość płucna u chorego z zakrzepicą żył powierzchownych kończyn dolnych jako pierwsza manifestacja przetrwałego otworu owalnego

Paradoxical and pulmonary embolism in a patient with superficial venous thrombosis as the first manifestation of patent foramen ovale

**Dariusz Mościcki, Marek Drązkiewicz, Bartłomiej Główka, Paweł Loranc, Władaw Byrdy**

Oddział Chirurgii Ogólnej i Naczyniowej Szpitala Wojewódzkiego, Bielsko-Biała (General and Vascular Surgery Department of Bielsko-Biała Hospital)

### Streszczenie

Zator skrzyżowany dotyczy stanu, kiedy zator z układu żylnego przedostaje się do układu tętniczego przez otwór pomiędzy lewą i prawą częścią serca, powodując udar mózgu, zator naczyń trzewnych lub ostre niedokrwienie kończyn. Celem pracy było przedstawienie przypadku zatoru tętniczego kończyny górnej i zatorowości płucnej jako pierwszej manifestacji przetrwałego otworu owalnego, ze źródłem materiału zatorowego w układzie żylnym powierzchownym.

U chorych, u których rozpoznaje się zatorowość tętnic obwodowych, poszukując źródła zatorowości, zawsze należy uwzględnić możliwość wystąpienia zatoru skrzyżowanego. W poszukiwaniu źródła materiału zatorowego konieczne jest wdrożenie diagnostyki ultrasonograficznej układu żylnego, w tym także powierzchownego, oraz echokardiografii serca.

**Słowa kluczowe:** zator skrzyżowany, ultrasonografia, echokardiografia, zakrzepica żylna powierzchowna

Chirurgia Polska 2013, 15, 1, 76–81

### Abstract

Paradoxical embolism concerns the state when a venous thrombus gets into the arterial system through an intracardiac defect between the left and right part of heart causing stroke, visceral artery occlusion or acute limb ischemia. The purpose of this report is to present the case of paradoxical and pulmonary embolism as the first manifestation of patent foramen ovale in which the source of embolic material originates from the superficial venous system.

In all arterial embolism events the possibility of the occurrence of paradoxical embolism should be considered. In searching for the source of a thrombus, diagnostic ultrasonography of the deep and superficial venous system is needed, as well as echocardiography.

**Key words:** paradoxical embolism, ultrasonography, echocardiography, superficial venous thrombosis

Polish Surgery 2013, 15, 1, 76–81

## Wstęp

Pojęcie zator skrzyżowany, wprowadzone w 1877 roku przez Cohnheima [1–3], dotyczy stanu, kiedy zator z układu żylnego przedostaje się do układu tętniczego przez otwór pomiędzy lewą i prawą częścią serca, po-

## Introduction

The notion of paradoxical embolism was first introduced in 1877 by Cohnheim [1–3] and involves a state in which embolic material gets from the venous system into the arterial system through an opening between the

wodując udar mózgu, zator naczyń trzewnych lub ostre niedokrwienie kończyn. Zamiennie używany jest także termin zator paradoksalny. Materiał zatorowy zwykle powstaje w układzie żylnym głębokim kończyn dolnych lub miednicy, bywają jednak również inne źródła zatorowości, takie jak przetoka tętniczko-żylna do dializy czy zakrzepica żyły pachowej [4, 5].

Celem pracy jest przedstawienie przypadku zatoru tętniczego kończyny górnej i zatorowości płucnej jako pierwszej manifestacji przetrwałego otworu owalnego. Przypuszczalnym udokumentowanym źródłem materiału zatorowego była zakrzepica żylna powierzchowna kończyn dolnych.

## Opis przypadku

Chorą w wieku 74 lat (nr historii choroby 20357/2010) przyjęto w trybie pilnym na Oddział Chirurgii Ogólnej i Naczyniowej Szpitala Wojewódzkiego w Bielsku-Białej (CHON) z powodu ostrego niedokrwienia kończyny górnej prawej. Pacjentka otyła (wskaźnik masy ciała [BMI, *body mass index*] — 35,1), leczona farmakologicznie z powodu nadciśnienia tętniczego.

Przy przyjęciu stwierdzano brak tętna, osłabienie siły mięśniowej, ochłodzenie i drętwienia w obrębie kończyny górnej prawej — kategoria 1 według Rutherforda [6]. Dolegliwości te według relacji chorej były zdecydowanie mniejsze niż trzy dni temu. Chora skarżyła się także na niewielką duszność, osłabienie i kaszel, które odczuwała od sześciu dni — z powodu rozpoznania płatowego zapalenia płuc i opłucnej po stronie lewej była leczona antybiotykiem przez lekarza rodzinnego, specjalistę chorób płuc. Po trzech dniach wystąpił nagły silny ból kończyny górnej prawej z zaburzeniami czucia, znacznym osłabieniem siły mięśniowej i ochłodzeniem. Po kolejnych trzech dniach chora ponownie zgłosiła się do lekarza rodzinnego, który skierował ją do konsultacji chirurga naczyniowego. Przy przyjęciu akcja serca miarowa 92/min, ciśnienie tętnicze krwi na kończynie górnej prawej nieoznaczalne, na lewej 130/80 mm Hg.

Osluchowo pojedyncze trzeszczenia u podstawy lewego płuca, szmer skurczowy nad zastawką aortalną. W badaniach dodatkowych: WBC 8300/mm<sup>3</sup>, E 4,68 mln/mm<sup>3</sup>, Hb 14 g/dl, Htc 43%, PLT 185 000/mm<sup>3</sup>, CRP 24,64 mg/l, troponina poniżej 0,01 pg/ml, potas 3,17 mmol/l. EKG: „Normogram z tendencją do dekstrogramu, rytm miarowy zatokowy o częstości 94/min. Dextrogyria. W odprowadzeniach V1–V4 załamek rS”; RTG klatki piersiowej: „Wnęka przemieszczona w prawo, nie można wykluczyć guza wnęki. Brak cech zapalenia płuc”. W wykonanym USG Color-Doppler tętnic kończyn górnych stwierdzono: „Od granicy widoczności w klatce piersiowej do 1/3 górnej ramienia światło tętnicy wypełnione materiałem zakrzepowo-zatorowym, poniżej przepływ zachowany aż do łuku dłoniowego z przepływem jednofazowym niskoproporowym. Po stronie przeciwnej przepływ trójfazowy na całym przebiegu drzewa naczyniowego”.

Ze względu na brak cech zagrożenia żywotności kończyny oraz niejasną duszność zastosowano leczenie zacho-

left and right part of the heart either resulting in a stroke, visceral artery occlusion or acute limb ischemia. Embolic material usually originates from the deep veins of the lower extremity or the pelvis. There may be, however, other sources of such material, such as an arteriovenous fistula for dialysis access or an axillary vein thrombosis [4, 5].

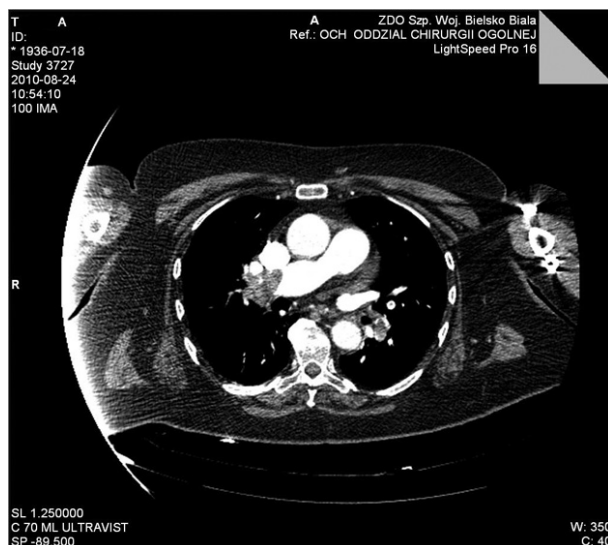
The purpose of this report is to present the case of an arterial embolism in the upper extremity, along with a pulmonary embolism, as the first manifestation of patent foramen ovale. The presumed documented source of the embolic material was a superficial vein thrombosis of the lower extremities.

## Case report

A 74-year-old female, identification no. 20357/2010, was admitted on an emergency basis to the Department of General and Vascular Surgery of Bielsko Biała Hospital (CHON) due to acute upper right limb ischaemia. The patient was obese (BMI 35.1) and was undergoing pharmacological treatment due to hypertension.

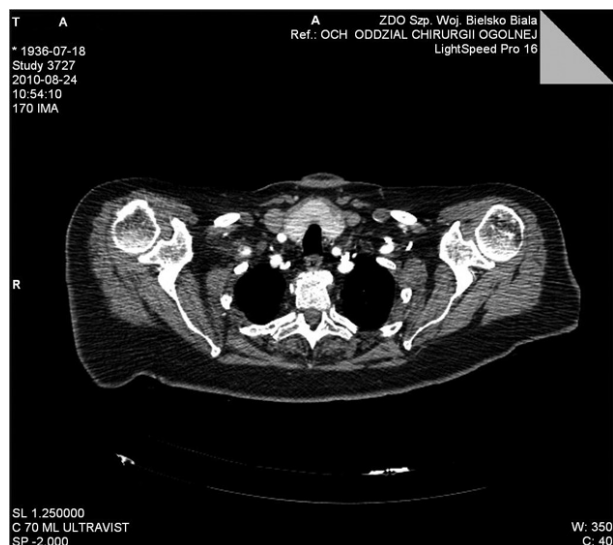On admission the patient presented with pulselessness, decreased muscle power, as well as a cold and numb sensation in the upper right limb — category 1 according to Rutherford [6]. According to the patient's account, these symptoms were less intense than they had been three days earlier. The patient also complained about minor dyspnea, weakness and cough which had appeared six days earlier. She was undergoing antibiotic treatment ordered by the GP, the pulmonary disease specialist, who had diagnosed lobar pleuropneumonia in the left lung. After three days the patient presented acute pain in the upper right limb with sensation disturbances, a major decrease in muscle power and a cold sensation. After three more days she consulted the GP again and was referred to a vascular surgeon. On admission her heart rate was regular at 92 beats/min. While her arterial blood pressure was indeterminable on the upper right limb, it was measured at 130/80 mm Hg on the upper left limb.

Auscultation revealed unusual crackling sounds at the base of left lung and a systolic murmur above the aortic valve. Further tests revealed the following: WBC 8300/mm<sup>3</sup>, E 4.68 mln/mm<sup>3</sup>, Hb 14 g/%, Htc 43%, PLT 185 000/mm<sup>3</sup>, CRP 24.64 mg/l, troponin below 0.01 pg/ml, potassium 3.17 mmol/l. An ECG found that there was a: 'Normal heart axis with tendency for right axis deviation, regular sinus rhythm at 94 beats/min. Dextrogyration. In leads V1–V4 rS wave'. Moreover, a chest X-ray revealed: 'hilum displaced to the right, possible tumour of the hilum. No signs of pneumonia.' Finally, a color Doppler Ultrasonography (General Electric Logiq 7 device, transducers 10L and 3.5C) of the upper limbs arteries revealed: 'Lumen of the artery filled with thromboembolic material in the upper third section of the limb — to the visibility boundary of the chest. Below thromboembolic material the circulation is preserved with low resistance monophasic blood flow as far as the palmar arch. There is triphasic blood flow throughout the vascular tree in the left upper limb.



Rycina 1. Badanie angio-CT tętnic płucnych — zator prawej tętnicy płucnej

Figure 1. Angio CT of the pulmonary artery — embolic material in the right pulmonary artery



Rycina 2. Badanie angio-CT — materiał zatorowy w tętnicy podobojczykowej prawej

Figure 2. Angio CT — embolic material in the right subclavian artery

wawcze dożylnym wlewem heparyny w dawce 25 000 j. na dobę pod kontrolą czasu częściowej tromboplastyny po aktywacji (APTT, *activated partial thromboplastin time*), uzupełniono niedobory potasu oraz poszerzono diagnostykę. W wykonanej gazometrii stwierdzono: pH 7,44, PCO<sub>2</sub> 31 mm Hg, PO<sub>2</sub> 55 mm Hg, HCO<sub>3</sub> 21 mmol/l, saturacja 89%. Włączono tlen w dawce 3 l/min oraz wykonano angio-CT tętnic płucnych, w którym stwierdzono: „Materiał zatorowy w obu tętnicach płucnych. Po stronie prawej prawie całkowite zamknięcie końcowego odcinka tętnicy płucnej przechodzące do tętnicy pośredniej. Po stronie lewej materiał zatorowy w tętnicy pośredniej zajmujący jej 80% (...). Niedrożność tętnicy podobojczykowej i ramiennej w badanym zakresie (...). Podejrzany obszar w okolicy przegrody międzyprzedsionkowej sugerujący przeciek” (ryc. 1, 2). W badaniu dopplerowskim kolor układu żylnego kończyn dolnych stwierdzono: „Po stronie prawej masywna zakrzepica żyły odpiszczelowej i żyłaków z jej dorzecza na udzie i podudziu, materiał heterogeny ze słabą brzeźną rekanalizacją, czoło skrzepliny obejmuje ujście odpiszczelowo-udowe oraz wpukła się do światła żyły udowej. Po stronie lewej wykrzepione żyłki podudzia z zajęciem żyły odstrzałkowej (...). Ograniczona podatność w próbie uciskowej żył głębokich podudzia prawego”.

Stężenie D-dimerów oznaczone metodą lateksową — 3350 ng/ml (norma: do 400 ng/ml). Na oddziale kardiologii wykonano ultrasonokardiografię serca oraz przepłykową (aparatur General Electric Vivid Dimension 4D Imaging, głowice: 3S, MPTE 5 MHz 6B) z podaniem kontrastu: „ujawniono szczelinowany przetrwały otwór owalny ze śladowym przepływem w Color Doppler. W badaniu z kontrastem — I generacji — w czasie próby Valsalvy chmura pęcherzyków w lewym przedsionku”.

Odstąpiono od leczenia operacyjnego niedokrwienia kończyny górnej prawej ze względu na duże ryzyko powi-

In the absence of the threat of direct limb loss and due to unexplained dyspnea, conservative treatment was applied in the form of IV heparin infusion at a dose of 25 000j. per day with APTT guidance. Hypokalemia was treated and extended diagnostics were performed. A blood gas analysis revealed the following: pH of 7.44, pCO<sub>2</sub> of 31 mm Hg, pO<sub>2</sub> of 55 mm Hg, HCO<sub>3</sub> of 21 mmol/l, O<sub>2</sub> saturation of 89%. Oxygen was supplemented at the rate of 3l/min and a CT angiography of the pulmonary arteries was performed. The results were as follows: ‘Embolic material in both pulmonary arteries. On the right almost complete closure of the terminal end of the pulmonary artery reaching the intermediate artery. On the left side, embolic material occupies 80% of the intermediate artery. Subclavicular and brachial artery occlusion in the tested area. A possible leak in the proximity of the atrial septum was found’ (Fig. 1, 2).

Moreover, color Doppler Ultrasonography of the lower limbs revealed the following: ‘On the right side there is a massive thrombosis in the great saphenous vein and the varicose veins draining from it in the upper and lower leg area. The material found was heterogenous with poorly recanalized margins. The thrombus was located in the saphenofemoral junction and entered the femoral vein. On the left lower limb coagulated varicose veins reached as far as the small saphenous vein. (...) Reduced sensitivity to compression of the deep veins in the lower leg’.

D-dimer at 3350 ng/ml was measured by latex methods (normal ≤ 400 ng/ml. In addition, a traditional and transesophageal echocardiography with contrast administration was carried out in the cardiology department (ultrasonography machine: General Electric Vivid Dimension 4D Imaging, transducers: 3S, MPTE 5 MHz 6B). The results were as follows: ‘The CD test revealed a slit-like patent foramen ovale with no significant leakage, while the contrast test — I generation — Valsalva maneuver revealed vesicles gathered in the left atrium.

kłań ogólnych oraz brak zagrożenia żywotności kończyny. Przebieg leczenia zatorowości płucnej wolny od dalszych powikłań. Wdrożono leczenie doustnym antykoagulantem — acenokumarolem — w dawce leczniczej. W trybie ambulatoryjnym chora odbyła konsultację w Poradni Wad Wrodzonych Serca w Śląskim Centrum Chorób Serca w Zabrze, gdzie podjęto decyzję o leczeniu zachowawczym z zaleceniem bezterminowego pobierania doustnych leków przeciwkrzepliwych w dawce terapeutycznej. Po 30 miesiącach od zakończenia leczenia szpitalnego chora odczuwa niewielkie osłabienie siły mięśniowej kończyny górnej prawej przy znacznym wysiłku, które nie utrudnia jej czynności życia codziennego.

## Dyskusja

Zator jest to nagłe zamknięcie naczynia przez składnik, który nie występuje w nim w stanie fizjologii. W zatorach tętniczych w około 90% przypadków źródłem materiału zatorowego jest serce, a u 62% chorych stwierdza się migotanie przedsionków [7, 8]. Materiałem zatorowym mogą być oderwane z serca skrzepiny, urwana blaszka miażdżycowa, tkanka tłuszczowa, fragmenty tkanki nowotworowej, wody płodowe, bakterie, pasożyty lub banieczki gazu, a nawet ciało obce.

Schorzeniem występującym według Filipeckiego [9] z częstością 500–1000/milion mieszkańców rocznie jest zatorowość płucna. Źródłem materiału zatorowego są zwykle skrzepiny powstające w żyłach głębokich kończyn dolnych i miednicy.

Występowanie u tego samego chorego równoczesowego zatoru tętnicy płucnej i zatoru tętniczego nasuwa podejrzenie zatoru skrzyżowanego. Jego warunkiem koniecznym jest współistnienie połączenia między lewą i prawą częścią serca, zwykle przetrwałego otworu owalnego. Przetrwały otwór owalny stwierdza się wśród około 25–30% populacji [3, 10, 11]. Warunkiem wystąpienia zatoru skrzyżowanego jest odwrócenie gradientu ciśnienia między lewym i prawym sercem, co może wywołać na przykład kaszel lub próba Valsalvy.

W zatorowości płucnej materiał zatorowy powstaje w układzie żylnym, a choroba najczęściej towarzyszy zakrzepicy żył głębokich. Należy jednak pamiętać, że zakrzepica żył głębokich może występować nawet u 40% chorych z zakrzepicą żylną żył powierzchownych w tym 23% bezobjawowej [12].

W warunkach fizjologicznych naturalnym filtrem zatrzymującym materiał zatorowy z układu żylnego są płuca ze swoim układem naczyniowym niedopuszczającym do przedostania się materiału do dużego układu krążenia.

W warunkach szczególnych — istniejący ubytek w przegrodzie międzyprzedsionkowej lub międzykomorowej oraz konieczne współistnienie odwrócenia gradientu ciśnienia w obu połowach serca z prawej na lewą stronę — materiał zatorowy z układu żylnego może się przedostać do dużego układu krążenia, powodując zatorowość naczyń obwodowych. Powstaje wtedy zator skrzyżowany. Jeżeli materiał zatorowy przedostanie się przez ubytek w przegrodzie serca, może stanowić źródło zatoru tę-

Surgical treatment of the right upper limb ischemia was abandoned due to a high risk of complications and the absence of a threat of limb loss. In the course of subsequent pulmonary embolism treatment no complications occurred. Moreover, the patient was referred to the Department of Congenital Heart Diseases in the Silesian Centre for Heart Diseases in Zabrze on an outpatient basis. A decision was then made to employ conservative treatment, as well as lifelong oral anticoagulants. In addition, thirty months since hospitalization the patient has observed a slight decrease in muscle power in the right upper limb after strenuous physical exercise which, however, does not interfere with everyday life activities.

## Discussion

Arterial embolism is a blockage of a vessel due to the presence of material which does not occur in it physiologically. In 90% of arterial embolisms, the material originates from the heart while in 62% of cases atrial fibrillation occurs [7, 8]. Embolic material may be a blood clot, a portion of atherosclerotic plaque or neoplastic tissue, a fat globule, amniotic fluid, bacteria, parasites, a gas vesicle or even a foreign body.

According to Filipecki, pulmonary embolism is a condition with incident rate of 500–1000/million cases a year, and one where the material usually constitutes blood clots originating from the deep veins in the lower limbs or pelvis [9].

The presence of a pulmonary embolism and an arterial embolism in one patient allows one to suspect the occurrence of paradoxical embolism, the necessary condition of which is the existence of an opening between the left and right half of the heart, usually in the form of patent foramen ovale. The incidence of a patent foramen ovale is about 25–30% of population [3, 10, 11]. The necessary condition for the occurrence of patent foramen ovale is a reverse pressure gradient between the left and right half of the heart which may occur when coughing or performing the Valsalva maneuver.

In a pulmonary embolism, the embolic material usually originates from the venous system and the condition is accompanied by deep vein thrombosis. However, only 40% of superficial vein thrombosis patients were diagnosed with deep vein thrombosis, while in 23% of the cases deep vein thrombosis was asymptomatic [12].

Physiologically, the lungs, along with their vascular system, fulfill the role of a natural filter preventing embolus material from entering the circulatory system.

In certain conditions, however, such as an atrial or ventricular septal defect accompanied by reverse pressure gradient in both halves of the heart from the left to the right, embolic material may get from the venal system to the circulatory system causing a peripheral vascular embolism and, consequently, a paradoxical embolism. If this material gets through a septal defect, it induces systemic arterial embolism, cerebral or even coronary artery embolism.

nic obwodowych, naczyń mózgowych, a nawet naczyń wieńcowych [13].

Uważa się, że spośród 47 000 udarów mózgu występujących rocznie u młodych ludzi w Stanach Zjednoczonych, w których nie wyjaśniono przyczyny niedokrwienia, większość to zatory skrzyżowane. Zator paradoksalny należy podejrzewać u młodych chorych z niewyjaśnionymi udarami mózgowymi objawowymi lub bezobjawowymi stwierdzanymi zwykle podczas badań tomograficznych głowy z innych powodów lub podczas badań sekcyjnych [3]. Częstość występowania zatoru paradoksalnego wynosi około 2% populacji ogólnej [2].

Leczenie zatorów tętnic obwodowych jest najczęściej operacyjne. Polega na usunięciu materiału zatorowego ze światła naczynia w trakcie zabiegu operacyjnego techniką opisaną po raz pierwszy przez Fogarty'ego — za pomocą cewnika z balonikiem. Stosuje się także metody śródnaczyniowe, a u niektórych chorych postępowanie zachowawcze. Sposób leczenia zatoru tętnicy płucnej zależy od stanu ogólnego chorego. Istnieje kilka metod leczenia: operacyjne w krążeniu pozaustrojowym, tromboliza, przezskórna trombektomia przy użyciu cewnika, założenie filtra do żyły głównej dolnej oraz najczęściej stosowane leczenie zachowawcze przy użyciu leków antykoagulacyjnych.

Ostre niedokrwienie z zakresu tętnic mózgowych można leczyć za pomocą trombolizy dożylniej lub dotętnicznej, o ile pacjent spełnia kryteria czasowe kwalifikujące do tego rodzaju leczenia. W celu zapobiegania ponownym incydentom zatoru skrzyżowanego rekomenduje się leczenie przeciwkrzepliwie i/lub chirurgiczne bądź przezskórne zamknięcie przetrwałego otworu owalnego [2, 3, 14–18]. Na podstawie analizy dostępnego piśmiennictwa autorzy zauważają, że dotychczas w literaturze nie opisano przypadku źródła zatorowości z punktem wyjścia w układzie żylnym powierzchownym oraz równoczesnego współistnienia na tym tle zatoru obwodowego (skrzyżowanego) i zatorowości płucnej u tego samego chorego.

## Wnioski

W każdym przypadku zatorowości tętnicznej należy rozważyć możliwość wystąpienia zatoru skrzyżowanego, zwłaszcza przy wystąpieniu zatorowości płucnej. W poszukiwaniu przyczyny takich zatorów konieczne jest wdrożenie diagnostyki ultrasonograficznej układu żylnego oraz echokardiografii serca. Materiał zatorowy może powstawać także w układzie żylnym powierzchownym.

## Piśmiennictwo (References)

1. Maier L, Teucher N, Dorge H, Konstantinides S. Large emboli on their way through the heart — first demonstration of large paradoxical embolism through a patent foramen ovale. *Eur Heart J Cardiovascular Imaging* 2007; 2: 158–160.
2. Hajsadeghi S, Kerman SR, Farsi N, Rahbar H. Limb ischemia and dyspnoea, a plausible indication of paradoxical embolism. *Iranian Cardiovascular Research Journal* 2011; 2: 74–77.

It is presumed that from among 47,000 unexplained strokes in young people that occur every year in the USA, in the majority of cases the underlying cause of ischemia is paradoxical embolism. Paradoxical embolism should be suspected in young patients with symptomatic or asymptomatic strokes that are usually diagnosed by a CT of the head conducted for other reasons or during a post-mortem examination [3]. The incidence of paradoxical embolism in general population is 2% [2].

Systemic arterial embolism is usually treated surgically. During the procedure, which was first described by Fogarty, the embolic material is removed from the vessel's lumen by means of a balloon catheter. In some patients endovascular methods or conservative treatment is applied. Possible treatment depends on the patient's general condition. There exist several treatments: surgery with the use of a cardiopulmonary bypass, thrombolysis, percutaneous catheter thrombectomy, as well as inferior vena cava filter placement. In high-risk patients who do not qualify for interventional treatment, conservative therapy is implemented.

New cerebral ischemia is treated with intravenous or intra-arterial thrombolysis within three hours of the occurrence of the first symptoms. Antiplatelet and anticoagulation therapy, as well as surgical or percutaneous closure of the patent foramen ovale, are possible ways to avoid recurrence of paradoxical embolism [2, 3, 14–18]. The source of an embolism revealed in superficial venous system, and especially systemic embolism occurring together with pulmonary embolism, have not been described in the analysed literature.

## Conclusions

In cases of arterial embolism the possibility of occurrence of paradoxical embolism must be considered. In order to search for the possible causes of an embolism, ultrasonography of the venous system, as well as echocardiography, must be implemented. The source of embolic material may also be found in the superficial venous system.

3. Travis JA, Fuller SB, Ligush J Jr *et al.* Diagnosis and treatment of paradoxical embolus. *J Vasc Surg.* 2001; 34: 860–865.
4. Bentaarit B, Duval A, Maraval A *et al.* Paradoxical embolism following thromboaspiration of an arteriovenous fistula thrombosis: a case report. *Journal of Medical Case Reports* 2010; 4: 345–349.
5. Aoyama T, Suehiro S, Shibata T, Sasaki Y, Fujii H. Paradoxical embolism in a patient with Paget-Schroetter Syndrome. *Ann Thorac Cardiovasc Surg.* 2005; 6: 429–431.
6. Norgren L, Hiatt WR, Dormandy JA *et al.* w imieniu Grupy Roboczej TASC II. Konsensus dotyczący postępowania w chorobie tętnic obwodowych (TASC II). *Acta Angiol.* 2007; 13 (suppl. D): D1–D80.
7. Andersen L, Mortensen L, Lindholt J *et al.* Upper-Limb thrombo-embolctomy: National Cohort study in Denmark. *Eur J Vasc Endovasc Surg.* 2010; 40: 628–634.
8. Adamczyk R, Drązkiewicz M, Drązkiewicz T *et al.* Analiza odległych wyników 385 embolektomii. *Pol Przegl Chir.* 1986; 58: 1041–1047.
9. Filipecki S. Zator tętnicy płucnej- częstość występowania, podstawa rozpoznawania i leczenia. *Przegl Lek.* 2000; 6: 42–46.

10. Guo S, Roberts I, Missri J. Paradoxical embolism, deep vein thrombosis, pulmonary embolism in case report. *J Med Casse Reports* 2007; 1: 104.
11. Fontanella B, Vizzardi E, Bordonali T *et al.* Pulmonary embolism complicated impending paradoxical embolism — case report and a revive of literature. *Kardiologia Polska* 2010; 68: 3.
12. Jorgensen JO, Fracs BS, Hanel K, Morgan A, Hunt J. The incidence of deep venous thrombosis in patients with superficial thrombophlebitis of the lower limbs. *J Vasc Surg.* 1993; 18: 70–73.
13. Wohre J, Kochs M, Hombach V, Merkle N. Prevalence of Myocardial Scar in patients with cryptogenic cerebral ischemic event and patent foramen ovale. *J Am Coll Cardiol Img.* 2010; 3: 833–839.
14. Fogarty TJ, Cranley JJ. Catheter technic for arterial embolectomy. *NN of Surgery* 1965; 3: 325.
15. Reza J, Duckwiler G, Kidwell C *et al.* Intrarterial Thrombolysis for treatment of acute stroke: experience in 26 patients with long-term follow-up. *AJNR Am J Neuroradiol.* 1999; 20: 1291–1299.
16. Saad N. Aggressive Management of pulmonary embolism. *Semin Intervent Radiol.* 2012; 29: 52–56.
17. Zhou W, Shi H, Yang ZQ *et al.* Value of percutaneous catheter fragmentation in the management of massive pulmonary embolism. *Chinese Medical Journal* 2009; 122: 1723–1727.
18. Ucar O, Golbasi Z, Gulul O, Yildirim N. Paradoxical and pulmonary embolism due to a thrombus entrapped in a patent in a foramen ovale. *Tex Heart Inst J.* 2006; 33: 78–80.

**Adres do korespondencji (Address for correspondence):**

Lek. Dariusz Mościcki  
Oddział Chirurgii Ogólnej i Naczyniowej Szpitala Wojewódzkiego w Bielsku-Białej  
Al. Armii Krajowej 101, 43–316 Bielsko-Biała  
tel.: (33) 810–22–67  
e-mail: dmoscicki@onet.pl

Praca wpłynęła do Redakcji: 24.04.2013 r.