

Anomalie w budowie dróg żółciowych – obserwacje własne

Anomalies in biliary tree anatomy – own observations

Mariusz Szajewski^{1,2}, Wiesław Janusz Kruszewski^{1,2}, Wojciech Jasiński¹, Maciej Ciesielski^{1,2}

¹Oddział Chirurgii Onkologicznej, Gdyńskie Centrum Onkologii, Szpital Morski w Gdyni (Department of Oncological Surgery, Oncology Center, Maritime Hospital in Gdynia, Poland)

²Zakład Propedeutyki Onkologii Akademii Medycznej w Gdańsku (Division of Propedeutics of Oncology, Medical University in Gdańsk, Poland)

Streszczenie

Kamica pęcherzyka żółciowego jest jedną z najczęstszych przyczyn operacji w obrębie jamy brzusznej. W trakcie tego zabiegu może dojść do powikłań związanych z występowaniem nietypowego przebiegu zewnątrzwątrobowych dróg żółciowych. W pracy dokonano przeglądu niektórych wariantów anatomicznych występujących w budowie zewnątrzwątrobowych dróg żółciowych. Autorzy opisali także przebieg diagnostyki i leczenia chorej po laparoskopowym wycięciu pęcherzyka żółciowego, u której doszło do powikłań na tle następstw uszkodzenia przewodu zbaczającego, drenującego żółć z V segmentu wątroby. Badaniem pomocnym w ustaleniu źródła powikłania była cholangiografia rezonansu magnetycznego. Znajomość odchyleń w budowie zewnątrzwątrobowych dróg żółciowych, wiedza o istnieniu przewodów zbaczających i przewodów dodatkowych są niezbędne każdemu chirurgowi operującemu w obrębie dróg żółciowych.

Słowa kluczowe: pęcherzyk żółciowy, drogi żółciowe, przewody zbaczające

Chirurgia Polska 2008, 10, 113–118

Abstract

Cholelithiasis is one of the most frequent causes of operative treatment in the abdominal region. Intraoperative complications caused by an atypical course of the extrahepatic biliary tree may occur. In this study some of anatomical variations of the extrahepatic biliary system are reviewed. The authors describe the diagnostic and therapeutic process of a patient who underwent a laparoscopic cholecystectomy, complicated by the injury of the aberrant bile duct, draining bile from the 5th hepatic segment. A CholangioMRI examination was helpful to determine the diagnosis. Bile duct surgery demands a wide knowledge of the different variations of biliary tree anatomy and an awareness of the possible presence of accessory and aberrant ducts.

Key words: gallbladder, bile ducts, aberrant ducts

Polish Surgery 2008, 10, 113–118

Wstęp

Kamica pęcherzyka żółciowego to jedna z najczęstszych przyczyn operacji w obrębie jamy brzusznej, w czasie której dochodzi zazwyczaj do usunięcia pęcherzyka żółciowego [1]. Zabieg wycięcia tego narządu uznawany jest za jedną z prostszych procedur chirurgicznych. U wybranych chorych z nietypową budową dróg żółciowych opera-

Introduction

Gallstone disease is one of the most frequent causes of abdominal operations. Cholecystectomy is considered one of the simplest surgical procedures. Sometimes, however, it appears to be quite challenging, and in cases of the presence of rare anatomical variations, a standard operation may lead to serious complica-

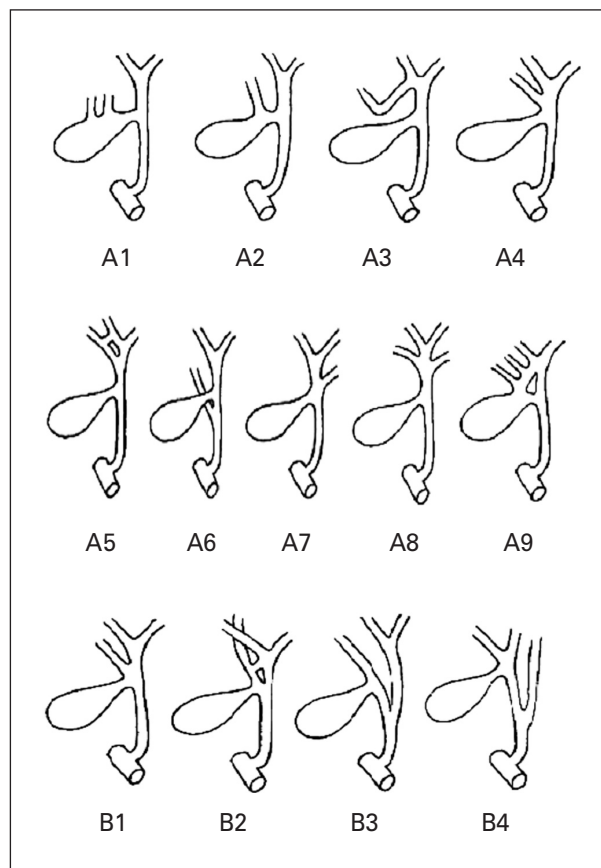
cja ta może sprawiać trudności, a w przypadku nierozpoznanie rzadko występującego wariantu budowy anatomicznej dróg żółciowych, z pozoru typowo przebiegająca operacja może doprowadzić do groźnych powikłań [1–3]. Dlatego każdy chirurg operujący w zakresie dróg żółciowych musi znać odchylenia rozwojowe w ich budowie. Wrodzone odchylenia w przebiegu pozawątrobowych dróg żółciowych występują u ponad 16% pacjentów [2]. Najczęściej obserwuje się nietypowy przebieg przewodu pęcherzykowego i odmiany w zakresie jego połączenia z przewodem wątrobowym wspólnym [2, 4–6]. Rzadziej spotyka się występowanie przewodów zbaczających oraz przewodów dodatkowych, odprowadzających nietypowo żółć z wątroby do zewnątrzwątrobowych dróg żółciowych [7, 8]. Kłopoty chirurgiczne stwarzają także podpęcherzykowe przewody Luschki, które nie mają anatomicznego ujścia w pęcherzyku, a ich uszkodzenie podczas cholecystektomii może prowadzić do wycieku żółci [5, 6, 9].

Przewody zbaczające (*ducti aberrantes*) należą do rzadziej spotykanych odmian rozwojowych dróg żółciowych i nie przez wszystkich autorów są odróżniane od przewodów dodatkowych [6, 7]. Cechą główną przewodów zbaczających jest samodzielne drenowanie odpowiedniego obszaru wątroby [7, 8, 10]. Dość powszechnie określa się je w piśmiennictwie jako przewody dodatkowe [6]. Zdaniem niektórych autorów nazywanie przewodów zbaczających dodatkowymi pomniejsza ich znaczenie, ponieważ w rzeczywistości odgrywają one rolę zasadniczą, a nie wspomagającą w drenażu żółci z wątroby [7, 8]. Przewody dodatkowe współistnieją z głównymi przewodami, mogą łączyć gałęzie przewodów głównych. Według badaczy odróżniających przewody zbaczające, w wielu przypadkach przewody dodatkowe bywają mylone z przewodami zbaczającymi. Dybicki i wsp. [7], na podstawie dostępnego piśmiennictwa oraz spostrzeżeń własnych, zaproponowali w 1984 roku podział zbaczających przewodów żółciowych na trzy grupy:

- grupa I — nieprawidłowy odpływ żółci z całej wątroby,
- grupa II — nieprawidłowy odpływ żółci z jednego płata wątroby,
- grupa III — nieprawidłowy odpływ żółci z segmentu wątroby lub z części segmentu.

W każdej z trzech grup wyróżniono podgrupy w zależności od kierunku przebiegu i miejsca połączenia przewodów zbaczających z główną drogą żółciową.

Najwięcej wariantów nieprawidłowego odpływu żółci drogą przewodów zbaczających opisano w grupie III, dotyczącej przypadków z niewłaściwym drenowaniem segmentu wątroby lub jego części (ryc. 1). Wyróżniono dwie podgrupy: A kiedy przewód pęcherzykowy uchodzi prawidłowo i podgrupę B z ujściem przewodu pęcherzykowego do przewodu zbaczającego. Opisano 9 wariantów w podgrupie A, od A1 do A9. Wariant A1 oznacza sytuację, gdy przewody zbaczające łączą się z pęcherzykiem żółciowym. W przypadku A2 przewód zbaczający uchodzi do przewodu pęcherzykowego. W wariantcie A3 przewód zbaczający uchodzi do prawego przewodu wątrobowego. W odmianie A4 przewód zbaczający uchodzi do przewodu wątrobowego wspólnego. W przypadku A5 obserwuje się pod-



Rycina 1. Grupa III — nieprawidłowy odpływ żółci z segmentu wątroby lub części segmentu

Figure 1. Group III — abnormal biliary ducts system of the single segment or part of the liver segment

tions [1–3]. This is the reason why every surgeon performing cholecystectomy should know the possible ways of atypical bile drainage. Congenital variations of the biliary tree are encountered in 16% of patients [2]. The most common anomalies are an atypical course of the cystic duct and its junction to the CHD (CHD-common hepatic duct) [2, 4–6]. There are also aberrant and accessory ducts, atypically draining bile from the liver to the main biliary tree [7, 8]. Problems are also encountered in cases of the presence of Luscha's ducts which do not directly connect with the lumen of the gallbladder, but whose injury often lead to uncontrolled bile leakage [5, 6, 9].

Aberrant ducts are quite rare anatomical anomalies of the biliary system and are often confused by some authors with accessory ducts [6, 7]. Aberrant ducts are the only way of draining bile from a specific region of the liver [7, 8, 10]. They are commonly described as accessory ducts [6]. This approach discredits their role, because, in fact, these ducts perform a very important function in leading the bile out solely from a specific hepatic segment [7, 8]. Accessory ducts are only supportive for the main duct system and connect different ducts with each other. In 1984, Dybicki *et al.* [7], on the basis of the literature and their own

bieństwo do A4, z dodatkowym przewodem między prawym przewodem wątrobowym a przewodem zbaczającym. W A6 przewód zbaczający doprowadza żółć do przewodu żółciowego wspólnego. W odmianie A7 przewód zbaczający wychodzi z płata lewego lub płata ogoniastego wątroby i łączy się z przewodem wątrobowym wspólnym. Wariant A8 to sytuacja, w której dwa przewody zbaczające, jeden z płata lewego i jeden z prawego, łączą się z przewodem wątrobowym wspólnym. W przypadku A9 dwa przewody zbaczające doprowadzają żółć do przewodu dodatkowego, łączącego przewód wątrobowy wspólny z pęcherzykiem żółciowym. W podgrupie B wyróżnia się cztery typy, od B1 do B4. W sytuacji B1 przewód pęcherzykowy uchodzi do przewodu zbaczającego, łączącego się z przewodem wątrobowym wspólnym. W odmianie B2 obserwuje się podobieństwo do B1 oraz przewód dodatkowy położony między przewodem zbaczającym a przewodem wątrobowym wspólnym. Wariant B3 oznacza sytuację, kiedy nie ma przewodu pęcherzykowego, a przewód zbaczający łączy się z przewodem wątrobowym wspólnym blisko dwunastnicy. Najbardziej złożoną odmianą jest wariant B4 — w tym przypadku przewód zbaczający z segmentu tylnego prawego uchodzi do przewodu pęcherzykowego, który uchodzi do przewodu zbaczającego z segmentu przedniego, a ten z kolei łączy się z przewodem wątrobowym lewym [7].

Opis przypadku

Pacjentkę w wieku 43 lat przyjęto na Oddział Chirurgii Ogólnej Szpitala Morskiego w Gdyni z powodu kamicy pęcherzyka żółciowego w celu planowej operacji usunięcia pęcherzyka. W chwili przyjęcia nie stwierdzano odchyłań w badaniu podmiotowym i przedmiotowym. W wywiadzie chora zgłaszała dolegliwości bólowe w prawym podżebrzu, promieniujące do prawej łopatki, nasilające się po posiłkach. Nie dostrzeżono odchyłań od normy w rutynowo wykonanych przedoperacyjnych badaniach laboratoryjnych. W ramach diagnostyki obrazowej wykonano zdjęcie płuc i badanie USG jamy brzusznej. W ocenie USG zaobserwowano, że: cienkościenny pęcherzyk żółciowy zawierał dwa złogi, każdy o średnicy około 16 mm; przewód żółciowy wspólny i drogi żółciowe wewnątrzwątrobowe nie były poszerzone; inne narządy jamy brzusznej nie wykazywały odchyłań w obrazie USG. Pacjentkę zakwalifikowano do leczenia operacyjnego metodą laparoskopową. W trakcie zabiegu, po wykonaniu odmy otrzewnowej i uwidocznieniu pęcherzyka żółciowego, wypreparowano przewód pęcherzykowy, który przecięto między klipsami. W trakcie dalszego preparowania stwierdzono wyciek żółci. Otworzono jamę brzuszną z cięcia Kochera. Stwierdzono leżący proksymalnie do przewodu pęcherzykowego przewód, którego światło było przecięte, a miejsce to było źródłem wypływu żółci. Nie znaleziono kikuta dalszego przeciętego przewodu. Dokonano rewizji dróg żółciowych poprzez otwarcie przewodu żółciowego wspólnego, założenie drenu Kehra i wykonanie cholangiografii śródoperacyjnej. Nie stwierdzono uszkodzenia w zakresie przewodu żółciowego wspólnego, przewodu wątrobowego wspólnego oraz przewodów wątrobowych prawego i lewego. Przewód stanowiący źródło

experience divided aberrant ducts into three groups according to the following classification:

- Group I — abnormal biliary duct system of the whole liver,
- Group II — abnormal biliary duct system of one lobe of the liver,
- Group III — abnormal biliary duct system of a single segment or part of a liver segment.

In every group, subgroups were divided, depending on the direction of drainage and the location of the junction with the main biliary tree.

The highest number of variations are distinguished in Group III, with an abnormal drainage system from a single segment or part of it (Fig. 1). There are two subgroups: A, when the cystic duct directly joins the CHD, and B, with the junction of the cystic duct to the aberrant duct. There are 9 subdivisions in Group A, A1 to A9. A1 is the situation, when aberrant ducts lead the bile directly to the gallbladder. In the case of A2, an aberrant duct joins the cystic duct. In the A3 variation, an aberrant duct joins the right hepatic duct. In A4, an aberrant duct joins the CHD. A5 is the same as A4, but with an accessory duct between the right hepatic duct and the accessory duct. In A6, an aberrant duct leads the bile to the CBD (CBD, common bile duct). In the A7 variation, an aberrant duct comes out of left lobe, or caudal segment of the liver, and joins the CHD. In A8, two aberrant ducts, one from the right, and one from the left liver lobe join the CHD. In A9, two aberrant ducts lead the bile to an accessory duct, joining the CHD with the cystic duct. Group B contains four subdivisions, B1 to B4. B1 occurs when the cystic duct joins an aberrant duct which leads to the CHD. B2 is the same as B1, but with an accessory duct between an aberrant duct and the CHD. In B3, there is no cystic duct, and an aberrant duct joins the CHD very close to the duodenum. The most complicated variation is B4. In this case, an aberrant duct from the right posterior segment joins the cystic duct, which leads to an aberrant duct from the anterior segment, which itself joins the left hepatic duct [7].

Case description

A 43-year-old female patient was admitted to the Department of General Surgery in Gdynia for elective cholecystectomy during the course of gallstone disease. At the time of admission, there were no abnormalities present in the physical examination. In anamnesis, the patient complained about pain in the right upper abdominal quadrant, radiating to the right scapula, increasing after food intake. No abnormalities in blood tests were found. A routine chest X-ray and abdominal USG were performed. In the USG examination, the gallbladder contained two stones, each 16 mm in diameter, while there were no signs of inflammation of the gallbladder wall. The extrahepatic biliary system was found to be normal. There were no other ultrasonographical signs of any other abdominal disease. The patient was qualified to undergo an elective

dło wycieku zacewnikowano i podano kontrast do jego światła. W śródoperacyjnej ocenie radiologicznej przewód zinterpretowano jako dodatkowy, po czym przewód okłuto i podwiązano. Zabieg zakończono usunięciem pęcherzyka żółciowego. Pozostawiono dren Kehra w drogach żółciowych oraz dren Redona w przestrzeni podwątrobowej. W przebiegu pooperacyjnym obserwowano typowy drenaż żółci przez dren Kehra. Dodatkowo, do 13. doby po operacji, z przestrzeni podwątrobowej przez dren Redona wydzielala się treść żółciowa, krwście podbarwiona, w ilości 50–100 ml na dobę. Stan ogólny chorej nie budził niepokoju. W 13. dobie zaobserwowano wyciek około 1000 ml treści żółciowej przez dren Redona. W badaniu USG jamy brzusznej stwierdzono obecność zbiornika podwątrobowego, który pod kontrolą USG nakłuto i zdrenowano zalegającą w nim żółć. Dren Redona pozostawiono w przestrzeni podwątrobowej. Przez dren Kehra wykonano cholangiografię, która nie wykazała nieprawidłowości. Dren Kehra pozostawiono. W kolejnych dniach drenowano żółć z obszaru podwątrobowego w ilości około 200 ml na dobę. W 20. dobie po cholecystektomii wykonano cholangiografię przy użyciu tomografii rezonansu magnetycznego. To badanie pozwoliło na uwidocznienie przewodu o średnicy 3–4 mm, biegnącego równolegle do przewodu wątrobowego wspólnego. W ocenie radiologicznej zasugerowano możliwość samodzielnego drenażu V segmentu wątroby przez opisywany przewód (brak jednoznacznej odpowiedzi ze względu na złą jakość techniczną zdjęć). Zaobserwowano także obecność zbiornika płynowego bocznie do prawego płata wątroby o wymiarach około 6 cm x 6 cm. W związku z utrzymującym się zaciekiem żółci podjęto decyzję o reoperacji, której dokonano w 25. dobie po usunięciu pęcherzyka żółciowego. Wycinając starą bliznę w prawym podżebrzu, dotarto do przewodu żółciowego wspólnego i do przestrzeni podwątrobowej. Odnaleziono ujście opisywanego przewodu na prawo od przewodu wątrobowego wspólnego. Zespoleono ten przewód z jelitem cienkim na wyosobnionej pętli Roux, szynując zespolenie drenem silikonowym wprowadzonym przez powłoki. Nadal utrzymano dren Kehra w głównej drodze żółciowej oraz drenaż okolicy podwątrobowej. W przebiegu po reoperacji nie stwierdzono powikłań. W 4. dobie usunięto dren okolicy podwątrobowej, w 14. dobie usunięto dren Kehra, w 21. dobie po reoperacji usunięto dren silikonowy z zespolenia przewodu z pętlą jelita czczego. Analizując retrospektywnie zdjęcia z całości diagnostyki obrazowej, stwierdzono, że przewód pierwotnie określony jako dodatkowy w istocie był przewodem zbaczającym, drenującym żółć prawdopodobnie z segmentu V wątroby, jak sugerowano w opisie cholangiografii rezonansu magnetycznego. Nie ustalono miejsca połączenia tego przewodu z zewnątrzwątrobowymi drogami żółciowymi. Istnieje duże prawdopodobieństwo występowania schematu połączeń jak na rycinie 1 w odmianie B1.

Dyskusja

Uważa się, że podwiązanie przewodu zbaczającego jest dopuszczalne jedynie w przypadku, gdy drenuje on jedynie część segmentu wątroby. Podwiązanie przewo-

laparoscopic cholecystectomy. During the procedure, after achieving visualization of the pneumoperitoneum and the gallbladder, the cystic duct was dissected, clipped and cut. During the dissection of the gallbladder from its liver bed, the leakage of bile was observed. A conversion to a laparotomy by a right subcostal incision was performed. An open lumen of the small duct, lying proximally to the cystic duct, was observed while the other end was not found. A choledochotomy with T-drain insertion and an intraoperative cholangiography were performed. The CBD, CHD, right and left hepatic ducts were uninjured. A thin drain was inserted to the open lumen of the transected duct and an additional portion of contrast was given. Intraoperatively the severed duct was considered as an accessory duct and ligated. With that, the cholecystectomy was finished. A Kehr's drain was placed in the CBD while a Redon drain was left in the liver bed and with that, the procedure was finished. In the postoperative course, typical drainage from the T-drain was observed. An additional 50–100 ml of bile per day was drained from Redon drain over 13 days. During this period, the patient was in an excellent general state of health. On the 13th postoperative day, 1000 ml of bile was drained. During an abdominal USG, a biloma was visualized in the live bed and punctured. A control cholangiography was carried out with no abnormalities diagnosed. The T-drain and Redon drain were kept in position. During the following days 200 ml of bile per day was collected from the Redon drain. On the 20th postoperative day a cholangioMRI examination was performed. This examination allowed one to visualize a duct, 3–4 mm in diameter, lying parallel to the CHD. In a radiological evaluation, an aberrant duct was suggested, draining the bile solely from 5th liver segment (the report was not clear-cut, because of the technically unsatisfactory quality of images). A biloma 6 cm in diameter was also observed. Because of persistent bile leakage, a decision to commence operative treatment was made with the patient undergoing reoperation on the 25th day after the cholecystectomy. During the procedure, the hepatic porta were dissected and the CBD identified. The lumen of transected duct was found and anastomosed to the Roux jejunal loop. The anastomosis was splinted on a silicon drain, which was directed through the skin. There were no complications during the following postoperative period. The Redon drain was removed on the 4th postoperative day, the T-drain on the 14th day, while the silicon drain was taken out from anastomosis on the 21st day. After a retrospective analysis of whole diagnostic process we came to the conclusion, that the transected duct, primarily described as an accessory duct, was, in fact, an aberrant duct, draining the bile solely from the 5th hepatic segment, as suggested in a cholangioMRI image. While the junction to the CBD was not determined, it is highly probable that it was the B1 variation, according to Dybicki (Fig. 1).

Discussion

Ligation of an aberrant duct is considered to be allowed only in cases when it drains the bile only from a part of

dów drenujących większe obszary wątroby może stać się źródłem takich powikłań, jak: podwątrobowe i wewnątrz-wątrobowe zbiorniki żółci, żółciowe zapalenie otrzewnej, i nie powinno być praktykowane [7, 8]. Przebieg leczenia chorej operowanej przez autorów niniejszej pracy potwierdza to spostrzeżenie. Cholecystektomia wykonana laparoskopowo rodzi podwyższone ryzyko uszkodzenia zewnątrz-wątrobowych dróg żółciowych w porównaniu z operacją usunięcia pęcherzyka na drodze laparotomii [1]. Taktyka postępowania naprawczego w uszkodzeniu dróg żółciowych zależy w dużej mierze od czasu rozpoznania istoty powikłania oraz od miejsca uszkodzenia. Uszkodzenia rozpoznane w trakcie operacji można zaopatrzyć, wykonując zespolenie koniec do końca, poprzez zszywanie uszkodzonego przewodu na drenie T lub na stencie. W przypadku świeżych uszkodzeń wykonuje się również zespolenia uszkodzonego przewodu z wyosobnioną pętlą jelita czczego. W uszkodzeniach rozpoznanych po kilku dniach lub później najczęściej wykonuje się zespolenie przewodowo-jelitowe lub przewodowo-dwunastnicze [1, 6, 7, 11–14].

Ważną rolę w diagnostyce i w leczeniu uszkodzeń dróg żółciowych odgrywają badania endoskopowe, a w szczególności endoskopowa cholangiopankreatografia wsteczna, która, poza pewnym ryzykiem powikłań, niesie możliwość jednoczesnej oceny uszkodzenia w obrębie głównej drogi żółciowej, wykonania sfinkterotomii oraz wprowadzenia stentu czy protezy [8, 15–17]. Cholangiografia śródoperacyjna jest koniecznością w przypadku wątpliwości co do budowy dróg żółciowych [2, 8]. Takie badania, jak cholangiografia rezonansu magnetycznego czy cholangiografia tomografii komputerowej, są pomocne w przedoperacyjnej i pooperacyjnej ocenie stanu zewnątrz-wątrobowych dróg żółciowych oraz w rozpoznawaniu anatomicznych odmian dotyczących ich przebiegu [3, 8, 10, 18]. Podkreśla się dużą czułość i swoistość cholangiografii z wykorzystaniem spiralnej tomografii komputerowej, choć inwazyjność tej metody wykracza poza obserwowaną po zastosowaniu cholangiografii rezonansu magnetycznego [3, 8, 18]. Badania obrazowe są niezbędne w rozpoznawaniu i zaplanowaniu leczenia naprawczego w przypadku uszkodzenia zewnątrz-wątrobowych dróg żółciowych [2, 3, 7, 8, 10, 18–20].

Wnioski

Obserwowana zmienność w budowie dróg żółciowych wymaga od operującego chirurga dbałości o dobre uwidocznienie wszystkich struktur w obrębie trójkąta Calota. Mimo istnienia anomalii w budowie zewnątrz-wątrobowych dróg żółciowych, staranne operowanie w obszarze niezbędnym dla potrzeb wykonania cholecystektomii pozwala na uniknięcie powikłań chirurgicznych. Należy unikać przecinania „na ślepo” zrostów i postronków tkankowych, a po zabiegu zawsze drenować okolicę podwątrobową. Wyciek żółci przez dren powinien budzić podejrzenie uszkodzenia któregoś z elementów dróg żółciowych, w tym przecięcia przewodu zbaczającego.

a liver segment. Ligation of ducts draining bigger parts of the liver parenchyma may lead to various complications as subhepatic and intrahepatic bilomas, biliary peritonitis and should, therefore, be abandoned [7, 8]. The treatment process of our patient clearly supports this statement. Bile duct injuries (BDI) are considered to be more common after a laparoscopic cholecystectomy in comparison with the conventional method [1]. The repair strategies are dependent on the time of diagnosis and injury characteristics. Injuries diagnosed during the same procedure may be repaired with an end to end anastomosis, a T-tube insertion or an anastomosis with the Roux jejunal loop. Injuries diagnosed after few days, or later, should be repaired by a choledochojejunal or choledochoduodenal anastomosis [1, 6, 7, 11–14].

Endoscopic retrospective cholangiopancreatography (ERCP) plays an especially important role in diagnosis. In spite of the risk of complications, it simultaneously enables one to perform a sphincterotomy or insert a stent [8, 15–17]. Intraoperative cholangiography is indispensable in case of doubts occurring concerning the anatomy of the biliary tree [2, 8]. A cholangiography supported by MRI or CT are very helpful in the preoperative evaluation of its anatomy, variations and the pathologies of extrahepatic bile ducts [3, 8, 10, 18]. Although the high specificity and sensitivity of spiral CT cholangiography is emphasized, its invasiveness is higher than that of a cholangioMRI [3, 8, 18]. Radiological examinations are indispensable in order to diagnosis and treat iatrogenic BDI [2, 3, 7, 8, 10, 18–20].

Conclusions

The observed inconsistency of biliary tree anatomy demands a meticulous dissection of all Calot triangle structures. Proper visualisation of the Calot triangle enables one to avoid most intraoperative surgical complications. Blind transection of unidentified tissue must be avoided and routine subhepatic drainage should be applied. Bile leakage through a Redon drain during the postoperative period should raise one's suspicion of injury of any part of biliary tree, including transection of an aberrant bile duct.

Piśmiennictwo (References)

- Ahrendt SA, Pitt HA. Surgical therapy of iatrogenic lesions of biliary tract. *World J Surg.* 2001; 25: 1360–1365.
- Tuszewski M, Marciniak R, Sierakowski M *et al.* Wrodzone nieprawidłowości zewnątrz-wątrobowych dróg żółciowych. *Pol Przegl Chir.* 1985; 7: 579–584.
- Kocaoglu M, Ugurel MS, Bulakbasi N. MR cholangiopancreatography of case with a biliary tract variation and postoperative biliary duct injury. *Diag Interv Radiol.* 2005; 11: 219–221.
- Jesipowicz M, Karski J, Kurylcio L. Chirurgiczne problemy związane ze zmiennością budowy zewnątrz-wątrobowych dróg żółciowych. *Pol Przegl Chir.* 1975; 1: 7–11.

5. Łapiński Z, Sadowski J. Chirurgia pęcharzyka i dróg żółciowych. In: Śliwiński M, Rudowski W (ed.) Chirurgia kliniczna i operacyjna. Tom III, part 2. PZWL, Warszawa 1985; 196–200.
6. Jabłońska B, Bałuka D. Zmienności anatomiczne zewnątrzwątrobowych dróg żółciowych — znaczenie w chirurgii. Pol Przeg Chir. 2005; 9: 994–1006.
7. Dybicki J, Bilczuk B, Klimkiewicz-Wiesiołek E *et al.* Propozycja nowej klasyfikacji zbacających przewodów żółciowych oraz ich znaczenie kliniczne. Pol Przeg Chir. 1984; 5: 529–537.
8. Hirao K, Miyazaki A, Fujimoto T *et al.* Evaluation of aberrant bile ducts before laparoscopic cholecystectomy: helical CT cholangiography versus MR cholangiography. Am J Rad. 2000; 175: 713–720.
9. Spanos CP, Syrakos T. Bile leaks from the duct of Luschka (subvesical duct): a review. Langenbecks Arch Surg. 2006; 391: 441–447.
10. Taourel P, Bret PM, Reinhold C *et al.* Anatomic variants of the biliary tree: Diagnosis with MR cholangiopancreatography. Radiology 1996; 199: 521–527.
11. Nuzzo G, Giuliante F, Giovannini I *et al.* Bile duct injury during laparoscopic cholecystectomy. Results of Italian National Survey on 56 591 cholecystectomies. Arch Surg. 2005; 140: 986–992.
12. Misawa T, Saito R, Shiba H *et al.* Analysis of bile duct injuries (Stewart-Way classification) during laparoscopic cholecystectomy. J Hepatobiliary Pancreat Surg. 2006; 13: 427–434.
13. Yang WL, Zhang DW, Zhang XC. Clinical analysis of patient with iatrogenic bile duct injury. Hepatobiliary Pancreat Dis Int. 2006; 5: 283–285.
14. Hall JG, Pappas TN. Current management of biliary strictures. J Gastrointest Surg. 2004; 8: 1098–1110.
15. Kaffes AJ, Hourigan L, De Luca N *et al.* Impact of endoscopic intervention in 100 patients with suspected postcholecystectomy bile leak. Gastrointest Endosc. 2005; 61: 269–275.
16. Agarwal N, Sharma BC, Garg S *et al.* Endoscopic management of postoperative bile leaks. Hepatobiliary Pancreat Dis Int. 2006; 5: 273–277.
17. Ketsinelos P, Kountouras J, Paroutoglou G. The role of endoscopic treatment in postoperative bile leaks. Hepatogastroenterology 2006; 53: 166–170.
18. Izuishi K, Toyama Y, Nakano S *et al.* Preoperative assessment of the aberrant bile duct using multislice computed tomography cholangiography. Am J Surg. 2005; 189: 53–55.
19. Kalayci C, Aisen A, Canal D *et al.* Magnetic resonance cholangiopancreatography documents bile leak site after cholecystectomy in patients with aberrant right hepatic duct where ERCP fails. Gastrointest Endosc. 2000; 2: 277–281.
20. Lorbina M, Nottle PD. Extrahepatic biliary anatomy at laparoscopic cholecystectomy: is aberrant anatomy important? ANZ J Surg. 2005; 75: 393–395.

Adres do korespondencji (Address for correspondence):

Lek. Mariusz Szajewski
Oddział Chirurgii Onkologicznej, Gdynskie Centrum Onkologii
Szpital Morski w Gdyni
ul. Powstania Styczniowego 1, 81–519 Gdynia
tel. 502 338 207, faks (058) 661 84 13
e-mail: szajus@poczta.onet.pl

Praca wpłynęła do Redakcji: 12.09.2007 r.