

# Uwięźnięcie zapalnie zmienionego wyrostka robaczkowego w przepuklinie pooperacyjnej

An inflamed appendix incarcerated in an incisional hernia

Wojciech Szczęsny<sup>1</sup>, Stanisław Piersciński<sup>1</sup>, Adrian Reśliński<sup>1</sup>, Jakub Szmytkowski<sup>1</sup>, Wojciech Stankiewicz<sup>2</sup>, Stanisław Dąbrowiecki<sup>1</sup>

<sup>1</sup>Klinika Chirurgii Ogólnej i Endokrynologicznej, Uniwersytet Mikołaja Kopernika w Toruniu, *Collegium Medicum* w Bydgoszczy (Department of General and Endocrine Surgery, Nicolaus Copernicus University of Torun, *Collegium Medicum* in Bydgoszcz)

<sup>2</sup>Klinika Chirurgii Ogólnej i Naczyniowej, Uniwersytet Mikołaja Kopernika w Toruniu, *Collegium Medicum* w Bydgoszczy (Department of General and Vascular Surgery, Nicolaus Copernicus University of Torun, *Collegium Medicum* in Bydgoszcz)

---

### Streszczenie

W pracy przedstawiono wyjątkowo rzadki przypadek uwięźnięcia zapalnie zmienionego wyrostka robaczkowego w bliźnie po cięciu Pfannenstiela po zabiegu ginekologicznym u 53-letniej pacjentki. Ostatecznie rozpoznanie postawiono śródoperacyjnie, pomimo diagnostyki przedoperacyjnej z zastosowaniem ultrasonografii. W leczeniu zastosowano klasyczną appendektomię i proste zeszytowanie wrót przepukliny. Autorzy dyskutują własny przypadek z jedynym znanym doniesieniem oraz nieco częstszymi przypadkami przepuklin Amyanda i de Garengeota.

**Słowa kluczowe:** zapalenie wyrostka robaczkowego, przepuklina pooperacyjna, uwięźnięcie, powikłania, leczenie operacyjne

Chirurgia Polska 2011, 13, 2, 161–165

### Abstract

In this report, an extremely rare case of an inflamed appendix incarcerated in an abdominal hernia in a 53-year-old female after a gynecological procedure performed via a Pfannenstiel's incision is presented. The diagnosis was reached intraoperatively, despite preoperative examination with ultrasonography. A typical appendectomy and simple sutured closure were performed. Authors' case is discussed with the only such occurrence previously reported, as well as the more frequently encountered Amyand's and de Garangeot's hernias.

**Key words:** appendicitis, incisional hernia, incarceration, complications, surgery

Polish Surgery 2011, 13, 2, 161–165

---

## Wstęp

Przepuklina pooperacyjna jest powikłaniem występującym w 3–12% laparotomii. Patologia ta jest tak częsta, że spotyka się z nią każdy lekarz. Przykładowo, w Stanach Zjednoczonych z powodu tego powikłania cierpi około 5 milionów osób [1]. Trwa dyskusja na temat najwłaściwszego sposobu leczenia tej choroby. Coraz częściej do operacji naprawczych wykorzystywane są ma-

## Introduction

Incisional hernias occur as a complication of 3–12% of laparotomies. This pathology is so common that most physicians will eventually encounter it in their practice. In the USA alone, approximately five million patients suffer from this condition [1]. There is an ongoing discussion as to the most favorable treatment method. Synthetic materials and laparoscopic techniques have gained

teriały syntetyczne i techniki laparoskopowe, jednak w przypadku przepuklin olbrzymich stosuje się nadal postępowanie klasyczne z wieloetapowym przygotowaniem do zabiegu [2].

Przepuklina pooperacyjna poza bólem, zaburzeniem statyki i estetyki ciała chorego stwarza warunki do rozwoju powikłań. Jednym z najgroźniejszych jest uwięźnięcie zawartości worka przepuklinowego. Odsetek uwięźnięć nie jest dokładnie określony; ocenia się, że powikłanie to dotyka co 10. chorego. Połowa z tych przypadków wymaga pilnej operacji, w tym w 20% przypadków kończy się resekcją jelit. Taki rozwój choroby zagraża wysoką, bo 5-procentową śmiertelnością okołoperacyjną [1].

Zawartość przepukliny pooperacyjnej stawowi najczęściej sieć większa i pętle jelit. Rzadziej są to narządy położone zaotrzewnowo [3]. W niniejszym doniesieniu przedstawiono niezwykle rzadki przypadek uwięźnięcia zapalnie zmienionego wyrostka robaczkowego w bliźnie po cięciu Pfannenstiela po zabiegu ginekologicznym. W dostępnym piśmiennictwie znaleziono tylko jeden opis podobnego przypadku [4].

## Opis przypadku

Pacjentka, w wieku 53 lat, została przyjęta do kliniki dnia 06.08.2007 roku z powodu silnych dolegliwości bólowych w obrębie prawego bieguna poziomej, 12-centymetrowej blizny w podbrzuszu (po cięciu Pfannenstiela). W 2001 roku chora przebyła histerektomię z adneksotomią z powodu zmian mięśniakowatych macicy (brak dokumentacji lekarskiej, jedynie wywiad podmiotowy). Chora nie była świadoma obecności przepukliny pooperacyjnej. Przed miesiącem pojawiły się pierwsze bóle podbrzusza, a następnie chora stwierdziła niewielki guz w bliźnie (ryc. 1A). Bóle występowały głównie w czasie wysiłku fizycznego. Trzy dni przed hospitalizacją dolegliwości nasiliły się, a guz się powiększył. Przy przyjęciu do szpitala chora nie gorączkowała, perystaltyka była prawidłowa, skóra nad guzem nie była zmieniona. W badaniach laboratoryjnych nie było odchyleń od normy poza leukocytozą krwi obwodowej ( $10.400/\text{mm}^3$ ). Badanie ultrasonograficzne i rentgenowskie zdjęcie przeglądowe jamy brzusznej nie wykazały zmian. Zastosowano dietę ścisłą, nawodnienie parenteralne, środki przeciwbólowe, rozkurczowe oraz amoksycylinę z kwasem klawulanowym. Mimo że w pierwszych godzinach hospitalizacji bóle były mniejsze, to w następnej dobie nasiliły się, a guz w powłokach się powiększył. Ze względu na awarię tomografu komputerowego, wykonano kolejne badanie ultrasonograficzne. Powtórzone badanie wykazało: „...twór o charakterze tkanki tłuszczowej (najprawdopodobniej sieć większa) o wymiarach  $4 \times 2$  cm na poziomie powięzi mięśniowej...”.

Chorą zakwalifikowano do operacji w trybie planowym. W tkance podskórnej stwierdzono worek przepukliny o średnicy około 5 cm. Jego zawartość stanowiła sieć większa oklejająca ropowiczo zmieniony wyrostek robaczkowy (ryc. 1B). Wrota przepuklinowe w obrębie blizny pooperacyjnej miały średnicę około 3 cm. Wyko-

widespread acceptance in the repair of such hernias, although in extremely large defects the classical open approach with multi-stage preoperative preparation remains in use [2].

Aside from the pain, discomfort and aesthetic deficiency caused by incisional hernias, further complications may develop, the most dangerous of which is the incarceration of the hernial sac contents. The percentage of incarcerations has not been clearly defined; it is estimated that every tenth hernia patient experiences this complication. Half of these cases require emergent surgical intervention, 20% of which result in bowel resection. Such a course of the disease carries a high perioperative mortality of 5% [1].

An incisional hernia sac typically contains bowel loops and a portion of the greater omentum. In rare cases, retroperitoneal organs can be found [3]. In this report, an extremely rare case of an inflamed appendix incarcerated within the scar after a gynecological procedure performed via a Pfannenstiel's incision is presented. A review of the available literature has revealed that only one similar case has been published to date [4].

## Case report

On 6 August 2007, a 53-year-old female was admitted to the authors' center, complaining of strong pain in the lower right quadrant of the abdomen. The pain was localized in the right portion of a horizontal, 12-cm-long suprapubic scar resulting from a Pfannenstiel incision. In 2001 the patient had undergone hysterectomy with adnexectomy for a fibroid uterus (no medical records available upon admission, information revealed by patient upon history). The patient was unaware of the presence of an incisional hernia. Approximately a month before, the patient had experienced lower abdominal pain accompanied by a small mass within the scar (Fig. 1A). The pain returned upon physical activity. Three days before admission the pain had intensified, and the mass had increased in size. Upon admission the patient presented with normal bowel sounds, normal body temperature and unchanged skin overlying the mass. The only abnormal laboratory finding was a leukocytosis of  $10.400/\text{mm}^3$ . An abdominal ultrasound and plain supine radiograph showed no abnormalities. The patient was placed on nil by mouth, parenteral fluid replacement, intravenous amoxicillin and clavulanate, as well as analgesic — spasmolytic medication. After an initial decrease in pain intensity, the pain, as well as the size of the abdominal wall mass increased during the next 24 hours. Due to the failure of a CT scanner, another abdominal ultrasonography was performed. Repeated ultrasound revealed a “... $4 \times 2$  cm mass bearing the characteristics of adipose tissue (most likely a portion of the greater omentum) at the level of muscular fascia...”.

The patient was set for elective surgery. A hernial sac, approximately 5 cm in diameter, was discovered within the subcutaneous tissue. It contained a portion of the greater omentum surrounding a phlegmonous ap-

nano częściową resekcję zmienionej zapalnie sieci oraz appendektomię. Po odświeżeniu brzegów rany wykonano proste zeszytowanie wrót przepuklinowych szwem ciągłym Maxon 3-0. Przebieg pooperacyjny był bez powikłań. Chorą wypisano do domu w 4. dobie po zabiegu z raną gojącą się przez rychłozrost.

W 10. dobie po zabiegu pacjentka ponownie zgłosiła się do kliniki z powodu guza w obrębie rany. W znieczuleniu miejscowym ranę rozwarstwiono do powięzi, drenując surowiczak o objętości 50 ml. Ranę drenowano 24 godziny. Dalsze gojenie przebiegło bez powikłań.

Wynik badania histopatologicznego preparatu operacyjnego: *Appendicitis phlegmonosa et periappendicitis purulenta*. Badanie mikrobiologiczne z posiewu śródoperacyjnego wykazało obecność pojedynczych kolonii *Escherichia coli*, wrażliwych, między innymi, na amoksylicynę z kwasem klawulanowym.

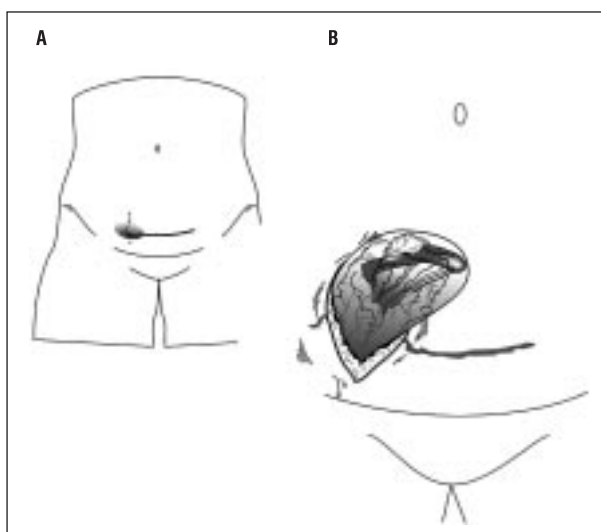
## Dyskusja

W doniesieniu opisano unikalny przypadek uwięźnięcia ropowiczko zmienionego wyrostka robaczkowego we wrótach przepukliny pooperacyjnej, powstałej w bliźnie po cięciu Pfannenstiela. Przebieg kliniczny choroby był nietypowy. Operację podjęto w związku z nasileniem objawów stanu zapalnego oraz powiększeniem guza w bliźnie po laparotomii. Nietypowe umiejscowienie wyrostka uniemożliwiło postawienie trafnej diagnozy przedoperacyjnej.

W Polsce rocznie w wyniku powikłań w gojeniu ran operacyjnych powstaje nawet do kilku tysięcy przepuklin. Znane są powszechnie czynniki ryzyka rozwoju przepuklin pooperacyjnych. Zalicza się do nich, między innymi: zakażenie rany, błąd techniczny szycia, otyłość, palenie tytoniu, steroidoterapię, niedożywienie czy operację w trybie pilnym. Uważa się, że zarówno rodzaj, jak i długość cięcia mają pewne znaczenie [1, 3]. Cięcia poprzeczne, do których zalicza się cięcie Pfannenstiela, mają dawać mniejszy odsetek przepuklin pooperacyjnych, choć nie wszystkie obserwacje potwierdzają tę tezę [1, 5].

Uwięźnięcie wikła co dziesiąty przypadek przepukliny pooperacyjnej. Częstość ta nie odpowiada naturalnemu przebiegowi tej choroby, gdyż zwykle, nie czekając na powikłania, podejmowane są zabiegi naprawcze przepuklin. Pacjenci decydują się na to zarówno z przyczyn czysto estetycznych, jak i z powodu dolegliwości bólowych [1]. Ból może być wywołany zaburzeniem pasaży jelitowego czy też pociąganiem zrostów z trzewiami. W opisywanym przypadku ewidentną przyczyną dolegliwości było uwięźnięcie wyrostka i sieci większej. Nasilenie objawów w dobie poprzedzającej zabieg zbiegło się z rozwojem zmian zapalnych.

Wykonane przez zabiegiem operacyjnym badanie ultrasonograficzne nie było pomocne z powodu oklejenia wyrostka siecią większą. Zwykle jednak umożliwia wykazanie obecności w worku przepuklinowym tabularnej struktury o pogrubiałej ścianie połączonej z kątnicą [4]. Według Ebisawa i wsp. [6] najlepszą metodą pozwalającą na różnicowanie uwięźniętych przepuklin zawierają-



Rycina 1 A. Niewielki guz w obrębie prawego bieguna blizny po cięciu Pfannenstiela (schemat); B. Worek przepuklinowy zawierający sieć większą oklejającą ropowiczko zmieniony wyrostek robaczkowy (schemat)

Figure 1 A. A small mass in the right portion of scar after Pfannenstiel's incision (schematic drawing); B. A hernial sac containing a portion of the greater omentum surrounding a phlegmonous appendix (schematic drawing)

pendix (Fig. 1B). The hernial defect within the scar measured approximately 3 cm in diameter. A partial resection of the inflamed omentum and an appendectomy were performed. The margins of the defect were excised and a simple closure with a 3-0 Maxon running suture was performed. The postoperative course was uneventful. The patient was discharged on the 4<sup>th</sup> postoperative day, with the wound healing by primary intent.

On the 10<sup>th</sup> postoperative day the patient reported to the authors' center again due to a mass within the wound. The wound was explored under local anesthesia and a 50 ml seroma was drained. A suction drain was placed in the wound for 24 hours. No further healing complications were observed.

The histopathology specimen results were as follows: *Appendicitis phlegmonosa et periappendicitis purulenta* while the microbiology report from the intraoperative specimen found: *Escherichia coli*, single colonies. *Susceptible a.o. to amoxicillin/clavulanate*.

## Discussion

A unique case of a phlegmonous appendix incarcerated in an incisional hernia after Pfannenstiel incision is presented. The clinical course was atypical. The decision to operate was based on signs of increasing inflammatory response and the enlargement of the mass in the post-laparotomy scar. The unique location of the appendix prevented correct preoperative diagnosis.

The complicated healing of surgical wounds leads to the development of a few thousand incisional hernias in Poland every year. The risk factors for incisional hernia

cych w worku wyrostek robaczkowy z innymi uwięzionymi przepuklinami jest tomografia komputerowa. Jej zastosowanie przez Singal i wsp. [4] umożliwiło stwierdzenie obecności zapalnie zmienionego wyrostka robaczkowego uwięzionego w bliźnie po pobraniu przeszczepu kostnego z grzebienia kości biodrowej prawej. W opisywanym przypadku awaria aparatury uniemożliwiła wykonanie tego badania.

Pierwsze opisy obecności wyrostka robaczkowego w przepuklinie pochodzą z lat 30. XVIII wieku. W 1735 roku Klaudiusz Amyand w czasie zabiegu uwięzionej przepukliny pachwinowej u 11-letniego chłopca stwierdził w jej worku perforowany wyrostek robaczkowy. Wykonał wtedy pierwszą na świecie appendektomię wraz z naprawą przepukliny. Zabieg trwał mniej niż pół godziny, a chory szybko powrócił do zdrowia [7]. Cztery lata wcześniej René Jaques Croissant de Garengot opisał obecność wyrostka w przepuklinie udowej. W 1785 roku Hevin wykonał usunięcie zmienionego zapalnie wyrostka robaczkowego, który znalazł w worku przepukliny udowej [8].

Lokalizacja wyrostka robaczkowego w przepuklinie pachwiny nie jest unikalna. Już w 1937 roku Ryan ocenił częstość wyrostka w worku przepuklinowym przepuklin pachwiny na około 1%, zaś jednocześnie jego zapalenie na 0,1% [9]. Oprócz przepuklin pachwinowych i udowych wyrostek robaczkowy w stanie zapalnym opisywano w przepuklinie Spigela [10].

W różnicowaniu przyczyn bólu w obrębie blizny pooperacyjnej należy uwzględnić: rozpoczynającą się przepuklinę, więźnięcie już istniejącej przepukliny, endometriozę, przerzuty nowotworu, choroby układu nerwowego czy powstanie zbiornika płynowego [11–13]. W przedstawionym przypadku wykluczono endometriozę ściany brzucha ze względu na okres postmenopauzalny, jak również brak cykliczności bólów (co jednak nie występuje w ponad połowie przypadków tej patologii [14]).

Współcześnie do zaopatrywania przepuklin pooperacyjnych o średnicy wrót powyżej 5 cm zaleca się stosowanie materiału syntetycznego. Operacje prostego zeszcicia obarczone są kilkudziesięcioprocentowym ryzykiem nawrotów [15–17]. Istnieje jedynie kilka sytuacji, w których użycie implantatu jest przeciwwskazane. Do takich należy operacja w zakażonym pierwotnie polu, co miało miejsce w opisywanym przypadku [18]. Nie jest to opinia powszechna, gdyż są chirurdzy podejmujący ryzyko takiego postępowania [19]. Proste zeszcicie w opisanym przypadku wydaje się uzasadnione zarówno ze względu na zagrożenie zakażeniem, jak i z powodu niewielkich rozmiarów wrót przepukliny oraz rodzaju poprzedniego cięcia (poprzeczne).

Zaprezentowany przypadek wskazuje na konieczność zwrócenia szczególnej uwagi na blizny po przebytych laparotomiach u pacjentów z dolegliwościami brzuszными. Mimo że obecność zmienionego zapalnie wyrostka robaczkowego w worku przepukliny pooperacyjnej jest bardzo rzadka, należy brać pod uwagę takie rozpoznanie, co umożliwi uniknięcie powikłań wynikających z opóźnionego leczenia chirurgicznego.

development are widely known, and include: wound infection, wrong suturing technique, obesity, smoking, steroid therapy, malnutrition and emergent surgery. Both the type and length of the surgical incision are considered significant [1, 3]. Transverse incisions, such as Pfannenstiel's incision, are supposed to yield a lower ratio of incisional hernias, although some observations seem not to confirm this theory [1, 5].

Every tenth case of incisional hernia is complicated by incarceration. This ratio does not reflect the natural course of the disease, since usually efforts to repair the hernia are undertaken before complications occur. The patients report for surgery for purely aesthetic reasons, as well as due to pain [1]. The pain can result from impaired intestinal passage or the traction on internal organs by adhesions. In the case presented here, the incarceration of the appendix and greater omentum were the evident cause of the discomfort. The intensification of the pain during the last preoperative day was concurrent with the development of inflammation.

Preoperative abdominal ultrasound was of little value due to the surrounding of the appendix by the omentum. However, it usually allows to demonstrate the presence of a tubular structure with thickened walls in connection to the caecum within the hernia sac [4]. According to Ebisawa *et al.* [6] a CT scan is the best method to distinguish an incarcerated hernia containing an appendix from other incarcerated hernias. Its use by Singal *et al.* [4], has allowed the finding of an inflamed appendix incarcerated within the scar after bone grafting from the right iliac crest. In the presented case equipment failure prevented the realization of this investigation.

The first available descriptions of appendix within a hernia come from the 1730s. In 1735, Claude Amyand discovered a ruptured appendix inside an incarcerated inguinal hernia sac in an 11-old-boy. He performed the world's first documented appendectomy with simultaneous inguinal hernia repair. The operation took less than 30 minutes and the patient recovered quickly [7]. Four years earlier, Rene Jaques Croissant de Garengot reported a case of femoral hernia containing the appendix. In 1785 Hevin performed removal of an inflamed appendix which he discovered in a femoral hernia sac [8].

The location of the appendix in an inguinal hernia is not unique. As early as 1937, Ryan estimated the incidence of the appendix inside the inguinal hernia sac at 1%, and its simultaneous inflammation at 0.1% [9]. Aside from inguinal and femoral hernias, an inflamed appendix has also been reported in a Spigelian hernia [10].

When differentiating the cause of chronic pain in a laparotomy scar one must consider: a developing hernia, an incarceration of already existing hernia, endometriosis, malignant metastases, neurological disorders and the formation of a fluid collection [11–13]. In the case presented here, endometriosis of the abdominal wall was excluded due to postmenopausal age of the patient and the fact that the pain was constant rather than periodical (which, however is true for over 50% of patients with this condition [14]).

**Piśmiennictwo (References)**

1. Park AE, Roth JS, Kavic SM. Abdominal wall hernia. *Curr Probl Surg.* 2006; 43: 326–375.
  2. Bencini L, Sanchez LJ, Boffi B, Farsi M, Scatizzi M, Moretti R. Incisional hernia repair. Retrospective comparison of laparoscopic and open techniques. *Surg Endosc.* 2003; 17: 1546–1551.
  3. Harris JP, Adrales GL, Chu U, Schwartz RW. Abdominal ventral incisional herniorrhaphy: a brief review. *Curr Surg.* 2003; 60: 282–286.
  4. Singal R, Mittal A, Gupta A, Gupta S, Sahu P, Sekhon MS. An incarcerated appendix: report of three cases and review of the literature. *Hernia* 2012; 16: 91–97.
  5. Hendrix SL, Schimp V, Martin J, Singh A, Kruger M, McNeeley SG. The legendary superior strength of the Pfannenstiel incision: a myth? *Am J Obstet Gynecol.* 2000; 182: 1446–1451.
  6. Ebisawa K, Yamazaki S, Kimura Y *et al.* Acute appendicitis in an incarcerated femoral hernia: a case of De Garengeot hernia. *Case Rep Gastroenterol.* 2009; 3: 313–317.
  7. Logan MT, Nottingham JM. Amyand's hernia: a case report of an incarcerated and perforated appendix within an inguinal hernia and review of the literature. *Am Surg.* 2001; 67: 628–629.
  8. Akopian G, Alexander M. De Garengeot hernia: appendicitis within a femoral hernia. *Am Surg.* 2005; 71: 526–527.
  9. Ryan W. Hernia of the vermiform appendix. *Ann Surg.* 1937; 106: 135–139.
  10. Onal A, Sökmen S, Atila K. Spigelian hernia associated with strangulation of the small bowel and appendix. *Hernia* 2003; 7: 156–157.
  11. Kesler A, Galili-Mosberg R, Gadoth N. Acquired neurogenic abdominal wall weakness simulating abdominal hernia. *Isr Med Assoc J.* 2002; 4: 262–264.
  12. Parry GJ, Floberg J. Diabetic truncal neuropathy presenting as abdominal hernia. *Neurology* 1989; 39: 1488–1490.
  13. Zuckerman R, Siegel T. Abdominal-wall pseudohernia secondary to herpes zoster. *Hernia* 2001; 5: 99–100.
  14. Blanco RG, Parithivel VS, Shah AK, Gumbs MA, Schein M, Gerst PH. Abdominal wall endometriosis. *Am J Surg.* 2003; 185: 596–598.
- Contemporary guidelines recommend the use of synthetic material for the repair of incisional hernias with defects exceeding 5 cm in diameter. Simple sutured closure bears a high risk of recurrence [15–17]. There are, however, a few situations when the use of a synthetic implant is contraindicated. Operating in a primarily contaminated field is one of them — and this was the case in our patient [18]. The above opinion is not universal, as there are surgeons who take the risk of implanting prosthetic materials into a contaminated field [19]. In our case, simple sutured closure seemed justified, not only due to high risk of infection, but also the small diameter of the hernial defect and the type of primary incision (transverse).
- The presented case indicates the need to pay special attention to scars after previous laparotomies in patients with abdominal complaints. Although the presence of an inflamed appendix within an incisional hernia is very rare, this diagnosis should be considered as possible to avoid complications resulting from delayed surgery.
- 
15. Ponsky T, Nam A, Orkin BA, Lin PP. Open, intraperitoneal, ventral hernia repair: lessons learned from laparoscopy. *Arch Surg* 2006, 141: 304–306.
  16. Lomanto D, Iyer SG, Shabbir A, Cheah WK. Laparoscopic versus open ventral hernia mesh repair: a prospective study. *Surg Endosc.* 2006; 20: 1030–1035.
  17. Courtney CA, Lee AC, Wilson C, O'Dwyer PJ. Ventral hernia repair: a study of current practice. *Hernia* 2003; 7: 44–46.
  18. White TJ, Santos MC, Thompson JS. Factors affecting wound complications in repair of ventral hernias. *Am Surg.* 1998; 64: 276–280.
  19. Antonopoulos IM, Nahas WC, Mazzucchi E, Piovesan AC, Biroli C, Lucon AM. Is polypropylene mesh safe and effective for repairing infected incisional hernia in renal transplant recipients? *Urology* 2005; 66: 874–877.

**Adres do korespondencji (Address for correspondence):**

Lek. Adrian Reśliński  
 Klinika Chirurgii Ogólnej i Endokrynologicznej, Uniwersytet Mikotaja Kopernika  
 w Toruniu *Collegium Medicum*  
 ul. M. Skłodowskiej-Curie 9, 85–094 Bydgoszcz  
 tel.: (52) 585–47–30  
 faks: (52) 585–40–16  
 e-mail: bigar@wp.pl

Praca wpłynęła do Redakcji: 15.09.2011 r.