

Częstość występowania restenozy tętnicy nerkowej po zabiegu przezskórnej śródnaczyniowej angioplastyki nerkowej z brachyterapią i bez niej, oceniana za pomocą badania izotopowego

Occurrence of renal artery restenosis after percutaneous transluminal renal angioplasty with and without brachytherapy evaluated by isotopic examination

Andrzej Lekston¹, Piotr Jarski², Krzysztof Wilczek¹, Mariusz Gąsior¹, Andrzej Więcek², Franciszek Kokot³, Tadeusz Zębik¹, Marek Gierlotka¹, Marek Fijałkowski⁴, Bożena Szyguła-Jurkiewicz¹, Wacław Kuczmik⁵, Zbigniew Kalarus² i Lech Poloński¹

¹III Katedra i Oddział Kliniczny Kardiologii Śląskiego Centrum Chorób Serca w Zabrzu

²I Katedra i Oddział Kliniczny Kardiologii Śląskiego Centrum Chorób Serca w Zabrzu

³Katedra i Klinika Nefrologii Endokrynologii i Chorób Metabolicznych w Katowicach

⁴Instytut Onkologii w Gliwicach; ⁵Klinika Chirurgii Ogólnej i Naczyń w Katowicach

Abstract

Background: *Atherosclerotic renal artery stenosis is among most common causes of renovascular hypertension (RVH). Renal scintigraphy and its modification — a captopril radioisotopic test, are valuable RVH diagnosis methods. Percutaneous transluminal renal angioplasty (PTRA) is an effective antihypertensive treatment in patients with RVH. Success of PTRA is limited by a significant rate of restenosis. One of the method which reduce this process is endovascular brachytherapy.*

Material and methods: *Patients were randomized into two homogenous groups. In group I patients underwent PTRA and brachytherapy, in group II only PTRA was performed. Technical and procedural success was achieved in 62 patients (33 and 29 patients in I and II group respectively). ^{99m}Tc-DTPA renal scintigraphy was performed after captopril pre-treatment (captopril radioisotopic test). Renographical curves were analyzed according to following parameters: time to peak activity (T_{max}) and time to half reduction of peak activity ($T_{1/2}$). Accepted reference values: T_{max} — under 4 min, $T_{1/2}$ — under 10 min.*

Adres do korespondencji: Dr hab. n. med. Andrzej Lekston
Śląskie Centrum Chorób Serca
ul. Szpitalna 2, 41–800 Zabrze
tel. (0 32) 273 23 16, 273 23 78
e-mail: scchc@slam.katowice.pl; mosuch@mp.pl
Nadesłano: 22.02.2006 r. Przyjęto do druku: 21.03.2006 r.

Results: *Overall mortality during observation was 4.8% (3 patients). After 9 months observation, renal scintigraphy was performed in 59 surviving patients (31 and 28 patients in I and II group respectively). Pathological result of captopril radioisotopic test (T_{max} and $T_{1/2}$ prolonged significantly) was observed in 4 (13%) group I patients and 9 (32%) group II patients. This result was adequate to observed restenosis rate in both groups. We found borderline statistical significance in restenosis rate between analyzed groups ($p = 0.08$).*

Conclusions: *We concluded that brachytherapy reduced the rate of restenosis (evaluated by RTK) by factor of 2, after 9 months observation. (Folia Cardiol. 2006; 13: 250–257)*

atherosclerosis, renal artery stenosis, brachytherapy, scintigraphy, percutaneous transluminal renal angioplasty

Wstęp

Zwężenie tętnicy nerkowej, spowodowane zarówno miażdżycą, jak i zwyrodnieniem włóknisto-mięśniowym, jest jedną z najczęstszych przyczyn wtórnego nadciśnienia tętniczego [1].

Obraz kliniczny jedno- lub obustronnego zwężenia tętnicy nerkowej jest bardzo różnorodny. Dane z amerykańskiego rejestru *United States Renal Data System* wskazują, że ok. 2,4% przypadków schyłkowej niewydolności w Stanach Zjednoczonych jest spowodowanych zwężeniem tętnic nerkowych. Z kolei w innych badaniach stwierdzono niewielki wpływ zwężenia tych tętnic na śmiertelność oraz progresję niewydolności nerek [2–4]. Tak różnorodne obserwacje kliniczne są spowodowane złożonym patomechanizmem wywołanym poprzez zwężenie tętnicy nerkowej. W praktyce klinicznej trudno przewidzieć rozwój niewydolności nerek u chorych ze zwężeniem tętnicy nerkowej, i to niezależnie od jego etiologii [5, 6]. Utrudnia to dodatkowo podejmowanie decyzji na temat przeprowadzenia rewaskularyzacji w konkretnych przypadkach. Wpływ rewaskularyzacji zwężenia tętnicy nerkowej na dalszy przebieg kliniczny jest wciąż kontrowersyjny.

Stwierdzenie zmiany zawężającej światło tętnicy nerkowej w badaniu angiograficznym nie pozwala jednoznacznie rozpoznać nadciśnienia naczyniowo-nerkowego (RVH, *renovascular hypertension*), gdyż konieczne jest określenie istotności hemodynamicznej stwierdzonej zmiany. Duże znaczenie w diagnostyce RVH ma scyntygrafia nerek z użyciem kwasu dwuetylenotrójamino pięciooctowego (DTPA, *diethylene triamine penta acetic acid*) znakowanego technetem oraz jej odmiana, radioizotopowy test z kaptoprilem [7, 8]. W aktualnych wytycznych rekomenduje się radioizotopowy test z kaptoprilem, ultrasonografię dopplerowską oraz angiografię metodą rezonansu magnetycznego (NMR, *nuclear magnetic resonance*) jako nieinwazyj-

ne badania pozwalające określić znaczenie hemodynamiczne zwężenia tętnic nerkowych [9]. Nie ustalono jednak, która z tych metod jest najlepsza [1, 10, 11]. Przesączanie kłębuszkowe (GFR, *glomerular filtration rate*) i nerkowy przepływ krwi (RBF, *renal blood flow*) w niedokrwionej nerce zależą również od skurczu tętniczek odprowadzających, który reguluje angiotensyna II. W zwężeniu tętnicy nerkowej czynność nerki znacząco zależy od zwiększonego stężenia angiotensyny II pozwalającego zapewnić odpowiednie ciśnienie w celu utrzymania perfuzji nerkowej. Mechanizm ten zostaje przerwany przez podanie inhibitorów angiotensyny II [12], a redukcję perfuzji ocenia się metodą scyntygraficzną. Świadczy o tym wymierny spadek wychwytu i wydzielania znacznika promieniotwórczego. W przypadku jednostronnego zwężenia tętnicy nerkowej obserwuje się zmniejszenie przesączania kłębuszkowego w tej nerce, czego wynikiem jest nasilenie asymetrii krzywych renograficznych.

U chorych z prawidłową czynnością nerek, nieleczonych przewlekłe inhibitorami konwertazy angiotensyny (ACE, *angiotensin-converting enzyme*), u których podejrzewa się niepowikłane RVH, wyniki renografii po podaniu inhibitora ACE dobrze korelują ze stopniem zwężenia tętnicy nerkowej rozpoznawanym w angiografii [13–16]. Czułość tej metody ocenia się na ponad 98%, a swoistość na 91–97%. Z tych względów renografię po podaniu inhibitora ACE należy uznać za badanie z wyboru w tej grupie chorych.

W licznych pracach potwierdzono przydatność radioizotopowego testu z kaptoprilem w kwalifikacji chorych do rewaskularyzacji oraz monitorowania pacjentów po tych zabiegach [14, 17, 18]. Analizę wpływu poszczególnych parametrów na śmiertelność wewnątrzszpitalną przeprowadzono za pomocą regresji logistycznej (jedno- i wieloczynnikowa wsteczna), jednak niektórzy autorzy wskazują na ograniczoną przydatność tej metody.

W przypadku chorych ze zwężeniem tętnicy nerkowej, u których wykonano zabieg przezskórnej angioplastyki, jednym z głównych problemów pozostaje występowanie zjawiska restenozy; w obserwacji odległej może zniwelować ono korzystny efekt hipotensyjny zabiegu. Zjawisko to dotyczy zarówno pacjentów, u których wykonano angioplastykę, jak i tych, którym implantowano stenty [20–22]. Jednym ze sposobów zapobiegania temu zjawisku jest zastosowanie po zabiegu brachyterapii. Wykazano przydatność tej metody zarówno w tętnicach wieńcowych, jak i w obwodowych [23, 24]. Dotychczas jedynie w nielicznych doniesieniach opisano zastosowanie brachyterapii w tętnicach nerkowych [25–28].

W niniejszej pracy podjęto próbę oceny wpływu brachyterapii na częstość występowania restenozy po zabiegu przezskórnej angioplastyki tętnic nerkowych. Celem opracowania była ocena wpływu brachyterapii wewnątrznaczyniowej promieniowaniem jonizującym na częstość występowania restenozy u pacjentów z nadciśnieniem naczyniowo-nerkowym o etiologii miażdżycowej, poddanych zabiegowi angioplastyki zwężenia tętnicy nerkowej.

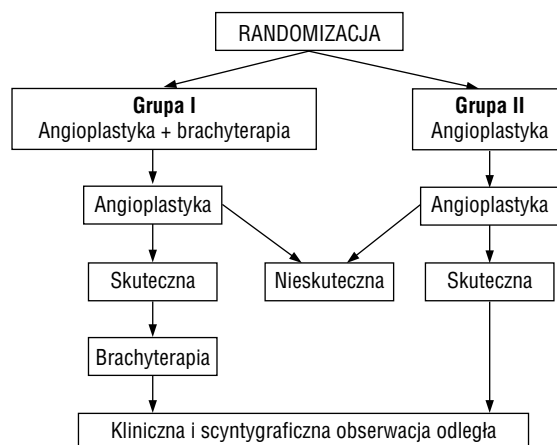
Materiał i metody

Do badania włączono 71 kolejnych chorych powyżej 40. rż. ze zwężeniem tętnicy nerkowej o etiologii miażdżycowej z towarzyszącym nadciśnieniem tętniczym opornym na farmakoterapię. Kryteria wykluczenia obejmowały skazę krwotoczną, trombocytopenię, nietolerancję środków kontrastowych, przeciwwskazania do stosowania heparyny, kwasu acetylosalicylowego i tiklopidyny oraz lokalizację miejsca zwężenia uniemożliwiającą wykonanie zabiegu przezskórnej śródnaczyniowej angioplastyki nerkowej (PTRA, *percutaneous transluminal renal angioplasty*). Protokół badania zatwierdziła Komisja Bioetyczna Śląskiej Akademii Medycznej. Schemat badania przedstawiono na rycinie 1.

Rozpoznanie RVH o etiologii miażdżycowej ustalono lub potwierdzono u chorych w trakcie hospitalizacji w Katedrze i Klinice Nefrologii, Endokrynologii i Chorób Przemiany Materii Śl. AM w Katowicach.

Scyntyografię nerek oraz zabiegi PTRA wykonywano w Śląskim Centrum Chorób Serca w Zabrze, napromieniowania promieniami γ dokonywano w Zakładzie Brachyterapii Instytutu Onkologii w Gliwicach za pomocą samocentrujących cewników typu Paris® Catheter System.

Scyntyografię nerek wykonano z użyciem DTPA znakowanego technetem 99m podawanego dożylnie

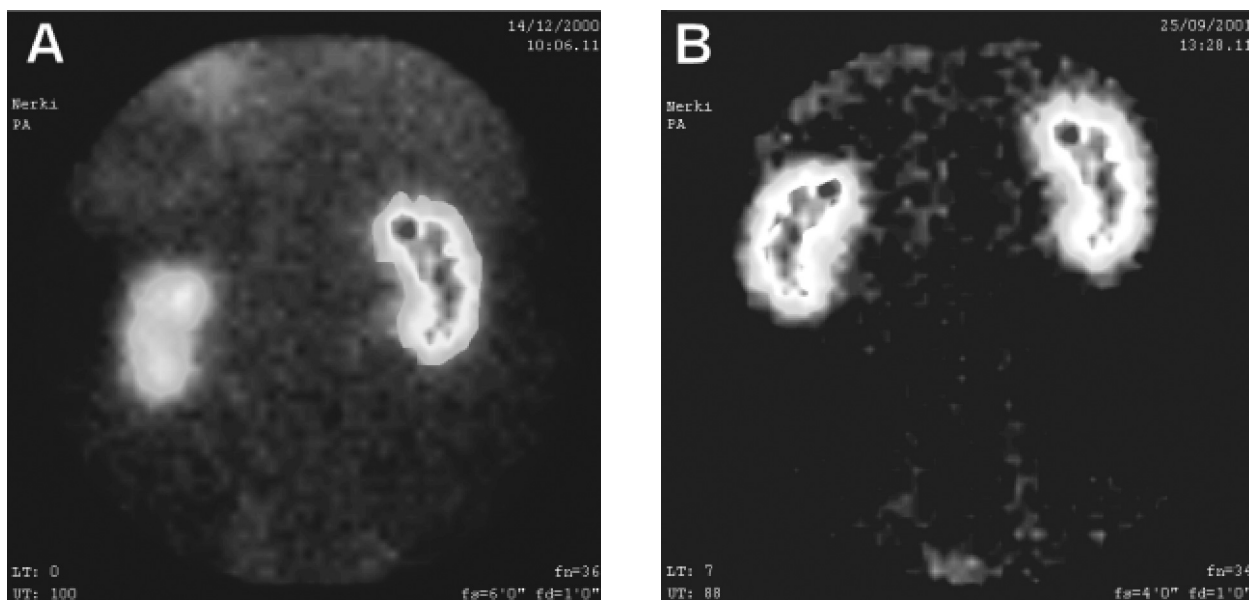


Rycina 1. Schemat badania

Figure 1. Protocol of the study

w dawce 370–555 MBq (10–15 mCi) w formie bolusa. Rejestracji dokonywano za pomocą gammakamery DynaMo II firmy Picker, kolimatora szerokokątnego niskoenergetycznego z matrycą 128 × 128 pikseli. Przez pierwszych 60 s co 1 s wykonywano rejestrację obrazów, a następnie rejestrowano obraz 30-sekundowe przez 19 min. Łączny czas rejestracji wynosił 20 min. Krzywe renograficzne analizowano pod względem określenia czasu pojawienia się maksymalnej aktywności nad poszczególnymi nerkami (T_{max}) oraz czasu zmniejszenia się aktywności o połowę ($T_{1/2}$). Scyntyografię wykonywano po podaniu doustnie 25–50 mg kaptoprilu na 1 godzinę przed badaniem. Przed podaniem leku oraz w odstępach 15-minutowych do czasu badania kontrolowano ciśnienie tętnicze. Na pół godziny przed podaniem kaptoprilu pacjenta nawadniano, podając dożylnie 8 ml 0,9-procentowego roztworu NaCl na kilogram masy ciała. Cztery dni przed badaniem odstawiano inhibitory ACE, a diuretyki — 7 dni przed próbą. Jeśli wynik był wyższy od przyjętych wartości referencyjnych (T_{max} — do 4 min; $T_{1/2}$ — do 10 min), uznawano go za patologiczny.

Badaną grupę stanowiło 71 chorych (28 kobiet i 43 mężczyzn, w wieku śr. $52,5 \pm 8,0$ lat) z udokumentowanym angiograficznie istotnym przewężeniem (> 50%) w jednej z tętnic nerkowych. W celu potwierdzenia istotności hemodynamicznej uwidocznionych zwężeń u wszystkich pacjentów wykonano scyntyografię nerek z użyciem DTPA po podaniu kaptoprilu (radioizotopowy test kaptoprilowy — badanie I). Chorych podzielono losowo na 2 grupy, w zależności od zastosowania lub niezastosowania brachyterapii po zabiegu PTRA (ryc. 1).



Rycina 2. Obraz scyntygraficzny nerek pacjenta przed zabiegiem przezskórnej śródnaczyniowej angioplastyki nerkowej (**A** — badanie I) oraz 9 miesięcy po zabiegu (**B** — badanie II)

Figure 2. Renal scintigraphy before percutaneous transluminal renal angioplasty (**A** — scan I) and after 9 month follow-up (**B** — scan II)

U wszystkich chorych po około 9 miesiącach od zabiegu PTRA wykonano ponownie radioizotopowy test kaptoprilowy w celu oceny wystąpienia restenozy (badanie II) (ryc. 2).

Analiza statystyczna

Parametry ciągle o rozkładzie normalnym przedstawiono jako średnią \pm odchylenie standardowe. Istotność różnic między średnimi dla parametrów ciągłych o rozkładzie normalnym oceniano za pomocą testu *t*-Studenta. Parametry jakościowe porównywano testem χ^2 (w przypadku małych liczebności stosowano poprawkę Yatesa).

Jako istotne statystycznie przyjęto *p* poniżej 0,05 (dwustronne). Obliczenia i analizy statystyczne wykonano za pomocą programu Statistica PL wersja 6.0 (StatSoft Inc.)

Wyniki

Do grupy I włączono 36 chorych, u których po zabiegu PTRA przeprowadzono brachyterapię, natomiast do grupy II — 35 pacjentów, u których nie wykonano brachyterapii po zabiegu PTRA. Ze względu na nieskuteczność zabiegu przezskórnej angioplastyki balonowej rezydualne zwężenie po zabiegu powyżej 30% i dysekcję z następową implantacją stentów z dalszej analizy wyłączono 9 chorych (4 kobiety i 5 mężczyzn) — 3 (8,3%) z grupy I

oraz 6 (17,2%) z grupy II. Dalszej analizie poddano 62 chorych — 33 (15 kobiet, 18 mężczyzn, śr. wiek: $51,3 \pm 8,0$ lat) z grupy I oraz 29 chorych (13 kobiet i 16 mężczyzn, śr. wiek: $52,0 \pm 9,0$ lat) z grupy II.

W trakcie obserwacji zmarło 3 (4,8%) spośród 62 chorych ze zwężeniem w ujściu tętnicy nerkowej. W grupie I (*n* = 33) zmarło 2 pacjentów (6,1%) z przyczyn kardiologicznych (zawał serca), w grupie II (29 chorych) zmarła 1 osoba (3,5%) z powodu udaru mózgu.

Pacjenci z obu grup nie różnili się między sobą pod względem wieku ($51,3 \pm 8,0$ lat *vs.* $52,0 \pm 9,0$ lat; *p* > 0,05) oraz płci (45% kobiet, 55% mężczyzn *vs.* 45% kobiet, 55% mężczyzn; *p* > 0,05) (tab. 1).

W radioizotopowym teście z kaptoprilem wykonanym przed zabiegiem angioplastyki u wszystkich chorych z grupy I i II stwierdzono w nerce zaopatrywanej przez przewężoną tętnicę istotne statystycznie (*p* < 0,01) wydłużenie zarówno T_{\max} ($3,2 \pm 0,8$ min *vs.* $5,4 \pm 1,1$ min), jak i $T_{1/2}$ ($8,1 \pm 1,2$ min *vs.* $14,5 \pm 1,7$) w porównaniu z nerką zaopatrywaną przez niezwążone naczynie. Powtórne badanie po 9 miesiącach wykonano w grupie I u 31 pacjentów (94%) oraz u 28 chorych (97%) w grupie II. W tym badaniu u osób z grupy I stwierdzono patologiczny wynik radioizotopowego testu z kaptoprilem (znamienne wydłużenie T_{\max} i $T_{1/2}$) u 4 chorych (13%). W grupie II nieprawidłowy wynik badania odnotowano u 9 chorych (32%). Wyniki

Tabela 1. Wyjściowa charakterystyka kliniczna**Table 1.** Baseline characteristic

	PTRA + brachyterapia (n = 36)	PTRA (n = 35)	p
Wiek (lata)	51,8 ± 7,6	53,3 ± 8,2	0,46
Płeć (mężczyźni/kobiety)	18/15	16/13	0,96
Masa ciała [kg]	79 ± 13	73 ± 12	0,083
Czas trwania nadciśnienia (lata)	7,7 ± 6,5	7,9 ± 5,6	0,88
Nadciśnienie w rodzinie	22 (67%)	18 (62%)	0,79
Hipercholesterolemia	17 (52%)	17 (59%)	0,57
Cukrzyca	4 (12%)	2 (7%)	0,79
Choroba wieńcowa	5 (15%)	5 (17%)	0,90
Udar ośrodkowego układu nerwowego w przeszłości	3 (9%)	2 (7%)	0,88
Palenie tytoniu	18 (55%)	19 (66%)	0,38
Spożywanie alkoholu	10 (30%)	9 (31%)	0,81

PTRA (*percutaneous transluminal renal angioplasty*) — przeszłokórna śródnaczyniowa angioplastyka tętnicy nerkowej

Tabela 2. Charakterystyka podgrup z restenozą i bez restenozy**Table 2.** Characteristic subgroups with restenosis and without restenosis

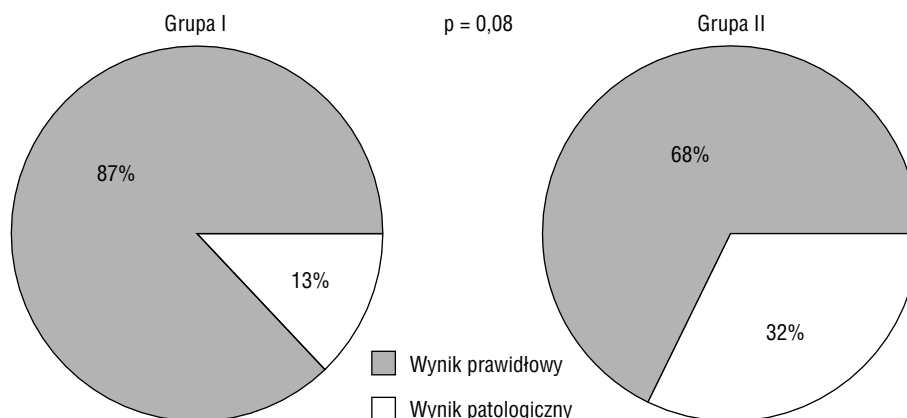
	Restenoza (n = 13)	Brak restenozy (n = 49)	p
Wiek (lata)	54,8 ± 7,6	51,8 ± 7,8	0,23
Płeć (mężczyźni/kobiety)	11/2	23/26	0,01
Czas trwania nadciśnienia (lata)	7,8 ± 3,6	7,8 ± 6,5	0,98
Nadciśnienie w rodzinie	6 (46,1%)	30 (61,2%)	0,51
Hipercholesterolemia	8 (61,5%)	26 (53,1%)	0,59
Cukrzyca	0 (0%)	6 (12,2%)	0,42
Choroba wieńcowa	3 (23,1%)	7 (14,3%)	0,73
Udar ośrodkowego układu nerwowego w przeszłości	2 (15,4%)	3 (6,1%)	0,60
Palenie tytoniu	10 (76,9%)	27 (55,1%)	0,27
Spożywanie alkoholu	5 (38,5%)	10 (20,4%)	0,32

te odpowiadają częstości wystąpienia restenoz w obu grupach. Charakterystykę grup z restenozą i bez niej przedstawiono w tabeli 2. Ze względu na zbyt małą liczebność grup nie przeprowadzono analizy regresji logistycznej w celu określenia niezależnych czynników ryzyka wystąpienia restenozy. Porównanie częstości stwierdzonych wyników patologicznych w obu grupach przedstawiono na rycinie 3. Na rycinie 2 zamieszczono przykładowe skyntygramy z badania I i II u chorego poddanego PTRA i brachyterapii.

Odsetek stwierdzonych wartości patologicznych i prawidłowych w grupie I w porównaniu z grupą II był na granicy istotności statystycznej ($p = 0,08$).

Dyskusja

Uzyskane w badanej populacji wyniki wskazują na znaczący wpływ wykonania po zabiegu PTRA brachyterapii na częstość wystąpienia restenozy (ryc. 2). Za pomocą analizy komputerowej danych skyntygraficznych oraz odjęcia tła otrzymano krzywe renograficzne „czas-aktywność” nad obszarem badanej nerki. Przepływ w tętnicach nerkowych i perfuzja nerek u chorych w grupie poddanej brachyterapii były wyraźnie większe — wynosiła ona 13% w porównaniu z 32% w grupie chorych, u których nie wykonano brachyterapii. Różnica ta była na granicy istotności statystycznej ($p = 0,08$). Brak znaczącości statystycznej wynika ze stosunkowo



Rycina 3. Porównanie częstości stwierdzonych wyników patologicznych w badaniu II w obu grupach

Figure 3. The rate of pathological results observed scan II in both groups

niewielkiej liczebności badanej populacji. Wyniki te potwierdzają skuteczność napromieniania ściany tętnicy w zapobieganiu nawrotowi restenozy i utrzymaniu prawidłowego przepływu w tętnicy nerkowej.

W badanej grupie czułość i swoistość radioizotopowego testu kaptoprilowego w identyfikacji chorych z restenozą po zabiegu PTRA oceniono odpowiednio na 93% i 100%. Potwierdza to wysoką użyteczność kliniczną tej metody w ocenie odległych wyników angioplastyki tętnic nerkowych.

Brachyterapia wykonana po zabiegu PTRA zwężenia w tętnicy nerkowej ponad 2-krotnie zmniejsza częstość występowania restenozy ocenianej radioizotopowym testem kaptoprilowym w obserwacji odległej.

Wyniki leczenia zachowawczego, rewaskularyzacji chirurgicznej oraz za pomocą angioplastyki są porównywalne [29, 30]. Jednak postępująca miażdżycza na tyle istotnie wpływa na śmiertelność, że jedynie skuteczna rewaskularyzacja może poprawić rokowanie, a z prospektywnych badań klinicznych często wyklucza się pacjentów z szybkim postępem choroby czy niewydolnością nerek [31]. Największą korzyść z rewaskularyzacji będą odnosić więc osoby o najcięższym przebiegu klinicznym [32]. Największy rejestr obejmujący 1058 chorych, u których wykonano zabieg PTRA z implantacją stentów, wskazuje na korzystny efekt kliniczny przeprowadzonych zabiegów [33]. Ponadto w celu poprawy efektów leczenia za pomocą przezskórnej angioplastyki jest konieczne ograniczenie zjawiska restenozy, które najistotniej wpływa na efekty odległe tych zabiegów. Częstość tego zjawiska w przypadku zastosowania stentów podczas zabiegów PTRA szacuje się na 14–30% [34]. Terapia restenozy obejmuje powtórne wykonanie zabiegu angioplastyki bądź leczenie chirurgiczne [35]. Możliwe jest również po-

łączenie powtórnej angioplastyki z brachyterapią [25–28]. Należy jednak pamiętać o istotnych powikłaniach wiążących się z implantacją stentów [34, 36].

W przeprowadzonej w niniejszej pracy wyjściowej charakterystyce klinicznej, a także w analizie wartości krzywych renograficznych przed zabiegiem w badanych grupach nie wykazywano różnic statystycznych. Natomiast w obserwacji odległej w grupie osób poddanych brachyterapii stwierdzono wyraźnie mniejszy odsetek nawrotu restenozy (13%) w porównaniu z grupą kontrolną, w której nawrót wystąpił u 32% chorych.

Przedstawione w niniejszej pracy wyniki oceniające nawrót zwężenia w tętnicy nerkowej w 9-miesięcznej obserwacji odległej w grupie chorych bez brachyterapii są porównywalne lub korzystniejsze w stosunku do wyników oceny angiograficznej wykonanej w innych ośrodkach [37–40].

Zastanawiać i niepokoić może dość duży, choć proporcjonalny w stosunku do innych badań, odsetek nawrotu zwężenia u 32% chorych obserwowany w tej grupie. Należy jednak pamiętać, że w grupie 9 pacjentów z nawrotem zwężenia było 2 chorych ze zwężeniem w ujściu tętnicy nerkowej. Wyniki te potwierdzają niewielką skuteczność zabiegu PTRA bez wsparcia stentami w tych przypadkach [41–44].

Zaobserwowane w obu grupach częstości nawrotu zwężenia — 32% w grupie poddanej angioplastyce i 13% w grupie PTRA z brachyterapią — wskazują na skuteczność brachyterapii w procesie hamowania nawrotu restenozy. Odsetek nawrotu zwężenia w grupie poddanej brachyterapii w opisanym badaniu jest porównywalny lub mniejszy niż częstość nawrotu zwężenia w tętnicach obwodowych uzyskana w próbie Vienna-2 (28% restenozy) i w badaniu PARIS (17,2%) [45, 46].

Uwzględniając wyniki uzyskane w niniejszej pracy, można oczekiwać, że brachyterapia wewnątrznaczyniowa będzie stosowana również w inwazyjnym leczeniu zwężenia tętnicy nerkowej jako metoda uzupełniająca dla angioplastyki. Pozwala ona bowiem wyraźnie ograniczyć proces restenozy u chorych ze zwężeniem tętnicy nerkowej o etiologii miażdżycowej, u których wykonano zabieg PTRA bez konieczności implantacji stentów.

Przedstawiony w niniejszej pracy wpływ brachyterapii na częstość występowania restenozy jest porównywalny z najlepszymi odległymi wynikami zabiegów PTRA z implantacją stentów. Podsumo-

wując, radioizotopowy test kaptoprilowy można stosować po zabiegach PTRA z następową brachyterapią bez lub niej w ocenie odległych wyników leczenia. Dokładne określenie jego przydatności w rutynowej praktyce klinicznej wymaga jednak przeprowadzenia dalszych badań.

Wnioski

Brachyterapia wykonana po zabiegu PTRA ponad 2-krotnie zmniejsza częstość występowania restenozy ocenianej za pomocą radioizotopowego testu kaptoprilowego w 9-miesięcznej obserwacji.

Streszczenie

Wstęp: *Miażdżycowe zwężenie tętnicy nerkowej jest jedną z najczęstszych przyczyn nadciśnienia naczyniowo-nerkowego (RVH). Duże znaczenie w diagnostyce RVH ma scyntygrafia nerek oraz jej odmiana — radioizotopowy test z kaptoprilem. Skuteczną metodą w leczeniu RVH jest przezskórna śródnaczyniowa angioplastyka tętnicy nerkowej (PTRA), choć nie rozwiązuje ona problemu restenozy. Jednym ze sposobów ograniczania tego procesu pozostaje brachyterapia śródnaczyniowa.*

Materiał i metody: *Chorych losowo podzielono na 2 jednorodne grupy: I (PTRA + brachyterapia) oraz II (PTRA). Zabieg PTRA okazał się skuteczny u 62 chorych — u 33 w grupie I oraz u 29 w grupie II. Scyntyografię nerek wykonano po podaniu kaptoprilu z użyciem DTPA znakowanego technetem 99m (radioizotopowy test z kaptoprilem). Krzywe renograficzne analizowano pod względem określenia czasu pojawienia się maksymalnej aktywności nad poszczególnymi nerkami (T_{max}) oraz czasu zmniejszenia się aktywności o połowę ($T_{1/2}$). Przyjęto wartości referencyjne: T_{max} — do 4 min, $T_{1/2}$ — do 10 min.*

Wyniki: *W trakcie obserwacji zmarło 3 chorych (4,8%). U pozostałych 59 pacjentów (31 w grupie I i u 28 w grupie II) po 9 miesiącach ponownie wykonano badanie scyntygraficzne. U 4 chorych (13%) z grupy I stwierdzono patologiczny wynik radioizotopowego testu z kaptoprilem (znamienne wydłużenie T_{max} i $T_{1/2}$). W grupie II nieprawidłowy wynik stwierdzono u 9 osób (32%). Różnica częstości występowania restenoz między grupami była statystycznie graniczna ($p = 0,08$).*

Wnioski: *Brachyterapia wykonana po zabiegu przezskórnej angioplastyki zwężenia tętnicy nerkowej ponad 2-krotnie zmniejsza częstość występowania restenozy, ocenianej radioizotopowym testem kaptoprilowym w 9-miesięcznej obserwacji. (Folia Cardiol. 2006; 13: 250–257)*

miażdżycy, zwężenie tętnicy nerkowej, brachyterapia, scyntygrafia, przezskórna śródnaczyniowa angioplastyka nerkowa

Piśmiennictwo

1. Derckx F., Schalekamp M. Renal artery stenosis and hypertension. *Lancet* 1994; 344: 237–239.
2. Pillay W., Kan Y., Crinnon J., Wolfe J.H. Prospective multicentre study of the natural history of atherosclerotic renal artery stenosis in patients with peripheral vascular disease. *Br. J. Surg.* 2002; 89: 737–740.
3. Cheung C., Wright J., Shurrah A., Wolfe J.H. Epidemiology of renal dysfunction and patient outcome in atherosclerotic renal artery occlusion. *J. Am. Soc. Nephrol.* 2002; 13: 149–157.
4. Basso N., Terragno N. History about the discovery of the renin-angiotensin system. *Hypertension* 2001; 38: 1246–1249.

5. Mounier-Vehier C., Lions C., Jaboureck O. i wsp. Parenchyma consequences of fibromuscular dysplasia in renal artery stenosis. *Am. J. Kidney Dis.* 2002; 40: 1138–1145.
6. Mounier-Vehier C., Lions C., Devos P. i wsp. Cortical thickness: an early morphological marker of atherosclerotic renal disease. *Kidney Int.* 2002; 61: 891–898.
7. Fanti S., Dondi M., Guidalotti P. i wsp. Captopril renography results in hypertensives with peripheral vascular disease. Influence of clinical probability of RVH. *The Update. Nephrourology* 1997; 4: 7–9.
8. Fommei E., Ghione S., Hilsen A.J. i wsp. Captopril radionuclide test in renovascular hypertension: European multicentre study group. *Eur. J. Nucl. Med.* 1993; 20: 617–623.
9. Chobanian A.V., Bakris G.L., Black H.R. i wsp. The seventh Report of Joint National Committee on Prevention, Detection, Evaluation, and Treatment of High Blood Pressure (JNC 7). *JAMA* 2003; 289: 2560–2572.
10. Mann S., Pickering T. Detection of renovascular hypertension: state of the art. *Ann. Intern. Med.* 1992; 117: 845–853.
11. Krijnen P., van Jaarsveld B., Steyerberg E., Mann A., Schalekamp M., Habbema J. A clinical prediction rule for renal artery stenosis. *Ann. Intern. Med.* 1998; 129: 705–711.
12. Wenting G.J., Tan-Tjong H.L., Derckx F.H., de-Bruyn J.H., Man in't Veld A.J., Schalekamp M.A. Split renal function after captopril in unilateral renal artery stenosis. *Br. Med. J.* 1984; 288: 886–890.
13. Setaro J.F., Saddler M.C., Chen C.C. i wsp. Simplified captopril renography in diagnosis and treatment of renal arterial stenosis. *Hypertension* 1991; 18: 289–298.
14. van Jaarsveld B., Krijnen P., Derckx F., Oei H., Postma C., Schalekamp M. The place of renal scintigraphy in the diagnosis of renal artery stenosis: fifteen years of clinical experience. *Arch. Intern. Med.* 1997; 157: 1226–1234.
15. Kędziora K., Lass P., Łyczak P. Przydatność metod radioizotopowych w diagnostyce nadciśnienia tętniczego naczyniowo-nerkowego. *Nadciśnienie Tętnicze* 1998; 2: 10–15.
16. Taylor A., Nally J., Aurell M. i wsp. Consensus raport on ACE-inhibitor renography for detecting renovascular hypertension: radionuclotides in nephrology group: consensus group on ACEi renography. *J. Nucl. Med.* 1996; 37: 1876–1882.
17. Mann S., Pickering T., Sos T. i wsp. Captopril renography in the diagnosis of renal artery stenosis: accuracy and limitation. *Am. J. Med.* 1991; 90: 30–40.
18. Haward T., Poindexter B., Huber T. i wsp. Selection of patients for renal artery repair using captopril testing. *Am. J. Surg.* 1995; 170: 183–187.
19. Huot S., Hansson J., Dey H., Contano J. Utility of captopril renal scans for detecting renal artery stenosis. *Arch. Intern. Med.* 2002; 162: 1981–1984.
20. Akan H., Arik N., Saglam S., Danaci M., Incesu L., Selcuk M. Evaluation of the patients with renovascular hypertension after percutaneous revascularisation by Doppler ultrasonography. *Eur. J. Radiol.* 2003; 46: 124–129.
21. Ahmadi R., Schillinger M., Sabeti S. i wsp. Renal artery PTA and stent implantation: immediate and late clinical and morphological outcome. *Wien. Klin. Wochenschr.* 2002; 114: 21–27.
22. Vashist A., Heller E., Brown E., Alhaddad I. Renal artery stenosis a cardiovascular perspective. *Am. Heart J.* 2002; 143: 559–564.
23. Minar E., Pokrajac B., Budinsky A., Potter R. Endovascular brachytherapy in peripheral arteries. *Vasa* 2003; 32: 3–9.
24. Coen V., Serruys P., Sauerwein W. i wsp. RENO, a European postmarket surveillance registry, confirms effectiveness of coronary brachytherapy in routine clinical practice. *Int. J. Radiat. Oncol. Biol. Phys.* 2003; 55: 1019–1026.
25. Stoetkneel-Friedli S., Do D., von Briel C., Triller J., Mahler F., Baumgartner I. Endovascular brachytherapy for prevention of recurrent renal in-stent restenosis. *J. Endovasc. Ther.* 2002; 9: 350–353.
26. Stuckle C., Laufer U., Kirchner J. i wsp. Successful treatment of intimal hyperplasia in renal arteries by endovascular brachytherapy. *Cardiovasc. Radiat. Med.* 2001; 2: 114–118.
27. Chrysant G., Goldstein J., Casserly I. i wsp. Endovascular brachytherapy for treatment of bilateral renal artery in-stent restenosis. *Catheter. Cardiovasc. Inter.* 2003; 59: 251–254.
28. Aslam M., Balasubramanian J., Greenspahn B. Brachytherapy for renal in-stent restenosis. *Catheter. Cardiovasc. Inter.* 2003; 58: 151–154.
29. Uzzo R., Novick A., Goormastic M., Mascha E., Pohl M. Medical versus surgical management of atherosclerotic renal artery stenosis. *Transplant. Proc.* 2002; 34: 723–725.
30. Webster J., Marshall F., Abdalla M. i wsp. Randomised comparison of percutaneous angioplasty vs. continued medical therapy for hypertensive patients with atheromatous renal artery stenosis. *J. Hum. Hypertens.* 1998; 12: 329–335.
31. Califf R., DeMets D. Principles from clinical trials relevant to clinical practice: part 1. *Circulation* 2002; 106: 1015–1021.
32. Murray S., Martin M., Amoedo M. i wsp. Rapid decline in renal function reflects reversibility and predicts the outcome after angioplasty in renal artery stenosis. *Am. J. Kidney Dis.* 2002; 39: 60–66.
33. Dorros G., Jaff M., Mathiak L., He T. Multicenter Palmaz stent renal artery stenosis revascularization registry report: four-year follow-up of 1,058 successful patients. *Catheter Cardiovasc. Interv.* 2002; 55: 182–188.
34. Isles C., Robertson S., Hil D. Management of renovascular disease: a review of renal artery stenting in ten studies. *Q. J. Med.* 1999; 92: 189–167.
35. Pak L., Kerlan R., Multy T., Messina L. Successful bilateral transaortic renal endarterectomy after failed renal artery angioplasty and stenting: a case report. *J. Vasc. Surg.* 2002; 35: 808–810.
36. Bloch M., Trost D., Sos T. Type B Aortic dissection complicating renal artery angioplasty and stent placement. *J. Vasc. Intervent. Radiol.* 2001; 12: 517–520.
37. Bonelli F.S., Mc Kusick M.A., Textor S.C. i wsp. Renal arterial angioplasty: technical results and Clinical outcome in 320 patients. *Mayo Clin. Proc.* 1995; 70: 1041–1052.
38. Jensen G., Zachrisson B.F., Delin K., Volkmann R., Aurell M. Treatment of renovascular hypertension: one year results of renal angioplasty. *Kidney Internat.* 1995; 48: 1936–1945.
39. Klow N.E., Paulsen D., Vante K., Rokstad B., Lien B., Fauchald P. Percutaneous transluminal renal artery angioplasty using the coaxial technique. Ten years of experience from 591 procedures in 419 patients. *Acta Radiol.* 1998; 39: 594–603.
40. Martin L.G., Rundback J.H., Sacks D. i wsp. Quality improvement guidelines for angiography, angioplasty, and stent placement in the diagnosis and treatment of renal artery stenosis in adults. *J. Vasc. Interv. Radiol.* 2003; 14: S297–S310.
41. Baumgartner I., von Aesch K., Do D.D., Triller J., Birrer M., Mahler F. Stent placement in ostial and nonostial atherosclerotic renal arterial stenoses: a prospective follow-up study. *Radiology* 2000; 216: 498–505.
42. Blum U., Krumme B., Flügel P. i wsp. Treatment of ostial renal artery stenoses with vascular endoprostheses after unsuccessful balloon angioplasty. *N. Engl. J. Med.* 1997; 336: 459–465.
43. Hoffman O., Carreres T., Sapoval M.R. i wsp. Ostial renal artery stenosis angioplasty: immediate and mid-term angiographic and clinical results. *J. Vasc. Interv. Radiol.* 1998; 9: 65–73.
44. Safian R., Textor S. Renal artery stenosis. *N. Engl. J. Med.* 2001; 344: 431–442.
45. Pokrajac B., Pötter R., Maca T. i wsp. Intra arterial ¹⁹²Ir HDR brachytherapy for prophylaxis of restenosis after femoropopliteal percutaneous transluminal angioplasty: the prospective randomized Vienna-2 trial. Radiotherapy parameters and risk factors analysis. *Int. J. Radiat. Oncol. Biol. Phys.* 2000; 48: 923–931.
46. Waksman R., Laird J.R., Jurkowitz C.T. i wsp. Intravascular radiation therapy after balloon angioplasty of narrowed femoropopliteal arteries to prevent restenosis: results of the PARIS feasibility clinical trial. *J. Vasc. Interv. Radiol.* 2001; 2: 915–921.