

Ablacja czy modyfikacja drogi wolnej u chorych z nawrotnym częstoskurczem przedsionkowo-węzłowym? Wpływ pojedynczego nawrotu węzłowego na skuteczność odległą zabiegu

Edward Koźluk, Franciszek Walczak, Ewa Szufladowicz, Zbigniew Jedynek,
Ewa Bujnowska, Hanna Masiak, Wanda Popławska, Janina Stępińska

Instytut Kardiologii Akademii Medycznej w Warszawie

Do ablation or modification of the slow pathway indicate the risk of arrhythmia recurrence in patients with atrio-nodal reentrant tachycardia?

The aim of the study: *To compare the influence of the ablation and modification of the slow pathway on recurrence of the atrioventricular nodal reentrant tachycardia.*

Material and methods: *50 pts (37 F, 13 M; age 50 ± 15 yrs) after successful radiofrequency ablation of the slow pathway were subdivided on the base of electrophysiological study into group with ablation (without conduction via slow pathway) or with modification of the slow pathway (single echo beat). Follow-up ranged from 14 to 74 months (avg. 48 ± 16 months). Every 3–6 months clinical examination and ECG were performed. At least 2 Holter monitorings were registered.*

Results: *Late recurrence of arrhythmia appeared in 4 patients (1–6 months after ablation) — two of them were after slow pathway modification. All of them during the second session had successful slow pathway ablation. In another patient permanent atypical (fast/middle) atrio-nodal reentrant tachycardia occurred at the 10th day after slow pathway ablation. Successful fast pathway ablation was performed. On the base of this and other studies we recommend to:*

- 1. Perform control electrophysiological study with isoprenaline if single echo is observed and there were no sufficient temperature and indicators of successful application (e.g. junctional rhythm, slow pathway potential).*
- 2. Finish the procedure if there is no conduction via slow pathway or only single echo is induced after application with correct temperature and indicators of success.*

Conclusions: *Ablation and modification of the slow pathway are similarly safe and efficient. Tachycardia recurrence after both of them was observed rarely. (Folia Cardiol. 1999; 6: 353–358)*

atrioventricular nodal reentrant tachycardia, slow pathway, ablation, modification, follow-up

Adres do korespondencji: Dr Edward Koźluk
Samodzielna Pracownia Elektrofizjologii Klinicznej IK
ul. Alpejska 42, 04-628 Warszawa
Nadesłano: 21.09.1998 r. Przyjęto do druku: 28.12.1999 r.

Wstęp

Przeznaczona ablacja prądem o wysokiej częstotliwości wykonywana w ośrodku o dużym doświadczeniu jest skuteczną i bezpieczną metodą leczenia nawrotnego częstoskurczu przedsionkowo-węzłowego (ANRT, *atrioventricular nodal reentrant tachycardia*) bez względu na technikę zabiegu. O wyborze dostępu i metody ablacji powinno decydować doświadczenie zespołu oraz indywidualne cechy pacjenta (występowanie innych zaburzeń rytmu, patologii serca).

W większości ośrodków preferuje się ablację drogi wolnej (SP, *slow pathway*). Ponieważ celem zabiegu jest zapobieganie napadom częstoskurczu, wydaje się, że dla jego osiągnięcia niezbędne jest całkowite zniszczenie tej drogi. W takim przypadku w kontrolnym badaniu elektrofizjologicznym, po impulsie dodatkowym o sprzężeniu, które wcześniej wyzwalało częstoskurcz, obserwuje się wybiórcze pobudzenie przedsionka. Ponieważ wcześniej wyzwalał on częstoskurcz przedsionkowo-węzłowy, jest to dowód, że był to okres refrakcji drogi szybkiej. Ponieważ zniszczono drogę wolną, aktywacja przedsionka nie jest przewodzona dalej do węzła przedsionkowo-komorowego i komór.

Jednakże u około połowy pacjentów, u których wykonano skuteczną aplikację, po impulsie wyzwalamym częstoskurcz obserwuje się przewodzenie aktywacji drogą wolną do węzła i pęczka Hisa, skąd drogą szybką aktywacja powraca do przedsionka. Obserwuje się pojedyncze pobudzenie nawrotne („echo”), jednak nie dochodzi do zamknięcia pętli reentry i kolejnych nawrotów drogą o wolnym przewodzeniu. Ponieważ jest to inny obraz elektrofizjologiczny niż po pełnej ablacji (bez jakichkolwiek oznak przewodzenia SP), nazywamy go modyfikacją drogi o wolnym przewodzeniu.

Celem pracy jest ocena wartości ablacji i modyfikacji drogi o wolnym przewodzeniu w obserwacji odległej.

Material i metody

Przeanalizowano dane elektrofizjologiczne i kliniczne u 50 chorych z opornym na farmakoterapię nawrotnym częstoskurczem przedsionkowo-węzłowym typu I (*slow-fast*), poddanych selektywnej ablacji SP. Protokół badania elektrofizjologicznego (EPS) i ablacji został zatwierdzony przez Komisję Etyczną Instytutu Kardiologii w Warszawie. Chorzy wyrażali świadomą, pisemną zgodę na wyżej wymienione postępowanie.

Grupę leczonych chorych stanowiło 37 kobiet i 13 mężczyzn w wieku 16–73 lat, średnio 50 ± 15 lat.

U dwojga chorych stwierdzono wypadanie płatków zastawki dwudzielnej, u siedmiorga — chwiejne nadciśnienie tętnicze. Jeden z nich w badaniu echokardiograficznym miał niewielki koncentryczny przerost mięśnia lewej komory serca. U pozostałych chorych nie stwierdzono organicznej choroby serca.

U wszystkich chorych wykonano skuteczny zabieg (pełnym badaniem elektrofizjologicznym po zabiegu nie wyzwolono ANRT). Metodę badania elektrofizjologicznego i ablacji przedstawiono w jednym z poprzednich doniesień [1]. Podziału na ablację i modyfikację SP dokonano na podstawie wyniku kontrolnego badania elektrofizjologicznego.

Oceny odległej skuteczności dokonywano w warunkach ambulatoryjnych w Poradni Zaburzeń Rytmu Instytutu Kardiologii co 3–6 miesięcy. Ponadto z pacjentami utrzymywano kontakt telefoniczny. Podczas wizyt u wszystkich wykonywano EKG, a co najmniej dwukrotnie 24-godzinny zapis EKG metodą Holtera.

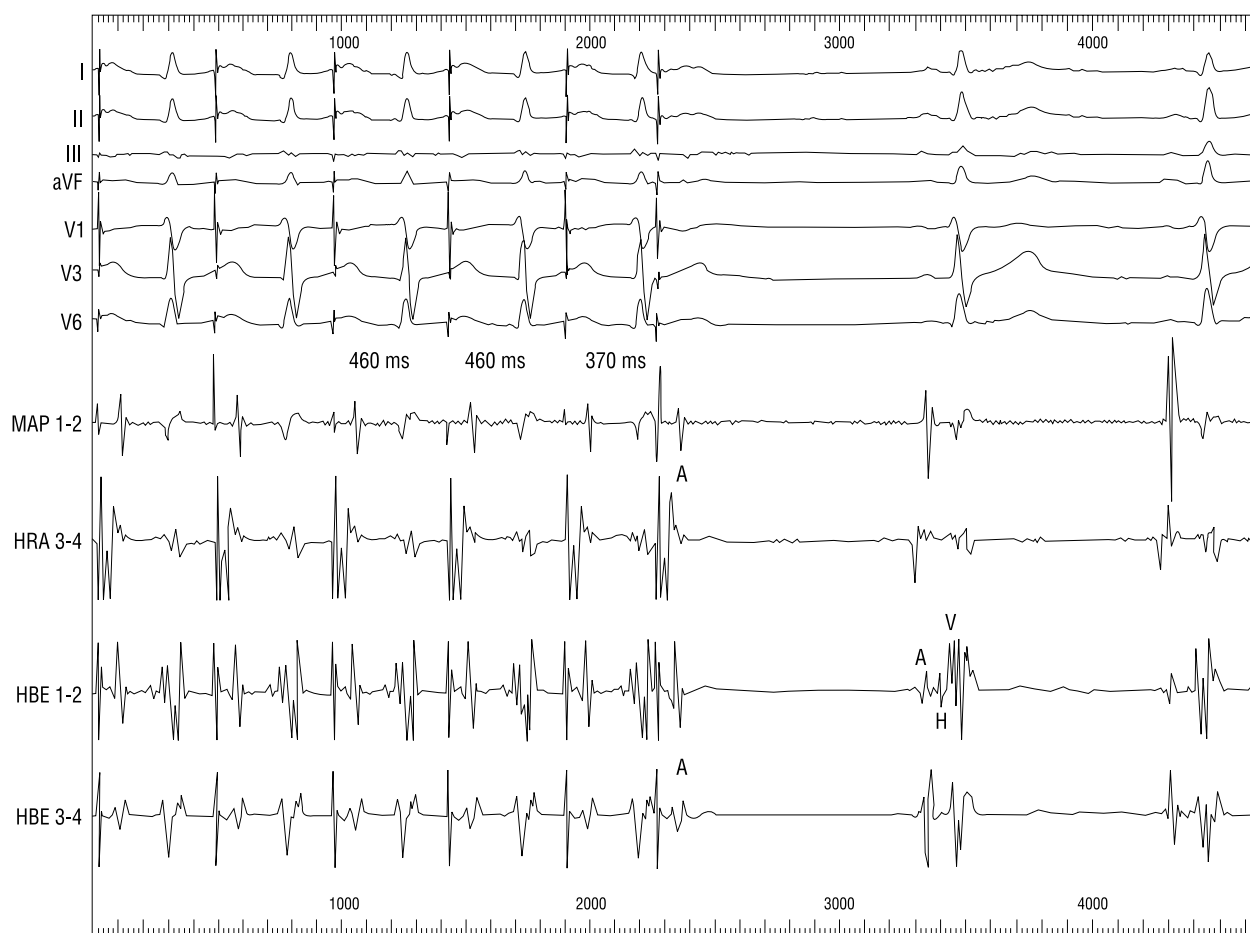
Wykorzystując dane z obserwacji odległej (14–74 miesięcy, średnio 48 ± 16 miesięcy), dotyczące nawrotu arytmii, oceniono wartość rokowniczą występowania w kontrolnym badaniu elektrofizjologicznym obecności pojedynczego nawrotu w obrębie łączy przedsionkowo-komorowego.

Wyniki

Późne nawroty arytmii obserwowano u 4 pacjentów (8%) (po 1, 1, 5, 6 miesiącach od ablacji). U wszystkich wykonano skuteczną ablację SP w drugiej sesji. U 2 z nich w badaniu kontrolnym po pierwszym zabiegu wykazano szczątkowe przewodzenie drogą wolną. W czasie dalszej obserwacji nie występowały nawroty arytmii. U jednej chorej, w 10 dni po zabiegu wystąpił uporczywie nawracający atypowy częstoskurcz węzłowy (*fast-slow*), prawdopodobnie wykorzystujący w kierunku wstecznym drogę pośrednią. W czasie drugiej sesji wykonano skuteczną ablację drogi szybkiej bez powikłania w postaci bloku przedsionkowo-komorowego (AV, *atrioventricular*) II°–III° [2]. W badaniu kontrolnym po pierwszej i drugiej sesji nie stwierdzano nawrotów w łączy AV.

Dyskusja

Obecność pojedynczych nawrotów lub istnienie cech „rozszerzenia” węzła AV po ablacji może być wskaźnikiem istnienia mnogich dróg w obrębie trójkąta Kocha [3, 4] lub dowodem częściowego uszkodzenia drogi wolnej. Jeżeli nawroty te są pojedyncze i odstęp AH jest długi, nie świadczy to o nieskuteczności zabiegu, lecz o przerwaniu pętli

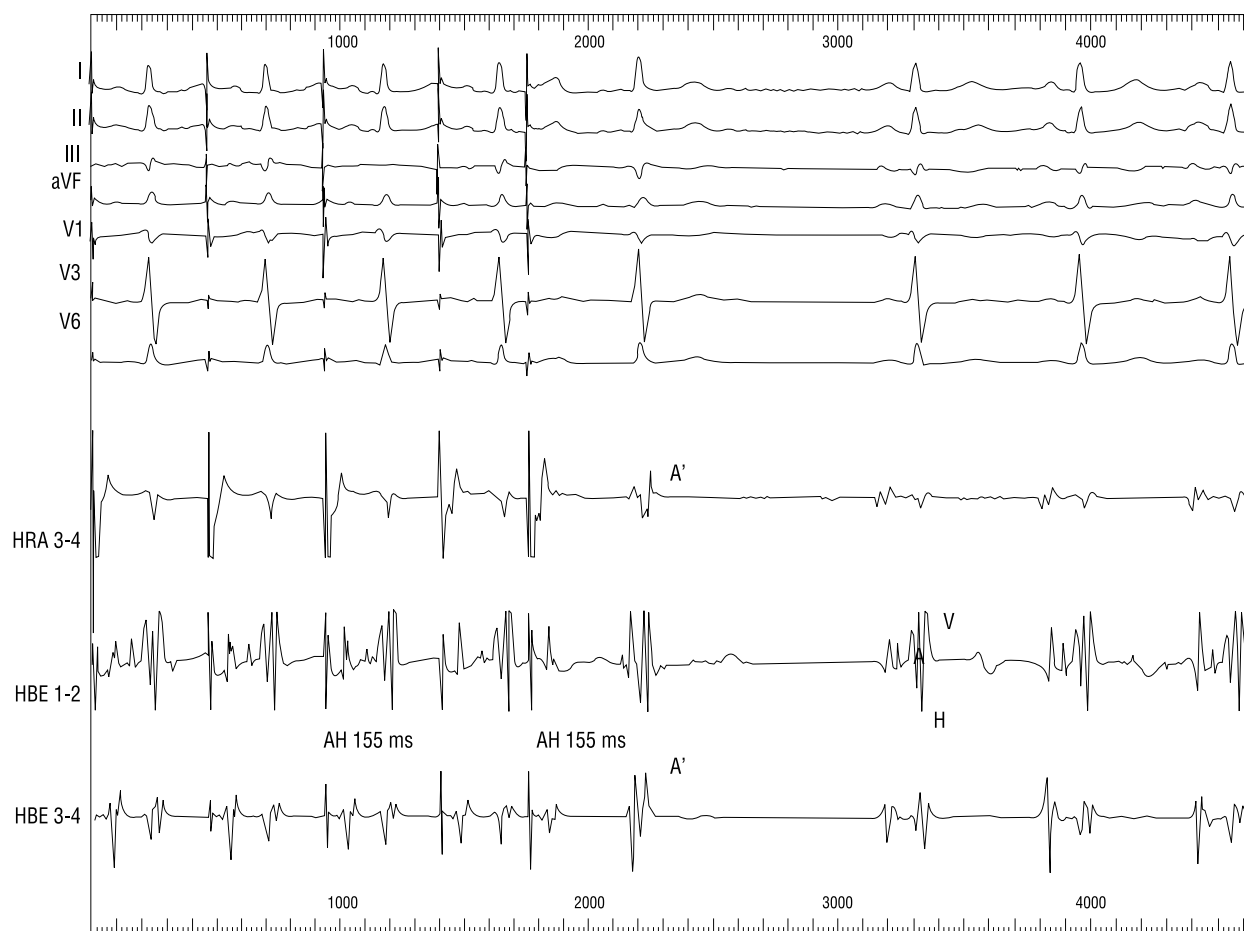


Ryc. 1. Stymulacja programowana 130/min, 8+1. Sprzężenie (370 ms), które przed ablacją wyzwalalo nawrotny częstoskurcz przedsionkowo-węzłowy (okres refrakcji drogi szybkiej w kierunku zstępującym). Aktywacja przedsionka nie dochodzi do pęczka Hisa. Dowodzi to pełnej, skutecznej ablacji drogi wolnej.

Fig. 1. Programmed atrial pacing 460 8+1 after SP ablation. Premature beat with interval (370 ms) inducing atrio-ventricular reentrant tachycardia before ablation (anterograde effective refractory period of the fast pathway) is not conducted to the His-bundle because of complete destruction of the slow pathway.

w obrębie drogi wolnej pomimo istnienia w niej szczytkowego przewodzenia. Większość autorów uważa, że ablację należy zakończyć, gdy nie wyzwalają się ANRT, mimo że stwierdza się szczytkowe przewodzenie SP [5–8]. Kontynuowanie zabiegu nie zwiększa jego skuteczności, natomiast wydłuża go, wydłuża czas skopii rentgenowskiej oraz zwiększa ryzyko bloku przedsionkowo-komorowego [9]. Li i wsp. [10] oraz Baker i wsp. [11] stwierdzili co prawda, że obecność pojedynczych nawrotów „węzłowych” koreluje z występowaniem nawrotów ANRT w czasie obserwacji odległej, jednak Hummel i wsp. [12], wykonując badanie kontrolne przed podaniem izoprenaliny i po nim, wykazali, że obecność pojedynczego nawrotu nie ma znaczenia prognostycznego dla późnego nawrotu arytmii. Rozbieżność wyników tłumaczyli spostrzeżeniem, że

33% chorych do wyzwolenia częstoskurczu po ablacji wymagało podania izoprenaliny. Lek ujawniał zatem pacjentów, u których nadal istniało podłoże dla arytmii, do wyzwolenia której konieczne było silniejsze pobudzenie układu współczulnego. Poszukując wskaźników prognostycznych późnych nawrotów ANRT, Manolis i wsp. [13] zwrócili uwagę, że nie zależą one od istnienia szczytkowego przewodzenia drogą wolną, lecz od miejsca, w którym wykonywano aplikację. Nawrót arytmii najrzadziej występuje po aplikacjach w pobliżu węzła AV. Autorzy nie zalecają jednak rozpoczynania zabiegu od tego rejonu ze względu na wyższe ryzyko bloku AV. Trouton i wsp. [14] dopuszczają po skutecznym zabiegu obecność dwóch nawrotów. Bardziej skrajny pogląd reprezentują Wang i wsp. [15], którzy wykazali, że obecność po ablacji do czterech nawrotów



Ryc. 2. Stymulacja programowana 130/min, 8+1. Po impulsie o sprzężeniu 350 ms, który wyzwał częstoskurcz, obserwuje się pojedynczy nawrót w obrębie łącza AV (A') — doszło do modyfikacji drogi wolnej.

Fig. 2. Programmed atrial pacing 460 8+1 with interval (350 ms) inducing atrio-nodal reentrant tachycardia before ablation. Activation is conducted via modified slow pathway. There is single „echo” beat in AV junction.

węzłowych nie ma znaczenia prognostycznego dla nawrotu arytmii. Należy jednak zaznaczyć, że badanie kontrolne wykonywane było zarówno bez leków, jak i po podaniu izoproterenaliny, atropiny oraz propranololu.

W naszej pracowni badanie kontrolne po ablacji wstępnie przeprowadzono bez leków [16]. U 24 pacjentów wykonano ponadto badanie po podaniu atropiny, u 6 — podczas wlewu izoproterenaliny. Nawrót arytmii wystąpił u 4 chorych. U dwóch z nich w badaniu kontrolnym wykazano szczytkowe przewodzenie drogą wolną oraz pojedyncze „echo”. Potwierdza to obserwację większości autorów, że nie ma ono znaczenia rokowniczego. Częstość i czas nawrotu arytmii w analizowanym materiale (8%, 1–6 miesięcy) mieści się w granicach przedstawianych w piśmiennictwie [17–20]. Dlatego uważamy, że rozszerzone badanie kontrolne po podaniu leku (atropiny lub izoproterenaliny) nie jest konieczne

u wszystkich pacjentów ze szczytkowym przewodzeniem w drodze wolnej. Należy je wykonać, gdy inne dane nasuwają wątpliwość skuteczności aplikacji (np. brak pobudzeń węzłowych i dolnoprzedsionkowych podczas aplikacji, niska temperatura rejestrowana na końcówce elektrody ablacyjnej lub przedwczesne przerwanie aplikacji z powodu przemieszczenia się cewnika). Na podstawie powyższych danych można podać wskazania praktyczne:

- jeżeli w badaniu kontrolnym po 30 min od aplikacji wyzwalamy mnogie nawroty w obrębie pętli częstoskurczu — należy kontynuować zabieg;
- jeżeli wyzwalamy pojedynczy nawrót, a przebieg aplikacji nie daje pewności całkowitego uszkodzenia drogi wolnej (brak pobudzeń węzłowych lub dolnoprzedsionkowych podczas aplikacji, niska temperatura, przemieszczenie elektrody) — należy wykonać badanie po podaniu izoproterenaliny;

— jeżeli nie stwierdza się cech przewodzenia przez drogę wolną lub wyzwalamy pojedynczy nawrót, a przebieg aplikacji był prawidłowy — można zakończyć zabieg.

Wniosek

Ablacja i modyfikacja drogi wolnej są zabiegami podobnie bezpiecznymi i skutecznymi. Nawroty arytmii po obydwu rodzajach zabiegów występują rzadko.

Streszczenie

Znaczenie rokownicze ablacji i modyfikacji drogi o wolnym przewodzeniu

Cel pracy: Ocena, czy wykonanie modyfikacji, a nie ablacji drogi wolnej u chorych z nawrotnym częstoskurczem przedsionkowo-węzłowym wpływa na częstość występowania nawrotów arytmii.

Materiał i metody: 50 chorych (37 K, 13 M; wiek 50 ± 15 lat) poddanych skutecznemu uszkodzeniu drogi wolnej prądem o wysokiej częstotliwości. Podziału na ablację (bez przewodzenia drogą wolną) i modyfikację (pojedynczy nawrót węzłowy) drogi wolnej dokonano na podstawie wyniku badania elektrofizjologicznego. Przebieg kliniczny po zabiegu oceniano ambulatoryjnie. Co 3–6 miesięcy wykonywano badanie kliniczne, EKG, co najmniej dwukrotnie zapis EKG metodą Holtera. Obserwacja odległa trwała 14–74 miesięcy (średnio 48 ± 16 miesięcy).

Wyniki: Późne nawroty arytmii wystąpiły u 4 pacjentów (w czasie 1–6 miesięcy). U dwóch z nich w badaniu wykonanym bezpośrednio po zabiegu wykazano szczytkowe przewodzenie drogą wolną. U jednej chorej w 10 dni po zabiegu wystąpił uporczywie nawracający atypowy częstoskurcz węzłowy z przewodzeniem w kierunku wstecznym drogą pośrednią. W czasie drugiej sesji wykonano skuteczną ablację drogi szybkiej. W badaniu kontrolnym po obydwu sesjach nie stwierdzano nawrotów w łączu p-k. U pozostałych 3 chorych wykonano skuteczną ablację drogi wolnej. Na podstawie wyników własnych i danych z piśmiennictwa sugerujemy, że:

1. Jeżeli wyzwalamy pojedynczy nawrót, a przebieg aplikacji nie daje pewności trwałego efektu (brak pobudzeń węzłowych lub dolnopredsionkowych podczas aplikacji, niska temperatura, przemieszczenie elektrody w czasie aplikacji), należy wykonać badanie po podaniu izoprenaliny.
2. Jeżeli nie stwierdza się cech przewodzenia przez drogę wolną lub wyzwalamy pojedynczy nawrót, a aplikacja przebiegała bez zakłóceń, można zakończyć zabieg.

Wniosek: Ablacja i modyfikacja drogi wolnej są zabiegami podobnie bezpiecznymi i skutecznymi. Nawroty arytmii zarówno po ablacji, jak i modyfikacji występują rzadko. (Folia Cardiol. 1999; 6: 353–358)

nawrotny częstoskurcz węzłowy, ablacja, modyfikacja, droga wolna

Piśmiennictwo

1. Walczak F., Szufladowicz E., Jedynak Z., Kępski R., Koźluk E., Łastowiecka E., Popławska W., Stępińska J. Ablacja prądem wysokiej częstotliwości drogi o wolnym przewodzeniu u chorych z nawrotnym częstoskurczem węzłowym — doniesienie wstępne. Kardiol. Pol. 1993; 38: 199–204.

2. Walczak F., Szufladowicz E., Koźluk E., Jedynak Z., Rembelska H., Łastowiecka E., Bujnowska E., Stepińska J. Ablacja drogi szybkiej po częściowej ablacji dróg o wolnym przewodzeniu u chorej z uporczywym częstoskurczem węzłowym. *ESS* 1994;1: 20–24.
3. Anselme F., Hook B., Monahan K., Frederiks J., Calans D., Zardini M., Epstein L.M., Zebede J., Josephson M.E. Heterogeneity of retrograde fast pathway conduction pattern in patients with atrioventricular nodal reentry tachycardia. Observations by use of simultaneous multisite catheter mapping of Koch's triangle. *Circulation* 1996; 93: 960–968.
4. Sheahan R.G., Klein G.J., Yee R., LeFauvre C.A., Krahn A.D. Atrioventricular node reentry with „smooth” AV node function curves, A different arrhythmia substrate? *Circulation* 1996; 93: 969–72.
5. Blanck Z., Dhala A.A., Sra J., Deshpande S.S., Anderson A.J., Akhtar M., Jazayeri M.R.: Characterization of atrioventricular nodal behavior and ventricular response during atrial fibrillation before and after a selective slow-pathway ablation. *Circulation* 1995; 91: 1086–1094.
6. Chen S.A., Wu T.J., Chiang Ch.E., Tai Ch.T., Chiou Ch.W., Ueng K.Ch., Lee S.H., Cheng Ch.Ch., Wen Z.Ch., Chang M.S. Recurrent tachycardia after selective ablation of slow pathway in patients with atrioventricular nodal reentrant tachycardia. *Am. J. Cardiol.* 1995; 76: 131–137.
7. Kuck K.H., Schlueter M. Junctional tachycardia and the role of catheter ablation. *Lancet* 1993; 341: 1386–1391.
8. Puererfellner H., Aichinger J., Hintringer F., Baumgartner G., Nesser H.J., Gmeiner R. Hochfrequenz-Katheterablation bei AV-nodaler reentry Tachykardie: Klinische Bedeutung von slow-pathway-Potentialen und junktionaler Tachycardie. *Z. Kardiol.* 1995; 84: 814–819.
9. Dhala A., Bremner S., Deshpande S., Blanck Z., Natale A., Sra J., Jazayeri M., Akhtar M. Efficacy and safety of atrioventricular nodal modification for atrioventricular nodal reentrant tachycardia in the pediatric population. *Am. Heart J.* 1994; 128: 903–907.
10. Li H.G., Klein G.J., Stites H.W., Zardini M., Morillo C.A., Thakur R.K., Yee R. Elimination of the slow pathway conduction: an accurate indicator of clinical success after radiofrequency atrioventricular node modification. *J. Am. Coll. Cardiol.* 1993; 22: 1849–1853.
11. Baker II J.H., Plumb V.J., Epstein A.E., Kay G.N. Predictors of recurrent atrioventricular nodal reentry after selective slow pathway ablation. *Am. J. Cardiol.* 1994; 73: 765–769.
12. Hummel J.D., Strickberger A., Williamson B.D., Man Ch.K., Daoud E., Niebauer M. Bakr O., Morady F. Effect of residual slow pathway function on the time course of recurrences of atrioventricular nodal reentrant tachycardia after radiofrequency ablation of the slow pathway. *Am. J. Cardiol.* 1995; 75: 628–630.
13. Manolis A.S., Wang P.J., Estes III N.A.M. Radiofrequency ablation of slow pathway in patients with atrioventricular nodal reentrant tachycardia. Do arrhythmia recurrences correlate with persistent slow pathway conduction or site of successful ablation? *Circulation* 1994; 90: 2815–2819.
14. Trouton T.G., O'Nunain S.S., Kim J.H., Sosa-Suarez G.E., Garan H., Ruskin J.N. Curative transcatheter radiofrequency current ablation for atrioventricular nodal reentry tachycardia. *Arch. Intern. Med.* 1994; 154: 1226–1231.
15. Wang Ch.Ch., Yeh S.J., Wen M.S., Hsieh I.Ch., Lin F.Ch., Wu D. Late clinical and electrophysiologic outcome of radiofrequency ablation therapy by the inferior approach in atrioventricular node reentry tachycardia. *Am. Heart J.* 1994; 128: 219–226.
16. Walczak F., Szufladowicz E., Koźluk E., Jedynak Z., Kępski R., Rembelska H., Łastowiecka E., Bujnowska E., Borowiecka E. Przezskórna ablacja prądem częstotliwości radiowej u 30 chorych z nawrotnym częstoskurczem węzłowym — czy tylko ablacja drogi wolnej? *Kardiol. Pol.* 1995; 43: 122–128.
17. Grossman D.S., Cohen T.J., Goldner B., Jadonath R. Pseudorecurrence of paroxysmal supraventricular tachycardia after radiofrequency catheter ablation. *Am. Heart J.* 1994; 128: 516–519.
18. Kadish A., Goldberger J. Ablative therapy for atrioventricular nodal reentry arrhythmias. *Prog. Cardiovasc. Dis.* 1995; 37: 273–294.
19. MERFS: The Multicentre European Radiofrequency Survey (MERFS): complications of radiofrequency catheter ablation of arrhythmias. *Eur. Heart J.* 1993; 14: 1644–1653.
20. Trohman R.G., Pinski S.L., Sterba R., Schutzman J.J., Kleman J.M., Kidwell G.A. Evolving concepts in radiofrequency catheter ablation of atrioventricular nodal reentry tachycardia. *Am. Heart J.* 1994; 128: 586–595.