

Kliniczne zastosowania rejestracji potencjałów wewnątrzsercowych (IEGM) z dwuprzedsionkowego układu stymulującego. Przydatność zapisów z dwuprzedsionkowego układu stymulującego w różnicowaniu tachyarytmii przedsionkowej i wyboru optymalnej metody leczenia

Andrzej Kutarski, Krzysztof Oleszczak i Teresa Widomska-Czekajska

Katedra i Klinika Kardiologii Akademii Medycznej w Lublinie

Clinical usefulness of intracardiac electrogram (IEGM) recordings obtained from biatrial pacing system. Utility of biatrial IEGM for differential diagnosis of atrial arrhythmia and optimal therapy selection

Background: *Biatrial pacing system permits for simultaneous recording of the right and left atrial potential but till now nobody evaluated utility of IEGM obtained from biatrial pacing system for diagnosis of atrial arrhythmias.*

The aim of the study: *evaluation of usefulness of right and left atrial IEGM for more precision and differential diagnosis of diagnosis of atrial arrhythmias.*

Material and methods: *In 73 pts (mean age 69.3 yrs) with biatrial pacing system, who underwent control examination, ECG lead II and biatrial IEGM (via telemetry) were recorded during sinus rhythm (SR), different atrial pacing modes and (in some pts) during atrial arrhythmia.*

Results: *In 35 pts during control examination episodes of different atrial arrhythmias were recorded. Standard ECG allowed to diagnose typical atrial flutter in 11, atrial tachycardia in 2 and atrial fibrillation in 10; in 12 other pts ECG was not clear and remained doubts. Analysis of both atrial IEGM made possible to put quickly, easy and more accurate diagnosis and to select optimal mode of treatment.*

Conclusions: *Telemetric recording of IEGM both of atria (from biatrial pacing system) allows more accurately diagnose atrial arrhythmias and to select optimal treatment. Biatrial pacing system which offers possibility of simultaneous non-invasive recording of IEGM from both atria consists a valuable diagnostic tool. (Folia Cardiol. 2001; 8: 545-562)*

biatrial pacing, atrial arrhythmias

Adres do korespondencji: Dr med. Andrzej Kutarski
Katedra i Klinika Kardiologii AM
ul. Jaczewskiego 8, 20-090 Lublin
Nadesłano 5.01.2001 r. Przyjęto do druku 5.03.2001 r.
Praca finansowana z grantu KBN 4 P05 005 18.

Wstęp

Stymulacja dwuprzedSIONKOWA stała się akceptowaną metodą niefarmakologicznego zapobiegania nawrotom arytmii przedSIONKOWYCH [1–9]. Współczesne stymulatory umożliwiają rejestrację zapisów potencjałów wewnątrzsercowych z elektrod w sercu (IEGM, *intracardiac electrogram*); funkcja ta była przeznaczona do oceny warunków sterowania dla optymalnego zaprogramowania stymulatora [10–13]. DwuprzedSIONKOWY układ stymulujący, w którym wykorzystano standardowy lub zmodyfikowany stymulator DDD, umożliwia rejestrację elektrogramów prawego i lewego przedSIONKA w dwóch niezależnych kanałach. Poza oceną warunków sterowania [10–13], jak autorzy wykazali w poprzednich badaniach [14–21], IEGM może służyć do oceny parametrów czasowych aktywacji przedSIONKÓW.

Już przed kilku laty autorzy zauważyli, że uzyskane drogą telemetrii zapisy potencjałów wewnątrzprzeDSIONKOWYCH można wykorzystać do precyzyjniejszego (niż na to pozwala analiza klasycznego EKG) określenia rodzaju arytmii [17]. Chociaż historia stymulacji dwuprzedSIONKOWEJ liczy sobie już 10 lat i ten rodzaj stymulacji stosuje się już w wielu ośrodkach [22–30], nikt do tej pory nie sugerował możliwości wykorzystania informacji uzyskiwanych na podstawie IEGM z dwuprzedSIONKOWEGO układu stymulującego w dokładniejszej ocenie i diagnostyce zaburzeń rytmu.

Celem badań była ocena przydatności analizy jednoczesnej rejestracji potencjałów prawego i lewego przedSIONKA (w dwóch niezależnych kanałach stymulatora dwujamowego) w rozpoznawaniu i różnicowaniu przedSIONKOWYCH zaburzeń rytmu serca.

Materiał i metody

Badania przeprowadzono u 73 pacjentów (38 mężczyzn i 35 kobiet w wieku 42–89 lat, śr. 69,3 lat) z dwuprzedSIONKOWYM układem stymulującym. Informacje dotyczące pacjentów, występujących u nich zaburzeń rytmu, układów i układów stymulujących przedstawiono w pracy „Kliniczne zastosowania rejestracji potencjałów wewnątrzsercowych (IEGM) z dwuprzedSIONKOWEGO układu stymulującego. Znaczenie zapisów dla rozumienia następstw stymulacji przedSIONKOWEJ” (Folia Cardiol. 2001; 8: 389–416).

Rutynowe badania kontrolne warunków stymulacji i sterowania w okresie obserwacji wykonywano drogą telemetrii. Pierwsze badanie wykonywano przed wypisaniem ze szpitala (3–5 dzień); kolej-

ne badania kontrolne wykonywano w odstępach 1-miesięcznych przez okres pół roku, a następnie co 3 miesiące. Wszystkim pacjentom implantowano stymulatory firmy Biotronik, więc podstawowym narzędziem badawczym był programator PMS 1000 tej firmy. To popularne urządzenie do kontroli stymulatorów pozwala w nieinwazyjny sposób uzyskać wiele informacji dotyczących warunków sterowania i stymulacji; w przypadku dwuprzedSIONKOWEGO układu stymulującego umożliwia ono transmisję i rejestrację również potencjałów lewoprzedSIONKOWYCH. Kontrolne badania układu stymulującego obejmowały rejestrację: a) EKG (trzy podstawowe odprowadzenia, 50 mm/s, wzmocnienie 1 mV = 20 mm), b) zapisy filtrowanych potencjałów wewnątrzsercowych (IEGM) na papierze termoczułym lub obraz zatrzymany na ekranie monitora (100 mm/s, pomiar kursorami) podczas rytmu zatokowego, różnych typów stymulacji przedSIONKOWEJ i podczas zaburzeń rytmu serca.

Wyniki

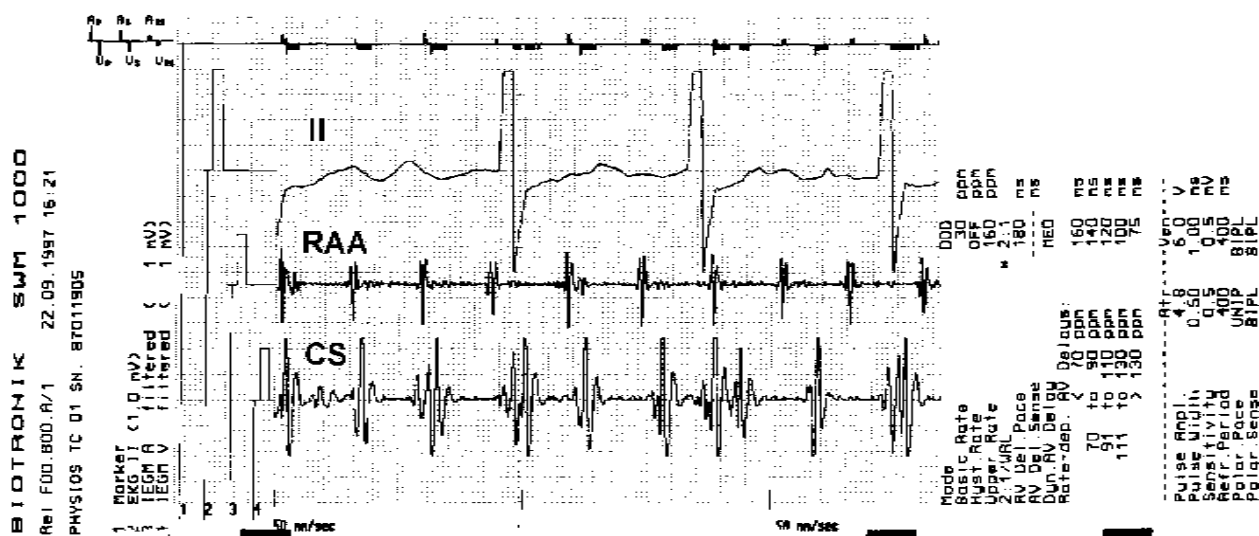
U 35 spośród 72 pacjentów z dwuprzedSIONKOWYM układem stymulującym podczas rutynowych badań kontrolnych zarejestrowano arytmie przedSIONKOWE. Przykłady zapisów przedstawiono na rycinach 1–21.

Na podstawie klasycznego 12-odprowadzeniowego EKG u 11 pacjentów rozpoznano typowe trzepotanie przedSIONKÓW, u 2 częstoskurcz przedSIONKOWY, a u 10 migotanie przedSIONKÓW. U pozostałych 12 pacjentów obraz EKG nie był jednoznaczny i pozostawiał pewne wątpliwości dotyczące różnicowania migotania i trzepotania przedSIONKÓW (ryc. 1, 2–6, 7, 8) oraz częstoskurczu przedSIONKOWEGO i trzepotania przedSIONKÓW (ryc. 9, 10).

Analiza zapisów elektrogramów przedSIONKOWYCH (IEGM) dostarczyła wielu dodatkowych informacji dotyczących tych pacjentów, pozwalając nie tylko precyzyjnie określić rodzaj arytmii, ale także wybrać optymalną metodę postępowania.

Doświadczenia autorów niniejszej pracy potwierdziły bowiem, że tylko typowe trzepotanie przedSIONKÓW (zarówno „niezgodne”, jak i „zgodne z ruchem wskazówek zegara”) oraz niektóre postaci częstoskurczów przedSIONKOWYCH można przerwać stymulacją typu *overdrive* (ryc. 11); w innych postaciach arytmii postępowanie takie nie ma szans powodzenia i szkoda na nie tracić czas i niepotrzebnie zużywać baterię stymulatora.

U 11 pacjentów rozpoznano ostatecznie typowe trzepotanie przedSIONKÓW; u 8 określono je jako „niezgodne z ruchem wskazówek zegara” (*typical*



Ryc. 1. Drugie odprowadzenie EKG sugeruje migotanie przedsionków; zapis potencjałów prawego przedsionka wykazuje obecność fal A o częstości 210/min jak w trzepotaniu przedsionków ze zmiennym przewodzeniem A-V (2:1-4:1). Zapis potencjałów lewego przedsionka wykazuje wolniejszy i nieregularny (interferencja?) ich rytm (ok. 190/min). Dopiero analiza zapisów potencjałów wewnątrzsercowych pozwala wykluczyć migotanie i typowe trzepotanie przedsionków i z dużym prawdopodobieństwem rozpoznać obecność dwóch krążących fal pobudzeń.

Fig. 1. II ECG lead recording indicates atrial fibrillation; right atrial IEGM shows presence of A waves 210/bpm and suggests atrial flutter with variable A-V conduction (2:1-4:1). Left atrial IEGM showed slower and slightly irregular (interference?) rhythm (about 190 bpm). The analysis of both atria IEGM enables to exclude atrial fibrillation and typical atrial flutter and to diagnose (with high probability) presence of two independent reentry circuits.

counterclockwise atrial flutter) (ryc. 12, 13, 14, 15), a u 3 pacjentów jako „zgodne z ruchem wskazówek zegara” (*typical clockwise atrial flutter*) (ryc. 9, 16, 17). Częstoskurcz przedsionkowy rozpoznano u 3 pacjentów (ryc. 9, 10).

U 21 pacjentów ostatecznie rozpoznano migotanie przedsionków, jakkolwiek okazało się, że w grupie tej występują cztery, zupełnie różne obrazy arytmii w IEGM.

Najciekawsze okazało się spostrzeżenie, że typowy obraz fal migotania, zarówno w prawym, jak i lewym przedsionku, był zjawiskiem wyjątkowo rzadkim (6 pacjentów) (ryc. 18). Znacznie częściej stwierdzano typowy obraz trzepotania w prawym przedsionku z obrazem migotania lewego przedsionka (10 pacjentów) (ryc. 2, 5, 6), obraz trzepotania w prawym przedsionku z pośrednimi dowodami krążących dwóch fal pobudzeń w lewym przedsionku (3 pacjentów) (ryc. 1, 7, 8) bądź zmieniający się w czasie zapisu rodzaj arytmii (2 pacjentów) (ryc. 2-4).

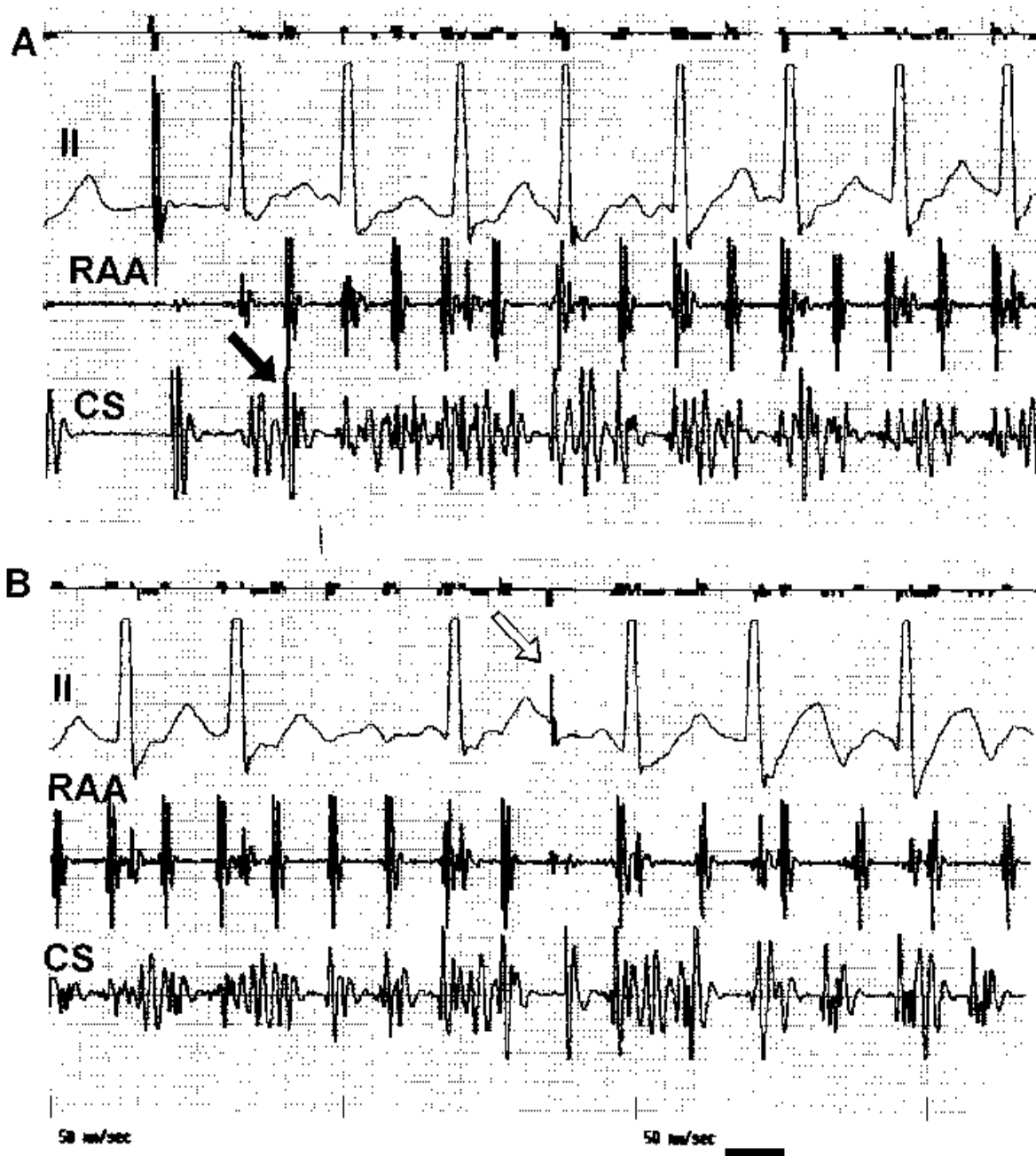
Aż u 10 spośród 21 pacjentów z rozpoznaniem ostatecznie migotaniem przedsionków w elektrogramie prawego przedsionka stwierdzano jedynie obecność jednej krążącej fali pobudzenia, mogącej

sugerować trzepotanie przedsionków (ryc. 1, 2-6, 7, 8). W tych przypadkach elektrogram lewoprzedsionkowy miał rozstrzygające znaczenie diagnostyczne (pozwalając uniknąć niepotrzebnej próby przywrócenia rytmu zatokowego szybką stymulacją typu *overdrive* przy użyciu stymulatora bądź stymulacją przełykową) (ryc. 11).

Późniejsze doświadczenia autorów wykazały również, że arytmia z obrazem migotania tylko w lewym przedsionku wymaga wyższych wartości energii w czasie kardiowersji elektrycznej niż arytmia z obrazem migotania obu przedsionków w IEGM.

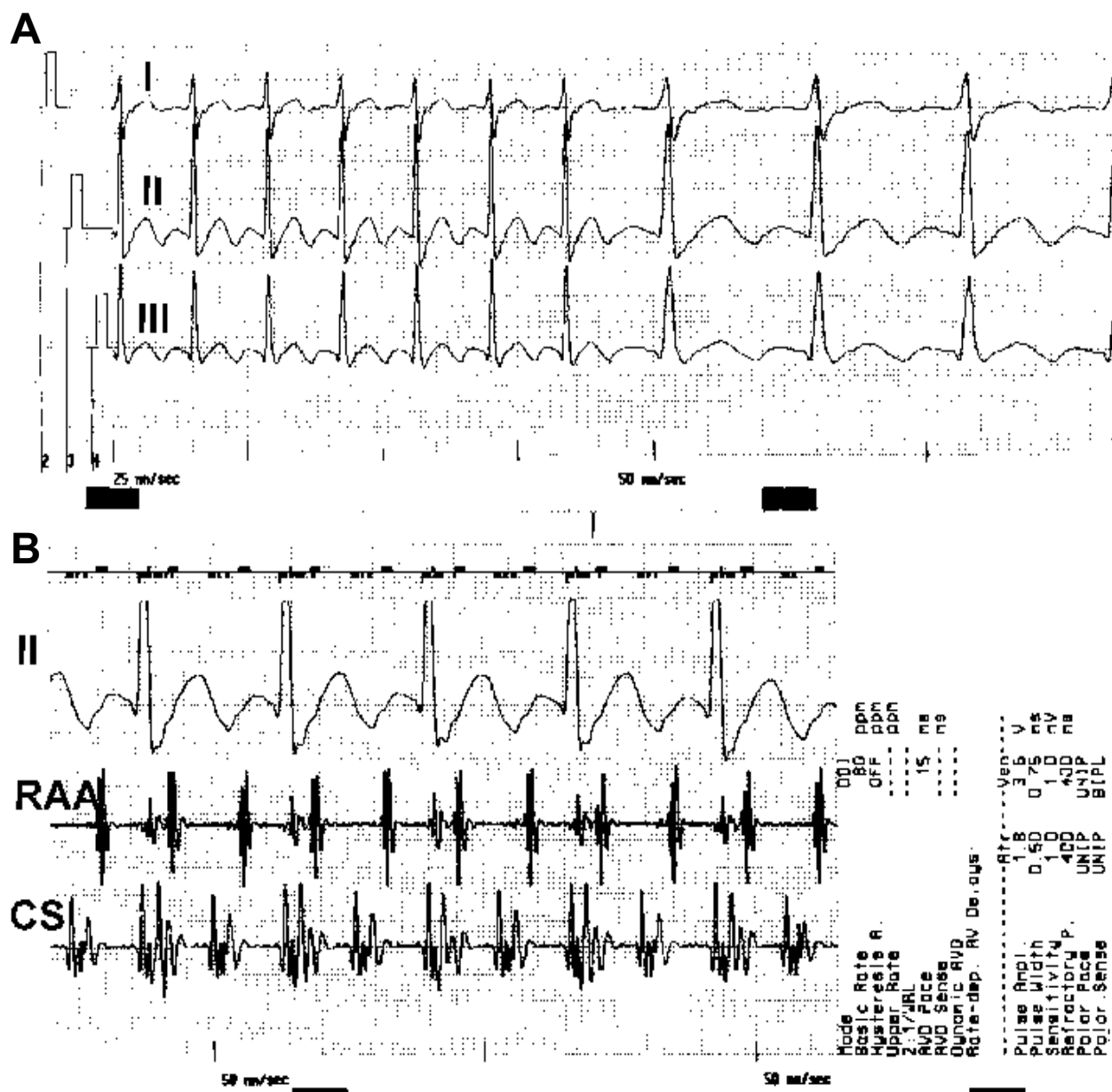
Elektrogram dwuprzedsionkowy dodatkowo okazał się również przydatny w pewnej i szybkiej ocenie bezpośredniego efektu kardiowersji elektrycznej, dzięki uniknięciu wątpliwości wynikających z zakłóceń klasycznego EKG, bardzo częstych bezpośrednio po kardiowersji w momencie budzenia się pacjenta po krótkotrwałej narkozie dożylną.

Ciekawy, aczkolwiek niejasny dla autorów, okazał się fakt, że u żadnego z 35 pacjentów nie zarejestrowano napadu miarowej arytmii przedsionkowej o częstości > 300/min, spełniającej kryteria atypowego trzepotania przedsionków. Być może było to



Ryc. 2. Zmieniająca charakter arytmia przedsionkowa zarejestrowana podczas kontroli pacjenta z dwuprzedSIONKOWYM układem stymulującym. **A.** Stymulacja dwuprzedSIONKOWA; przedwczesne pobudzenie (ciemna strzałka), rejestrowane nieco wcześniej w kanale połączonym z elektrodą w zatoce wieńcowej, wyzwała miarowy, szybki (310/min) rytm pobudzeń prawego przedsionka, z typowymi „wrzecionami” fal A w lewym przedsionku; ostatecznie arytmie można zakwalifikować jako migotanie przedsionków; **B.** Dalszy ciąg zapisu. Pojedyncze pobudzenie wywołane w kanale komorowym stymulatora (jasna strzałka) zmienia charakter arytmii, przeprowadzając ją w typowe trzepotanie przedsionków „niezgodne z ruchem wskazówek zegara” (*typical counterclockwise atrial flutter*) z przewodzeniem A-V 2:1 (widoczna wcześniejsza rejestracja fali pobudzenia w zatoce wieńcowej niż w uszku prawego przedsionka).

Fig. 2. Change in atrial arrhythmia type recorded during routine examination of the patient with biatrial pacing system. **A.** Biatrial pacing; single premature atrial beat (black arrow) (detected earlier in CS lead connected channel) initiates regular, fast (310/bpm) rhythm in the right atrium (RA) with typical torsades in left atrium. Finally arrhythmia should be qualified as atrial fibrillation; **B.** Continuation of the record. Single impulse delivered in the „ventricular” (CS) pacemaker’s channel (open arrow) changes of the arrhythmia to typical counterclockwise atrial flutter with 2:1 A-V conduction (earlier activation in proximal CS than in RAA).



Ryc. 3. Dalsza rejestracja zapisów u pacjenta z ryciny 2. **A.** Klasyczne odprowadzenia EKG; **B.** Zapis potencjałów wewnątrzsercowych. Typowe trzepotanie przedsionków „niezgodne z ruchem wskazówek zegara” z przewodzeniem A-V 2:1. Rejestracja potencjałów lewego przedsionka w konfiguracji dwubiegunowej powoduje „podwójną” rejestrację czoła fali pobudzenia przez proksymalny, a następnie dystalny pierścień elektrody w zatoce wieńcowej.

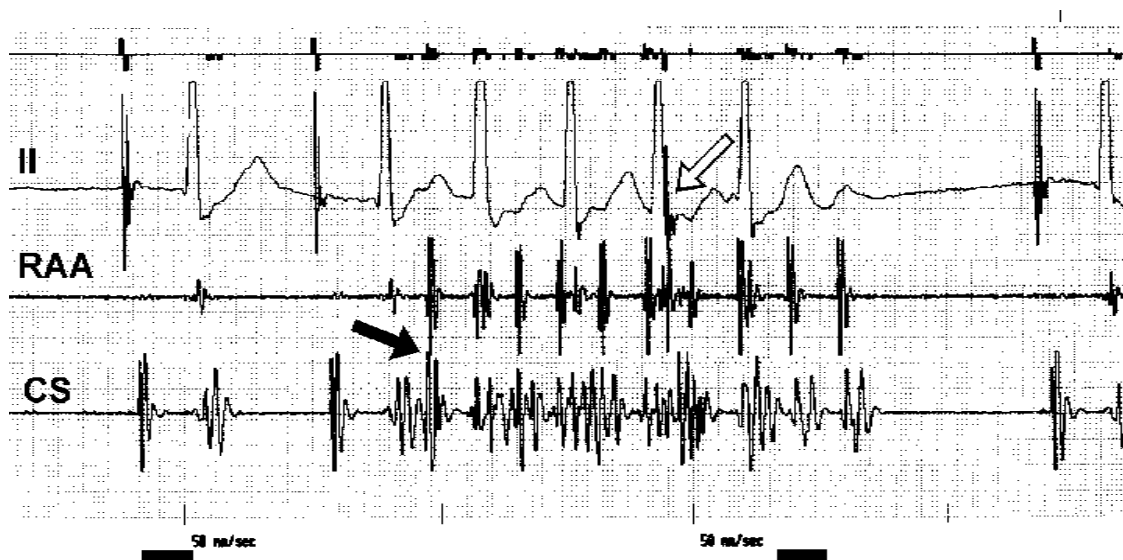
Fig. 3. Continuation of the recordings in the same patient as in figure 2. **A.** Standard ECG; **B.** IEGM both of the atria. Typical counterclockwise atrial flutter with 2:1 A-V conduction. Bipolar sensing in the left atrium causes double A-wave recording (from the proximal and distal ring of CS lead).

wynikiem działania stosowanych leków i ich wpływu na szybkość przewodzenia w przedsionkach.

Jak powszechnie wiadomo, wzrost liczby przedwczesnych pobudzeń przedsionkowych oraz skrócenie ich czasu sprzężenia często poprzedzają wystąpienie napadu arytmii [33–34]. Znaczne skrócenie sprzężenia (załamek P ukryty w ramieniu wstępującym załamka T lub w obrębie odcinka ST)

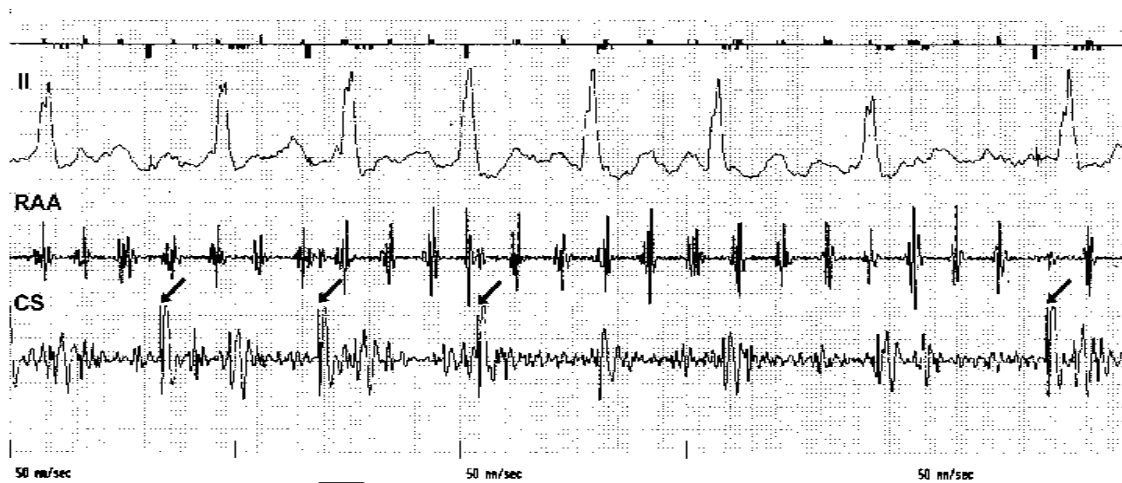
utrudnia istotnie ocenę morfologii takich pobudzeń, a przez to i ich pochodzenie [31–34].

Autorzy zaobserwowali, że na podstawie IEGM dwuprzedsionkowy układ stymulujący pozwala na nieco dokładniejszą ocenę pochodzenia przedsionkowych pobudzeń przedwczesnych (ryc. 2, 4, 19, 20), choć wartości takiego zapisu nie można porównywać z rejestracją w czasie badania elektrofizjologicznego.



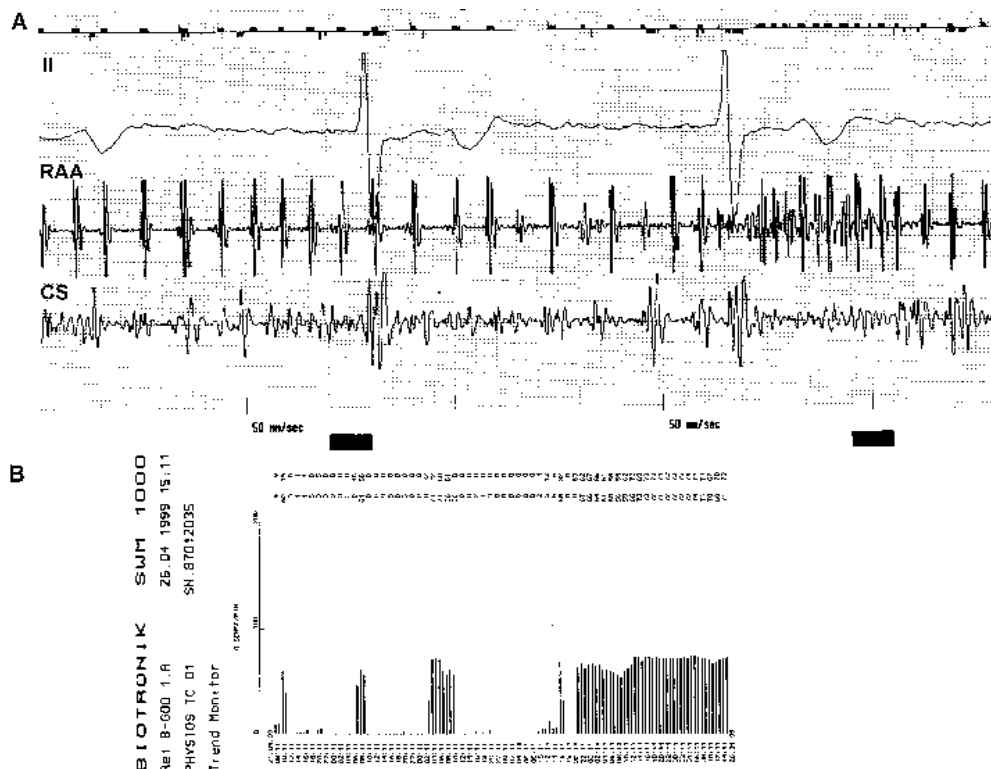
Ryc. 4. Przedmiotowe zaburzenia rytmu zarejestrowane podczas kolejnej kontroli u tego samego pacjenta z dwuprzedsionkowym układem stymulującym co na rycinie 2 i 3. Przedwczesne pobudzenie przedsionkowe (ciemna strzałka) wyzwała napad migotania przedsionków; pobudzenie wystymulowane przez kanał komorowy stymulatora (jasna strzałka) „porządkuje” arytmie, przeprowadzając ją w typowe trzepotanie przedsionków, które wygasło samostannie. Na podstawie rycin 2–4 można potwierdzić możliwości leczenia stymulacją dwuprzedsionkową bądź lewo-przedsionkową nawet szybkich i mniej „uporządkowanych” arytmii przedsionkowych.

Fig. 4. Atrial arrhythmia recorded during another examination in the same patient as in figure 2 and 3. Premature atrial beat (black arrow) initiates atrial fibrillation; subsequent pacemaker impulse delivered in the CS lead connected channel (open arrow) „puts the arrhythmia in order” and changes it to typical clockwise atrial flutter, that terminates spontaneously.



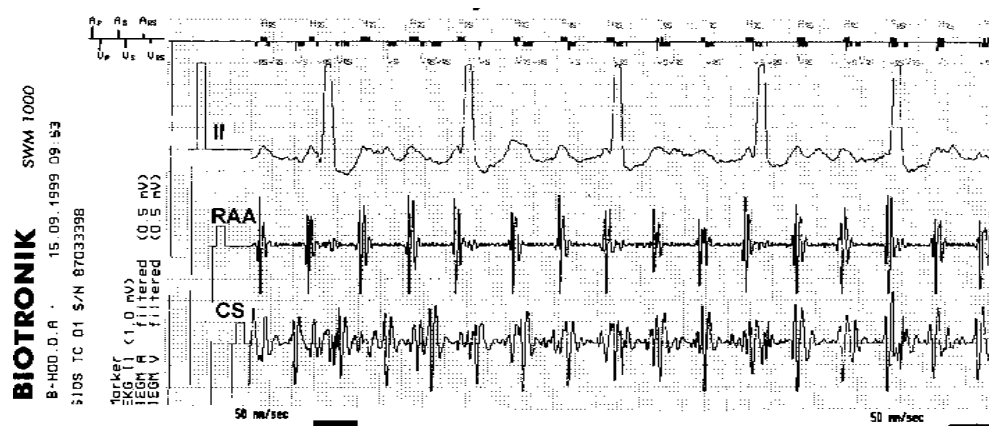
Ryc. 5. Migotanie przedsionków u pacjenta z dwuprzedsionkowym układem stymulującym. Uwagę zwraca zmienna amplituda fal rejestrowanych z uszka prawego przedsionka i niskonapięciowe migotanie lewego przedsionka. Fale pobudzeń blokują skutecznie stymulację w kanale przedsionkowym; w kanale komorowym odbierane są głównie fale V. Pojedyncze impulsy, wyzwalane w kanale komorowym (lewoprzedsionkowym) stymulatora (strzałki), powodują miejscową depolaryzację tkanki, jednak bez istotnego wpływu na arytmie.

Fig. 5. Atrial fibrillation in a patient with biatrial pacing system. Variable amplitude and morphology of A-waves recorded in RAA and low amplitude fibrillatory waves in LA recordings are visible. RAA detected potentials effectively inhibit pacing in atrial channel; „ventricular” channel of the pacemaker senses mainly V waves. Single, not inhibited impulses delivered in the ventricular channel (arrows) cause local depolarisation, but with no influence on arrhythmia.



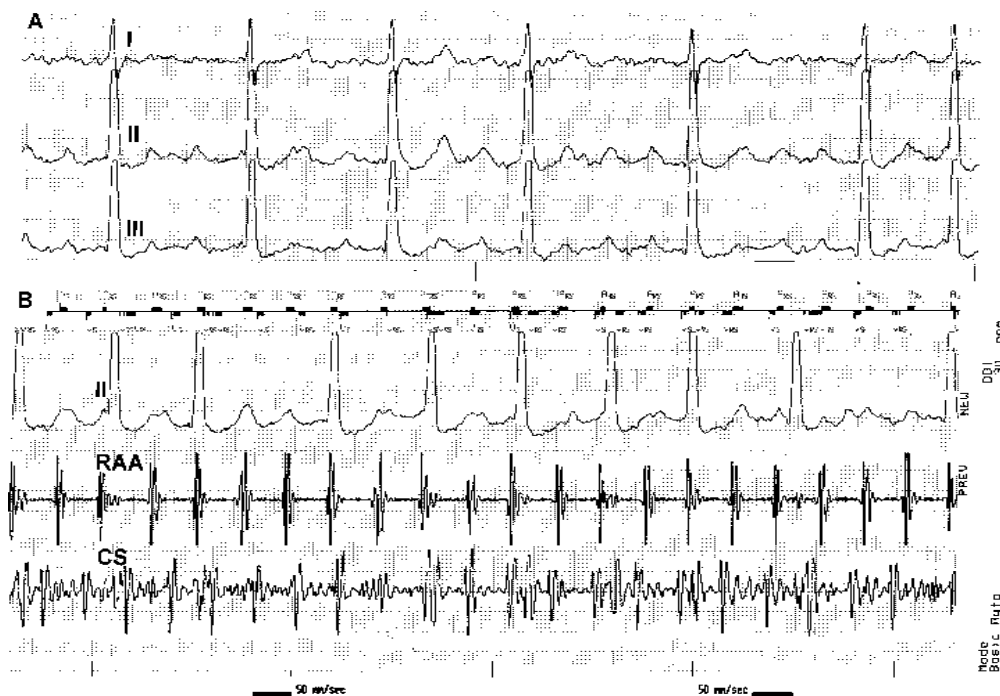
Ryc. 6. Migotanie przedsionków zarejestrowane u pacjenta z dwuprzedsionkowym układem stymulującym. **A.** Zmienna długość cyklu oraz amplituda fal rejestrowanych w uszku prawego przedsionka oraz niskonapięciowe migotanie lewego przedsionka; wysoki stopień blokowania w łączu przedsionkowo-komorowym; **B.** Funkcja holterowska stymulatora pozwala określić czas trwania napadu arytmii.

Fig. 6. Atrial fibrillation recorded in the patient with biatrial pacing system. **A.** Variable amplitude and morphology of A-waves recorded in the right atrium (RAA) and low amplitude fibrillation in the left atrium (CS); high degree functional A-V block; **B.** Pacemaker Holter function allows to establish the duration of the arrhythmia.



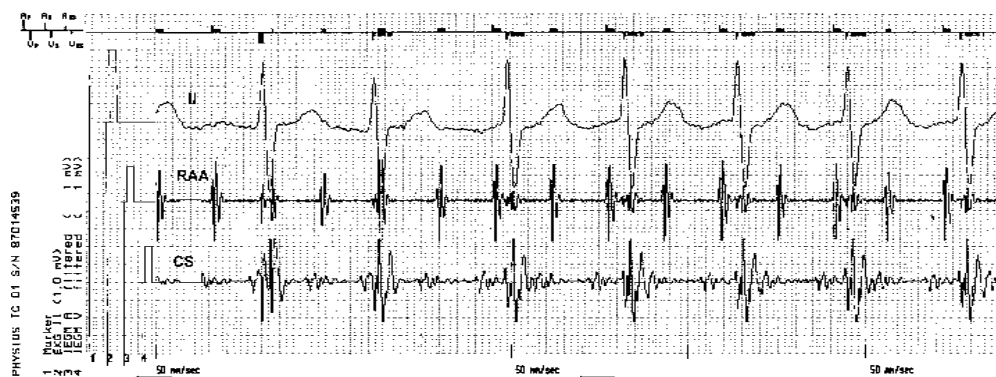
Ryc. 7. Migotanie przedsionków zarejestrowane u pacjenta z dwuprzedsionkowym układem stymulującym. Obraz potencjałów prawego przedsionka może sugerować atypowe trzepotanie przedsionków, choć dyskretna zmienność długości cyklu, szerokości i morfologii fal A nasuwają pewne wątpliwości. Analiza potencjałów zarejestrowanych z zatoki wieńcowej wskazuje na obecność dwóch interferujących fal pobudzeń w lewym przedsionku. Rozpoznanie trzech fal pobudzeń, pomimo względnie „uporządkowanej” czynności elektrycznej prawego przedsionka, pozwala rozpoznać migotanie przedsionków.

Fig. 7. Atrial fibrillation recorded in a patient with biatrial pacing system. IEGM obtained from the RA only may suggest atypical atrial flutter but some variables in cycle length, duration and morphology of A waves are noticed. Analysis of CS potentials indicates presence of two interfering reentry loops in left atrium. Recognition of three of loops in spite of relatively „ordered” atrial electrical activity allows to diagnose atrial fibrillation.



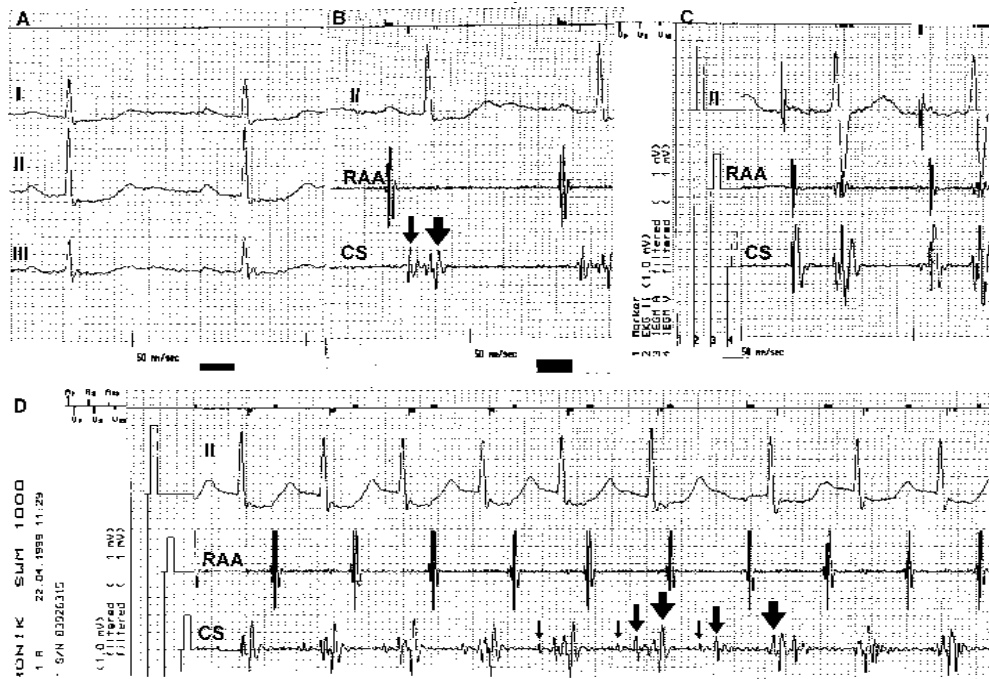
Ryc. 8. Napad migotania przedsionków u pacjenta z dwuprzedsionkowym układem stymulującym. **A.** Dodatkowo fale F w II i III odprowadzeniu EKG mogą sugerować typowe trzepotanie przedsionków „niezgodne z ruchem wskazówek zegara” (częstość 270/min) lub atypowe trzepotanie przedsionków ze zmiennym przewodzeniem A-V; **B.** Również obraz potencjałów prawego przedsionka może potwierdzać wstępne rozpoznanie, choć dyskretna zmienność morfologii fal A nasuwa wątpliwości. Analiza potencjałów zarejestrowanych z lewego przedsionka wskazuje na obecność drugiej fali krążącego pobudzenia, o zbliżonej częstości, z obecnością małych „wrzecion” rozładowań w lewym przedsionku. Taki obraz pomimo względnie „uporządkowanej” czynności elektrycznej prawego przedsionka pozwala rozpoznać migotanie przedsionków.

Fig. 8. Atrial fibrillation in a patient with biatrial pacing system. **A.** „Positive” F-waves in II and III lead may suggest typical clockwise atrial flutter (270/bpm) or atypical atrial flutter with variable A-V conduction; **B.** The IEGM of RAA potentials can confirm this diagnosis but some changes in A-waves morphology are noticed. Analysis of IEGM of left atrial potentials indicates presence of two interfering reentry loops another with similar frequency, one with a presence of small „spindles” of additional depolarisations in the left atrium.



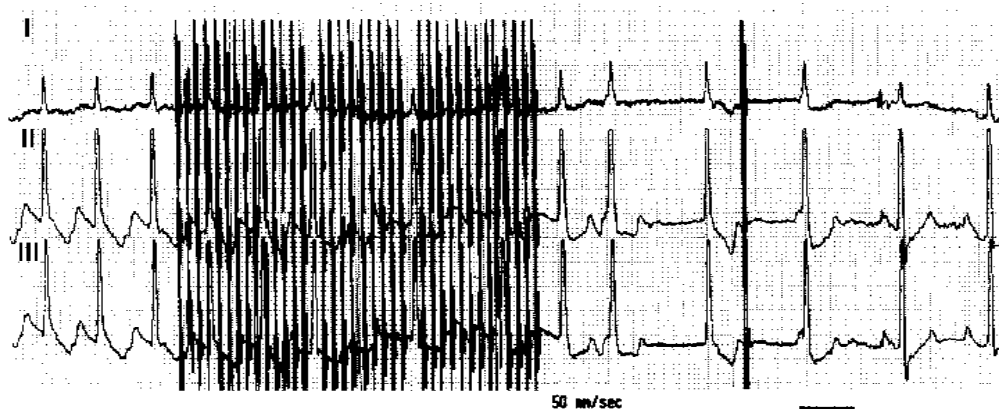
Ryc. 9. Drugie odprowadzenie EKG sugeruje migotanie przedsionków, choć nie można wykluczyć atypowego bądź typowego trzepotania przedsionków „zgodnego z ruchem wskazówek zegara”. Zapis potencjałów prawego przedsionka ukazuje obecność miarowego rytmu o częstości 185/min. Zapis potencjałów z zatoki wieńcowej wykazuje występowanie szerokich, niskonapięciowych fal A poprzedzających o 100 ms prawoprzedsionkowe fale A. Obraz zapisów wewnątrzsercowych (IEGM) uzyskany z dwuprzedsionkowego układu stymulującego pozwala rozpoznać częstoskurcz lewoprzedsionkowy ze zmiennym przewodzeniem A-V (2:1-3:1).

Fig. 9. ECG lead II recording suggests atrial fibrillation, but atypical atrial flutter or typical clockwise atrial flutter cannot be excluded. Right atrial IEGM (RA) shows regular rhythm of 185/bpm; left atrial IEGM (CS) shows wide, low amplitude A-waves preceding RA waves by about 100 ms. Analysis of both atrial IEGM enables a diagnose of left atrial tachycardia with variable A-V conduction (2:1-3:1).



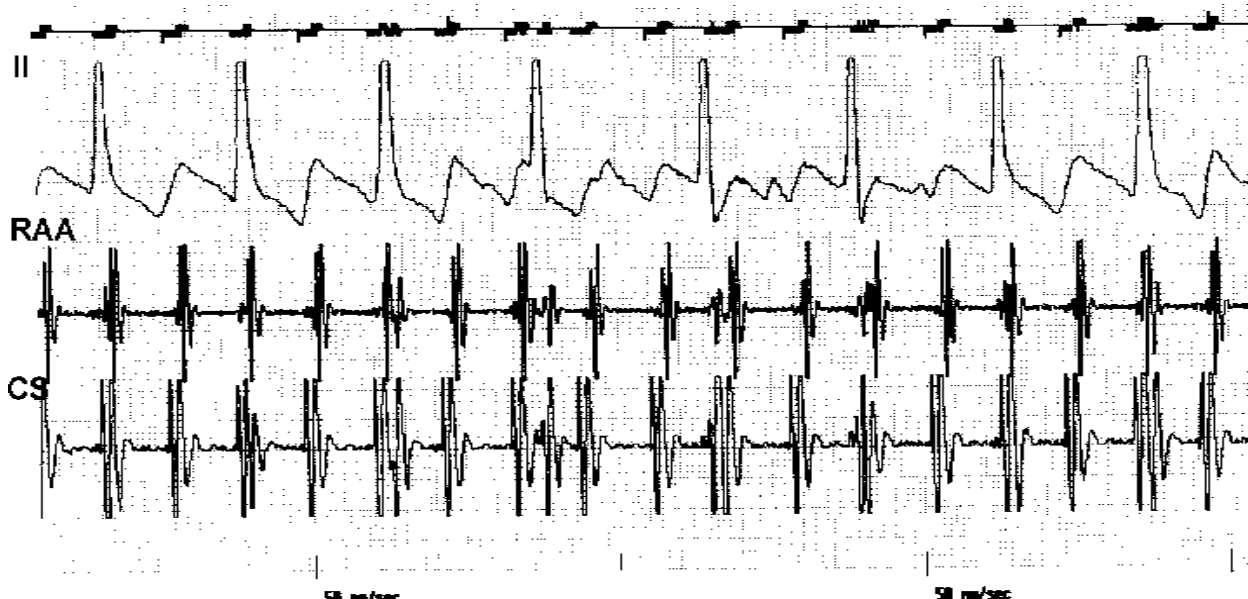
Ryc. 10. EKG i elektrogramy wewnątrzprzedsionkowe u pacjenta z zaburzeniami przewodzenia międzyprzedsionkowego podczas rytmu zatokowego (A i B), stymulacji dwuprzedsionkowej (C) oraz napadu arytmii (D). Początkowy fragment zapisu dokonanej podczas arytmii (D) sugeruje częstoskurcz węzłowy ze wstecznym przewodzeniem pobudzeń do prawego przedsionka; dokładna analiza zapisów z kanału lewoprzedsionkowego wskazuje, że mamy do czynienia z ektopowym częstoskurczem pochodzącym z prawego przedsionka. Fala pobudzenia ze znaczącym opóźnieniem jest przewodzona do lewego przedsionka (zawsze w stosunku 1:1) oraz z blokiem Wenckebacha do komór. W kanale lewoprzedsionkowym (*BP sensing*) rejestruje się fala pobudzenia z pierścienia proksymalnego (wąska strzałka), z pierścienia dystalnego (średnia strzałka) oraz fale V (gruba strzałka). Bez zapisów potencjałów wewnątrzsercowych określenie charakteru arytmii byłoby trudniejsze.

Fig. 10. ECG and IEGM both of the atria in a patient with interatrial conduction disturbances observed during sinus rhythm (panel A and B), biatrial pacing (C) and during atrial arrhythmia (D). The initial part of recording performed during arrhythmia (D) may suggest nodal tachycardia with retrograde atrial excitation. However analysis of left atrial potentials indicates of ectopic RA originating tachycardia. Excitatory wave is conducted to left atrium with significant delay (always 1:1) and to ventricles with Wenckebach's block. Excitatory waves recorded via proximal ring electrode (narrow arrow) and via distal ring electrode (medium arrow), and as well as V-waves (bulky arrow) are in sequence recorded in the left atrial channel when BP configuration of sensing was programmed.



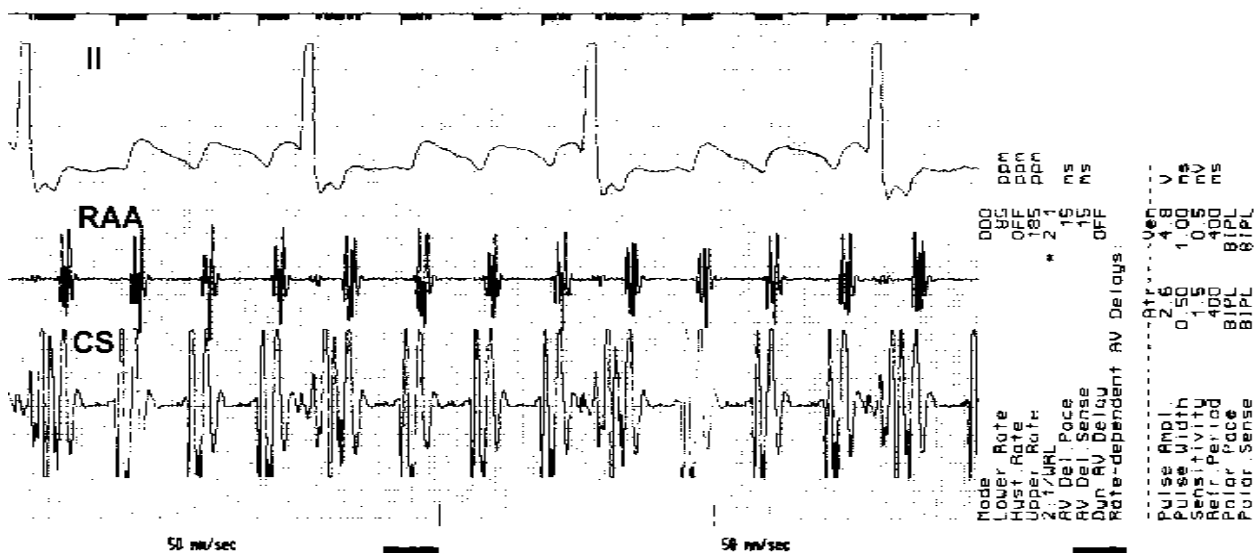
Ryc. 11. Typowe trzepotanie przedsionków „niezgodne z ruchem wskazówek zegara” przerwane „wiązką” impulsów (program szybkiej stymulacji) z dwuprzedsionkowego układu stymulującego.

Fig. 11. Typical counterclockwise atrial flutter interrupted by burst pacing (rapid atrial pacing program) delivered from biatrial pacing system.



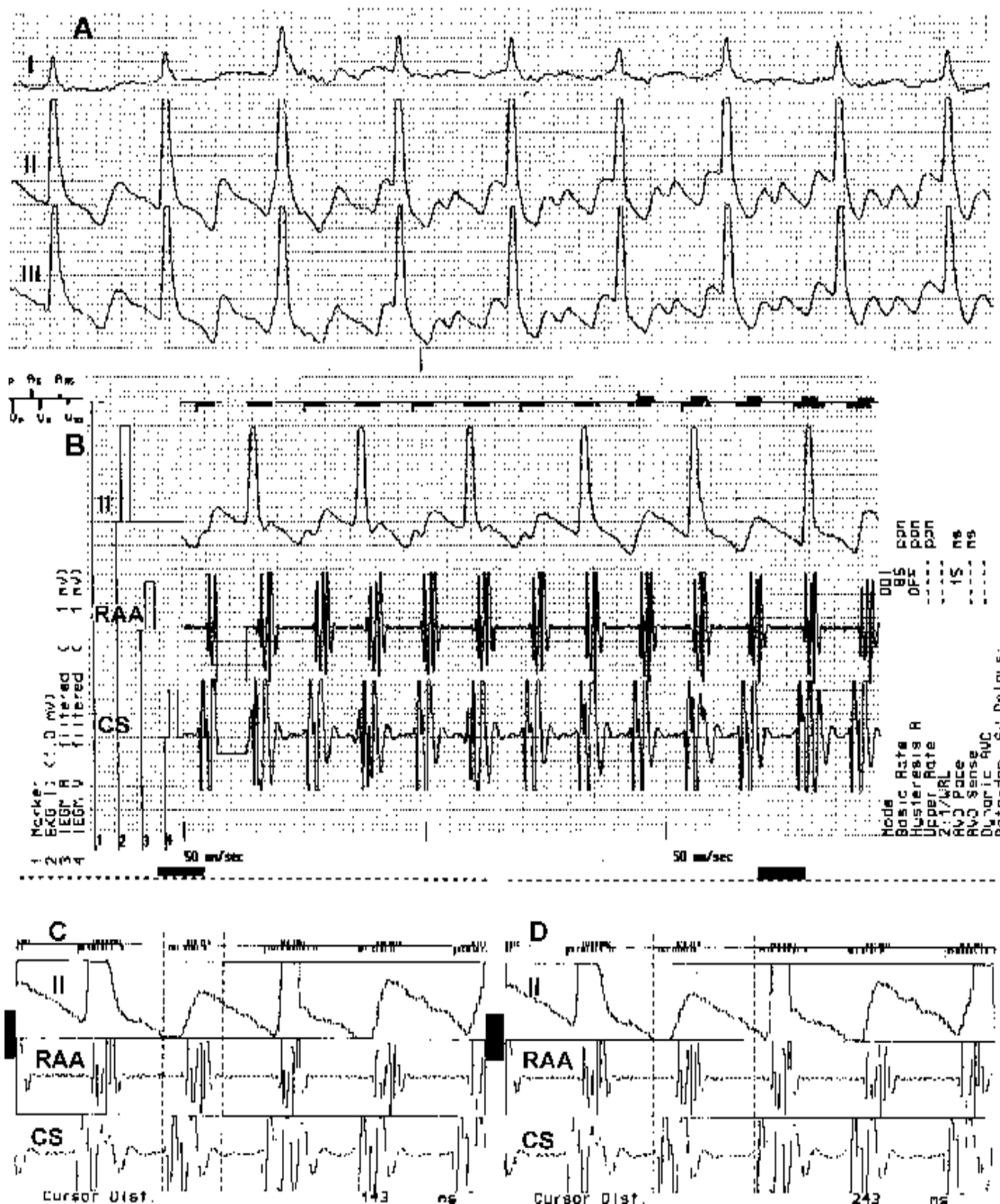
Ryc. 12. Trzepotanie przedsionków ze zmiennym przewodzeniem A-V (2:1-3:1). Obecność ujemnych fal F w II odprowadzeniu pozwala rozpoznać typową postać tej arytmii „niezgodną z ruchem wskazówek zegara” (*typical counterclockwise*). W zapisach potencjałów wewnątrzprzedsionkowych widoczna wcześniejsza aktywacja okolicy ujścia zatoki wieńcowej (CS) niż uszka prawego przedsionka (RAA).

Fig. 12. Atrial flutter with variable A-V conduction (2:1-3:1 functional block). Morphology of negative F-waves in II lead indicates typical counterclockwise form of this arrhythmia. Atrial IEGM shows earlier activation of proximal coronary sinus (CS) than right atrial appendage (RAA).



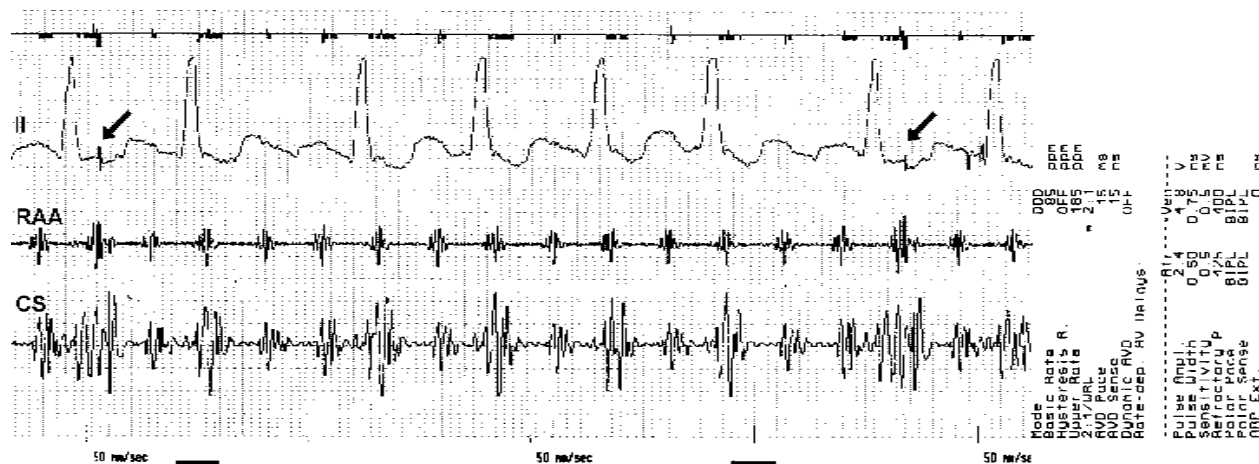
Ryc. 13. Trzepotanie przedsionków z przewodzeniem A-V 4:1. Ujemne fale F w II odprowadzeniu wskazują na typową postać tej arytmii „niezgodną z ruchem wskazówek zegara” (*typical counterclockwise*). W zapisach potencjałów wewnątrzprzedsionkowych widoczna wcześniejsza aktywacja okolicy ujścia zatoki wieńcowej (CS) niż uszka prawego przedsionka (RAA).

Fig. 13. Atrial flutter with A-V conduction 4:1. Negative F-waves typical morphology in II lead indicates typical counterclockwise form of this arrhythmia. Atrial IEGM shows earlier activation of proximal coronary sinus (CS) than right atrial appendage (RAA).



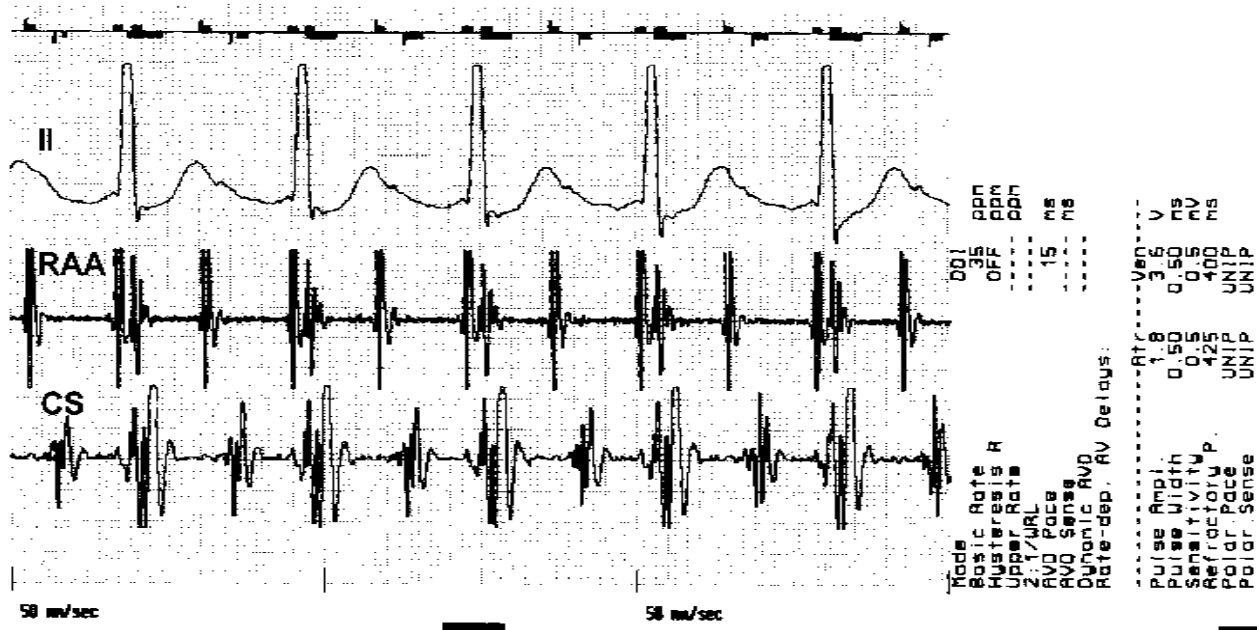
Ryc. 14. Typowe trzepotanie przedsionków ze zmiennym przewodzeniem A-V (2:1–3:1). **A.** Ujemne fale F w II odprowadzeniu wskazują na typową postać tej arytmii „niezgodną z ruchem wskazówek zegara”, choć w dalszej części rejestracji widać zmianę jej charakteru (nietypowe trzepotanie przedsionków?); **B.** Zapis potencjałów wewnątrzprzedsionkowych świadczy o stałej sekwencji aktywacji; wcześniejsza aktywacja okolicy ujścia zatoki wieńcowej niż uszka prawego przedsionka wskazuje na typowe trzepotanie przedsionków „niezgodne z ruchem wskazówek zegara” (*typical counterclockwise atrial flutter*); **C.** i **D.** Zatrzymany na monitorze programatora obraz pozwala dokładnie zmierzyć długość cyklu arytmii i jej częstość.

Fig. 14. Atrial flutter with variable A-V conduction (2:1–3:1). **A.** Negative F-waves, with typical morphology in II indicate common (counterclockwise) form of this arrhythmia but second part of the recordings shows significant change in morphology of F-waves (atypical atrial flutter ?); **B.** Atrial IEGM shows that the activation sequence does not change with earlier activation of proximal coronary sinus (CS) than right atrial appendage (RAA) that indicates typical counterclockwise atrial flutter; **C.** and **D.** Frozen picture on the monitor screen allows measurement of arrhythmia cycle length and frequency (rate).



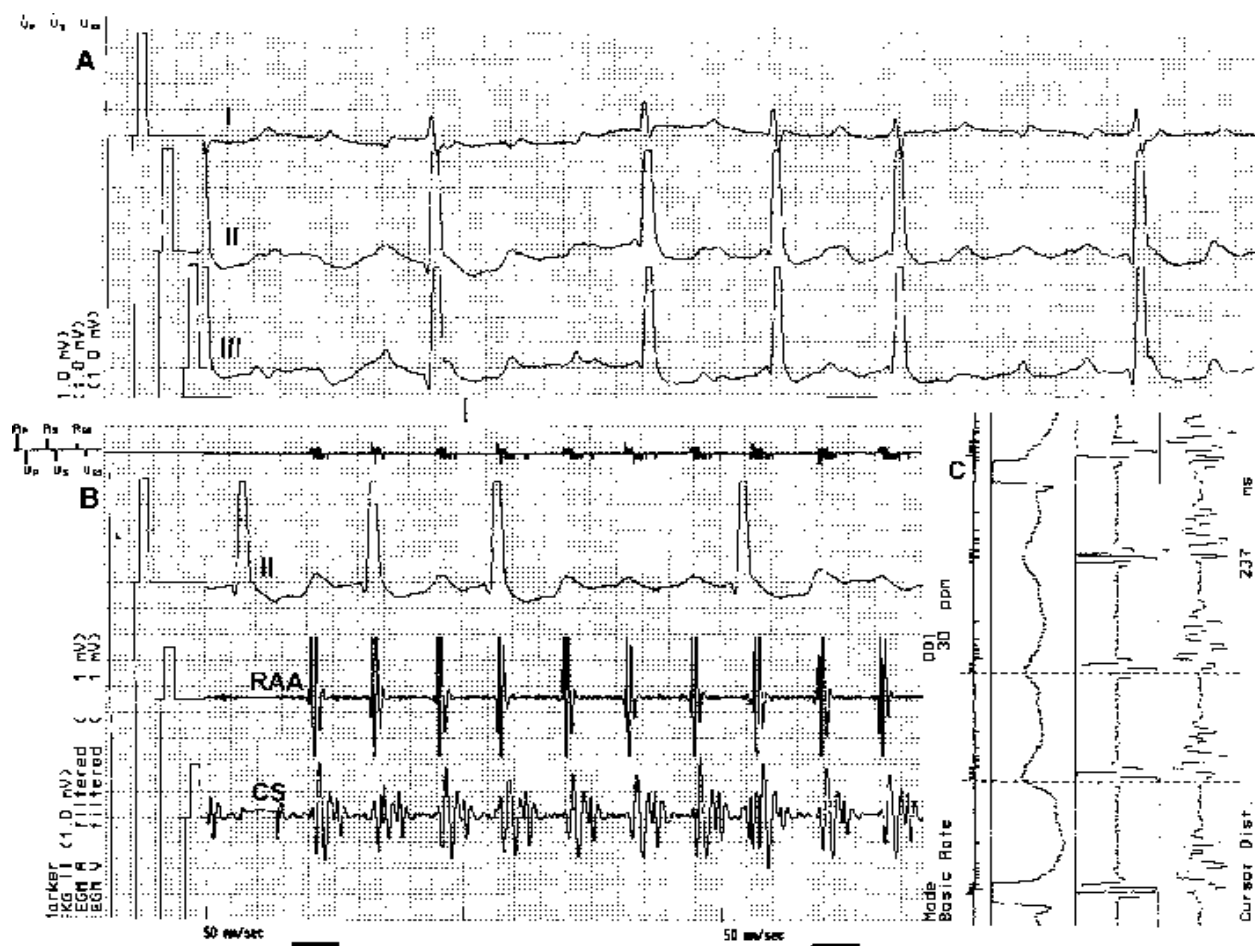
Ryc. 15. Trzepotanie przedsionków u pacjenta z dwuprzedsionkowym układem stymulującym. Chociaż morfologia fal F w II odprowadzeniu EKG nie jest zbyt typowa, na podstawie częstości arytmii (230/min) i uporządkowania czynności elektrycznej obu przedsionków można rozpoznać typowe trzepotanie przedsionków. Szerokość fal rejestrowanych w kanale lewoprzedsionkowym jest następstwem dwubiegunowej konfiguracji detekcji potencjałów i budowy elektrody (kilkucentymetrowy odstęp między pierścieniami). Pojedyncze impulsy stymulatora (strzałki) pozostają bez wpływu na przebieg arytmii.

Fig. 15. Atrial flutter in a patient with biatrial pacing system. Although morphology of F waves in lead II is not typical, frequency of arrhythmia (230/min) and regularity of electrical activity enables a diagnose of typical atrial flutter. Prolonged duration of A waves in left atrial channel was caused by bipolar sensing configuration and lead structure (several cm distance between rings of the lead). Single pacing impulses (arrows) do not influence for the arrhythmia maintance.



Ryc. 16. Typowe trzepotanie przedsionków z przewodzeniem A-V 2:1. Obecność dodatnich fal F w II odprowadzeniu pozwala rozpoznać postać tej arytmii „zgodną z ruchem wskazówek zegara”. W zapisach potencjałów wewnątrzprzedsionkowych widoczna wcześniejsza aktywacja okolicy uszka prawego przedsionka (RAA) niż ujścia zatoki wieńcowej (CS).

Fig. 16. Typical atrial flutter with A-V conduction 2:1. Presence of positive F waves in II lead indicates clockwise form of this arrhythmia. IEGM shows earlier activation right atrial appendage (RAA) than in proximal coronary sinus (CS) region.



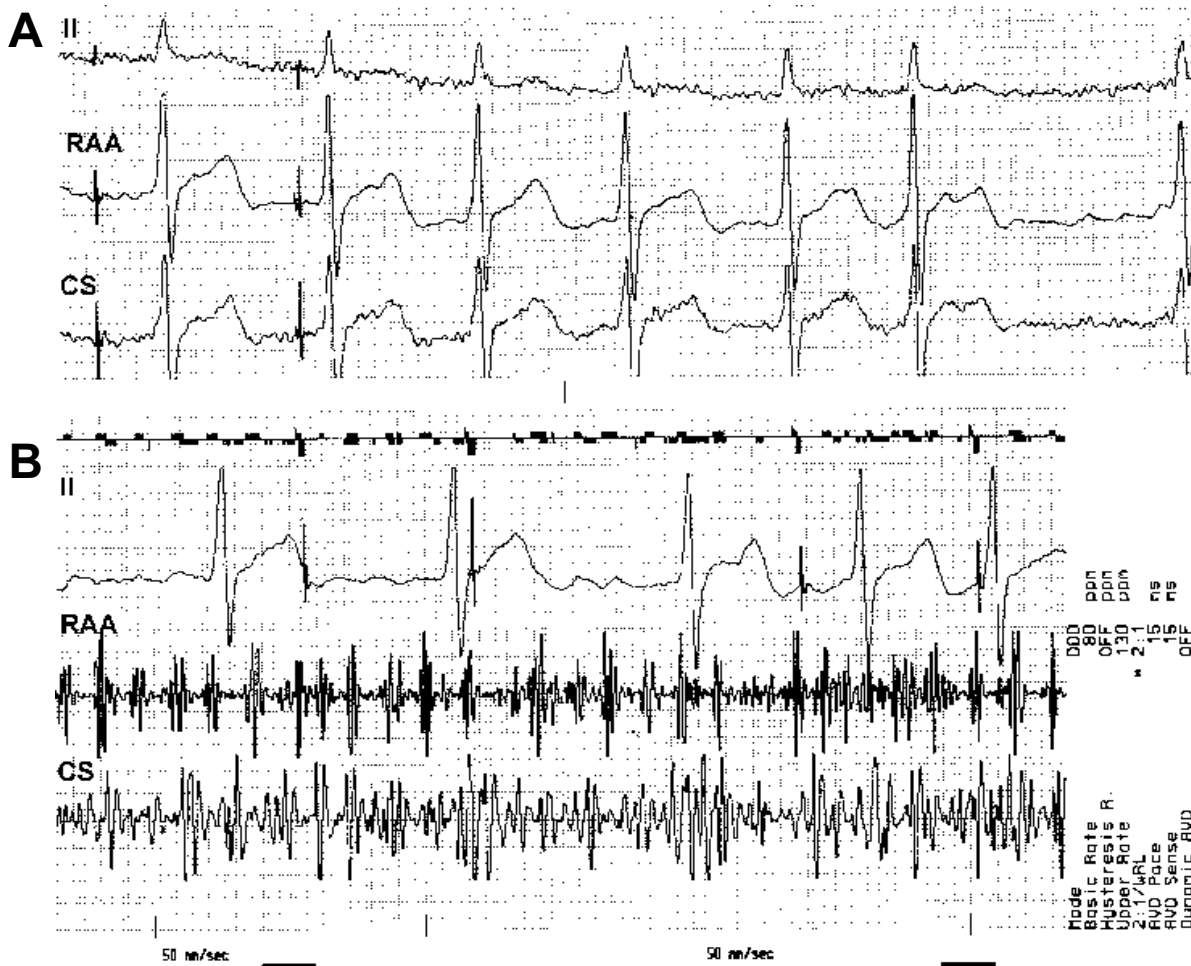
Ryc. 17. Typowe trzepotanie przedsionków „zgodne z ruchem wskazówek zegara” (*typical clockwise atrial flutter*) u pacjenta z dwuprzedsionkowym układem stymulującym. **A.** Klasyczne odprowadzenia EKG pozostawiają pewne wątpliwości interpretacyjne; **B.** Obraz zapisów potencjałów wewnątrzsercowych: nieco wcześniejsza detekcja fali pobudzenia w uszku prawego przedsionka (RA) niż w zatoce wieńcowej (CS) jest typowym zjawiskiem w trzepotaniu przedsionków tego typu; **C.** Zatrzymany na ekranie programatora obraz pozwala na dokładny pomiar długości cyklu arytmii.

Fig. 17. Typical clockwise atrial flutter in a patient with biatrial pacing system. **A.** Basing on standard ECG one can not precisely diagnose the type of arrhythmia; **B.** IEGM of both atria; earlier activation the right atrium (RA) than in the coronary sinus (CS) is the common finding in clockwise atrial flutter; **C.** Frozen monitor screen picture allows exact measurement of arrhythmia cycle length.

Na podstawie własnych obserwacji i dotychczasowych doświadczeń autorzy stwierdzili, że elektrogram wewnątrzsercowy (IEGM), uzyskany z dwuprzedsionkowego układu stymulującego, jest przydatny w określaniu rodzaju arytmii przedsionkowych, a uzyskane w ten sposób dodatkowe informacje mają istotne następstwa terapeutyczne. Jego wartość wynika z rejestracji elektrogramów obu przedsionków w dwóch niezależnych kanałach stymulatora. Należy mieć nadzieję, że również stymulatory przeznaczone do stymulacji trój- i czterojamowej będą

w przyszłości posiadały osobny kanał do kontroli czynności (stymulacji i sterowania) lewego przedsionka.

Wyniki przedstawionych obserwacji wskazują na dużą przydatność rejestracji i analizy zapisów potencjałów wewnątrzprzedsionkowych zarówno dla lepszego zrozumienia charakteru arytmii przedsionkowej, jak i wyboru postępowania terapeutycznego. Dzięki całkowitej nieinwazyjności metoda ta doskonale nadaje się również do śledzenia efektów leczenia farmakologicznego (oceny zmian stopnia uporządkowania arytmii) oraz efektów kardiowersji elektrycznej bądź



Ryc. 18. Migotanie przedsionków zarejestrowane u pacjenta z dwuprzedsionkowym układem stymulującym. **A.** EKG — typowy obraz migotania przedsionków; **B.** Fale migotania widoczne zarówno w elektrogramach z uszka prawego przedsionka, jak i z lewego przedsionka (migotanie wysokonapięciowe). Obraz IEGM względnie rzadko obserwowany u pacjentów badanych przez autorów.

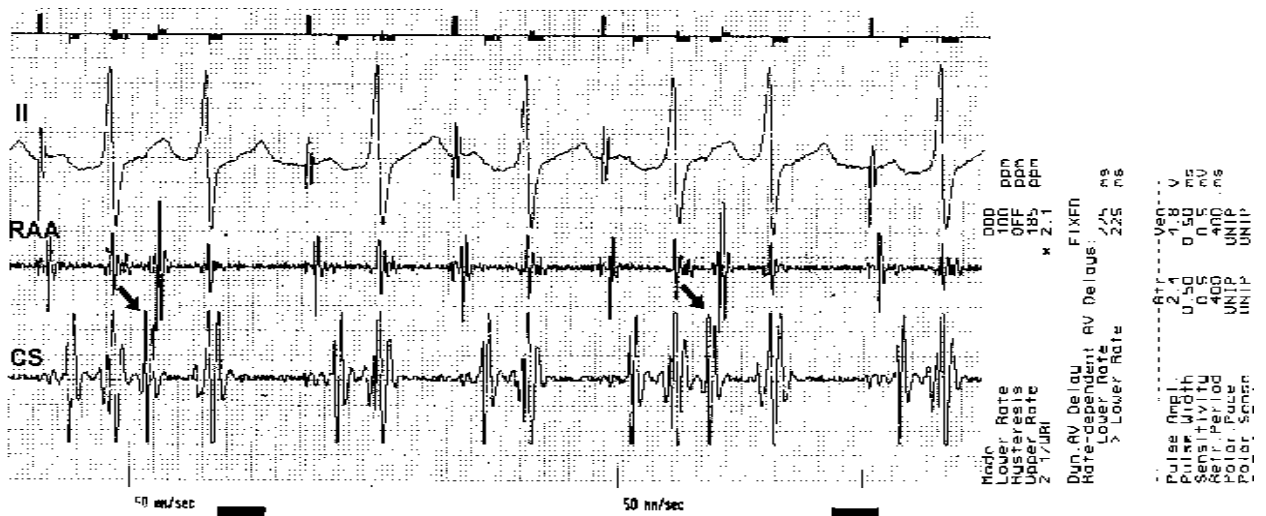
Fig. 18. Atrial fibrillation recorded in the patient with biatrial pacing system. **A.** ECG — shows atrial fibrillation; **B.** Fibrillatory waves are visible in the RAA as well as in the CS IEGM recordings (high-amplitude fibrillation). IEGM recording rarely observed in our patients group.

farmakologicznej w sytuacjach, gdy klasyczny EKG może pozostawiać wątpliwości. Dokonane zapisy zaburzeń rytmu wykazały ponadto możliwości postawienia niewłaściwej diagnozy na podstawie zapisów jedynie potencjałów prawoprzedsionkowych.

Ostatecznie rejestracja IEGM z dwuprzedsionkowego układu stymulującego okazała się nie tylko cennym nieinwazyjnym narzędziem badawczym (co wynikało z cytowanej wcześniej pracy), lecz również, w wielu przypadkach, narzędziem diagnostycznym, pozwalającym lepiej określić rodzaj arytmii niż byłoby to możliwe na podstawie standardowego EKG i IEGM uzyskanego tylko z prawego przedsionka (ryc. 21).

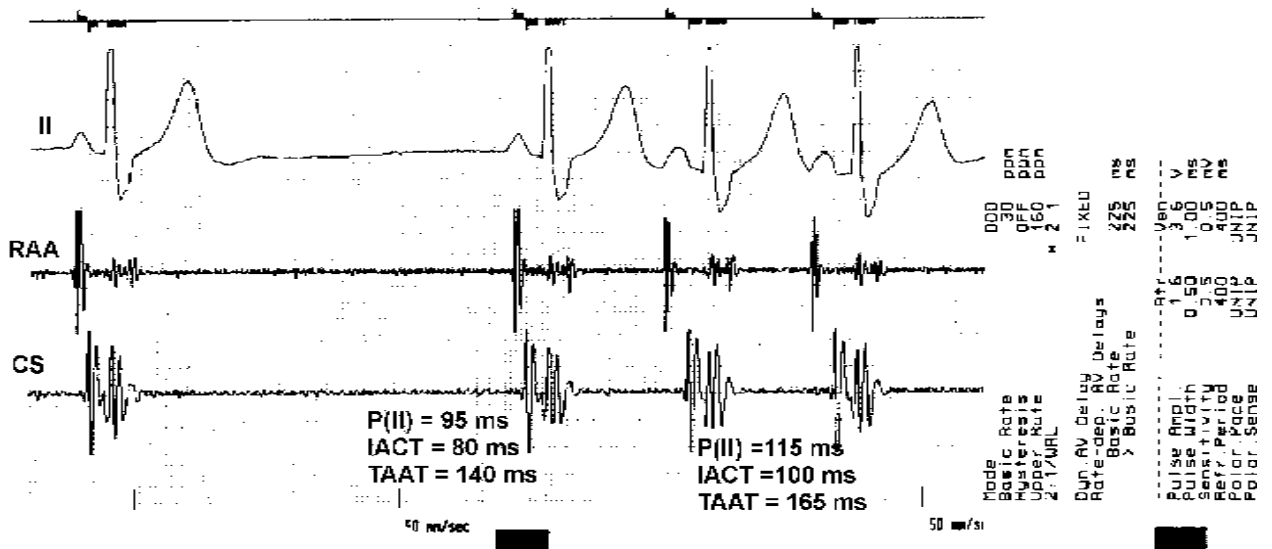
Wnioski

1. Telemetryczna rejestracja potencjałów obu przedsionków z dwóch niezależnych kanałów z dwuprzedsionkowego układu stymulującego pozwala na dokładniejsze określenie rodzaju arytmii przedsionkowej niż standardowy EKG.
2. Dwuprzedsionkowy układ stymulujący umożliwiający uzyskanie drogą nieinwazyjną elektrogramów wewnątrzprzedsionkowych stanowi dodatkowo cenne, nie w pełni dotychczas wykorzystywane narzędzie diagnostyczne.



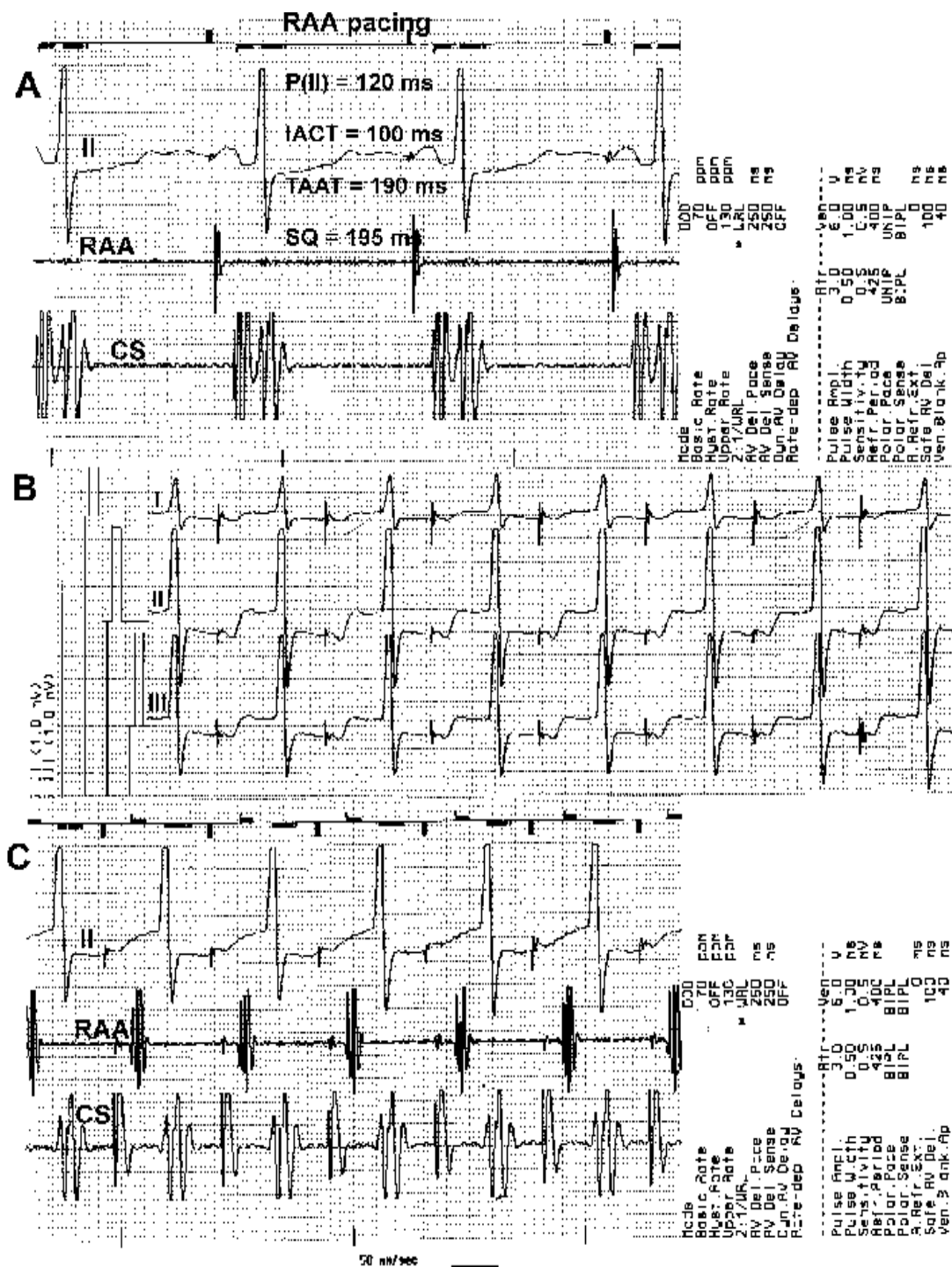
Ryc. 19. Stymulacja prawego przedsionka u pacjenta z dwuprzedsionkowym układem stymulującym. Pojedyncze przedwczesne pobudzenia przedsionkowe (strzałki) wcześniej rejestrowane w kanale komorowym niż przedsionkowym, ze względu na krótkie czasowanie pobudzenia również w uszku prawego przedsionka. Duża „symetria” aktywacji przedsionków sugeruje lokalizację ogniska w dolno-tylnej części przegrody międzyprzedsionkowej, choć pochodzenie ich z jednej z prawych żył płucnych nie jest wykluczone.

Fig. 19. Right atrial appendage (RAA) pacing in a patient with biatrial pacing system. Premature atrial beats (arrows) are earlier detected in „ventricular” (left atrium) than in atrial (right atrium) channel with relatively short delay in comparison to RAA. Relatively „symmetric” atrial activation sequence may suggest low-posterior atrium region as the most probable focus location but their origin from one of right pulmonary veins can not be excluded.



Ryc. 20. Zwolnienie rytmu zatokowego do 36/min, a w dalszej rejestracji rytm prawoprzedsionkowy 105/min. Wyraźna różnica parametrów czasowych aktywacji przedsionków przemawia przeciwko rozpoznaniu bloku zatokowo-przedsionkowego, sugerując istnienie drugiego ogniska bodźcotwórczego.

Fig. 20. Sinus bradycardia 36 bpm, and right atrial rhythm 105 bpm. Significant differences in atrial timing parameters exclude sino-atrial block and indicate ectopic focus activity.



Ryc. 21. Stymulacja prawego przedsionka u pacjenta z układem dwuprzedsionkowym. **A.** Zaprogramowanie dużego opóźnienia A-V (250 ms) powoduje zablokowanie stymulacji w kanale „komorowym” (lewoprzedsionkowym) bez wyłączenia funkcji detekcji potencjałów; pozwala to na ocenę parametrów czasowych aktywacji obu przedsionków podczas stymulacji prawego przedsionka; **B.** i **C.** Częstoskurcz stymulatorowy (*endless loop tachycardia*), który wystąpił podczas badania. Rycina przedstawia jedno z niebezpieczeństw wynikających z nieprawidłowego zaprogramowania odstępu A-V u pacjenta z dwuprzedsionkowym układem stymulującym.

Fig. 21. RA pacing in the patient with implanted biatrial pacing system. **A.** Long A-V delay programming (250 ms) causes expected inhibition of pacing in „ventricular” (left atrial) channel without exclusion sensing in this channel; it permits for evaluation both of atrial timing parameters during RAA pacing; **B.** and **C.** Endless loop tachycardia that began during examination. Figure presents danger caused by mistake programming „standard” A-V delay in a patient with biatrial pacing system.

Streszczenie

Dwuprzedionkowy IEGM w diagnostyce arytmii przedionkowych

Wstęp: Dwuprzedionkowy układ stymulujący pozwala na jednoczesną rejestrację potencjałów prawego i lewego przedionka, jednak nikt do tej pory nie sugerował przydatności telemetrycznych zapisów wewnątrzsercowych (IEGM, intracardiac electrogram) w rozpoznawaniu zaburzeń rytmu serca.

Cel badań: Ocena przydatności rejestracji potencjałów prawego i lewego przedionka w rozpoznawaniu różnicowania przedionkowych zaburzeń rytmu serca.

Materiał i metody: U 73 pacjentów (śr. 69,3 lat) z dwuprzedionkowym układem stymulującym podczas badań kontrolnych rejestrowano II odprowadzenie EKG i IEGM drogą telemetryczną.

Wyniki: U 35 spośród 71 pacjentów podczas badań kontrolnych zarejestrowano napad arytmii: na podstawie EKG u 11 pacjentów rozpoznano typowe trzępotanie przedionków, u 2 częstoskurcz przedionkowy i u 10 migotanie przedionków; u pozostałych 12 pacjentów obraz EKG nie był jednoznaczny i pozostawiał pewne wątpliwości w zakresie różnicowania migotania i trzępotania przedionków oraz częstoskurczu przedionkowego i trzępotania przedionków. Analiza zapisów IEGM pozwoliła nie tylko precyzyjniej określić charakter arytmii, ale także wybrać optymalną metodę postępowania.

Wnioski: Telemetryczna rejestracja potencjałów obu przedionków z dwóch niezależnych kanałów z dwuprzedionkowego układu stymulującego pozwala na dokładniejsze określenie rodzaju arytmii przedionkowej. Dwuprzedionkowy układ stymulujący umożliwiający uzyskanie drogą nieinwazyjną elektrogramów wewnątrzprzedionkowych, stanowi dodatkowo cenne, nie w pełni dotychczas wykorzystywane narzędzie diagnostyczne. (Folia Cardiol. 2001; 8: 545–562)

stymulacja dwuprzedionkowa, arytmie przedionkowe

Piśmiennictwo

1. Fischer W., Ritter Ph. Cardiac pacing in clinical practice. Springer-Verlag Berlin Heidelberg. 1998: 166–202.
2. Slade A., Camm J. Pacing to prevent atrial fibrillation. W: Oto M. red. Practice and progress in cardiac pacing and electrophysiology. Kluwer Academic Publishers, 1996; 175–187.
3. Slade A.K.B., Murgatroyd F.D., Ricard Ph., Levy S., Camm J. Pacemakers and implantable defibrillators in atrial fibrillation. W: Falk R.H., Podrid Ph. J. red. Atrial Fibrillation. Mechanisms and Management. Lipincott-Raven Publishers. Philadelphia-New York 1997; 439–463.
4. Daubert C., Leclercq C., Pavin D., Mabo P. Biatrrial synchronous pacing: A new approach to prevent arrhythmias in patients with atrial conduction block. W: Daubert C. Prystowsky E. Ripart A. red. Prevention of tachyarrhythmias with cardiac pacing. Armonk NY United States, Futura Publishing Company Inc. 1997; 99–119.
5. Gras D., Ritter P., Leclercq C., Lazarus A., Cazeau S., Mabo Ph., Daubert C. Biatrrial pacing for atrial arrhythmia prevention. W: Santini M. red. Progress in Clinical Pacing 1998. Futura Media Services, Armonk NY 1996; 301–306.
6. Daubert C. Mabo Ph. Berder V. et al. Atrial flutter and interatrial conduction block: preventive role of biatrial synchronous pacing? W: Waldo A.L., Touboul P. red. Atrial Flutter. Advances in Mechanisms and Management. Armonk, New York, USA, Futura Publishing Company, Inc. 1996; 331–348.
7. Daubert J.C., D'Allonnes G.R., Mabo Ph. Multisite atrial pacing to prevent atrial fibrillation. Proceeding of International Meeting „Atrial fibrillation 2000” Bologna, Italy. Palazzo dei Congressi. September 16–17, 1999 Centro Editoriale Pubblicitario Italiano 1999; 109–112.
8. Daubert J.C., D'Allonnes G.R., Pavin D., Mabo Ph. Prevention of atrial fibrillation by pacing. W: Ovsyshcher I.E. red. Cardiac Arrhythmias And Device Therapy: Results And Perspectives For The New Century. Armonk, NY Futura Publishing Company Inc. 2000; 155–166.
9. Schaldach M., Kutarski A., Revishvili A. Sch., Witte J. Prevention of tachyarrhythmias by cardiac pacing.

- Proceedings of the International Symposium on Progress in Clinical Pacing 1998. Rome, Edizioni Luigi Pozzi – Roma, Italy 1998; 85–91.
10. Flammang D., Antiel M., Chassing A. Short and long terms sensing of ventricular and atrial electrograms. *PACE* 1997; 20: 1556 (streszczenie).
 11. Furman S. Basic concepts. W: Furman S., Hayes D.L., Holmes D.R. (red.) *A practice of cardiac pacing*. Futura Publishing Company, New York 1993; 29–88.
 12. Kay G.N. Basic aspects of cardiac pacing. In: Ellenbogen K.A. red. *Practical Cardiac Diagnosis. Cardiac Pacing*. Blackwell Scientific Publications. Oxford 1992: 32–119.
 13. Kay G.N., Ellenbogen K.A. Sensing. W: Ellenbogen K.A., Kay G.N. red. *Clinical Cardiac Pacing*. W.B. Saunders Company. Philadelphia 1995; 38–68.
 14. Kutarski A., Oleszczak K., Koziara D., Poleszak K. Permanent biatrial pacing — the first experiences. *PACE* 1997; 20: 2308 (streszczenie).
 15. Kutarski A., Poleszak K., Oleszczak K., Baszak J., Koziara D., Widomska-Czekajska T. Does the OLBI™ configuration solve the problem of exit block during permanent CS pacing? *Progr. Biomed. Res.*, February 1998; 22–28.
 16. Kutarski A., Oleszczak K., Wójcik M., Glowniak A. Long-term biatrial pacing. What happens with interatrial condition disturbances? W: Navarro-Lopez F. red. *XXI Congress of the European Society of Cardiology*. Monduzzi Editore, Italy — MediMond USA 1999; 791–797
 17. Kutarski A., Oleszczak K., Wójcik M., Poleszak K., Widomska-Czekajska T. Electrophysiologic and clinical aspects of permanent biatrial and lone atrial pacing using a standard DDD pacemaker. *Progr. Biomed. Res.* 2000; 5: 19–32.
 18. Kutarski A., Widomska-Czekajska T., Oleszczak K., Wójcik M., Poleszak K. Biatrial pacing using standard DDD pacemaker. Long term experience in 50 pts. *G. Ital. Cardiol.* 1999; 29 (supl 5): 93–97.
 19. Kutarski A., Oleszczak K., Wójcik M. Atrial conduction disturbances in patients with permanent biatrial pacing system. *Kardiolog. Pol.* 2000; 52: 442–450.
 20. Kutarski A., Wójcik M., Oleszczak K. How useful are telemetrically obtained intracardiac electrocardiograms for evaluating atrial conduction disturbances in patients with an implanted biatrial pacing system? *Progr. Biomed. Res.* 2000; 5: 297–306.
 21. Kutarski A., Schaldach M., Wójcik M., Oleszczak K., Poleszak K., Widomska-Czekajska T. Is the problem of coronary sinus lead dislocation solved? The experience with CS designed Biotronik lead with ring electrodes and anchoring strand. *MESPE Journal* 1999; 1: 283–290.
 22. Curzi G., Gargaro A., Purcaro A. Biatrial pacing system performances and effectiveness in prevention of paroxysmal atrial fibrillation. VIII International Symposium on Progress in Clinical Pacing; Rome–Italy, 1–4 Dec. 1998: 66 (streszczenie).
 23. Witte J., Reibis R., Bondke H.J., Bauman G. Biatrial pacing for prevention of lone atrial fibrillation. *Progr. Biomed. Res.* 1998; 3: 193–196.
 24. Evrard P., Sakalihassan N. Prevention of recurrent atrial fibrillation and biatrial resynchronisation: first Belgian experience. W: Raviele A. red. *Cardiac Arrhythmias 1999 Proceedings of the 6th International Workshop on cardiac arrhythmias*. Springer 1999; 40: (streszczenie).
 25. Mirza I., Gill J., Bucknall C., Holt Ph. Biatrial pacing in non-brady atrial fibrillation: inter-atrial conduction delay as a selection criterion for successful prevention. *PACE*; 1999; 22: 803 (streszczenie).
 26. D’Ascia C., Riccio G., De Vitto L., Cittadini A., D’Ascia S.L., Pappone C., Saca L. Biatrial pacing associated with complete atrioventricular block induced by radiofrequency as paroxysmal atrial fibrillation therapy. *MESPE Journal* 1999; 1: 241 (streszczenie).
 27. Koźluk E., Kotliński Z., Walczak F., Piątkowska A., Szumowski Ł., Śliwiński M. Przezżylna stała stymulacja dwuprzedsionkowa u chorych z napadowym migotaniem przedsionków po operacji serca. *Doniesienia wstępne. Folia Cardiol.* 2000; 7 (supl B): 36 (streszczenie).
 28. Fragakis N., Bostock J., Shakespeare C., Holt Ph., Gill J.S. Patients with permanent atrial fibrillation can be maintained in sinus rhythm by interatrial cardioversion followed by atrial pacing. *PACE* 2000; 23: 587 (streszczenie).
 29. Malinowski K., Bretschneider I. Prevention of atrial fibrillation with biatrial pacing - therapeutic efficacy. *Progr. Biomed. Res.* 2000; 5: 33–36.
 30. Lewicka-Nowak E., Świętecka G., Kutarski A., Lubiński A. Does permanent biatrial pacing stabilise sinus rhythm in patients with brady-trachy syndrome? *Folia Cardiol.* 2000; 7 (supl B): B15 (streszczenie).
 31. Capucci A., Santarelli A., Boriani G., Magnani B. Atrial premature beats coupling interval determines lone paroxysmal atrial fibrillation onset. *Int. J. Cardiol.* 1992; 36: 87–93
 32. Saksena S., Prakash A., Hill M., Krol R., Munsif AN., Mathew P.P., Mehra R. Prevention of recurrent atrial fibrillation with chronic dual-site right atrial pacing. *J. Am. Coll. Cardiol.* 1996; 28: 687–694.
 33. Sulke N., Spurell P., Kempson S., Capucci A., Hoffman E. Can pace coupling intervals at the onset of atrial fibrillation define the type & duration of the arrhythmia? *Europace* 2000; I (supl D): 219 (streszczenie).
 34. Lombardi F., Tarricone D., Colombo A., Ravaglia R., Bianchi A., Corrado G., Santarone M., Fiorentini C. Analysis of onset of paroxysmal atrial fibrillation during Holter recordings. *Europace* 2000; I (supl D): 218 (streszczenie).