

Częstoskurcz komorowy o morfologii bloku prawej odnogi u 12-letniej chorej z wypadaniem przedniego płątka zastawki dwudzielnej i ścięgnem rzekomym

Franciszek Walczak¹, Jacek Gajek², Łukasz Szumowski¹, Dorota Zyśko²
 i Ewa Szufladowicz¹

¹Samodzielna Pracownia Elektrofizjologii Klinicznej Instytutu Kardiologii w Warszawie

²Klinika Kardiologii Akademii Medycznej we Wrocławiu

Ventricular tachycardia in a 12-year-old girl with right bundle branch block morphology, mitral valve prolaps and false tendon

Left ventricular tachycardia (VT) is a rare form of arrhythmia in young patients with no obvious structural heart disease. When VT arises from the inferioroposterior left ventricular septum it has a morphology of right bundle branch block and left superior axis. Transcatheter radiofrequency ablation has been successful in this form of arrhythmia.

A case of 12-year-old girl was reported with RBBB and superior axis morphology VT resistant to pharmacotherapy. Adenosine, lidocaine and direct current countershock were ineffective in termination of VT. Radiofrequency ablation was successful. Further evaluation confirmed a good clinical outcome.

In the discussion therapeutic approaches are considered. RF-ablation therapy of cardiac arrhythmias seems to be superior over pharmacological treatment, which is usually ineffective in long term prophylaxis of arrhythmia recurrence. The high success rate in ablation of fascicular tachycardia probably results from the relatively easy accessibility of the tachycardia substrate and stable tissue contact of the catheter during current delivery.

(Folia Cardiol. 2001; 6: 679–684)

idiopathic left ventricular tachycardia, fascicular tachycardia, RF ablation

Wstęp

Częstoskurcz komorowy (VT, *ventricular tachycardia*) jest zwykle jednym z objawów organicznej choroby serca, a jego obecność jednym ze wskaźników złego rokowania. Często powstaje w obrębie lewej komory; najczęściej pojawia się po zawale serca

jako częstoskurcz nawrotny wokół blizny. Zwykle ma morfologię bloku prawej odnogi pęczka Hisa (RBBB, *right bundle branch block*). Rzadziej ma kształt bloku lewej odnogi (LBBB, *left bundle branch block*), wtedy jego podłoże obejmuje przegrodę. W obrębie prawej komory częstoskurcz jest jednym z objawów arytmogennej dysplazji i ma morfologię LBBB. U chorych z istotnym uszkodzeniem układu His-Purkinje występuje częstoskurcz nawrotny, zwykle również o morfologii LBBB, ponieważ prawa odnoga jest jego ramieniem zstępującym, a odnoga lewa ramieniem przewodzącym wstecznie.

Adres do korespondencji:

Prof. dr hab. med. Franciszek Walczak

Samodzielna Pracownia Elektrofizjologii Klinicznej IK

ul. Alpejska 42, 04–628 Warszawa

Nadesłano: 14.08.2001 r. Przyjęto do druku: 30.08.2001 r.

U osób bez organicznej choroby serca częstoskurcz komorowy występuje rzadko. Najczęściej występuje on w drodze odpływu prawej komory i ma morfologię LBBB — zwykle jest częstoskurczem ogniskowym. U niektórych osób współistnieje sprawne przewodzenie wsteczne, które nasila objawy. Najrzadziej występuje idiopatyczny częstoskurcz z lewej komory (ILVT, *idiopathic left ventricular tachycardia*). Zwykle ma on morfologię bloku prawej odnogi (RBBB), z odchyleniem osi elektrycznej w lewo i częściej występuje u mężczyzn. Nierzadko nie wykazuje on przewodzenia wstecznego. Określa się go mianem częstoskurczu pęczkowego. Wtedy jego podłoże znajduje się w dolnotylnej części lewej komory i jego ramię obejmuje przegrodę międzykomorową. Częstoskurcz zwykle nie obarcza chorego złym rokowaniem, jednak nawracający długotrwały lub ustawiczny VT staje się poważnym problemem klinicznym i może prowadzić do kardiomiopatii tachyarytmicznej. Belhassen i wsp. w 1981 roku wykazali, że częstoskurcz przeważnie jest wrażliwy na werapamil [1]. Prawdopodobnie zwykle jest on częstoskurczem nawrotnym i powstaje w mechanizmie krążącego pobudzenia z udziałem struny rzekomej zlokalizowanej między tylnodolną częścią lewej komory a przegrodą międzykomorową [2]. Częstoskurcz pęczkowy zazwyczaj nawraca, a napady mogą być zarówno krótko- jak i długotrwałe. Może mieć postać nawet częstoskurczu ustawicznego.

Najrzadziej występuje częstoskurcz w drodze odpływu lewej komory, który może mieć morfologię LBBB, oraz w okolicy pierścienia mitralnego.

Opis przypadku

Do Instytutu Kardiologii w Warszawie przyjęto 12-letnią dziewczynkę z powodu uporczywie nawracających VT o morfologii RBBB (QRS 125 ms), od kilku miesięcy zarówno krótko-, jak i długotrwałych. Początkowo częstoskurcz określano jako nadkomorowy z aberracją. Uchwycenie obecności rozkojarzenia przedsionkowo-komorowego naprowadziło na właściwe rozpoznanie. Pierwotnie podejrzewano, że u podłoża incydentów VT leży zapalenie sierdza, więc chorą krótkotrwale leczono prednizonem. Adenozyna i lignokaina nie przerywały napadów długotrwałych. Sotalol *i.v.* sporadycznie przerywał napad. Nie stosowano u chorej werapamilu. Elektrowersja energią 30 i 50 J była nieskuteczna. Napad ustąpił w czasie wlewu amiodaronu. Wielokrotnie napady VT ustępowały również samistnie. Przewlekłe stosowano sotalol, amiodaron, sotalol z amiodaronem oraz amiodaron z meksyle-

tyną. Jednak zarówno leki stosowane pojedynczo, jak i w skojarzeniu nie zapobiegały kolejnym napadom. W zapisie EKG bezpośrednio po przerwaniu długotrwałych napadów VT stwierdzano głębokie zaburzenia okresu repolaryzacji komór w postaci głębokich, ujemnych załamek T w odprowadzeniach V3–V6.

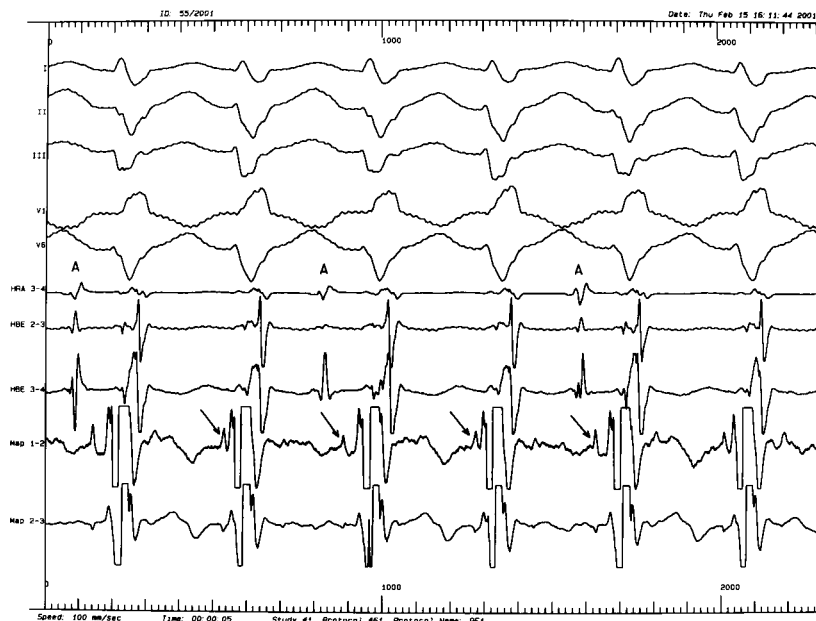
Badanie echokardiograficzne ujawniło u chorej wypadanie przedniego płata zastawki mitralnej z niewielką jej niedomykalnością. Frakcja wyrzutowa wynosiła 66% (LVEDD — 4,4 cm, LVESD — 2,8 cm, IVSDD — 0,8 cm, PWDD — 0,8 cm, LA — 2,8 cm). W świetle lewej komory stwierdzono strunę rzekomą. W czasie 24-godzinnego zapisu EKG metodą Holtera wystąpił napad VT 150/min, który spontanicznie ustąpił po 7 godzinach.

Częstoskurcz — 145–155/min, wyzwalano stymulacją programowaną prawej komory, impulsami o sprzężeniu 340–250 ms i 290–250 ms na rytmie podstawowym odpowiednio 130 i 100/min. W czasie częstoskurczu nie stwierdzono przewodzenia wstecznego. Częstoskurcz przerywano pojedynczym impulsem o sprzężeniu 260–240 ms. Potencjał pęczkowy (tzw. potencjał Purkinjego) rejestrowano zarówno w czasie rytmu zatokowego, jak i w czasie VT w 1/3 dolnej części przegrody międzykomorowej (ryc. 1). W czasie aplikacji cykl dwóch pobudzeń uległ skróceniu i zmienił się kąt nachylenia ich osi elektrycznej. Częstoskurcz komorowy ustąpił pod koniec pierwszej sekundy pierwszej aplikacji (ryc. 2). W czasie kontynuowania aplikacji ustąpiły również pojedyncze pobudzenia komorowe. Po aplikacji nie wyzwalano VT ani pojedynczych pobudzeń komorowych. W czasie rytmu zatokowego utrzymywał się potencjał pęczkowy (ryc. 3).

W okresie kilkumiesięcznej obserwacji napady VT nie wystąpiły. W zapisie EKG nie obserwowano zaburzeń okresu repolaryzacji.

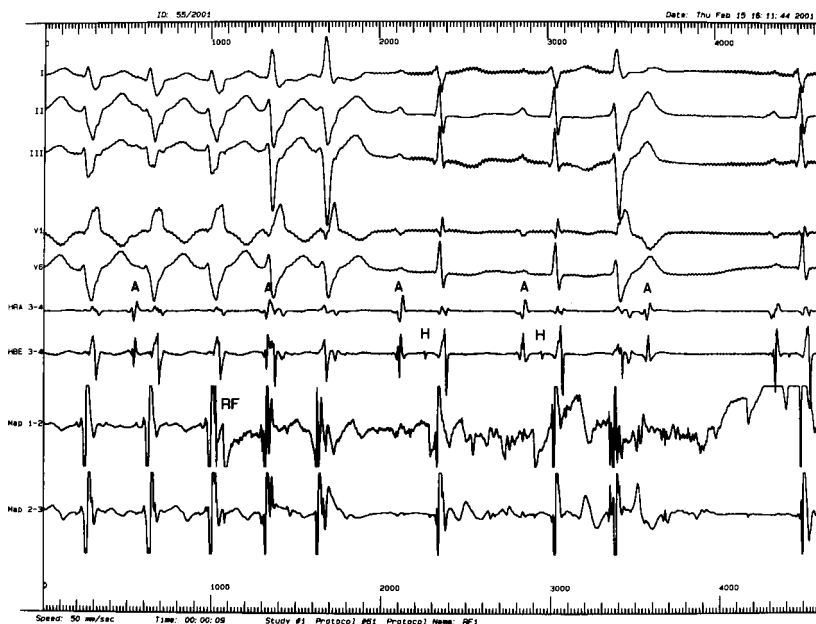
Dyskusja

Idiopatyczny częstoskurcz komorowy o morfologii RBBB z lewogramem występuje rzadko, zwykle u młodych osób bez organicznej choroby serca [2]. Jego morfologia sugeruje, że arytmia powstaje w okolicy wiązki tylnej lewej odnogi pęczka Hisa, więc VT nazwano częstoskurczem pęczkowym. Ze względu na rejestrowany ostry potencjał, który wyprzedza zespół QRS o kilkadziesiąt ms, sądzono, że jego podłożem są włókna Purkinjego. Badania przeprowadzone w drugiej połowie lat 90. wykazały, że u chorych z ILVT często występuje struna rzekoma w świetle lewej komory. W pracy Thakura i wsp. u wszystkich 15 chorych



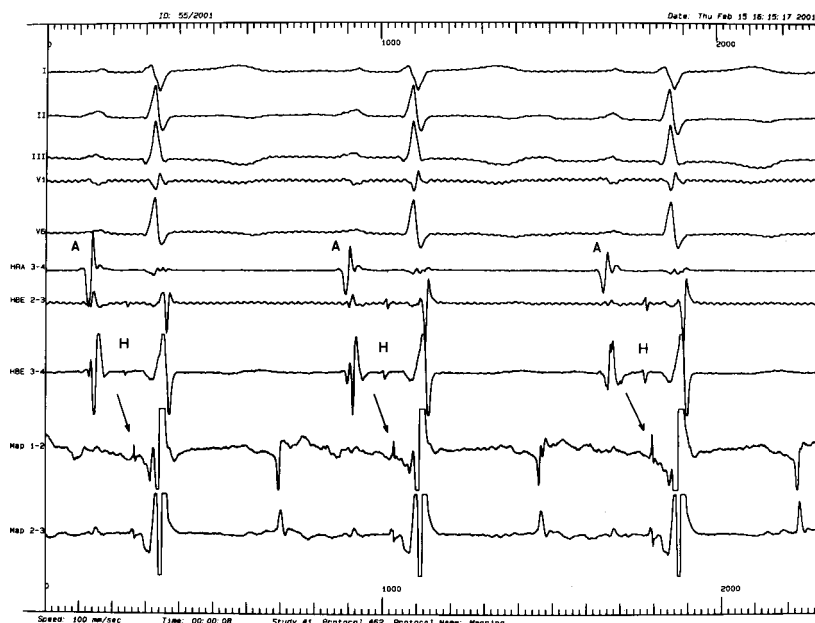
Ryc. 1. Częstoskurcz komorowy (długość cyklu 365–388 ms) o morfologii bloku prawej odnogi pęczka Hisa. Miejsce skutecznej ablacji RF z elektrody mapującej (MAP 1–2). Zwraca uwagę niewielka naprzemienna zmiana morfologii zespołu QRS i odstępu: potencjał pęczkowy (strzałki) — zespół QRS. Obecne rozkojarzenie przedsionkowo-komorowe (A — lokalna aktywacja przedsionka prawego z cyklem węzła zatokowego 730–760 ms).

Fig. 1. Ventricular tachycardia (cycle length 365–388 ms) with right bundle branch block morphology. Fascicular potential (Purkinje potential) on the site of successful RF ablation recorded by mapping electrode showed by arrows. Atrioventricular dissociation can be observed as P waves and HRA, HBE electrograms — AA interval 730–760 ms.



Ryc. 2. Zmiana osi dwóch zespołów QRS i skrócenie cyklu (do 330 ms) podczas ablacji VT; H — sygnał pęczka Hisa; RF — moment rozpoczęcia aplikacji prądu.

Fig. 2. Change of axis of QRS and cycle during beginning of RF ablation; H — His bundle signal; RF — start of RF current application.



Ryc. 3. Potencjał pęczkowy (potencjał Purkinjego) w czasie rytmu zatokowego (przed i) po ablacji oznaczony strzałkami.

Fig. 3. Fascicular potential (Purkinje potential) during sinus rhythm (before and) after RF ablation showed by arrows.

z ILVT stwierdzano jej obecność [2]. Brano pod uwagę fakt, że częstoskurcz może być następstwem mechanicznego pociągania włókien Purkinjego lub że jest częstoskurczem nawrotnym, a pętla krążącego pobudzenia obejmuje tylną wiązkę lewej odnogi lub strunę rzekomą [3]. Obecność struny nie zawsze łatwo wykazać, ponieważ może przebiegać przyściennie.

Losy chorych z ILVT były przedmiotem wielośrodkowego badania. Wykazano dobre średnio-terminowe rokowanie. W grupie 98 niemowląt i dzieci, w czasie obserwacji trwającej 12–182 miesięcy (śr. 47 miesięcy) żaden z badanych nie zmarł. Ponadto częstoskurcz nierzadko spontanicznie ustąpił, częściej ten o morfologii LBBB, rzadziej z obrazem RBBB, oraz w przypadku, kiedy wystąpił w okresie wczesnego dzieciństwa [4]. U badanej chorej zarówno wiek, jak i morfologia VT nie wskazywały na samoistne jego ustąpienie.

W odróżnieniu od pacjentów bez organicznej choroby serca, obecność VT u osób z organiczną chorobą serca i upośledzeniem funkcji skurczowej lewej komory wiąże się ze złym rokowaniem i śmiertelnością roczną wynoszącą ok. 30% [5].

Leczenie ILVT o morfologii RBBB z odchyleniem osi elektrycznej w lewo metodą ablacji RF stosuje się w przypadkach długotrwałych napadów z zaburzeniami hemodynamicznymi i opornych na farmakoterapię. U badanej chorej występowały

naprzemiennie zarówno napady krótko-, jak i długo- trwale. Ablacja RF jest skuteczną metodą leczenia. Thakur stwierdził, że spowodowała ona trwałe ustąpienie arytmii u 14/15 chorych [2]. U jednego chorego, u którego w czasie kontrolnego testu wysiłkowego pojawił się ILVT, ponownie włączone leczenie farmakologiczne okazało się skuteczne. Prawdopodobnie ablacja osłabiła podłoże dla jego powstania i podtrzymywania. Chory nie wyraził zgody na ponowną ablację. U badanej przez autorów chorej, w okresie kilku miesięcy obserwacji, częstoskurcz nie nawrócił.

W ocenie miejsca skutecznej ablacji znalezienie właściwego „potencjału pęczkowego” przewyższa wartość mapingu stymulacyjnego [3, 6, 7]. U badanej chorej ablacja RF była skuteczna już w następstwie pierwszej aplikacji. Nie wystąpiło zjawisko obserwowane przez Kleina i wsp. polegające na utrzymywaniu się przedwczesnych pobudzeń komorowych o morfologii częstoskurczu przez okres kilku godzin po skutecznej jego ablacji [8]. U wspomnianej chorej pobudzenia wystąpiły w pierwszych sekundach po ustąpieniu częstoskurczu i ustąpiły już w czasie trwania aplikacji prądu RF.

Ujawnienie częstoskurczu, np. w czasie ostrej infekcji, może sugerować etiologię zapalną sierdza jako podłoża częstoskurczu. Prawdopodobnie ostra infekcja może być jednym z czynników predysponujących do jego wystąpienia.

Warto przypomnieć, że aby uniknąć nieprawidłowego rozpoznania (np. jako częstoskurczu nadkomorowego z aberracją) przydatne jest wykonanie dłuższego zapisu EKG w czasie częstoskurczu, który ułatwia analizę, czy i jaka istnieje zależność między załamkami P a zespołami QRS. W tym przypadku postawienie prawidłowej diagnozy ułatwia fakt występowania rozkojarzenia przedsionkowo-komorowego. U chorych z tą postacią częstoskurczu czasem wyzwala go stymulacja przezprzełykowa, a wtedy łatwo stwierdzić obecność rozkojarzenia przedsionkowo-komorowego, które rozstrzyga o lokalizacji częstoskurczu.

Może jednak zdarzyć się, że u chorego z częstoskurczem pęczkowym obecne będzie sprawne przewodzenie wsteczne. W tych przypadkach wyzwolenie VT metodą stymulacji przezprzełykowej mogłoby utwierdzić badającego o nadkomorowym lub przedsionkowo-komorowym pochodzeniu częstoskurczu. Może tak być u chorych, u których współistnieje droga o szybkim wstecznym przewodzeniu w węźle przedsionkowo-komorowym lub dodatkowy szlak przedsionkowo-komorowy przewodzący wstecznie. Zatem, należy pamiętać, że częstoskurcz o morfologii RBBB może mieć podłoże

w obrębie lewej komory i może wystąpić u osoby bez jawnej organicznej choroby serca.

Werapamil *i.v.* zwykle przerywa napad ILVT, lecz podawany przewlekłe rzadko zapobiega jego nawrotom. Natomiast adenozyne tylko w nielicznych przypadkach przerywa napad [9]. U opisywanej przez autorów chorej adenozyne była nieskuteczna, zaś werapamilu nie stosowano. W czasie badania elektrofizjologicznego ILVT można wywołać zarówno stymulację komór, jak i przedsionków. Natomiast u osób z organiczną chorobą serca zwykle to stymulacja komór wyzwala częstoskurcz.

Wnioski

1. U dziewczynki ze struną rzekomą i wypadaniem płata mitralnego, w okresie dojrzewania, wystąpił i uporczywie nawracał częstoskurcz z lewej komory.
2. Dokładna analiza zapisu EKG w czasie częstoskurczu umożliwia właściwe rozpoznanie, przede wszystkim w przypadku istnienia rozkojarzenia przedsionkowo-komorowego.
3. Ablacja prądem RF jest skuteczną i bezpieczną metodą leczenia częstoskurczu pęczkowego.

Streszczenie

Częstoskurcz komorowy o morfologii bloku prawej odnogi

Częstoskurcz komorowy (VT, ventricular tachycardia) występujący u osób bez organicznej choroby serca jest zwykle ogniskowym częstoskurczem z drogi odpływu prawej komory. Znacznie rzadziej występuje częstoskurcz z lewej komory. Zwykle ma on morfologię bloku prawej odnogi (RBBB, right bundle branch block), z odchyleniem osi elektrycznej w lewo. Wtedy jego podłoże znajduje się w dolno-tylnej części lewej komory i jego ramię obejmuje przegrodę międzykomorową. Zespół QRS częstoskurczu jest „tylko” nieznacznie szerszy, dlatego często rozpoznaje się go jako częstoskurcz nadkomorowy z aberracją.

W niniejszej pracy opisano przebieg kliniczny u 12-letniej dziewczynki z częstoskurczem komorowym o morfologii bloku prawej odnogi (RBBB, right bundle branch block), opornym na leczenie farmakologiczne. Adenozyne, lignokaina i elektrowersja nie były skuteczne w przerywaniu VT. U chorej wykonano ablację RF podłoża arytmii. Kilkumiesięczna obserwacja potwierdziła jej skuteczność.

W dyskusji przedstawiono możliwości terapeutyczne tej postaci VT. U chorych z częstoskurczem ustawicznym i długotrwałymi napadami leczenie przezskórną ablacją RF jest właściwą metodą terapii tej postaci VT. Wysoka skuteczność ablacji RF wynika najprawdopodobniej z łatwego dostępu do podłoża arytmii, które jest umiejscowione podwiersiowo oraz stabilnego kontaktu elektrody z wierzchołkiem lewej komory podczas aplikacji. (Folia. Cardiol. 2001; 8: 679–684)

idiopatyczny częstoskurcz z lewej komory, częstoskurcz pęczkowy, ablacja RF

Piśmiennictwo

1. Belhassen B., Rotmensch H.H., Laniado S. Response of recurrent sustained ventricular tachycardia to verapamil. *Br. Heart J.* 1981; 46: 679–682.
2. Thakur R.K., Klein G.J., Sivaram Ch.A. i wsp. Anatomic substrate for idiopathic left ventricular tachycardia. *Circulation* 1996; 93: 497–501.
3. Walczak F., Kaźmierczak J., Szufładowicz E. i wsp. Ablacja idiopatycznego częstoskurczu z lewej komory u chorego ze struną rzekomą. *ESS* 1995; 2: 292–298.
4. Pfammatter J.P., Paul T. Idiopathic ventricular tachycardia in infancy and childhood. *J. Am. Coll. Cardiol.* 1999; 33: 2067–2072.
5. Olshansky B., Hahn E.A., Hartz V.L. i wsp. Clinical significance of syncope in the Electrophysiologic Study Versus Electrocardiographic monitoring (ESVEM) trial. *Am. Heart J.* 1999; 137: 878–886.
6. Nakagawa H., Beckman K.J., McClelland J.H. i wsp. Radiofrequency catheter ablation of idiopathic left ventricular tachycardia guided by a Purkinje potential. *Circulation* 1993, 88, 2607–2617.
7. Zardini M., Thakur R.K., Klein J., Yee R. Catheter ablation of idiopathic left ventricular tachycardia. *PACE* 1995; 18: 1255–1265.
8. Klein L.S., Shih H.-T., Hackett F.K. i wsp. Radiofrequency catheter ablation of ventricular tachycardia in patients without structural heart disease. *Circulation* 1992; 85: 1666–1674.
9. DeLacey W.A., Nath S., Haines D.E. i wsp. Adenosine and verapamil sensitive ventricular tachycardia originating from the left ventricle: radiofrequency catheter ablation. *PACE* 1992; 15: 2240–2244.