

# Zastosowanie echokardiograficznego testu dobutaminowego u pacjentów z mostkami mięśniowymi gałęzi międzykomorowej przedniej

Andrzej Gackowski<sup>1</sup>, Jerzy Matysek<sup>1</sup>, Edyta Płońska<sup>2</sup>, Wiesława Piwowarska<sup>1</sup>,  
Grzegorz Gajos<sup>1</sup> i Krzysztof Żmudka<sup>3</sup>

<sup>1</sup>Klinika Choroby Wieńcowej Collegium Medicum Uniwersytetu Jagiellońskiego,  
Krakowski Szpital Specjalistyczny im. Jana Pawła II

<sup>2</sup>Klinika Kardiologii Pomorskiej Akademii Medycznej w Szczecinie

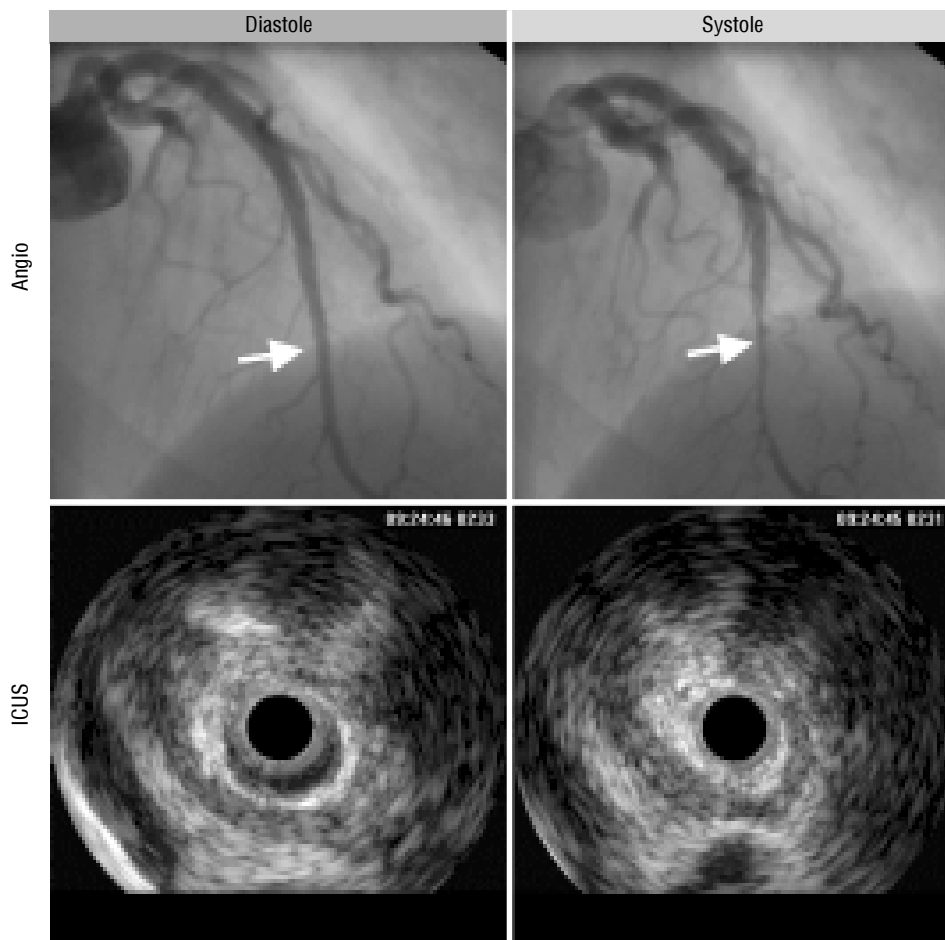
<sup>3</sup>Zakład Hemodynamiki i Angiokardiografii Collegium Medicum Uniwersytetu Jagiellońskiego,  
Krakowski Szpital Specjalistyczny im. Jana Pawła II

W warunkach prawidłowych nasierdziowe tętnice wieńcowe biegną po powierzchni mięśnia sercowego [1]. Jak wynika z badań sekcyjnych, u 15–85% ogólnej populacji tętnica na pewnym odcinku może przebiegać śródmięśniowo, a pasmo miokardium pokrywające naczynie nazywa się wówczas mostkiem mięśniowym [1, 2, 5]. Najczęściej dotyczy to gałęzi międzykomorowej przedniej (LAD, *left anterior descending artery*) lewej tętnicy wieńcowej [2]. Mostki mięśniowe (MB, *myocardial bridging*) stwierdza się u 0,5–2,5% chorych poddawanych koronarografii, która uwidacznia jedynie mostki powodujące skurczowe uciskanie tętnicy [1, 2, 5] (ryc. 1). Ponieważ perfuzja wieńcowa odbywa się głównie w rozkurczu, pozostaje kontrowersyjne, czy i w jakim stopniu mostki mięśniowe mogą powodować niedokrwienie miokardium [5]. W większości przypadków obecność mostka nie daje objawów klinicznych [2, 5, 9]. U chorych z izolowanymi MB tętnicy wieńcowej opisywano jednak występowanie wysiłkowego niedokrwienia miokardium, niestabilnej dławicy piersiowej, zaburzeń rytmu, nagłej śmierci sercowej. Sugeruje się, że obecność mostka może powodować uraz mechaniczny z uszkodzeniem błony wewnętrznej i śródbłonna tętnicy, sprzyjający

wytworzeniu zakrzepu [2, 5, 9]. Własne badania inwazyjne z zastosowaniem wewnątrzwieńcowego przewodnika dopplerowskiego pozwoliły stwierdzić zmieniony charakter przepływu wieńcowego u chorych z MB (ryc. 2, 3), co charakteryzuje znaczny spadek prędkości przepływu w czasie skurczu serca oraz nagły wzrost prędkości w okresie wczesnego rozkurczu. Stwierdzano obniżenie rezerwy wieńcowej w tętnicy objętej mostkiem [2, 6, 8]. Istnieją dane wskazujące na możliwość występowania niedokrwienia miokardium u chorych z mostkami mięśniowymi.

Istotnym problemem klinicznym jest kwalifikacja do dalszego leczenia objawowych pacjentów ze znacznymi, izolowanymi MB, bez innych zwężeń tętnic wieńcowych. U takich chorych można rozważać operacyjne przecięcie mostka lub wszczepienie stentu usztywniającego tętnicę [2, 3, 7, 9]. Stosowanie powyższych metod leczenia pozostaje nadal kontrowersyjne, gdyż nie ma pewności, że wpływa to w istotny sposób na poprawę rokowania [2]. Istnieje potrzeba obiektywnej oceny stanu ukrwienia miokardium zaopatrywanego przez objętą mostem tętnicę. Istotne może tu być wewnątrzwieńcowe badanie dopplerowskie lub pomiary z zastosowaniem wewnątrzwieńcowego przewodnika ciśnieniowego umożliwiającego ocenę gradientu przezzwężeniowego [2]. Są to badania inwazyjne, związane z dużymi kosztami, dlatego szczególnie korzystne byłoby wyłonienie za pomocą metod nieinwazyjnych grupy chorych z obecnym istotnym niedokrwieniem, a dopiero w dalszej kolejności zastosowanie u nich dokładniejszych,

Adres do korespondencji: Dr med. Andrzej Gackowski  
Klinika Choroby Wieńcowej Collegium Medicum UJ  
Krakowski Szpital Specjalistyczny im. Jana Pawła II  
ul. Prądnicka 80, 31-202 Kraków  
Praca w części realizowana w ramach grantu KBN  
nr 501/174/G/98.

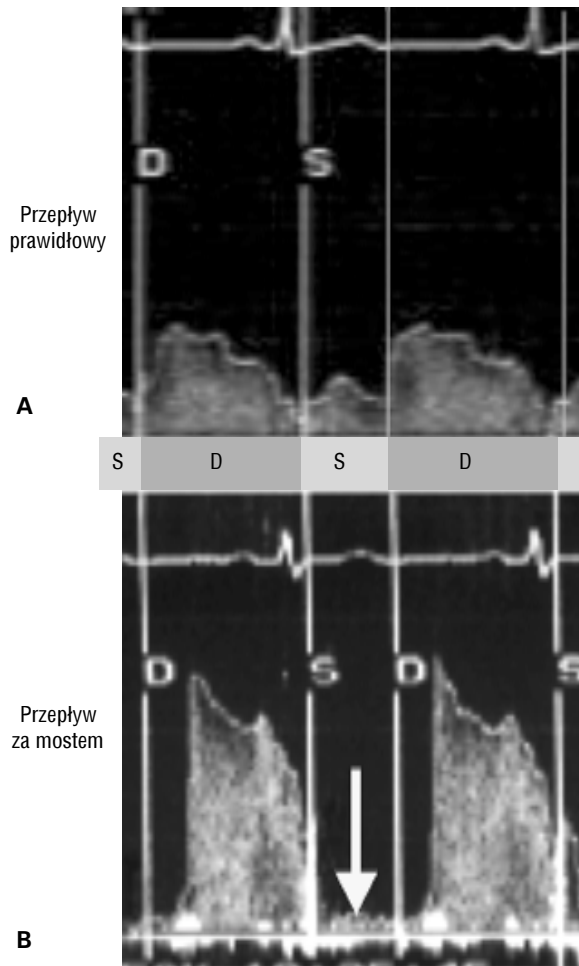


**Ryc. 1.** Mostek mięśniowy uciskający środkowy odcinek gałęzi międzykomorowej przedniej (LAD). Koronarografia (angio) i ultrasonografia wewnątrzwieńcowa (ICUS).

inwazyjnych metod oceny. Oprócz scyntygrafii wysiłkowej znaczenie diagnostyczne może tu mieć echokardiograficzna próba dobutaminowa lub wysiłkowa. U osób z chorobą wieńcową ma ona podobną wartość diagnostyczną jak scyntygrafia perfuzyjna mięśnia sercowego, a jest badaniem mniej kosztownym i bardziej dostępnym [10]. Oprócz wykrycia niedokrwienia pozwala ona także zweryfikować lokalizację niedokrwionego obszaru [10]. Zastosowanie diagnostyczne dobutaminy u osób z MB wydaje się być szczególnie korzystne ze względu na mechanizm jej działania: dodatni efekt inotropowy powodujący nasilenie zaciskania tętnicy, wywoływanie tachykardii skracającej okres perfuzji rozkurczowej oraz wzrost zapotrzebowania tlenowego miokardium. W piśmiennictwie nie ma doniesień o takim zastosowaniu echokardiografii dobutaminowej.

Autorzy przeanalizowali wyniki echokardiograficznego testu dobutaminowego u 45 pacjentów z mostem mięśniowym powodującym skurczowe 70–100-procentowe zwężenie LAD. Byli to chorzy

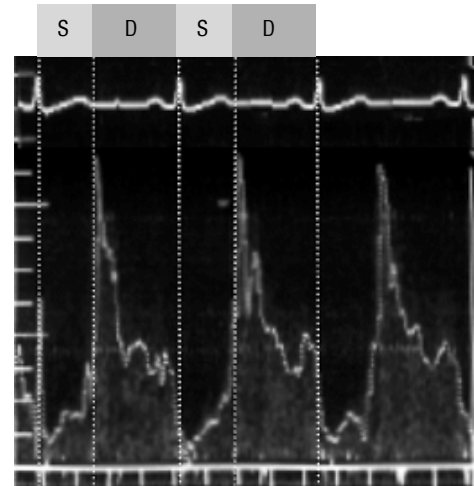
z wysiłkową dławicą piersiową klasy I–III według CCS, z dodatnim wynikiem elektrokardiograficznego testu wysiłkowego. Test dobutaminowy wykonano według typowego protokołu [10]. Z analizy wykluczono 3 pacjentów (6,7%), u których podczas testu nie uzyskano tętna submaksymalnego. Ujemny wynik próby dobutaminowej stwierdzono u 37 pacjentów (82,2%), dodatni u 5 chorych (11,1%). U 2 chorych zaburzenia kurczliwości dotyczyły tylko jednego segmentu — był to w obu przypadkach koniuszkowy segment przegrody międzykomorowej. U 1 chorego wystąpiły zaburzenia kurczliwości 2 segmentów (koniuszkowych segmentów przegrody i ściany przedniej), a u 1 pacjenta zaburzenia kurczliwości dotyczyły 3 segmentów koniuszka. Zaburzenia kurczliwości w teście dobutaminowym występowały na końcu próby, podczas wlewu maksymalnej dawki dobutaminy, gdy częstość rytmu osiągnęła wartość submaksymalną. Ból w klatce piersiowej wystąpił u 6 chorych. Spośród tych osób 2 chorych miało dodatni test dobutaminowy, u 3 chorych test był ujemny, a u 1 niediagnostyczny



**Ryc. 2.** Zapis przepływu w dystalnym odcinku gałęzi międzykomorowej przedniej metodą Dopplera spektralnego. **A.** Przepływ prawidłowy; **B.** Przepływ zaburzony przez mostek mięśniowy powodujący 90-procentowe uciskanie tętnicy. Widoczny zanik przepływu w skurczu (strzałka); S — faza skurczu; D — faza rozkurczu.

ny. Średnie wartości stopnia skurczowego zaciskania tętnicy wieńcowej oraz długości mostka były nieco wyższe w grupie pacjentów z dodatnim wynikiem echokardiograficznej próby dobutaminowej, jednak różnica ta nie była znamienna statystycznie. Nie stwierdzono również istotnych różnic w danych demograficznych i parametrach oceny testu wysiłkowego w grupach pacjentów z dodatnim i ujemnym wynikiem testu dobutaminowego.

W badanej grupie zwraca uwagę znaczna rozbieżność między wynikiem próby wysiłkowej (dodatnia u wszystkich badanych chorych) i echokardiograficznego testu dobutaminowego (dodatni jedynie u 11,9% pacjentów). Test dobutaminowy jest metodą o wysokiej dokładności w wykrywaniu niedokrwienia mięśnia sercowego [10]. Wiele prac



**Ryc. 3.** Zapis przepływu krwi w miejscu uciskanym przez most mięśniowy uzyskany metodą wewnątrzwieńcowego Dopplera spektralnego. Widoczny zanik przepływu w skurczu, nagłe przyspieszenie w fazie *protodiastole* i normalizacja przepływu w dalszej części fazy rozkurczu.

wskazuje na wyższą swoistość i czułość tego badania w porównaniu z elektrokardiograficznym testem wysiłkowym [10]. Dlatego jego wartość w wykrywaniu niedokrwienia u w omawianej grupie chorych teoretycznie powinna być większa. Dodatni wynik elektrokardiograficznej próby wysiłkowej może wywoływać współistniejąca dysfunkcja mikrokrążenia wieńcowego. Nie powoduje ona zwykle odcinkowych zaburzeń kurczliwości, które można byłoby wykryć w badaniu echokardiograficznym z dobutaminą [10]. Wynik echokardiograficznego testu dobutaminowego jest więc mniej zależny od stanu mikrokrążenia i może być bardziej swoisty w ocenie istotności mostka mięśniowego. Trudności w ocenie wartości nieinwazyjnych testów oceniających ukrwienie miokardium u pacjentów z MB wynikają z braku wzorcowej metody takiej oceny. Nie może to być angiografia, gdyż przedstawia ona jedynie stan anatomiczny, bez analizy wpływu mostka na perfuzję wieńcową.

Wskazane jest dalsze poszukiwanie precyzyjnych metod umożliwiających czynnościową ocenę MB. Do najbardziej obiecujących technik należy pomiar rezerwy przepływu wieńcowego metodą dopplerowskiej ultrasonografii wewnątrzwieńcowej oraz oceny cząstkowej rezerwy wieńcowej za pomocą przewodnika umożliwiającego pomiar ciśnienia w odcinku dystalnym tętnicy. Wyniki wstępnych doświadczeń autorów wskazują, że przed wykonaniem tych inwazyjnych i kosztownych pomiarów należy rozważyć wykonanie echo-

kardiograficznego testu dobutaminowego, który miałby wyłonić grupę chorych o najbardziej nasilonym niedokrwieniu.

Obserwacje autorów wskazują, że mostek mięśniowy rzadko powoduje istotne niedokrwienie miokardium, uchwytne w echokardiograficznym teście dobutaminowym. Badanie to może być zatem pomocne w diagnostyce pacjentów z mostkiem mięśniowym dzięki możliwości wyodrębnienia podgrupy pacjentów z wywoływanym niedokrwieniem miokardium.

### Piśmiennictwo

1. Ferreira A.G. Jr, Trotter S.E., Konig B. Jr, Decourt L.V., Fox K., Olsen E.G.: Myocardial bridges: morphological and functional aspects. *Br. Heart J.* 1991; 66: 364–367.
2. Gil R. Niedokrwienie mięśnia sercowego spowodowane przez mostek mięśniowy. Komentarz redakcyjny. *Kardiol. Pol.* 1998; 48: 520.
3. Hill R.C., Chitwood W.R. Jr, Bashore T.M., Sink J.D., Cox J.L., Wechsler A.S. Coronary flow and regional function before and after supraarterial myotomy for myocardial bridging. *Ann. Thorac. Surg.* 1981; 31: 176–181.
4. Juilliere Y., Berder V., Suty Selton C., Buffet P., Danchin N., Cherrier F. Isolated myocardial bridges with angiographic milking of the left anterior descending coronary artery: a long-term follow-up study. *Am. Heart J.* 1995; 129: 663–665.
5. Konduracka E., Piwowarska W., Kitliński M. Mosty mięśniowe tętnic wieńcowych i ich znaczenie kliniczne. *Pol. Merkuriusz Lek.* 1997; 3: 86–88.
6. Pichard A.D., Casanegra P., Marchant E., Rodriguez J. Abnormal regional myocardial flow in myocardial bridging of the left anterior descending coronary artery. *Am. J. Cardiol.* 1981; 47: 978–982.
7. Prasad V.S., Shivaprakash K., Arumugan S.B., Cherrian K.M. Modified supra-arterial myotomy for intermittent coronary obstruction by myocardial bridges. *Scand. J. Thorac. Cardiovasc. Surg.* 1995; 29: 91–93.
8. Rouleau J.R., Roy L., Dumesnil J.G., Dagenais G.R. Coronary vasodilator reserve impairment distal to systolic coronary artery compression in dogs. *Cardiovasc. Res.* 1983; 17: 96–105.
9. Rzeźniczak J., Angerer D., Kalawski R., Parucki R., Słomczyński M., Mańczak J., Siminiak T. Niedokrwienie mięśnia sercowego spowodowane przez mostek mięśniowy. Implantacja stentu wewnątrz-wieńcowego jako metoda leczenia. *Kardiol. Pol.* 1998; 48: 517.
10. Szwed H., Płońska E., Kasprzak J.D., Gąsior Z., Szyszka A., Sieńko A., Pasiński T., Drożdż J., Markuszewski L., Varga A. *Echokardiografia obciążeniowa*. Volumed Wrocław 2000.