

Echokardiografia w rozpoznawaniu i diagnostyce przyczyn przerostu lewej komory

Tomasz Pasierski

Klinika Choroby Wieńcowej Instytutu Kardiologii w Warszawie

Badanie echokardiograficzne pozwala na ocenę masy lewej komory serca (LVM, *left ventricle mass*) podstawie bezpośrednich pomiarów grubości ścian i szerokości jej jamy. Stosowane początkowo jednowymiarowe badanie ultradźwiękowe (prezentacja M) pozwalało jedynie na częściowe uwidocznienie komory i pomiar jej średnicy w osi krótkiej. Obliczenie objętości mięśnia lewej komory oraz jej masy było możliwe przy założeniu, że lewa komora jest elipsoidą obrotową, w której długość osi długiej równa się długości dwóch osi krótkich. Zasadę można zastosować jedynie do komór, których symetria nie została zniekształcona przez procesy chorobowe, takie jak przebyty zawał serca. Obecnie do oceny masy LV w badaniu wykonanym w prezentacji M używa się dwóch, udokumentowanych na podstawie korelacji autopsyjnych, sposobów pomiarów grubości ścian i średnicy: konwencji Penn i konwencji ASE [1].

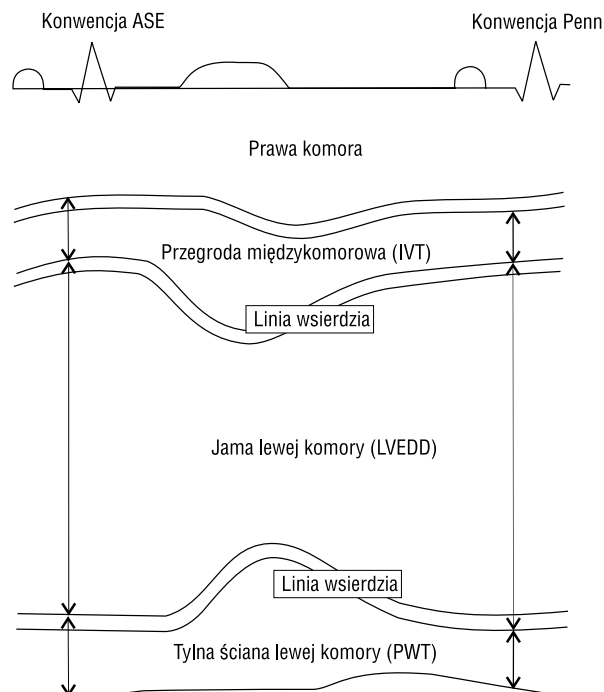
$$\text{Masa LV}_{\text{Penn}} [\text{g}] = 1,04 \times [(\text{LVEDD} + \text{IVT} + \text{PWT})^3 - \text{LVEDD}^3] - 13,6$$

$$\text{Masa LV}_{\text{ASE}} [\text{g}] = 0,8 \{1,04 \times [(\text{LVEDD} + \text{IVT} + \text{PWT})^3 - \text{LVEDD}^3]\} + 0,6$$

gdzie LV (*left ventricle*) — lewa komora, LVEDD (*left ventricular enddiastolic dimension*) — wymiar późnorozkurczowy lewej komory [cm], IVT (*intraventricular septal thickness*) — wymiar przegrody międzykomorowej [cm], a PWT (*posterior wall thickness*) — wymiar tylnej ściany lewej komory [cm].

Konwencja Penn włącza linie echa wsierdzia komorowego do pomiarów średnicy jam, zarówno prawej jak i lewej komory, dzięki temu obliczona grubość ścian komory zmniejsza się kosztem wzrostu wymiaru jej jamy (ryc. 1). Natomiast konwencja ASE opiera się na zasadzie echa prowadzącego

(*leading edge*). Początek pomiarów danej struktury określony jest przez pierwsze odbite od niej echo. W ten sposób obliczone grubości przegrody międzykomorowej i tylnej ściany LV są większe, bo wliczane są w nie odpowiednio echa wsierdzia prawej i lewej komory. Ponadto w konwencji Penn za moment rozkurczu przyjmuje się załamek R, natomiast w konwencji ASE — początek zespołu QRS. Pomiarzy wykonywane zgodnie z zasadą ASE są łatwiejsze, a przez to powszechnie zaakceptowane w prak-



Ryc. 1. Konwencje pomiarowe stosowane przy obliczaniu masy lewej komory na podstawie badania echokardiograficznego w prezentacji M (Pasierski T., Grodzicki T. Nadciśnieniowa Choroba Serca — przedruk za zgodą Medycyny Praktycznej).

Adres do korespondencji: Dr hab. med. Tomasz Pasierski
Klinika Choroby Wieńcowej IK w Warszawie
ul. Spartańska 1, 02–637 Warszawa

tyce klinicznej. Ponadto należy pamiętać, że u osób otyłych, które często spotyka się wśród chorych z nadciśnieniem tętniczym, linia wsierdza może być trudna do określenia, a jej grubość niełatwa do zmierzenia. Linia ta jest ponadto zależna od wzmocnienia sygnału ultradźwiękowego w aparacie echokardiograficznym

Masa lewej komory jest proporcjonalna do wielkości ciała. Można ją odnosić do masy ciała [kg], wzrostu [m] lub powierzchni ciała [m²]. Sposób indeksacji ma największe znaczenie u osób otyłych. W tej grupie indeksowanie masy LV w stosunku do powierzchni ciała zaniża, a indeksowanie w stosunku do wzrostu zawiązuje częstotliwość występowania przerostu lewej komory (LVH, *left ventricular hypertrophy*). Najpowszechniej stosowanym wskaźnikiem LVM stał się iloraz jej masy i powierzchni ciała. Istnieje rozbieżność wartości przyjmowanych za normę wskaźnika masy lewej komory. Górne wartości normy tego wskaźnika określone w populacji Framingham wynosiły u kobiet 100 g/m², zaś u mężczyzn 130 g/m² [2].

Z kolei badacze z Uniwersytetu Cornell proponowali początkowo rozpoznawanie LVH, gdy wskaźnik LVM przekraczał u kobiet wartości 110 g/m², zaś u mężczyzn 134 g/m², a później niższe wartości wynoszące odpowiednio 104 g/m² i 117 g/m² [3, 4]. Wartość normy w grupie mężczyzn, określona na podstawie badań prowadzonych przez autora, wynosiła 118 g/m² [5]. Różnice między podawanymi normami mogą wynikać z faktu, że z czasem analizowano większe liczebnie grupy oraz staranniej dobierano do nich osoby zdrowe [6]. Znaczenie może tu mieć również spowodowana postępującym technicznie większą dokładnością badania echokardiograficznego. Czynniki te zmniejszają odchylenie standardowe ocenianej w grupie kontrolnej LVM, co powoduje zawężenie zakresu normy. Autor artykułu proponuje przyjmowanie jako górnej granicy normy wartości u kobiet 104 g/m², a u mężczyzn 117 g/m².

Uwzględnienie masy LV oraz stosunku grubości jej ściany do promienia pozwala na rozpoznanie trzech typów LVH: przerost koncentryczny LV — zwiększona LVM i stosunek grubości do promienia; przerost ekscentryczny — wzrost LVM przy prawidłowym stosunku grubości do promienia; koncentryczna przebudowa ścian LV — zwiększony stosunek grubości do promienia przy prawidłowym wskaźniku masy lewej komory. Powyższe formy LVH występują odpowiednio u 8, 27 i 13% nieleczonych chorych z pierwotnym nadciśnieniem tętniczym [7].

Mogłoby się wydawać, że echokardiografia dwuwymiarowa rozwiąże problemy wynikające ze zbyt małej liczby pomiarów LV, jakie można uzyskać

na podstawie badania w prezentacji M, które w istocie pozwala na dokładniejsze odwzorowanie bryły lewej komory [8]. Wymaga to jednak większej liczby projekcji echokardiograficznych, których nie można uzyskać u każdego badanego. Spośród różnych modeli odwzorowujących LV najdokładniejszą ocenę jej masy uzyskuje się, stosując tzw. zasadę Simpsona, która polega na obliczeniu objętości bryły poprzez przybliżone odwzorowanie jej kształtu za pomocą ustawionych na sobie wielu ściętych stożków. Możliwość oceny LVM za pomocą badania ultradźwiękowego zwiększa echokardiografia trójwymiarowa, ale doświadczenie z tą metodą jest wciąż niewielkie [9].

Do oceny wiarygodności badań określających regresję LVM pod wpływem leczenia konieczna jest znajomość precyzji oceny LVM przy użyciu stosowanych metod. Błąd oceny LVM przy zastosowaniu badania echokardiograficznego w prezentacji M wynosi 10–15% [10, 11]. Błąd ten zmniejsza się w stosunku odwrotnie proporcjonalnym, gdy ocenia się regresję przerostu u większej liczby osób [11].

Nadciśnienie tętnicze jest najczęstszą, lecz nie jedyną przyczyną przerostu lewej komory. Rozpoznanie LVH wtórnego do zwężenia zastawki aortalnej nie przysparza zazwyczaj większych trudności. Niekiedy jednak może być trudne różnicowanie przyczyny przerostu zależnego od kardiomiopatii przerostowej i amyloidozy serca. Przerost lewej komory u osób z kardiomiopatią przerostową jest zwykle znacznie bardziej nasilony niż u osób z nadciśnieniem tętniczym [12, 13]. W grupie 600 chorych z kardiomiopatią przerostową średnia grubość ściany LV wynosiła 22 mm. U chorych z kardiomiopatią przerostową przerost jest zazwyczaj (83–99%) asymetryczny [12, 13]. U osób z nadciśnieniem tętniczym dominuje natomiast przerost symetryczny. U chorych z łagodnym i umiarkowanym nadciśnieniem asymetryczny przerost przegrody występuje jedynie w 3–5% [3]. Jego częstość wzrasta u osób z ciężkim nadciśnieniem i znacznym przerostem lewej komory. Tę postać przerostu możemy wtedy stwierdzać nawet u 34–44% badanych [13, 14]. Niektórzy autorzy, aby wykazać przyczynę przerostu, posługują się oceną ultradźwiękową tętnic szyjnych. U chorych z nadciśnieniem tętniczym, inaczej niż u osób z kardiomiopatią przerostową, ściany tętnic są istotnie pogrubiałe [15]. Warto zauważyć, że u chorych z nadciśnieniem tętniczym nie obserwuje się prawie nigdy zawężenia drogi odpływu lewej komory.

Grubość ściany lewej komory zwiększa się nie tylko w wyniku przerostu, lecz również z powodu nieprawidłowego gromadzenia się w komórkach mięśnia sercowego lub w podścielisku nieodpowied-

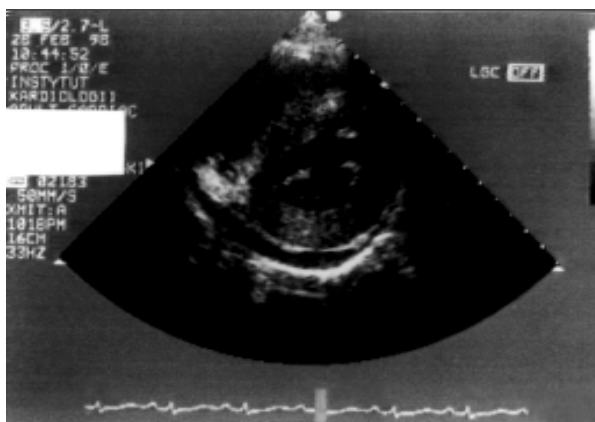
nich substancji. Rzadką i trudną do rozpoznania przyczyną zwiększenia grubości LV jest amyloidoza serca [16]. W tym przypadku przerost jest również znaczny, jak w kardiomiopatii przerostowej, lecz jest zazwyczaj symetryczny. Rozpoznanie amyloidozy ułatwia stwierdzenie znacznej hiperechogeniczności mięśnia sercowego, a także współistniejący obraz pogrubienia ścian przedsionka i przegrody międzyprzedsionkowej oraz płynu w worku osierdziowym (ryc. 2). Dla pierwotnej amyloidozy serca charakterystyczne jest również zmniejszenie woltażu zespołu QRS elektrokardiogramu. Charakteryzującej się lepszym rokowaniem amyloidozy rodzinnej nie można odróżnić od amyloidozy pierwotnej na podstawie badania echokardiograficznego, lecz cechuje się ona wysokim woltażem zespołu QRS [16]. Zwiększenie grubości LV obserwuje się również w wypadku chorób spichrzeniowych — glikogenez. U dorosłych taki obraz można stwierdzić w chorobie Fabry'ego, związanej z mutacją genu galaktozydazy [17].

Przerost lewej komory obserwuje się często u sportowców wyczynowych [18]. Rodzaj przerostu odpowiada profilowi hemodynamicznemu danego wysiłku. Wysiłek izometryczny (np. podnoszenie ciężarów) wiąże się ze wzrostem oporu obwodowego oraz ze wzrostem ciśnienia tętniczego bez istotnego wzrostu objętości wyrzutowej lewej komory. W takiej sytuacji przerost ma charakter koncentryczny. Wysiłek izotoniczny (kolarstwo, pływanie) charakteryzuje się wzrostem objętości wyrzutowej komory przy prawidłowym ciśnieniu i prawidłowym oporze obwodowym. Przy tego rodzaju wysiłku rozwija się ekscentryczny przerost lewej komory. Wśród sportów wyczynowych na powiększenie lewej komory w największym stopniu wpływają ko-

larstwo, kajakerstwo i narciarstwo biegowe [18]. Fizjologiczny przerost charakteryzuje się prawidłową czynnością zarówno skurczową, jak i rozkurczową LV oraz jej prawidłową echogenicznością [19]. Grubość ściany LV przy jej fizjologicznym przeroście jest zazwyczaj mniejsza niż 15 mm [20].

Piśmiennictwo

1. Devereux R.B., Alonso D., Lutas E.M. i wsp. Echocardiographic assesment of left ventricular hypertrophy: comparison to necropsy findings. *Am. J. Cardiol.* 1986; 57: 450–455.
2. Levy D., Savage D.D., Garrison R.J. i wsp. Echocardiographic criteria for left ventricular hypertrophy: the Framingham Heart Study. *Am. J. Cardiol.* 1987; 59: 956–960.
3. Hammond I.W., Devereux R.B., Alderman M.H. i wsp. The prevalence and correlates of echocardiographic left ventricular hypertrophy among employed patients with uncomplicated hypertension. *J. Am. Coll. Cardiol.* 1986; 7: 639–650.
4. Simone G., Devereux R.B., Daniels S.R. i wsp. Effect of growth on variability of left ventricular mass: assessment of allometric signals in adults and children and their capacity to predict cardiovascular risk. *J. Am. Coll. Cardiol.* 1995; 25: 1056–1062.
5. Pasiński T., Miśkiewicz Z., Pearson A.C. Factors influencing mitral inflow velocity in normal and hypertensive subjects. *Am. Heart J.* 1991; 122: 1101–1106.
6. Abergel E., Tase M., Bohlender J. i wsp. Which definition for echocardiographic left ventricular hypertrophy. *Am. J. Cardiol.* 1995; 75: 498–502.
7. Ganau A., Devereux R.B., Roman M.J. i wsp. Patterns of left ventricular hypertrophy and geometric remodelling in essential hypertension. *J. Am. Coll. Cardiol.* 1992; 19: 1550–1558.
8. Collins H.W., Kronenberg M.W., Byrd B.F. Reproducibility of left ventricular measurement by two dimensional and M mode echocardiography. *J. Am. Coll. Cardiol.* 1989; 14: 672–676.
9. King D.L., Gopal A.S., Keller A.M. i wsp. Three dimensional echocardiography. Advances for measurement of ventricular volume and mass. *Hypertension* 1994; 23 (supl. D): 172–179.
10. Germain P., Roul G., Kastler B. i wsp.. Inter-study variability in left ventricular mass measurement. Comparison between M-mode echocardiography and MRI. *Eur. Heart J.* 1992; 13: 1011–1019.
11. Gottdiener J.S., Livengood S.V., Myer P.S., Chase G.A. Should echocardiography be performed to assess effects of antihypertensive therapy? Test-retest



Ryc. 2. Obraz echokardiograficzny u chorej z amyloidozą serca (uwagę zwraca hiperechogeniczny mięsień sercowy oraz płyn w worku osierdziowym).

- reliability of echocardiography for measurement of left ventricular mass and function. *J. Am. Coll. Cardiol.* 1995; 25: 424–430.
12. Klues H.G., Schiffers A., Maron B.J. Phenotypic spectrum and patterns of left ventricular hypertrophy in hypertrophic cardiomyopathy: morphological observations and significance as assessed by two-dimensional echocardiography in 600 patients. *J. Am. Coll. Cardiol.* 1995; 26: 1699–1708.
 13. Keller H., Wanger K.C., Goepfrich M. i wsp. Morphological quantification and differentiation of left ventricular hypertrophy in hypertrophic cardiomyopathy and hypertensive heart disease *Eur. Heart J.* 1990; 11: 65–74.
 14. Lewis J.F., Maron B.J. Diversity of patterns of hypertrophy in patients with systemic hypertension and marked left ventricular thickening *Am. J. Cardiol.* 1990; 65: 874–881.
 15. Ohya Y., Abe I., Fujii K. i wsp. Intima-media thickness of the carotid artery in hypertensive subjects and hypertrophic cardiomyopathy patients *Hypertension* 1997; 29 (cz. 2): 361–365.
 16. Dubrey S.W., Cha K., Skinner M. i wsp. Familial and primary (AL) cardiac amyloidosis: echocardiographically similar diseases with distinctly different clinical outcomes *Heart* 1997; 78: 74–82.
 17. Nakao S., Takenaka T., Maeda M. i wsp. An atypical variant of Fabry's disease in patients with left ventricular hypertrophy *N. Engl. J. Med.* 1995; 333: 288–293.
 18. Peliccia A., Culasso F., Di Paolo F.M., Maron B.J. Physiological left ventricular cavity dilatation in elite athletes. *Ann. Intern. Med.* 1999; 130: 23–31.
 19. Di Bello V., Pedrinelli R., Giorgi D. i wsp. Ultrasonic videodensitometric analysis of two different models of left ventricular hypertrophy *Hypertension* 1997; 29: 937–944.
 20. Peliccia A., Maron B.J., Spataro A. i wsp. The upper limit of physiological left ventricular cavity hypertrophy in highly trained elite athletes. *N. Engl. J. Med.* 1991; 324: 295–301.