

# Ablacja prądem o wysokiej częstotliwości w leczeniu chorych z drogami dodatkowego przewodzenia o lokalizacji przegrodowej przedniej (*parahisian*) — doświadczenie własne

Radosław Lenarczyk, Zbigniew Kalarus, Oskar Kowalski, Janusz Prokopczuk,  
Beata Średniawa, Adam Sokal i Patrycja Pruszkowska

I Katedra i Kliniczny Oddział Kardiologii Śląskiej Akademii Medycznej,  
Śląskie Centrum Chorób Serca w Zabrze

## Radiofrequency catheter ablation in the treatment of patients with anteroseptal (*parahisian*) accessory pathways — single center experience

**Introduction:** *Preexcitation syndromes are disorders, which essence is the presence of abnormal connection between atria and ventricles — accessory pathway (AP). Localization of AP's is characterized by inter-individual variability. Antero-septal AP's are documented risk factors for complications during radiofrequency catheter ablation (RFCA), and high incidence of recurrences.*

**The aim of the study:** *To assess the course, success-rate, complications and remote results of RFCA in patients with anteroseptal AP's.*

**Material and methods:** *Studied population consisted of 11 consecutive, symptomatic patients, in whom during electrophysiologic study (EPS) anteroseptal AP was observed, and subsequently attempts to eliminate the AP by mean of RFCA were undertaken. Localization of AP during EPS (mapping) was being achieved using anatomical, together with electrophysiological criteria, using uni- and bipolar signals obtained from ablation catheter. In order to stabilize the position of ablation electrode and avoid it's dislocation to His-bundle area, we were using stabilization-sheath in each case. To confirm safe location of electrode, programmed stimulation of atrium with the extrastimulus-coupling interval shorter than refractory period of AP was applied. The course, success-rate, complications of RFCA, and recurrences during follow-up were taken into analysis.*

**Results:** *Total procedure duration equaled 80–220 min (mean  $\pm$  SD: 154  $\pm$  54 min), fluoroscopy-time — 25–90 min (35  $\pm$  22 min), number of RF applications — 5–12 (9.5  $\pm$  2.4). Successful RFCA underwent 9 patients (82%), ablation failed in two patients. Symptomatic recurrences were observed in 2 patients (18%). No complications occurred during RFCA.*

**Conclusions:** *RFCA using described above method is safe and efficient method of treatment in patients with anteroseptal AP's.* (Folia Cardiol. 2002; 9: 147–155)

**preexcitation syndrome, atrio-ventricular reentry tachycardia, radiofrequency catheter ablation, *parahisian***

Adres do korespondencji: Dr med. Radosław Lenarczyk  
I Katedra i Oddział Kliniczny Kardiologii ŚIAM  
Śląskie Centrum Chorób Serca  
ul. Szpitalna 2, 41–800 Zabrze  
Nadesłano: 30.11.2001 r. Przyjęto do druku: 23.01.2002 r.

## Wstęp

Zespół preekscytacji to wrodzona anomalia, której istotą jest obecność nieprawidłowego dodatkowego połączenia między przedsionkiem a komorą, prowadzącego do wcześniejszej aktywacji części bądź całej komory, lub części bądź całego przedsionka — wcześniej niż pozwalałoby na to przewodzenie wyłącznie poprzez układ bodźco-przewodzący serca [1]. W najczęściej spotykanej formie — zespole Wolffa, Parkinsona i White'a (WPW) — anomalia ta stanowi połączenie mięśnia przedsionka z mięśniem komory i jest nazwana dodatkową drogą przewodzenia przedsionkowo-komorowego. Lokalizacja dróg dodatkowych cechuje się dużą zmiennością osobniczą, dodatkowe połączenie może występować w każdym miejscu pierścienia zastawki mitralnej i trójdzielnej, z wyjątkiem trójkąta między zastawką aortalną i dwudzielną. Powstała w latach 80. technika ablacji prądem o wysokiej częstotliwości (RFCA, *radiofrequency catheter ablation*) stworzyła możliwość przyczynowego leczenia pacjentów z zespołem WPW. Nie ma danych potwierdzających wpływ lokalizacji drogi dodatkowej na przebieg zespołu WPW, jednak istnieją doniesienia wskazujące na wyższe ryzyko powikłań i większy odsetek nawrotów w przypadku leczenia za pomocą RFCA pacjentów z drogą dodatkową o lokalizacji przegrodowej, zwłaszcza przegrodowej przedniej (*parahisian*) [2–7]. Biorąc pod uwagę powyższe spostrzeżenia, autorzy przedstawili w niniejszej pracy własne doświadczenie w leczeniu z użyciem RFCA chorych z przednioprzegrodową drogą dodatkową.

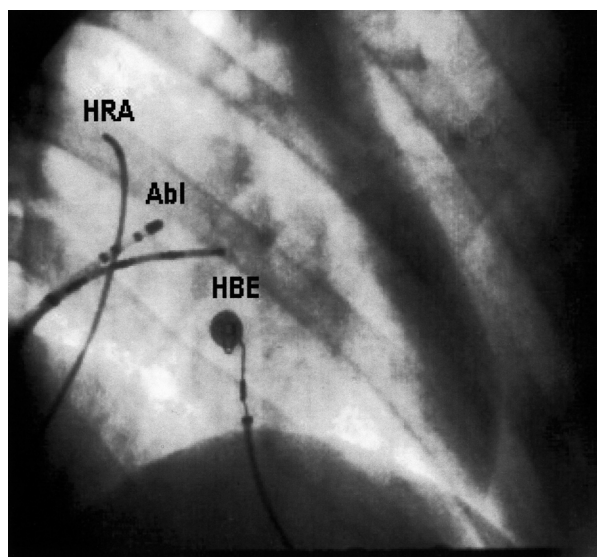
Celem pracy jest ocena przebiegu, skuteczności i powikłań zabiegów RFCA oraz odległych wyników leczenia u chorych z przednioprzegrodową lokalizacją drogi dodatkowej.

## Materiał i metody

Grupę badaną stanowiło 11 objawowych chorych przyjętych do kliniki w okresie od czerwca 1997 do maja 2001 roku, u których w badaniu elektrofizjologicznym stwierdzono drogę dodatkową o lokalizacji przegrodowej przedniej. Badanie wykonywano po uzyskaniu świadomej pisemnej zgody pacjenta, po zaprzestaniu stosowania leków antyarytmicznych przez co najmniej 3 okresy półtrwania, z wyjątkiem amiodaronu, który odstawiano 3 miesiące przed zabiegiem. Elektrody diagnostyczne zakładano z dostępu przez żyły udowe — prawą i lewą — oraz żyłę szyjną wewnętrzną prawą z użyciem techniki Seldingera, po uprzednim miejscowym znieczuleniu lido-

kainą. W badaniu używano czterech elektrod diagnostycznych czteropunktowych o średnicy 6F, rejestrując zapisy wewnątrzsercowe dwubiegunowe z uszka prawego przedsionka (HRA), okolicy pęczka Hisa (HBE) i prawej komory (RV) oraz zapisy jedno- i dwubiegunowe z elektrody umieszczonej w zatoce wieńcowej (CS).

W badaniu używano systemu monitorującego Quinton EP Lab, modułu wzmacniająco-rejestrującego Quinton EP Amp, stymulatora diagnostycznego UHS 20 firmy Biotronik i ablatora RFG-3D firmy Radionics lub Stocker firmy Cordis. W trakcie badania elektrofizjologicznego wykonywano stymulację programowaną przedsionka i komory za pomocą protokołów 8 + 1, 8 + 2 z długością cyklu rytmu podstawowego 500 ms i stopniowo skraccanym czasem sprzężenia bodźca dodatkowego, jak również stymulację ze zwiększaną częstością impulsów. Podczas stymulacji określano rodzaj wywołanych arytmii, zdolność do przewodzenia impulsu elektrycznego poprzez drogę dodatkową i łączy przedsionkowo-komorowe, czas refrakcji przedsionków i komór. Jednocześnie podejmowano próbę ablacji szlaku dodatkowego. Lokalizację drogi dodatkowej (mapowanie) przeprowadzano na podstawie kryteriów anatomicznych — umieszczając elektrodę ablacyjną w projekcji RAO 30° powyżej i równolegle, natomiast w projekcji LAO 60° nieco na lewo i powyżej w stosunku do elektrody rejestrującej potencjał pęczka Hisa — oraz kryteriów elektrofizjologicznych — opierając się na zapisach jedno- i dwubiegunowych z elektrody ablacyjnej (ryc. 1). U pacjentów z jawną preekscytacją ablację wykonywano w trakcie rytmu zatokowego, obierając jako miejsce docelowe aplikacji przedsionkowe ujście drogi dodatkowej w miejscu, w którym uzyskiwano z elektrody ablacyjnej zapis jednobiegunowy o niskoamplitudowym potencjale przedsionkowym (A), przechodzącym płynnie w ujemny potencjał komorowy (V), oraz zapis dwubiegunowy o złączonych ze sobą potencjałach A i V (ryc. 2). U chorych z jedynie wstecznym przewodzeniem przez drogę dodatkową (utajony zespół WPW) kierowano się sygnałem jedno- i dwubiegunowym wstecznej aktywacji przedsionka rejestrowanym przez elektrodę ablacyjną w czasie częstoskurczu ortodromowego, dokonując aplikacji w miejscach, w których wyprzedzał on potencjał przedsionka rejestrowany w HBE w czasie częstoskurczu (ryc. 3). Nie wykonywano aplikacji w miejscach, w których rejestrowano potencjał pęczka Hisa. W celu stabilizacji pozycji elektrody i zapobieżenia jej przemieszczeniu (opadnięciu) w okolicę pęczka Hisa w trakcie aplikacji prą-



**Rycina 1.** Obraz fluoroskopowy ułożenia elektrod wewnątrzsercowych w projekcji RAO 30° w trakcie zabiegu ablacji u pacjenta z drogą przednioprzegrodową; HRA — elektroda w uszku prawego przedsionka, HBE — elektroda w okolicy pęczka Hisa, Abl — elektroda ablacyjna w koszulce stabilizującej

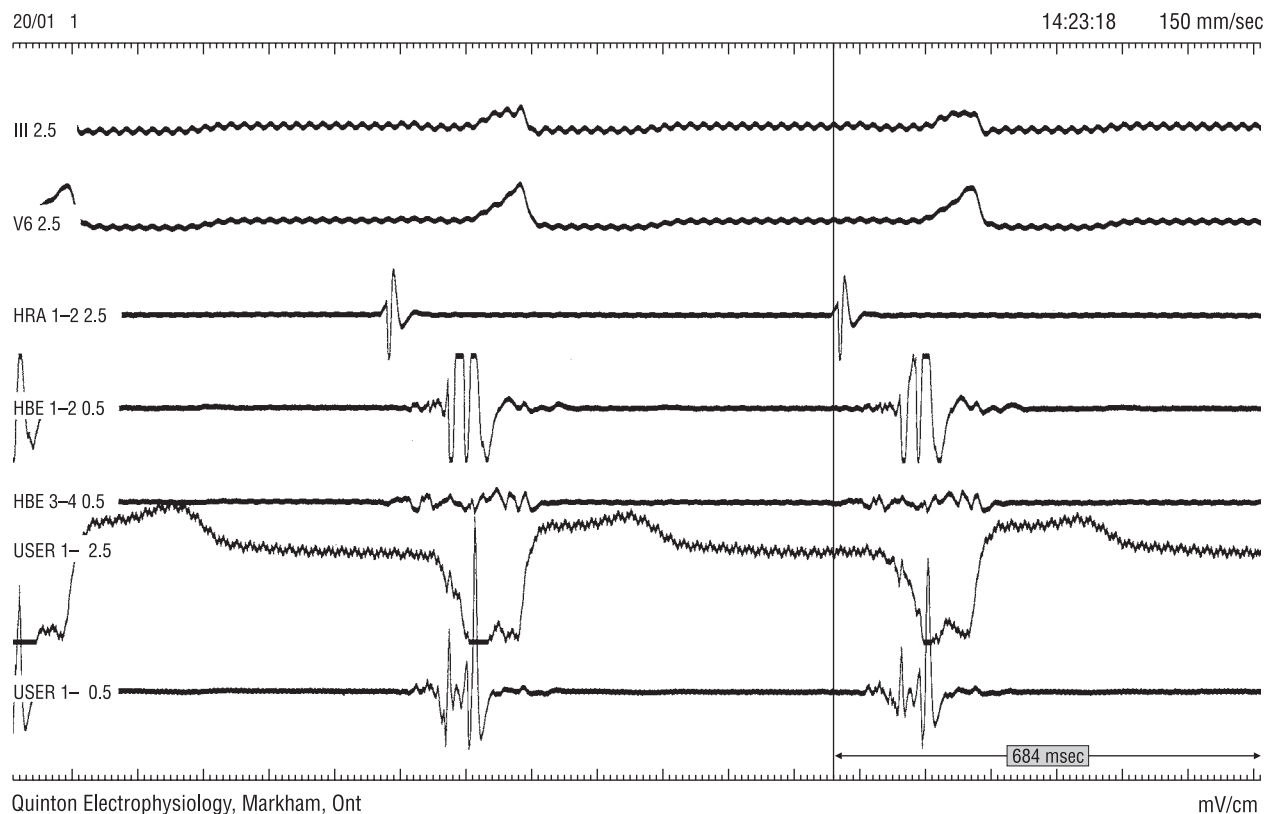
**Figure 1.** Fluoroscopic view showing localization of intracardiac electrodes in RAO 30° view during radiofrequency ablation in patient with antero-septal accessory pathway; HRA — electrode in right atrial appendage, HBE — electrode in His-bundle area, Abl — ablation catheter in stabilization-sheath

du, każdorazowo stosowano koszulki stabilizujące Schwartz 8F o krzywiźnie SRO. U pacjentów z jawną preekscytacją przed aplikacją zawsze potwierdzano bezpieczną lokalizację w stosunku do pęczka Hisa, stosując stymulację programowaną uszka prawego przedsionka z czasem sprzężenia bodźca dodatkowego krótszym od efektywnej refrakcji drogi dodatkowej. Brak potencjału pęczka Hisa w zapisie z elektrody ablacyjnej w trakcie pobudzenia przewidzianego przez łącze fizjologiczne, przy równoczesnej rejestracji tego potencjału przez elektrodę w okolicy pęczka Hisa, przyjmowano za wskaźnik bezpiecznej lokalizacji elektrody (ryc. 4). U pacjenta z współistniejącą drogą dodatkową o lokalizacji lewostronnej, dokonano ablacji z użyciem techniki nakłucia transseptalnego, według opisanej poprzednio metodyki [8]. Rutynowo stosowano aplikacje prądu wysokiej częstotliwości o mocy do 35 W, czasie trwania do 60 s, z uzyskaną temperaturą 50°C, pod ciągłą kontrolą fluoroskopową ułożenia elektrody oraz pomiaru temperatury i impedancji. W przypadku gdy

cechy preekscytacji nie ustępowały (ryc. 5), aplikacje przerywano po 15–20 s. W wypadku dyslokacji elektrody, nagłego wzrostu temperatury lub impedancji, występowania cech zaburzenia przewodzenia przedsionkowo-komorowego lub śródkomorowego aplikacje przerywano natychmiast. Skuteczność zabiegów ablacji oceniano, biorąc pod uwagę ustąpienie cech preekscytacji w zapisach wewnątrzsercowych i EKG standardowym oraz brak możliwości wywołania częstoskurczu przedsionkowo-komorowego w trakcie stymulacji kontrolnej. Przebieg zabiegów określano, opierając się na całkowitym czasie trwania zabiegu, czasie ekspozycji radiologicznej i liczbie stosowanych aplikacji prądu wysokiej częstotliwości. Ocenę odległych wyników przeprowadzono 1 i 3 miesiące po zabiegu na podstawie badania podmiotowego, EKG spoczynkowego, a w grupie chorych z podejrzeniem nawrotu po skutecznej ablacji — badania EKG metodą Holtera lub stymulacji przezprzełykowej.

## Wyniki

Badaną grupę stanowiły 2 kobiety i 9 mężczyzn w wieku 15–49 lat (średnio  $31 \pm 14$  lat). U wszystkich pacjentów podczas badania elektrofizjologicznego stwierdzono drogę dodatkową o lokalizacji prawostronnej przegrodowej przedniej, u 9 chorych przewodzącą zarówno zstępująco, jak i wstępująco, zaś u 2 — o zachowanym jedynie wstecznym przewodzeniu (utajony zespół WPW). U jednego chorego zaobserwowano ponadto drugą drogą dodatkową o lokalizacji lewostronnej bocznej, a stymulacją wywołano drugi częstoskurcz o typowej dla tej drogi sekwencji aktywacji. Po usunięciu przegrodowej drogi dodatkowej, u tego chorego wykonano skuteczną ablację drugiej drogi z dostępu przez nakłucie transseptalne, czego efektem było ustąpienie cech preekscytacji i niemożność wywołania żadnego częstoskurczu w trakcie stymulacji kontrolnej. Całkowity czas trwania zabiegu w całej grupie wynosił 80–220 min (średnia  $\pm$  odchylenie standardowe:  $154 \pm 54$  min), czas fluoroskopii — 25–90 min (średnio  $35 \pm 22$  min), liczba aplikacji prądu RF — 5–12 (średnio  $9,5 \pm 2,4$ ). Skuteczny zabieg RFCA wykonano u 9 pacjentów (82%), ablacja okazała się nieskuteczna u 2 chorych. Podczas zabiegu u obu pacjentów uzyskiwano jedynie krótkotrwałe ustępowanie preekscytacji w trakcie aplikacji. Ze względu na długi czas zabiegów i narażenia fluoroskopowego zabiegu nie kontynuowano. Jawne klinicznie nawroty obserwowano u 2 chorych (18%),



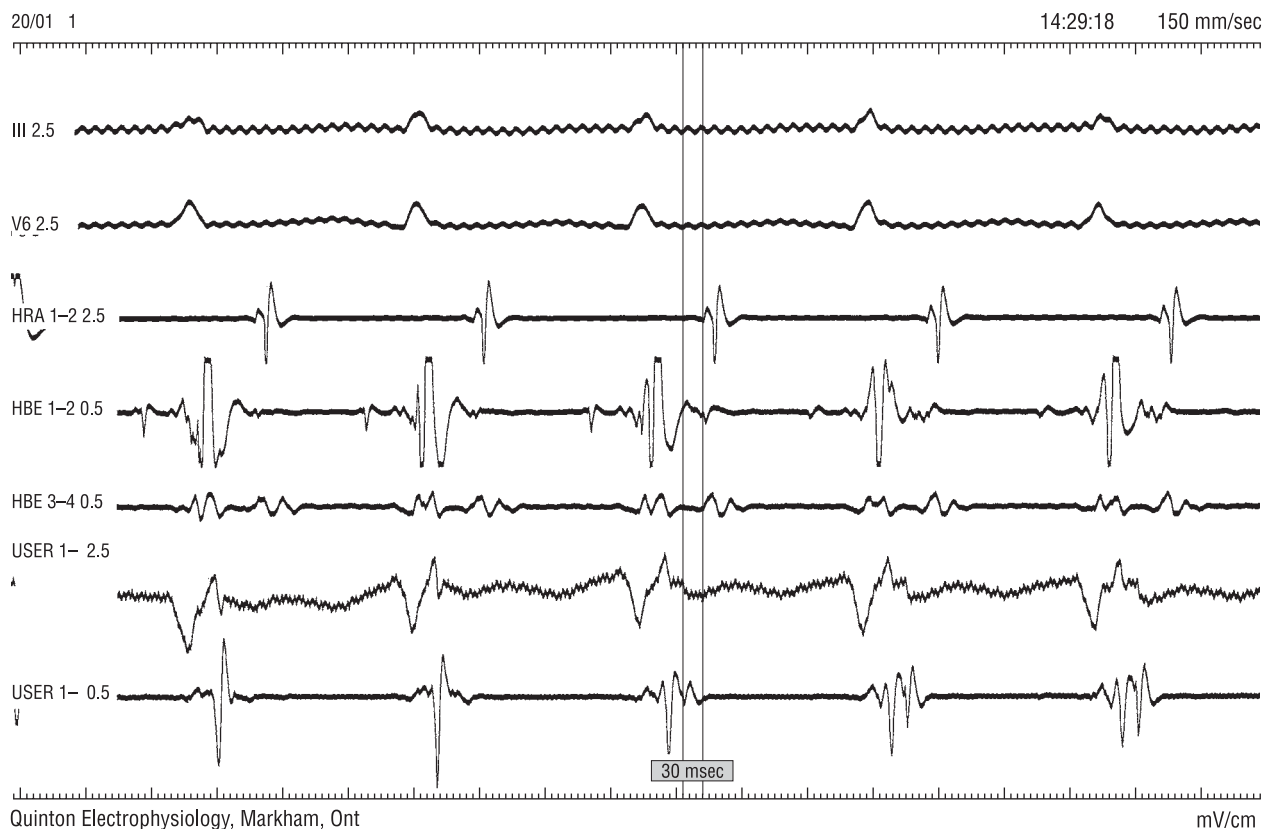**Rycina 2.** Zapisy elektrogramów w trakcie rytmu zatokowego u pacjenta z drogą przednioprzegrodową. Zapis z elektrody ablacyjnej w miejscu skutecznej aplikacji. III, V6 — zapisy z powierzchniowych odprowadzeń EKG; HRA — zapis dwubiegunowy z elektrody umieszczonej w uszku prawego przedsionka; HBE 1-2 — zapis dwubiegunowy z dystalnych biegunów elektrody umieszczonej w okolicy pęczka Hisa; HBE 3-4 — zapis dwubiegunowy z proksymalnych biegunów elektrody umieszczonej w okolicy pęczka Hisa; USER 1-2,5 — jednobiegunowy zapis z elektrody ablacyjnej; USER 1-0,5 — dwubiegunowy zapis z elektrody ablacyjnej

**Figure 2.** Intracardiac tracing during sinus rhythm in patient with antero-septal accessory pathway. Signals obtained from ablation catheter placed at the point of successful RF application. III, V6 — standard ECG-leads; HRA — bipolar signals from electrode in high right atrium; HBE 1-2 — bipolar tracing from distal part of electrode in His-bundle area; HBE 3-4 — bipolar tracing from proximal part of electrode in His-bundle area; USER 1-2.5 — unipolar signals from ablation electrode; USER 1-0.5 — bipolar signals from ablation electrode

w tym u jednego pacjenta z mnogimi drogami po 3 tygodniach od zabiegu, stwierdzając w trakcie ponownego zabiegu zachowane przewodzenie jedynie w drodze dodatkowej o lokalizacji przednioprzegrodowej. Nawrót u drugiego chorego obserwowano po 2 miesiącach. U jednego pacjenta ze względu na nawracające w trakcie badania elektrofizjologicznego epizody migotania przedsionków, uniemożliwiające mapowanie i wymagające licznych kardiowercji w celu umiarowania, skuteczny zabieg ablacji podjęto po 3 dniach, po uzyskaniu wysycenia propafenonem. Nie obserwowano żadnych powikłań ablacji, a wykonane bezpośrednio po zabiegu, jak i w okresie 1 i 3 miesięcy badania holterowskie nie wykazały obecności zaburzeń przewodzenia śródkomorowego lub przedsionkowo-komorowego.

## Dyskusja

Przednioprzegrodowa lokalizacja drogi dodatkowej występuje u około 2% pacjentów z zespołem WPW. Można ją rozpoznać na podstawie standardowego EKG, w którym objawia się cechami preekscytacji z dodatnią falą delta w odprowadzeniach I, II, III, aVL i aVF, bardziej zaznaczoną w odprowadzeniu II niż III [9-10] (ryc. 6). Za drogi o tej lokalizacji uważa się zazwyczaj drogi prawostronne, choć część autorów wyróżnia również rzadkie, występujące u około 0,5% pacjentów, przypadki dróg lewostronnych przednioprzegrodowych [7]. Przednio-przegrodowe umiejscowienie drogi jest opisywanym w piśmiennictwie czynnikiem ryzyka wystąpienia powikłań w trakcie nawrotów po zabiegu

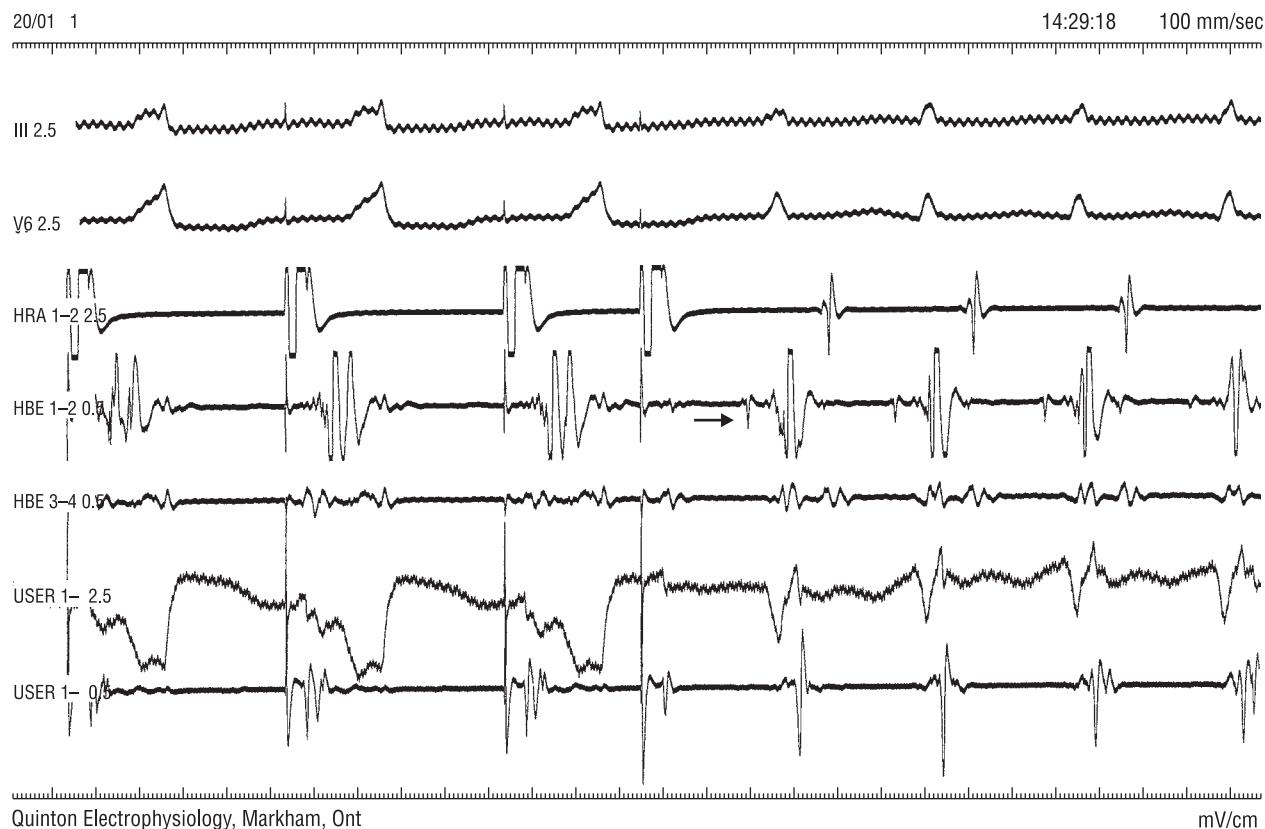

**Rycina 3.** Zapis wewnątrzsercowy zarejestrowany w trakcie ortodromowego częstoskurczu przedsionkowo-komorowego u chorego z przednioprzegrodową drogą dodatkową. Zapis z elektrody ablacyjnej w miejscu skutecznej aplikacji — wsteczny potencjał przedsionka (A) rejestrowany przez elektrodę ablacyjną (pierwszy znacznik) wyprzedza o 30 ms wsteczny potencjał A rejestrowany przez elektrodę w okolicy pęczka Hisa (drugi znacznik). Oznaczenia jak na rycinie 2

**Figure 3.** Intracardiac electrogram recorded in patient with antero-septal accessory pathway during orthodromic atrio-ventricular reentry tachycardia. Signals obtained from ablation catheter placed at the point of successful RF application — retrograde atrial (A) potential as recorded by ablation electrode (first calipers) precedes A-potential recorded by electrode in His-area (second calipers) by 30 ms. Explanations — like on the figure 2

RFCA. Powikłania stanowią głównie zaburzenia przewodzenia śródkomorowego i przedsionkowo-komorowego. Ablacja z dostępu podzastawkowego (przyjmująca jako cel ujście komorowe drogi) jest związana z około 5–17-procentowym ryzykiem wystąpienia jatrogennego bloku prawej odnogi pęczka Hisa. Ablacja z dostępu nadzastawkowego (powyżej zastawki trójdzielnej — ablacja ujścia przedsionkowego) wiąże się z częstszymi w stosunku do dróg dodatkowych o innych lokalizacjach epizodami bloków przedsionkowo-komorowych, w tym z opisywanym 2,5–4-procentowym ryzykiem bloku całkowitego [2–7, 11, 12]. W badanej przez autorów grupie pacjentów nie obserwowano przypadków jatrogennych bloków śródkomorowych ani przedsionkowo-komorowych, co jest przede wszystkim wynikiem stosowania w każdym przypadku koszulek usztyw-

nających, które stabilizując elektrodę ablacyjną, zapobiegają jej przemieszczeniu oraz uszkodzeniu pęczka Hisa w trakcie aplikacji. Do niskiej częstości powikłań przyczynił się prawdopodobnie również stosowany przez autorów protokół ablacji, z zastosowaniem niższych niż w przypadkach dróg dodatkowych o pozaprzegrodowej lokalizacji wartości mocy i temperatury docelowej w trakcie aplikacji, a także protokół kontrolnej stymulacji z użyciem dodatkowego bodźca o czasie sprzężenia krótszym od refrakcji drogi dodatkowej w kierunku zstępującym. Należy nadmienić, że stymulacja programowana przedsionka z czasem sprzężenia bodźca dodatkowego poniżej refrakcji drogi dodatkowej nie zawsze była możliwa. U dwóch chorych z bardzo krótkim czasem refrakcji drogi, krótszym od czasu refrakcji łącza przy przewodzeniu zstępującym, wystymulo-



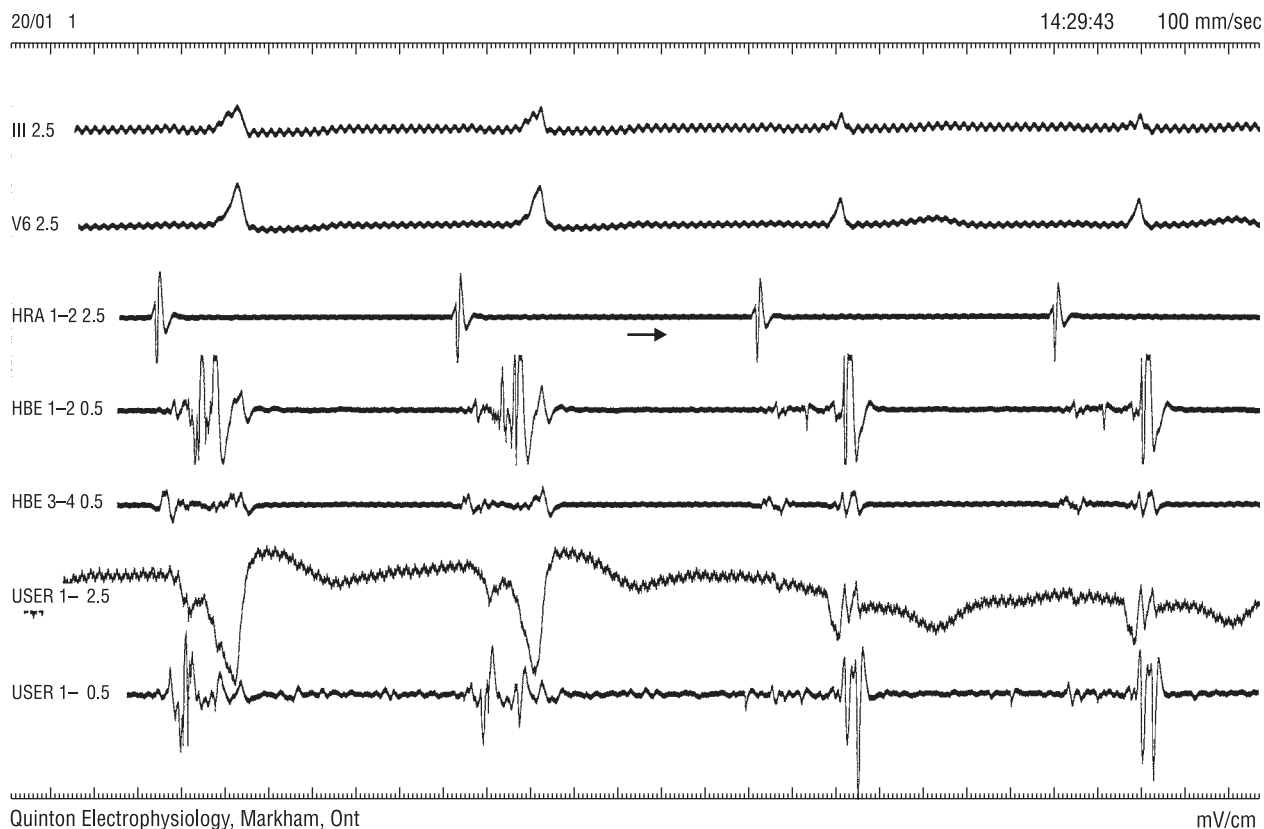
**Rycina 4.** Stymulacja programowana przedsionka z czasem sprzężenia bodźca dodatkowego krótszym od refrakcji drogi dodatkowej w kierunku zstępującym. Bodziec dodatkowy przewodzi się do komór łącem fizjologicznym, bez cech preekscytacji. Widoczny potencjał pęczka Hisa (strzałka) w zapisie z elektrody rejestrującej hisogram i brak potencjału Hisa w zapisie z elektrody ablacyjnej świadczy o bezpiecznym jej ułożeniu. Stymulacja zapoczątkowuje częstoskurcz. Oznaczenia jak na rycinie 2

**Figure 4.** Programmed stimulation of the right atrium with the coupling time of extrastimulus shorter than refractory period of accessory pathway. Extrastimulus conducts to ventricle through physiologic junction, without signs of preexcitation. His-potential can be seen in tracing from electrode in His-area (arrow), but can not be seen in tracing from ablation catheter, what confirms safe location of the latter. Stimulation initiates tachycardia. Explanations — like on the figure 2

wanie pobudzenia przewodzonego bez cech preekscytacji było niemożliwe. Skuteczność bezpośrednia zabiegów RFCA była niższa od cytowanej w piśmiennictwie skuteczności ablacji w tej grupie chorych [2, 7, 12]. Różni się ona także od obserwowanej przez autorów skuteczności tego typu zabiegów u chorych o pozaprzegrodowych lokalizacjach drogi dodatkowej. Również odsetek nawrotów w niniejszym badaniu był znacznie wyższy niż obserwowany przez autorów u chorych z innym umiejscowieniem drogi dodatkowej. Różnice te autorzy tłumaczą mniej agresywnym protokołem aplikacji, z zastosowaniem niższej mocy i temperatur docelowych niż w innych grupach chorych z zespołem WPW, co mogło prowadzić do częściowego tylko lub przejściowego uszkodzenia drogi dodatkowej. Równocześnie

jednak brak istotnych powikłań, występujących głównie pod postacią zaburzeń przewodzenia, przy wysokim ich ryzyku opisywanym w piśmiennictwie w tej grupie chorych, świadczy o bezpieczeństwie stosowanej przez autorów metody [12].

Prezentując doświadczenie w leczeniu chorych z przednioprzegrodową lokalizacją drogi dodatkowej, autorzy chcieli zwrócić szczególną uwagę na stosowaną metodykę ablacji, z użyciem koszułek stabilizujących elektrodę ablacyjną, oraz stymulacji z użyciem bodźca dodatkowego o czasie sprzężenia krótszym od efektywnej refrakcji drogi dodatkowej. Uzyskane wyniki, a w szczególności brak powikłań pod postacią uszkodzenia fizjologicznego łąca przedsionkowo-komorowego, wskazują na duże bezpieczeństwo tej metody abla-



**Rycina 5.** Zapis wewnątrzsercowy w trakcie aplikacji prądu RF. Po dwóch pobudzeniach przewodzonych z preekscytacją, widoczne ustąpienie cech preekscytacji — skuteczna aplikacja (strzałka). Oznaczenia jak na rycinie 2

**Figure 5.** Intracardiac tracing during RF-application. After second beat, which conducts with preexcitation, signs of preexcitation disappear (arrow) — successful application. Explanations — like on the figure 2

cji. Ma to duże znaczenie, ponieważ zabiegi te wykonywano u ludzi młodych (średnia wieku 31 lat), u których jatrogenny blok przedsionkowo-komorowy oznaczałby konieczność implantacji na stałe kardiostymulatora i „zamianę” jednej choroby na inną.

## Wniosek

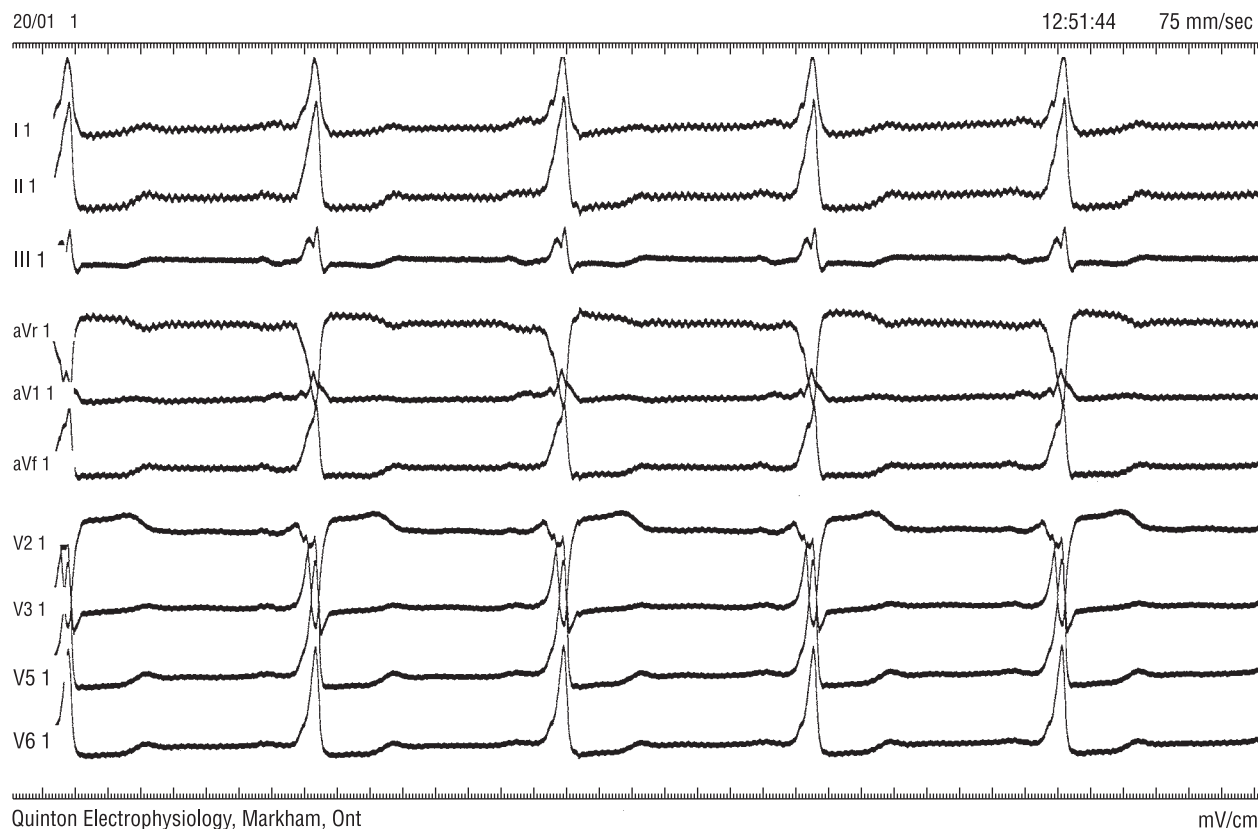Ablacja prądem o wysokiej częstotliwości z użyciem opisaną powyżej metodyki jest bezpieczną i skuteczną metodą leczenia pacjentów z drogą dodatkową o lokalizacji przednioprzegrodowej.

## Streszczenie

### Ablacja dróg przednioprzegrodowych

**Wstęp:** Istotą zespołów preekscytacji jest obecność nieprawidłowego połączenia między przedsionkiem a komorą — drogi dodatkowej (AP). Lokalizacja dróg dodatkowych jest zmienna osobniczo. Lokalizacja przednioprzegrodowa (parahisian) jest uznanym czynnikiem ryzyka powikłań zabiegów ablacji prądem o wysokiej częstotliwości (RFCA), jest również związana z wyższym odsetkiem nawrotów w obserwacji odległej.

**Cel pracy:** Ocena przebiegu, skuteczności i powikłań zabiegów RFCA oraz odległych wyników leczenia u chorych z przednioprzegrodowymi AP.



**Rycina 6.** Zapis spoczynkowy EKG pacjenta z drogą dodatkową o lokalizacji przednioprzegrodowej

**Figure 6.** Standard ECG of patient with anteroseptal accessory pathway

**Materiał i metody:** Grupę badaną stanowiło 11 objawowych chorych, u których w badaniu elektrofizjologicznym stwierdzono AP przegrodową przednią i u których podjęto jednoczesną próbę RFCA drogi dodatkowej. Lokalizację AP (mapowanie) przeprowadzano opierając się na kryteriach anatomicznych, jak i elektrofizjologicznych — na podstawie zapisów jedno- i dwubiegunowych z elektrody ablacyjnej. W celu stabilizacji pozycji elektrody i zapobieżenia jej przemieszczeniu w okolicę pęczka Hisa każdorazowo stosowano koszulki stabilizujące. Bezpieczne ułożenie elektrody ablacyjnej kontrolowano stosując stymulację programowaną przedsionka o czasie sprzężenia bodźca dodatkowego krótszym od refrakcji AP. Analizie poddano przebieg i skuteczność RFCA, liczbę powikłań oraz nawrotów przewodzenia przez AP w obserwacji odległej.

**Wyniki:** Całkowity czas trwania zabiegu wyniósł 80–220 min (średnio  $154 \pm 54$  min), czas fluoroskopii — 25–90 min (średnio  $35 \pm 22$  min), liczba aplikacji prądu — 5–12 (średnio  $9,5 \pm 2,4$ ). Skuteczny zabieg RFCA wykonano u 9 pacjentów (82%), ablacja okazała się nieskuteczna u 2 chorych. Jawne klinicznie nawroty zespołu WPW obserwowano u 2 osób (18%), w tym u jednej z mnogimi AP. Nie obserwowano żadnych powikłań RFCA.

**Wnioski:** Ablacja prądem o wysokiej częstotliwości z użyciem opisanej powyżej metodyki jest bezpieczną i skuteczną metodą leczenia pacjentów z AP o lokalizacji przednioprzegrodowej. (Folia Cardiol. 2002; 9: 147–155)

**zespół preekscytacji, nawrotny częstoskurcz przedsionkowo-komorowy, ablacja prądem o wysokiej częstotliwości, parahisian**



## Piśmiennictwo

1. Braunwald E. Heart disease. W.B. Saunders Company, Philadelphia 1997; 640–704.
2. Calkins H., Yong P., Miller J.M., Olshansky B., Carlson M., Saul P.J. i wsp. Catheter ablation of accessory pathways, atrioventricular nodal reentrant tachycardia, and the atrioventricular junction. Final results of a prospective, multicenter clinical trial. *Circulation* 1999; 99: 262–270.
3. Calkins H., Prystowsky E., Carlson M., Klein L.S., Saul J.P., Gillette P. Temperature monitoring during radiofrequency catheter ablation procedures using closed loop control. *Circulation* 1994; 90: 1279–1286.
4. Langberg J.J., Calkins H., el-Atassi R., Borganelli M., Leon A., Kalbfleisch S.J. i wsp. Temperature monitoring during radiofrequency catheter ablation of accessory pathways. *Circulation* 1992; 86: 1469–1474.
5. Strickberger S.A., Hummel J., Gallagher M., Hasse C., Man K.C., Williamson B. i wsp. Effect of pathway location on the efficiency of heating during radiofrequency catheter ablation. *Am. Heart J.* 1995; 129: 54–58.
6. Schaffer M.S., Silka M.J., Ross B.A., Kugler J.D. Inadvertent atrioventricular block during radiofrequency catheter ablation. *Circulation* 1996; 94: 3214–3220.
7. Cappato R., Schuster M., Kuck K.H. Catheter ablation of atrioventricular reentry. W: Zipes D.P., Jalife J. red. *Cardiac electrophysiology. From cell to bedside.* W.B. Saunders Company, Philadelphia 2000; 1035–1048.
8. Kalarus Z., Krupa H., Kowalski O., Prokopczuk J., Pasyk S. Safety and efficacy of radiofrequency ablation of left-sided accessory pathways using transseptal approach. *Kardiol. Pol.* 2000; 53: 1–3.
9. Morillo C.A., Klein G.J., Yee R., Guiraudon G.M. The Wolff-Parkinson-White syndrome. Futura Publishing Co., Inc., Armonk 1997.
10. Josephson M.E. *Clinical cardiac electrophysiology. Techniques and interpretations.* Lea & Febiger, Philadelphia 1993; 311–416.
11. Kato R., Matsumoto K., Goktekin O., Matsuo H., Watanabe H., Takahama M. Parahisian radiofrequency catheter ablation in dogs: comparison of the above-valve and below-valve approaches. *J. Interv. Card. Electrophysiol.* 2000; 4: 359–368.
12. Schuster M., Kuck K.H. Catheter ablation from right atrium of anteroseptal accessory pathways using radiofrequency current. *J. Am. Coll. Cardiol.* 1992; 19: 663–670.

