

Izolacja żył płucnych wykonywana ablacją elektryczną jako metoda przywracania rytmu zatokowego w utrwalonym migotaniu przedsionków u chorych z wadą mitralną

Doniesienie wstępne

Andrzej Biederman¹, Tomasz Gawalkiewicz¹, Tomasz Hryniewiecki², Maciej Nyżnyk², Franciszek Walczak³ i Irena Rawczyńska-Englert²

¹Klinika Kardiologii Instytutu Kardiologii w Warszawie

²Klinika Wad Nabytych Serca Instytutu Kardiologii w Warszawie

³Samodzielna Pracownia Elektrofizjologii Klinicznej Instytutu Kardiologii w Warszawie

Isolation of pulmonary veins by radiofrequency ablation as a method of sinus rhythm restoration in patients with chronic atrial fibrillation and mitral valve disease. A preliminary study

Introduction: *Surgical radiofrequency ablation of a line between pulmonary veins and atrial myocardium is a modification of the Maze procedure, performing for more than 10 years, with less surgical time and trauma. It could be useful especially in patients with chronic atrial fibrillation (AF) and mitral valve replacement.*

The aim of the study: *To evaluate effectiveness of a surgical radiofrequency ablation to isolate pulmonary veins in the treatment of chronic AF in patients with mitral valve disease.*

Material and methods: *A surgical radiofrequency ablation to isolate pulmonary veins was performed in 10 patients. In all patients AF was confirmed minimum 3 months before surgery and presence of factors influencing heart rhythm were excluded. In all 10 patients mitral valve replacement with a mechanical prosthesis was done. Patients to perform pulmonary veins isolation were included at random.*

Results: *In all patients AF has been confirmed for 6 months — 14 years before surgery. In 7 patients after pulmonary veins isolation sinus rhythm was restored during surgery. At further follow-up (during 4 weeks after surgery) sinus rhythm was still present in 2 patients, in 3 patients supraventricular arrhythmia, in another 3 patients AF occurred. In 2 patients due to nodal rhythm with a slow ventricular response implantation of a pacemaker was necessary. In 3 to 6 months follow-up in 6 patients sinus rhythm, in 2 patients chronic AF and in another 2 patients ventricular pacing was observed.*

Conclusions: *A surgical radiofrequency ablation to isolate pulmonary veins allows conversion to sinus rhythm immediately after surgery in 60% of patients. During further follow-up sinus rhythm was still present in 60% of patients and chronic AF was confirmed in 20% of*

Adres do korespondencji: Dr med. Tomasz Hryniewiecki
Klinika Wad Nabytych Serca IK
ul. Alpejska 42, 04–628 Warszawa
Nadesłano: 8.03.2002 r. Przyjęto do druku: 19.04.2002 r.

patients. In 2 patients of 10 undergone surgical pulmonary veins isolation nodal escape rhythm with a slow ventricular response was present treated with a pacemaker implantation. (Folia Cardiol. 2002; 9: 247–252)

pulmonary veins isolation, surgical radiofrequency ablation, atrial fibrillation, mitral valve disease

Wstęp

Ukazujące się w ostatnim czasie doniesienia dotyczące teorii ogniskowego wyzwalania migotania przedsionków (AF, *atrial fibrillation*) oraz hipoteza głosząca, że impulsy elektryczne, które w AF biegną „chaotycznie” w obrębie włókien mięśnia przedsionka, są wyzwalane lub krążą, tworząc pętle wokół ujść żył płucnych do lewego przedsionka posłużyła do opracowania nowej metody leczenia tej arytmii [1–3]. Powyższa metoda jest szczególnie przydatna w przypadku leczenia operacyjnego chorych z wadami zastawki mitralnej i AF.

Melo i wsp. [4, 5] jako pierwsi zastosowali ablację elektryczną prądem o wysokiej częstotliwości do wykonania linii aplikacyjnej oddzielającej ujścia żył płucnych od mięśnia przedsionka. Metodę tę można traktować jako modyfikację stosowanej od ponad 10 lat metody „labiryntu” [6], jednak ze względu na bardziej ograniczony obszar uszkodzenia mięśnia przedsionka (obszar wyłączony stanowi ok. 20% powierzchni hemodynamicznej przedsionka) oraz niewielkie wydłużenie czasu operacji (ok. 20 min), prawdopodobnie bardziej wskazane jest stosowanie jej u chorych z utrwalonym AF, jednocześnie z operacyjną korekcją wady zastawki mitralnej.

Celem pracy była wstępna ocena skuteczności izolacji żył płucnych wykonanej ablacją prądem o wysokiej częstotliwości jako metody leczenia utrwalonego AF u chorych z wadą zastawki mitralnej oraz porównanie czasu trwania operacji wymiany zastawki mitralnej i wykonywanej jednocześnie z wymianą zastawki izolacji żył płucnych.

Materiał i metody

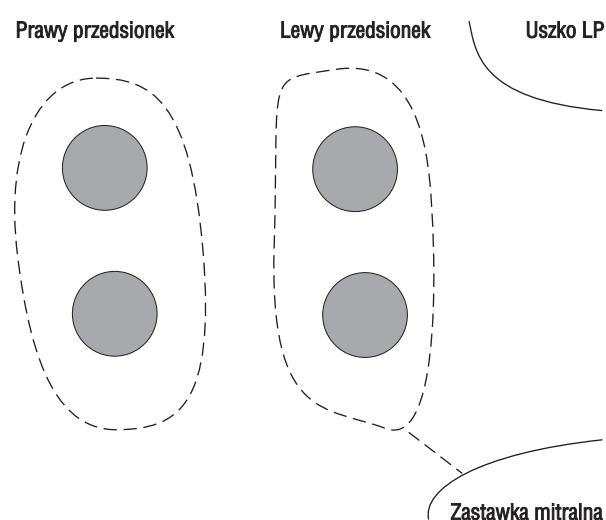
Izolację żył płucnych ablacją prądem o wysokiej częstotliwości, jednocześnie z wszczepieniem sztucznej zastawki w ujście mitralne, wykonano u 10 pacjentek w wieku 51–75 lat (średnio 59,1 lat). Grupę kontrolną stanowiło 10 chorych, u których wszczepiono sztuczną zastawkę, bez wykonywania ablacji. Obie grupy dobrano w sposób losowy. U 6 chorych (60%) przed operacją rozpoznano złożoną

wadę mitralną, u 3 (30%) — izolowane zwężenia lewego ujścia żylnego i u 1 chorej (10%) — niedomykalność mitralną.

Kwalifikacji do leczenia operacyjnego dokonywano na podstawie badania klinicznego oraz badania nieinwazyjnego (zdjęcie RTG klatki piersiowej, badanie echokardiograficzne). U wszystkich pacjentek wykonano koronarografię w celu wykluczenia istotnych zmian w obrębie tętnic wieńcowych. We wszystkich przypadkach pacjentki przed operacją były w III klasie według NYHA. Do leczenia kwalifikowano osoby z wadami zastawki mitralnej wymagającymi korekcy operacyjnej, u których w sposób udokumentowany stwierdzano AF w okresie minimum 3 miesięcy przed planowaną operacją. U wszystkich chorych wykluczono współistnienie innych czynników mogących powodować wystąpienie AF (nadczynność tarczycy, nadciśnienie tętnicze, alkoholizm).

U wszystkich 10 chorych z grupy badanej i kontrolnej wszczepiono mechaniczne protezy zastawkowe w ujście mitralne, u 1 pacjentki z grupy badanej wykonano także plastykę zastawki trójdzielnej metodą de Vegi ze względu na współistniejącą istotną niedomykalność. We wszystkich przypadkach klatkę piersiową otwierano przez sternotomię. Kaniulowano aortę wstępującą i dwoma kaniulami obie żyły główne, a następnie podłączano krążenie pozaustrojowe. Po osiągnięciu należącego rzutu zakleszczano aortę wstępującą i do opuszki aorty podawano kardioplegine krwistą. Po zatrzymaniu czynności serca otwierano lewy przedsionek cięciem Guirardon (cięcie przez prawy przedsionek, przegrodę międzyprzedsionkową i sklepienie lewego przedsionka), które umożliwia pełny wgląd do jamy lewego przedsionka i pełne uwidocznienie ujść żył płucnych. Następnie wycinano płatki zastawki mitralnej, starając się zachować część lub cały płatek tylny. Na pierścień mitralny zakładano szwy zastawkowe pojedyncze w sposób typowy. Na tym etapie przerywano implantację protezy zastawkowej i wykonywano ablację. Ablację przeprowadzono za pomocą aparatu firmy Boston Scientific Co., przy użyciu sondy Cobra (zawierającej 7 elektrod: elektroda dystalna — 8 mm, elektrody na przebie-

gu sondy — 12,5 mm, odstęp między elektrodami — 2 mm). Sonda z aparatem umożliwia kontrolowanie temperatury każdej elektrody z osobna, co umożliwia przeprowadzenie ablacji na długości 10–95 mm podczas pojedynczego przyłożenia. Izolacji żył płucnych dokonywano wokół ich ujść, w linii między nimi oraz między ujściem żył płucnych a pierścieniem mitralnym, według tego samego schematu u wszystkich chorych (ryc. 1). Wykonywano średnio 4 przyłożenia sondy u każdego pacjenta. Przyłożenie trwało 2 min w każdej z pozycji, do osiągnięcia temperatury 60–70°C. Po wykonaniu ablacji kontynuowano implantację protezy zastawki mi-



Rycina 1. Schemat izolacji żył płucnych

Figure 1. Pulmonary veins isolation

tralnej. Po jej zakończeniu zamykano przedsionki za pomocą 3 szwów Prolen 4/0, odpowietrzano serce i odkleszczano aortę. Po osiągnięciu normotermii i po stabilizacji krążenia pacjentów odłączano od krążenia pozaustrojowego.

Analizowano wydłużenie średniego czasu krążenia pozaustrojowego i czasu zakleszczenia aorty przez wykonywanie izolacji żył płucnych.

Wyniki

U wszystkich chorych przed leczeniem operacyjnym rejestrowano utrwalone AF przez okres od 6 miesięcy do 14 lat. U 7 chorych po jednoczesnym wszczępieniu sztucznej zastawki w ujście mitralne i izolacji żył płucnych obserwowano śródoperacyjnie powrót rytmu zatokowego, któremu w 3 przypadkach towarzyszyły naprzemiennie: rytm węzłowy oraz napadowe AF. W czasie dalszej obserwacji (w ciągu 4 tygodni od operacji) rytm zatokowy utrzymał się u 2 pacjentek, u 3 osób obserwowano napady nadkomorowych arytmii (migotanie i trzepotanie przedsionków), u 3 chorych rejestrowano przez cały okres obserwacji migotanie przedsionków, a u 2 pacjentek — ze względu na okresowo pojawiający się rytm węzłowy z wolną czynnością komór — konieczne było wszczępienie układu stymulującego (w jednym przypadku VVI, a w drugim DDD). W okresie 3–6 miesięcy od operacji u 6 chorych rejestrowano rytm zatokowy, u 2 — utrwalone AF, a w 2 przypadkach obserwowano skuteczną stymulację VVI i DDD (tab. 1).

U chorych poddanych izolacji żył płucnych średni czas krążenia pozaustrojowego wynosił 92,9 min

Tabela 1. Rytm serca rejestrowany przed operacją, śródoperacyjnie oraz 4 tygodnie i 3–6 miesięcy po operacji

Table 1. Heart rhythm before, during and 4 weeks and 3–6 months after surgery

Chora	Przed operacją	Śródoperacyjnie	4 tygodnie po operacji	3–6 miesięcy po operacji
H.P.	CAF	SR + PAF + NR	CAF	SR
D.W.	CAF	SR	CAF	SR
E.G.	CAF	NR	SR	SR
K.D.	CAF	SR	SR	SR
D.S.	CAF	NR + SR	SR + PAF + pAFI	CAF
H.M.	CAF	NR	SR + PAF + pAFI	SR
B.P.	CAF	SR	CAF	CAF
S.S.	CAF	SR	SR + PAF	SR
N.S.	CAF	NR	P	P
A.Ś.	CAF	SR + NR + PAF	CAF + NR + P	P

CAF (continuous atrial fibrillation) — utrwalone migotanie przedsionków, PAF (paroxysmal atrial fibrillation) — napadowe migotanie przedsionków, pAFI (paroxysmal atrial flutter) — napady trzepotania przedsionków, SR (sinus rhythm) — rytm zatokowy, NR (nodal rhythm) — rytm węzłowy, P (pacemaker) — rytm wymuszony stymulacją

Tabela 2. Średni czas trwania krążenia pozaustrojowego oraz zakleszczenia aorty**Table 2.** Mean time of extra-corporeal circulation and aortic cross-clamping

Rodzaj operacji	Średni czas trwania [min]	
	krążenia	zakleszczenia aorty
MVR		
+ izolacja żył płucnych	92,9	69,9
MVR	75,0	53,9
Różnica czasu trwania [min]	+17,9*	+16,1*

MVR (*mitral valve replacement*) — wszczępienie zastawki w ujście mitralne; *p < 0,05

(85–98 min), a średni czas zakleszczenia aorty — 69,9 min (59–81 min). Stwierdzono wydłużenie średniego czasu krążenia pozaustrojowego o 17,9 min w porównaniu z grupą kontrolną, natomiast czas zakleszczenia aorty był dłuższy o 16,1 min (tab. 2).

W obu grupach operowanych chorych nie stwierdzono powikłań pooperacyjnych.

Dyskusja

Brak czynności mechanicznej lewego przedsionka oraz często przyspieszony rytm komór są powodem gorszej skuteczności hemodynamicznej serca u chorych z AF. U pacjentów po korekcji wady mitralnej utrzymujące się AF ogranicza korzystny wpływ operacji, zmniejsza poprawę tolerancji wysiłku, ogranicza jakość życia, zagraża ząborem centralnym lub obwodowym. Operacja wszczępienia zastawki lub wykonanie jej plastyki tylko nieznacznie zmniejszają liczbę chorych z utrwalonym AF [7].

Efektom trwających od wielu lat prób znalezienia skutecznego sposobu leczenia i zapobiegania nawrotom AF jest powstawanie nowych niefarmakologicznych metod postępowania w tej arytmii [1, 2, 8]. Chirurgiczne leczenie AF (metody „labiryntowania” i „korytarzowania” z ich licznymi modyfikacjami) powoduje znaczne uszkodzenie mięśnia przedsionka, a jego skuteczność wielu autorów poddaje w wątpliwość [4, 9]. Wprowadzona przez Melo metoda izolacji żył płucnych ablacją prądem o wysokiej częstotliwości ze względu na ograniczenie obszaru uszkodzenia mięśnia przedsionka wydaje się obiecująca [5, 10, 11]. Istnieje także możliwość wykonania izolacji żył płucnych jako odrębnej procedury metodą przezskórną, jednak prawdopodobnie jest ona związana z dużym ryzykiem zwężenia żył płucnych i rozwoju nadciśnienia płucnego; opisywano

również wczesne powikłania w postaci tamponady serca [12, 13].

Wstępne wyniki uzyskane w niniejszej pracy są zgodne z wynikami uzyskanymi przez Melo i wsp. — powrót rytmu zatokowego u 60% pacjentów po 6 miesiącach od operacji jest zbliżony do wyników opisywanych przez Melo i wsp. [10, 14]. Istotnym elementem oceny analizowanej metody leczenia AF wydaje się także niewielkie wydłużenie czasu trwania operacji u chorych, u których dokonano jednocześnie wymiany zastawki mitralnej i izolacji żył płucnych metodą ablacji prądem o wysokiej częstotliwości. Około 18-minutowe przedłużenie trwania krążenia pozaustrojowego u tych chorych w porównaniu ze znacznie dłuższym czasem trwania operacji przy stosowaniu procedury Maze przemawia na korzyść mniej inwazyjnej metody, jaką jest izolacja żył płucnych [15, 16]. Innym faktem ważnym w ocenie bezpieczeństwa metody jest brak nasilenia wczesnych powikłań pooperacyjnych w badanej grupie, co jest zgodne z rezultatami opisywanymi przez Melo i wsp. [10]. U tych chorych nie stwierdzano także w czasie dalszej obserwacji opisywanych w piśmiennictwie powikłań pod postacią zwężenia ujścia żył płucnych. Jest to związane z faktem, iż w opisywanej przez autorów metodzie linię aplikacyjną wykonuje się w odległości 1,5–2 cm od ujścia żył płucnych.

Podsumowując, można stwierdzić, że zarówno doniesienia innych autorów, jak i wstępna ocena własna metody izolacji żył płucnych ablacją prądem o wysokiej częstotliwości wskazują, że jest ona obiecująca jako sposób leczenia AF u chorych z wadami zastawki mitralnej.

Wnioski

1. Wykonanie izolacji żył płucnych ablacją prądem o wysokiej częstotliwości pozwoliło na przywrócenie rytmu zatokowego bezpośrednio po operacji u 60% pacjentów. W trakcie dalszej obserwacji rytm zatokowy rejestrowano trwale u 60% chorych, natomiast u 20% osób rejestrowano utrwalone AF.
2. U 2 spośród 10 pacjentów po izolacji żył płucnych ujawnił się rytm zastępczy z węzła przedsionkowo-komorowego z wolną czynnością komór, z powodu którego konieczne było wszczępienie układu stymulującego.
3. Izolacja żył płucnych wykonywana jednocześnie z wymianą zastawki mitralnej wydłuża średni czas krążenia pozaustrojowego o około 18 min, czas zakleszczenia aorty — o około 16 min i nie powoduje zwiększenia częstości powikłań pooperacyjnych.

Streszczenie

Izolacja żył płucnych wykonywana ablacją elektryczną

Wstęp: Ablację elektryczną prądem o wysokiej częstotliwości linii oddzielającej ujście żył płucnych od mięśnia przedsionka można traktować jako modyfikację stosowanej od ponad 10 lat metody „labiryntu”. Jednak powoduje ona mniejsze uszkodzenie mięśnia przedsionka oraz niewielkie wydłużenie czasu operacji. Szczególnie interesująca wydaje się u chorych z utrwalonym migotaniem przedsionków (AF) i z wykonywaną jednocześnie korekcją wady mitralnej.

Cel pracy: Wstępna ocena skuteczności izolacji żył płucnych wykonanej ablacją prądem o wysokiej częstotliwości w leczeniu utrwalonego AF u chorych z wadą zastawki mitralnej.

Materiał i metody: Izolację żył płucnych ablacją prądem o wysokiej częstotliwości wykonano u 10 pacjentek. U wszystkich chorych stwierdzano AF w okresie minimum 3 miesięcy przed planowaną operacją i wykluczono współistnienie innych czynników mogących wywoływać AF. U wszystkich 10 pacjentek wszczepiono mechaniczne protezy zastawkowe w ujście mitralne. Chorych dobrano losowo.

Wyniki: U wszystkich pacjentów przed leczeniem operacyjnym rejestrowano utrwalone AF przez okres od 6 miesięcy do 14 lat. U 7 chorych poddanych izolacji żył płucnych obserwowano śródoperacyjnie powrót rytmu zatokowego. W czasie dalszej obserwacji (w ciągu 4 tygodni od operacji) rytm zatokowy utrzymał się u 2 pacjentek, u 3 chorych występowały napady nadkomorowych arytmii, u 3 osób rejestrowano migotanie przedsionków, a u 2 pacjentek — ze względu na okresowo pojawiający się rytm węzłowy z wolną czynnością komór — konieczne było wszczęcie układu stymulującego serce. W okresie 3–6 miesięcy od operacji u 6 chorych rejestrowano rytm zatokowy, u 2 — utrwalone AF, a u 2 przypadkach obserwowano skuteczną stymulację serca.

Wnioski: Wykonanie izolacji żył płucnych ablacją prądem o wysokiej częstotliwości pozwoliło na przywrócenie rytmu zatokowego bezpośrednio po operacji u 60% pacjentów. W trakcie dalszej obserwacji rytm zatokowy rejestrowano trwale u 60% chorych, natomiast u 20% — utrwalone AF. U 2 spośród 10 pacjentów po izolacji żył płucnych ujawnił się rytm zastępczy z węzła przedsionkowo-komorowego z wolną czynnością komór, wymagający wszczęcia układu stymulującego serce. (Folia Cardiol. 2002; 9: 247–252)

izolacja żył płucnych, chirurgiczna ablacja elektryczna, migotanie przedsionków, wada mitralna

Piśmiennictwo

1. Haissaguerre M., Jais P., Shah D.C. Right and left atrial radiofrequency catheter therapy of paroxysmal atrial fibrillation. *J. Cardiovasc. Electrophysiol.* 1996; 7: 1132–1144.
2. Haisseguere M., Jais P., Shah D.C. Spontaneous initiation of atrial fibrillation by ectopic beats originating in the pulmonary veins. *New. Engl. J. Med.* 1998; 339: 659–666.
3. Jais P., Haissaguerre M., Shah D.C. A focal source of atrial fibrillation treated by discrete radiofrequency ablation. *Circulation* 1997; 95: 572–576.
4. Melo J.Q., Neves J.P., Abecasis L.M. Operative risks of the maze procedure associated with mitral valve surgery. *Cardiovasc. Surg.* 1997; 5: 112–116.
5. Melo J.Q., Neves J., Adragao P. When and how to report of surgery on atrial fibrillation. *Eur. J. Cardiothorac. Surg.* 1997; 12: 739–744.
6. Cox J.L., Sundt T.M. The surgical management of atrial fibrillation. *Ann. Rev. Med.* 1997; 48: 511–523.
7. Nyżnyk M. Ocena postępowania terapeutycznego u chorych z migotaniem przedsionków po korekcji wady mitralnej. Rozprawa doktorska. Instytut Kardiologii, Warszawa 1999.
8. Benussi S., Pappone C., Nascimbene S., Oreto G., Galdarola A., Stefano P.L. i wsp. A simple way to treat chronic atrial fibrillation during mitral valve surgery: the epicardial radiofrequency approach. *Eur. J. Cardiothorac. Surg.* 2001; 19: 231–234.

9. Williams M.R., Stewart J.R., Bolling S.F., Freeman S., Anderson J.T., Argenziano M., Smith C.R. Surgical treatment of atrial fibrillation using radiofrequency energy. *Ann. Thorac. Surg.* 2001; 71: 1939–1943.
10. Melo J., Adragao P., Neves J., Ferreira M., Timoteo A., Santiago T. i wsp. Endocardial and epicardial radiofrequency ablation in the treatment of atrial fibrillation with a new intra-operative device. *Eur. J. Cardiothorac. Surg.* 2000; 18: 182–186.
11. Du R., Cai Z., Wang Y., Zheng Q. Surgical treatment of atrial fibrillation with maze procedure by radiofrequency ablation. *Chin. Med. J.* 1998; 111: 927–928.
12. Yu W.C., Hsu T.L., Tai C.T., Tsai C.F., Hsieh M.H., Lin W.S. i wsp. Acquired pulmonary vein stenosis after radiofrequency catheter ablation of paroxysmal atrial fibrillation. *J. Cardiovasc. Electrophysiol.* 2001; 12: 887–892.
13. Pappone C., Oreto G., Rosanio S., Vicedomini G., Tocchi M., Gugliotta F. i wsp. Atrial electroanatomic remodeling after circumferential radiofrequency pulmonary vein ablation: efficacy of an anatomic approach in a large cohort of patients with atrial fibrillation. *Circulation* 2001; 104: 2539–1544.
14. Melo J., Adragao P., Neves J., Ferreira M., Timoteo A., Santiago T. i wsp. Endocardial and epicardial radiofrequency ablation in the treatment of atrial fibrillation, a new intra-operative device. *Eur. J. Cardiothorac. Surg.* 2000; 18: 182–186.
15. Sie H.T., Beukema W.P., Ramdat Misier A.R., Elvan A., Ennema J.J., Wellens H.J. The radiofrequency modified maze procedure. A less invasive surgical approach to atrial fibrillation during open-heart surgery. *Eur. J. Cardiothorac. Surg.* 2001; 19: 443–447.
16. Alfieri O., Benussi S. Mitral valve surgery with concomitant treatment of atrial fibrillation. *Cardiol. Rev.* 2000; 8: 317–321.