

# Zastosowanie tkankowej echokardiografii dopplerowskiej do oceny obciążenia wstępnego prawej komory u chorych z ubytkiem w przegrodzie międzyprzedsionkowej

Wojciech Płazak, Tadeusz Przewłocki, Piotr Podolec, Elżbieta Suchoń,  
 Lidia Tomkiewicz-Pajak i Wiesława Tracz

Klinika Chorób Serca i Naczyń Instytutu Kardiologii Collegium Medicum  
 Uniwersytetu Jagiellońskiego w Krakowie

## Tissue doppler echocardiography for the assessment of right ventricle preload in patients with atrial septal defect

**Background:** *The development of tissue doppler imaging (TDI) enables the echocardiographic assessment of the heart ventricles preload. Till now, TDI was used for the left ventricle preload estimation. The parameter of left ventricle preload assessment is E/Ea ratio, where E represents maximal early diastolic mitral inflow velocity, and Ea represents maximal early diastolic velocity of mitral annulus assessed by tissue doppler. The aim of the study was the echocardiographic assessment of right ventricle preload in patients with atrial septal defect (ASD) before and after percutaneous closure of the defect by Amplatzer device.*

**Material and methods:** *In 7 patients (5 females, 2 males) aged 19–60 years (mean age 42.4) ASD was diagnosed by transesophageal echocardiography. The significant ( $Q_p:Q_s > 1.5$ ) left-to-right shunt was confirmed by heart catheterisation. The control group consisted of 7 healthy persons sex and age matched. In all the patients maximal early diastolic tricuspid inflow velocity (E) and maximal early diastolic velocity of tricuspid annulus (Ea) were calculated. The measurements were done before and 2 weeks after the percutaneous closure of the defects with Amplatzer devices.*

**Results:** *The E/Ea ratio was significantly higher in ASD patients as compared to control group. After the closure of the defects significant decrease of E/Ea ratio was observed, to the observed values in the control group. Significant correlation between E/Ea ratio and left-to-right shunt intensity was observed, as well as between E/Ea ratio and pulmonary systolic pressure.*

**Conclusions:** *Significant decrease of E/Ea ratio after the percutaneous closure of ASD was observed. The estimation of E/Ea ratio, that correlates with left-to-right shunt intensity and pulmonary systolic pressure, seems to be useful noninvasive method for right ventricle preload assessment in ASD patients. (Folia Cardiol. 2003; 10: 341–346)*

tissue doppler echocardiography, preload, atrial septal defect

Adres do korespondencji: Lek. Wojciech Płazak  
 Klinika Chorób Serca i Naczyń CMUJ  
 Szpital Specjalistyczny im. Jana Pawła II  
 ul. Prądnicka 80, 31–202 Kraków  
 Nadesłano: 25.06.2002 r.    Przyjęto do druku: 26.04.2003 r.

## Wstęp

Ubytek w przegrodzie międzyprzedsionkowej typu otworu drugiego (ASD, *atrial septal defect*) należy do najczęstszych wrodzonych wad serca [1].

W niepowikłanym ubytku międzyprzedsionkowym dolegliwości występują późno, po 30–40 rż. [1], dlatego zwykle wykrywa się go dopiero u osób dorosłych [1]. Diagnostyka opiera się przede wszystkim na badaniu echokardiograficznym. Echokardiografia dwuwymiarowa pozwala w większości przypadków uwidocznić ubytek [2, 3]. Dopplerowskie badanie przepływu metodą kodowania kolorem zwiększyło czułość wykrywania ubytków międzyprzedsionkowych [1]. Nadal jednak trudno dokładnie ocenić wielkość przecieku oraz jego następstwa hemodynamiczne. Klasyczna ocena wielkości przecieku polega na obliczeniu rzutu lewej i prawej komory [4]. Podejmuje się próby ilościowej oceny wielkości przecieku na podstawie planimetrycznie określonej wielkości strumienia przepływu lewo-prawego [5].

Rozwój nowej techniki echokardiograficznej — tkankowej echokardiografii dopplerowskiej (TDI, *tissue doppler imaging*) — umożliwił echokardiograficzną ocenę obciążenia wstępnego komór serca. Dotychczas opisano zastosowanie TDI do oceny obciążenia wstępnego lewej komory [6, 7]. Maksymalna prędkość napływu mitralnego w okresie szybkiego napełniania zależy od podatności rozkurczowej lewej komory oraz od wartości obciążenia wstępnego lewej komory. Maksymalna prędkość ruchu pierścienia mitralnego w okresie szybkiego napełniania mierzona techniką TDI zależy od podatności rozkurczowej lewej komory, nie wpływa na nią natomiast obciążenie wstępne komory. Zatem stosunek tych prędkości może być miarą obciążenia wstępnego lewej komory.

Celem pracy było zbadanie możliwości zastosowania TDI do oceny obciążenia wstępnego prawej komory u chorych z ubytkiem w przegrodzie międzyprzedsionkowej przed i po zabiegu przezskórnego zamknięcia ubytku zapinką Amplatza.

### Materiał i metody

Do badania włączono 7 chorych (5 kobiet, 2 mężczyzn) w wieku 19–60 lat (średni wiek 42,4 roku), u których podczas echokardiograficznego badania przezprzelykowego stwierdzono obecność ASD. Średnica ubytków wynosiła 9–14 mm (średnio 12,4 mm). W dopplerowskim badaniu przepływu metodą kodowania kolorem stwierdzono obecność przecieku lewo-prawego przez ubytek. Grupę kontrolną stanowiło 7 zdrowych osób (bez dolegliwości subiektywnych, z prawidłowym obrazem serca w badaniu echokardiograficznym transtorakalnym; 5 kobiet, 2 mężczyzn), w wieku 31–53 lat (średni wiek 40,6 roku). Wiek badanych z ASD oraz osób z grupy kontrolnej nie różnił się znamienne.

U wszystkich pacjentów oznaczono maksymalną prędkość napływu trójdzielnego w okresie szybkiego napełniania (E) metodą Dopplera przy użyciu fali ciągłej oraz maksymalną prędkość ruchu pierścienia trójdzielnego w okresie szybkiego napełniania (Ea) techniką TDI. Częstość rytmu serca chorych podczas wszystkich badań wynosiła 60–70/min. Pomiary wykonano przed zabiegiem przezskórnego zamknięcia ASD zapinkami Amplatza i 2 tygodnie po nim. Zamknięcia ubytków dokonywano zgodnie z obowiązującymi standardami [8–10]. Podczas zabiegu przeprowadzono pomiary ciśnienia i saturacji krwi w prawym przedsionku, prawej komorze i tętnicy płucnej, saturacji w żyłach próżnych oraz wyliczono stosunek przepływu płucnego do systemowego. Oznaczono korelacje pomiędzy wartością stosunku E/Ea a danymi otrzymanymi podczas cewnikowania serca.

### Wyniki

W tabeli 1 zestawiono średnie wartości ciśnienia i saturacji krwi w prawym przedsionku, prawej komorze i tętnicy płucnej oraz saturacji w żyłach próżnych u chorych z ASD. Stosunek przepływu płucnego do systemowego u badanych pacjentów wynosił 1,5–2,8, średnio 1,81. Po zabiegu implantacji zapinki Amplatza nie stwierdzono obecności przecieków rezydualnych na poziomie przegrody międzyprzedsionkowej.

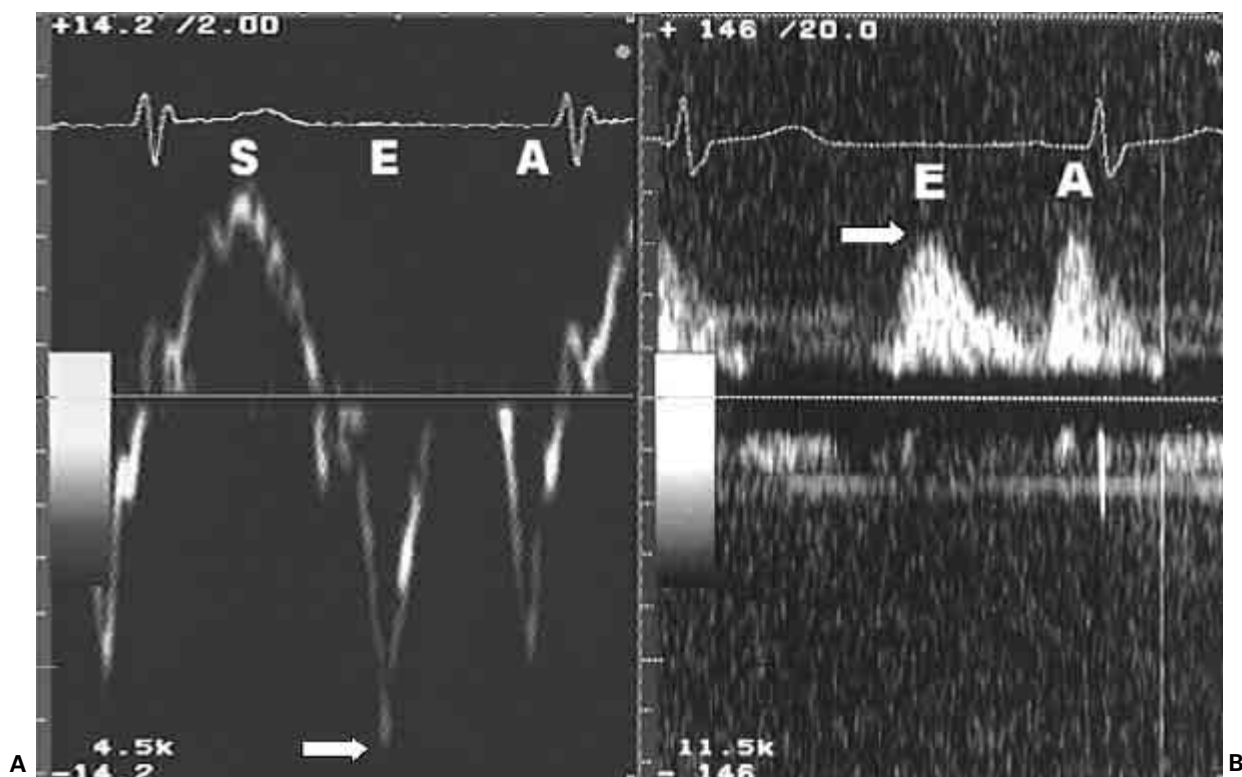
Przykład zapisu ruchu pierścienia trójdzielnego techniką TDI oraz przepływu trójdzielnego przedstawiono na rycinie 1.

**Tabela 1.** Średnie wartości ciśnienia i saturacji krwi w prawym przedsionku, prawej komorze i tętnicy płucnej oraz saturacji w żyłach próżnych u chorych z ubytkiem w przegrodzie międzyprzedsionkowej

**Table 1.** Mean values of blood pressure and saturation in right atrium, right ventricle and pulmonary artery and blood saturation in venae cavae in atrial septal defect patients

	Ciśnienie [mm Hg]	Saturacja
Prawy przedsionek (A/V/M)	6,3/5,9/3,4	77,1%
Prawa komora (S/D/E)	25,5/0,3/3	82,4%
Tętnica płucna (S/D/M)	22,4/4,9/12,4	82,6%
Żyła próżna górna	—	70,8%
Żyła próżna dolna	—	79,5%

S (*systolic pressure*) — ciśnienie skurczowe; D (*diastolic pressure*) — ciśnienie rozkurczowe; M (*mean pressure*) — ciśnienie średnie; E (*end-diastolic pressure*) — ciśnienie końcoworozkurczowe; A (*pressure of A-wave*) — ciśnienie podczas skurczu przedsionków; V (*pressure of V-wave*) — ciśnienie podczas skurczu komór



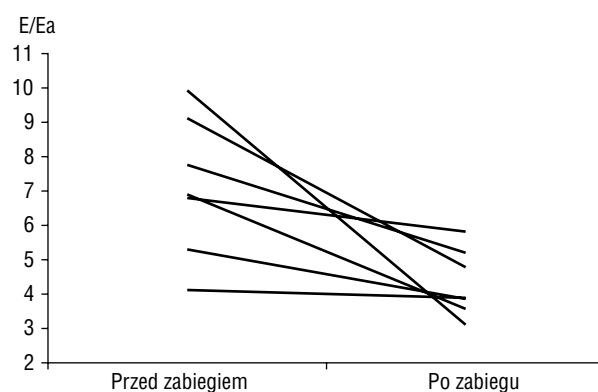
**Rycina 1.** Przykład obliczania wartości parametru E/Ea. **A.** Wykres prędkości ruchu pierścienia trójdzielnego otrzymany techniką TDI. Maksymalna prędkość Ea (strzałka) wynosi 13,0 cm/s; **B.** Zapis przepływu krwi przez zastawkę trójdzielną otrzymany metodą Dopplera przy użyciu fali ciągłej. Maksymalna prędkość fali E (strzałka) wynosi 44,0 cm/s. Stosunek E/Ea = 44/13 = 3,4

**Figure 1.** The example of E/Ea value calculation. **A.** Tricuspid annulus velocity profile in TDI examination. Maximal velocity Ea (arrow) is 13.0 cm/s; **B.** Tricuspid inflow velocity profile in continuous-doppler examination. Maximal velocity E (arrow) is 44.0 cm/s. E/Ea ratio is 44/13 = 3.4

Analizując zmiany prędkości fali E i ruchu pierścienia trójdzielnego obserwowane po zabiegu implantacji zapinek Amplatza, stwierdzono, że jedynie wartość E przepływu trójdzielnego istotnie się obniżyła ( $83 \pm 18$  cm/s przed zabiegiem *vs.*  $55 \pm 13$  cm/s po zabiegu;  $p < 0,001$ ). Maksymalna prędkość ruchu pierścienia trójdzielnego nie uległa zmianie (odpowiednio  $13,2 \pm 3,6$  cm/s *vs.*  $13,1 \pm 2,8$  cm/s; NS).

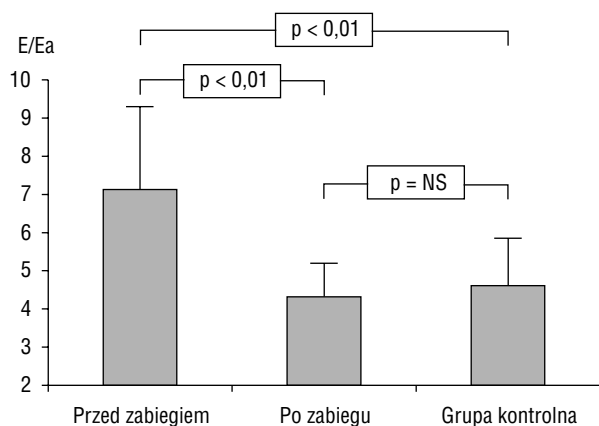
Średnia wartość stosunku E/Ea u chorych z ASD przed zabiegiem zamknięcia ubytku wynosiła  $7,1 \pm 2,0$ . Po zabiegu implantacji zapinki Amplatza stwierdzono obniżenie wartości E/Ea do  $4,3 \pm 1,0$ , czyli o 39% wartości wyjściowej ( $p < 0,01$ ). Zmiany wartości E/Ea u poszczególnych chorych przedstawiono na rycinie 2.

Na rycinie 3 uwidoczniono średnie wartości E/Ea u chorych z ASD w porównaniu z wartościami



**Rycina 2.** Zmiany wartości parametru E/Ea w badanej grupie chorych z ASD po zabiegu zamknięcia ubytku międzyprzedsionkowego

**Figure 2.** Changes in E/Ea ratio in ASD patients after the closure of the defects



**Rycina 3.** Wartość parametru E/Ea w grupie chorych z ASD przed zabiegiem zamknięcia ubytku międzyprzedsionkowego i po zabiegu oraz w grupie kontrolnej

**Figure 3.** E/Ea ratio in ASD patients before and after closure of the defects and in the control group

E/Ea w grupie kontrolnej. Po zabiegu zamknięcia ubytków wartość E/Ea u chorych z ASD obniżyła się do wartości podobnej jak w grupie kontrolnej.

Stwierdzono istotną korelację pomiędzy wartością E/Ea i wielkością przecieku lewo-prawego (współczynnik korelacji  $r = 0,7$ ) oraz między wartością E/Ea i ciśnieniem skurczowym w tętnicy płucnej ( $r = 0,77$ ).

## Dyskusja

Ocena wskazań do zamknięcia ubytku międzyprzedsionkowego u chorego z ASD opiera się przede wszystkim na pomiarze wielkości przecieku lewo-prawego przez ubytek [1, 11]. Porównanie objętości wyrzutowej lewej i prawej komory, konieczne do obliczenia wielkości przecieku podczas badania echokardiograficznego [4], może być trudne i mało dokładne. Wprowadzanie nowych nieinwazyjnych technik diagnostycznych może zwiększyć dokładność oceny wielkości przecieku i jego następstw hemodynamicznych, bez konieczności wykonywania cewnikowania serca. Jedną z nowych metod echokardiograficznych jest tkankowa echokardiografia dopplerowska. Stwarza ona możliwość nieinwazyjnej oceny obciążenia wstępnego komór serca [6, 7]. W niniejszej pracy zwrócono uwagę na możliwość zastosowania TDI do oceny obciążenia wstępnego prawej komory u chorych z ASD.

Opisywany w literaturze pomiar prędkości fali E przepływu trójdzielnego, stosowany do oceny wielkości przecieku międzyprzedsionkowego [12], cechuje istotne ograniczenie. Prędkość fali E zależy bowiem nie tylko od wielkości obciążenia wstępnego

prawy komory, ale także od podatności prawej komory. Nie można zatem porównywać pomiędzy chorymi wielkości przecieku międzyprzedsionkowego obliczonego na podstawie tej metody. Konieczne jest zastosowanie parametru, którego wartość nie zależałaby od podatności prawej komory.

Jak dowiedziono w niniejszej pracy, prędkość ruchu pierścienia trójdzielnego (wysokość fali Ea) nie zależy od obciążenia wstępnego (wysokość fali E) nie zmieniała się po zamknięciu ASD w badanej grupie chorych). Na wysokość fali Ea wpływa jedynie podatność prawej komory. Dlatego też wartość parametru E/Ea jest proporcjonalna do obciążenia wstępnego prawej komory:

$$\frac{E}{Ea} \approx \frac{\text{preload} \times \text{podatność}}{\text{podatność}} \approx \text{preload}$$

Wartość parametru E/Ea nie zależy od podatności prawej komory, co umożliwia badania porównawcze wielkości przecieków pomiędzy chorymi.

U badanych pacjentów z istotnym przeciekiem lewo-prawym (stosunek przepływu płucnego do systemowego  $Q_p:Q_s > 1,5$ ) wartość E/Ea była istotnie większa w porównaniu z wartościami u osób zdrowych. Stwierdzono także istotną korelację pomiędzy wartością E/Ea i wielkością przecieku obliczoną podczas cewnikowania serca. Stwarza to możliwość zastosowania analizowanego parametru w nieinwazyjnej ocenie wielkości przecieku lewo-prawego.

Przezskórne zamknięcie ubytków zapinką Amplatza spowodowało istotne zmniejszenie stosunku E/Ea. W wykonanym bezpośrednio po zabiegu echokardiograficznym badaniu przezprzelykowym oraz w badaniu transtorakalnym wykonanym po 2 tygodniach nie stwierdzono obecności przecieków rezydualnych na poziomie przegrody międzyprzedsionkowej. Jest to zgodne z obserwacją, że wartości parametru E/Ea u pacjentów z zamkniętym ubytkiem oraz w grupie kontrolnej nie różniły się znacząco.

Częstość występowania przecieków rezydualnych po zabiegu przezskórnego zamknięcia ubytków międzyprzedsionkowych zapinką Amplatza jest oceniana na 0–19% [13–15]. Zagadnienie możliwości zastosowania parametru E/Ea do oceny obecności przecieków rezydualnych lub ewentualnej rekanalizacji ubytku [16] wymaga dalszych badań.

## Wnioski

Po zabiegach przezskórnego zamknięcia ubytków w przegrodzie międzyprzedsionkowej zaobserwowano istotne zmniejszenie wartości E/Ea. Oce-

na parametru E/Ea, korelującego z wielkością przecieku lewo-prawego oraz ciśnieniem skurczowym w tętnicy płucnej, wydaje się przydatną nieinwa-

zyjną metodą monitorowania obciążenia wstępnego prawej komory u chorych z ubytkiem w przegrodzie międzyprzedsionkowej.

## Streszczenie

### Obciążenie wstępne prawej komory w ASD

**Wstęp:** *Rozwój tkankowej echokardiografii dopplerowskiej (TDI) umożliwił echokardiograficzną ocenę obciążenia wstępnego komór serca. Dotychczas opisano zastosowanie TDI do oceny obciążenia wstępnego lewej komory. Wskaźnikiem obciążenia wstępnego lewej komory jest stosunek maksymalnej prędkości napływu mitralnego w okresie szybkiego napełniania do maksymalnej prędkości ruchu pierścienia mitralnego w okresie szybkiego napełniania mierzonej techniką TDI. Celem pracy była echokardiograficzna ocena obciążenia wstępnego prawej komory u chorych z ubytkiem w przegrodzie międzyprzedsionkowej (ASD) przed i po zabiegu przezskórnego zamknięcia ubytku zastawką Amplatza.*

**Materiał i metody:** *Badaniem objęto 7 chorych (5 kobiet, 2 mężczyzn) w wieku 19–60 lat (średni wiek 42,4 roku), u których podczas echokardiograficznego badania przezprzełykowego stwierdzono obecność ASD. Cewnikowanie serca potwierdziło istotny przeciek lewo-prawy ( $Q_p:Q_s > 1,5$ ). Grupę kontrolną stanowiło 7 zdrowych osób dobranych pod względem płci i wieku. U wszystkich chorych oznaczono maksymalną prędkość napływu trójdzielnego w okresie szybkiego napełniania (E) oraz maksymalną prędkość ruchu pierścienia trójdzielnego w okresie szybkiego napełniania (Ea). Pomiary wykonano przed zabiegiem przezskórnego zamknięcia ASD zastawką Amplatza i 2 tygodnie po nim.*

**Wyniki:** *Wartość stosunku E/Ea u chorych z ASD była istotnie wyższa w porównaniu z wartościami w grupie kontrolnej. Po zabiegu zamknięcia ubytków zaobserwowano istotne zmniejszenie stosunku E/Ea do wartości podobnej jak w grupie kontrolnej. Stwierdzono istotną korelację pomiędzy wartością E/Ea i wielkością przecieku lewo-prawego oraz między wartością E/Ea i ciśnieniem skurczowym w tętnicy płucnej.*

**Wnioski:** *Po zabiegach przezskórnego zamknięcia ASD zaobserwowano istotne zmniejszenie wartości E/Ea. Ocena parametru E/Ea, korelującego z wielkością przecieku lewo-prawego oraz ciśnieniem skurczowym w tętnicy płucnej, wydaje się przydatną nieinwazyjną metodą monitorowania obciążenia wstępnego prawej komory u chorych z ASD. (Folia Cardiologica. 2003; 10: 341–346)*

**tkankowa echokardiografia dopplerowska, obciążenie wstępne, ubytek przegrody międzyprzedsionkowej**

## Piśmiennictwo

- Hoffman M., Rydlewska-Sadowska W., Rużyłło W. Wady serca. PZWL, Warszawa 1980; 379–389.
- Forfar J.C., Godman M.J. Functional and anatomical correlates in atrial septal defect. An echocardiographic analysis. Br. Heart J. 1985; 54: 193–200.
- Shub C., Dimopoulos I.N., Seward J.B. i wsp. Sensitivity of two-dimensional echocardiography in the direct visualisation of atrial septal defect utilizing the subcostal approach: experience with 154 patients. J. Am. Coll. Cardiol. 1983; 2: 127–135.
- Walton S., Leech G. Ocena ilościowa przy pomocy echokardiografii dopplerowskiej. W: Walton S., Leech G. Wprowadzenie do echokardiografii dopplerowskiej. Ars Medica, Gdańsk 1996; 42.
- Ritter S.B. Application of Doppler color flow mapping in the assessment and the evaluation of congenital heart disease. Echocardiography 1987; 4: 543–550.
- Nagueh S.F., Middleton K.J., Kopelen H.A. i wsp. Doppler tissue imaging; a noninvasive technique for evaluation of left ventricular relaxation and estima-

- tion of filling pressures. *J. Am. Coll. Cardiol.* 1997; 30: 1527–1533.
7. Ommen S.R., Nishimura R.A., Appleton C.P. i wsp. Clinical utility of Doppler echocardiography and tissue Doppler imaging in the estimation of left ventricular filling pressures: A comparative simultaneous Doppler-catheterization study. *Circulation* 2000; 102: 1788–1794.
  8. Walsh K.P., Maadi I.M. The Amplatzer septal occluder. *Cardiol Young* 2000; 10: 493–501.
  9. Waight D.J., Koenig P.R., Cao Q.L., Hijazi Z.M. Transcatheter closure of secundum atrial septal defects using the Amplatzer Septal Occluder: Clinical experience and technical considerations. *Curr. Interv. Cardiol. Rep.* 2000; 2: 70–77.
  10. Losay J., Petit J., Lambert V. i wsp. Percutaneous closure with Amplatzer device is a safe and efficient alternative to surgery in adults with large atrial septal defects. *Am. Heart J.* 2001; 142: 544–548.
  11. Friedman W.F., Silverman N. Atrial septal defect. W: Braunwald E., Zipes D.P., Libby P. Heart disease. 6<sup>th</sup> edition. W.B. Saunders Company, Philadelphia 2001; 1524–1527.
  12. Rydlewska-Sadowska W. Echokardiografia kliniczna. Biblioteka Instytutu Kardiologii, Warszawa 1991; 162.
  13. Wang G., Chen L., Wang Y. i wsp. Transcatheter closure of secundum atrial septal defects using Amplatzer device. *Chin. Med. J.* 2000; 113: 967–971.
  14. Demkow M., Ruzyllo W., Konka M. i wsp. Transvenous closure of moderate and large secundum atrial septal defects in adults using the Amplatzer septal occluder. *Catheter. Cardiovasc. Interv.* 2001; 52: 188–193.
  15. Cao Q.L., Du Z.D., Joseph A. i wsp. Immediate and six-month results of the profile of the Amplatzer septal occluder as assessed by transesophageal echocardiography. *Am. J. Cardiol.* 2001; 88: 754–759.
  16. Taeed R., Shim D., Kimball T.R. i wsp. One-year follow-up of the amplatzer device to close atrial septal defects. *Am. J. Cardiol.* 2001; 87: 116–118.