

Arytmogenna kardiomiopatia prawej komory i zespół Brugadów u chorego z wielopoziomowym uszkodzeniem układu bodźcoprzewodzącego serca

Elżbieta K. Włodarska¹, Anna Wójcik¹, Franciszek Walczak¹, Andrzej Przybylski¹, Marek Konka¹, Edward Koźluk², Roman Kępski¹, Wanda Rydlewska-Sadowska¹, Hanna Szwed¹ i Piotr Hoffman¹

¹Klinika Wad Wrodzonych Serca Instytutu Kardiologii
im. Prymasa Tysiąclecia Kardynała Stefana Wyszyńskiego w Warszawie
²Katedra i Klinika Kardiologii Akademii Medycznej w Warszawie

Arrhythmogenic right ventricular cardiomyopathy, Brugada syndrome and multilevel cardiac conduction disease

21-year-old man with the history of palpitation and pre-syncope was admitted because of automaticity and conduction disturbances (sinus pauses, atrio-ventricular block of I and II degree, right bundle branch block) and recurrent atrial tachycardia. Arrhythmogenic right ventricular cardiomyopathy was diagnosed on the basis of noninvasive tests (right bundle branch block, positive late potentials, localized kinetic abnormalities of the right ventricle). Electrophysiology study showed multilevel conduction disease. After ajmaline infusion ST segment elevation in right ventricular leads was observed. 55 s after the infusion monomorphic ventricular tachycardia and then ventricular flutter and fibrillation was observed, suggesting Brugada syndrome. Additionally tilt test was performed revealing mixed vaso-vagal syndrome. ICD with DDD function was implanted. Differential diagnosis between arrhythmogenic right ventricular cardiomyopathy and Brugada syndrome was discussed. (Folia Cardiol. 2003; 10: 837–845)

sudden cardiac death, cardiomyopathia, ventricular arrhythmia

Wstęp

Rozpoznanie arytmogennej kardiomiopatii prawej komory (ARVC, *arrhythmogenic right ventricular cardiomyopathy*), dawniej określanej „dysplazją”, jest trudne z powodu dużej różnorodności postaci klinicznych i różnego przebiegu choroby — od formy utajonej, w której wykrycie patologii jest wręcz niemożliwe bez badań genetycznych lub autopsyjnych, aż do niewydolności obu komór z obrazem klinicznym kardiomiopatii rozstrzeniowej. Poniżej

przedstawiono szczególnie przebieg ARVC, sugerujący rozpoznanie zespołu Brugadów.

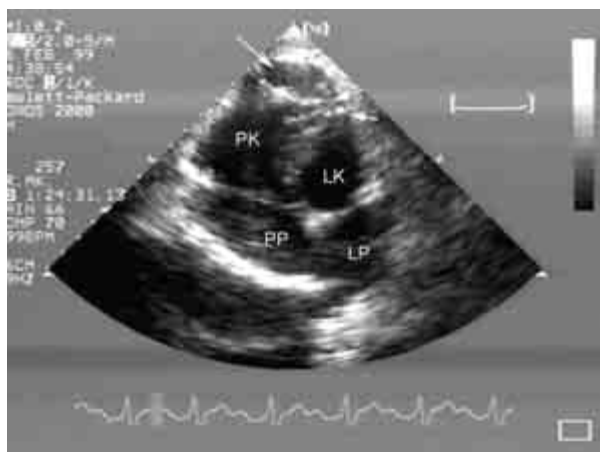Opis przypadku

Studenta w wieku 21 lat skierowano do kliniki w celu zdiagnozowania zaburzeń rytmu i przewodzenia. Od kilkunastu miesięcy u chorego występowało ograniczenie tolerancji wysiłku, okresowe uczucie kołatania serca, wystąpił również 1 epizod zasłabnięcia z towarzyszącymi zaburzeniami widzenia i słuchu.

Od dzieciństwa u pacjenta w kolejnych zapisach EKG stwierdzano blok przedsionkowo-komorowy I°. W ambulatoryjnym monitorowaniu EKG metodą Holtera rejestrowano ponadto epizody bloku zatokowo-przedsionkowego, zahamowania zatokowe do

Adres do korespondencji: Dr med. Elżbieta K. Włodarska
Klinika Wad Wrodzonych Serca IK
ul. Alpejska 42, 04–628 Warszawa
Nadesłano: 27.10.2003 r. Przyjęto do druku: 28.11.2003 r.

2,5 s w godzinach nocnych, okresy bradykardii z minimalną częstością rytmu 26/min, epizody bloku przedsionkowo-komorowego II° typu periodyki Wenckebacha, częstoskurcz przedsionkowy 147/min oraz pojedyncze dodatkowe pobudzenia przedwczesne nadkomorowe. W badaniu przedmiotowym przeprowadzonym podczas przyjęcia do kliniki poza niewielkim powiększeniem gruczołu tarczowego nie stwierdzono innych nieprawidłowości. Wyniki badań laboratoryjnych były w normie. W elektrokardiogramie opisano rytm zatokowy o częstości 69/min, blok przedsionkowo-komorowy I° (odstęp PR 250 ms), epizod bloku zatokowo-predsionkowego (RR 1400 ms), blok prawej odnogi pęczka Hisa z odchyleniem osi elektrycznej w prawo. Za pomocą przezklatkowego badania echokardiograficznego stwierdzono nieznaczne poszerzenie drogi napływu prawej komory, okolicy koniuszka prawej komory o charakterze zachyłków oraz wzmożoną echogenność wiązki pośredniej, wsierdzia koniuszka i przegrody międzykomorowej (ryc. 1). W zapisie EKG o dużej rozdzielczości odnotowano obecność późnych potencjałów i wydłużenie całkowitego czasu aktywacji mięśnia komór (130 ms). Wykonano badanie elektrofizjologiczne. Podczas nakłucia żył udowych w celu wprowadzenia elektrod



Rycina 1. Badanie echokardiograficzne. Zmodyfikowana projekcja koniuszkowa 4-jamowa. Zachyłkowato poszerzona okolica koniuszka prawej komory (strzałka). Pogrubiałe wsierdzie wiązki pośredniej i przegrody międzykomorowej (strzałki); PP — prawy przedsionek, PK — prawa komora, LP — lewy przedsionek, LK — lewa komora

Figure 1. Echocardiography. Modified apical four — chamber view. Bulges of apex of the right ventricle (arrow). Thickening of endocardium in the areas of moderator band and intraventricular septum (arrows); PP — right atrium, PK — right ventricle, LP — left atrium, LK — left ventricle

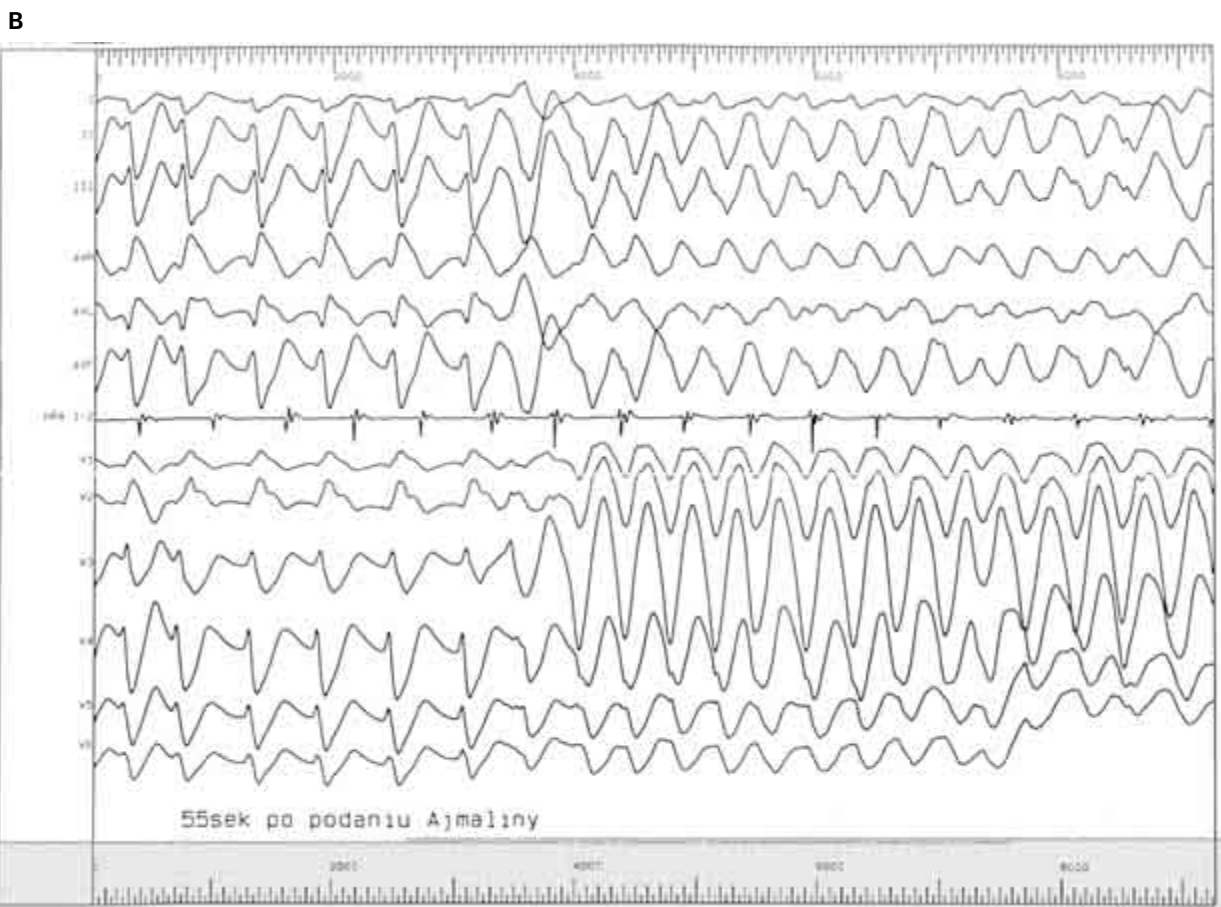
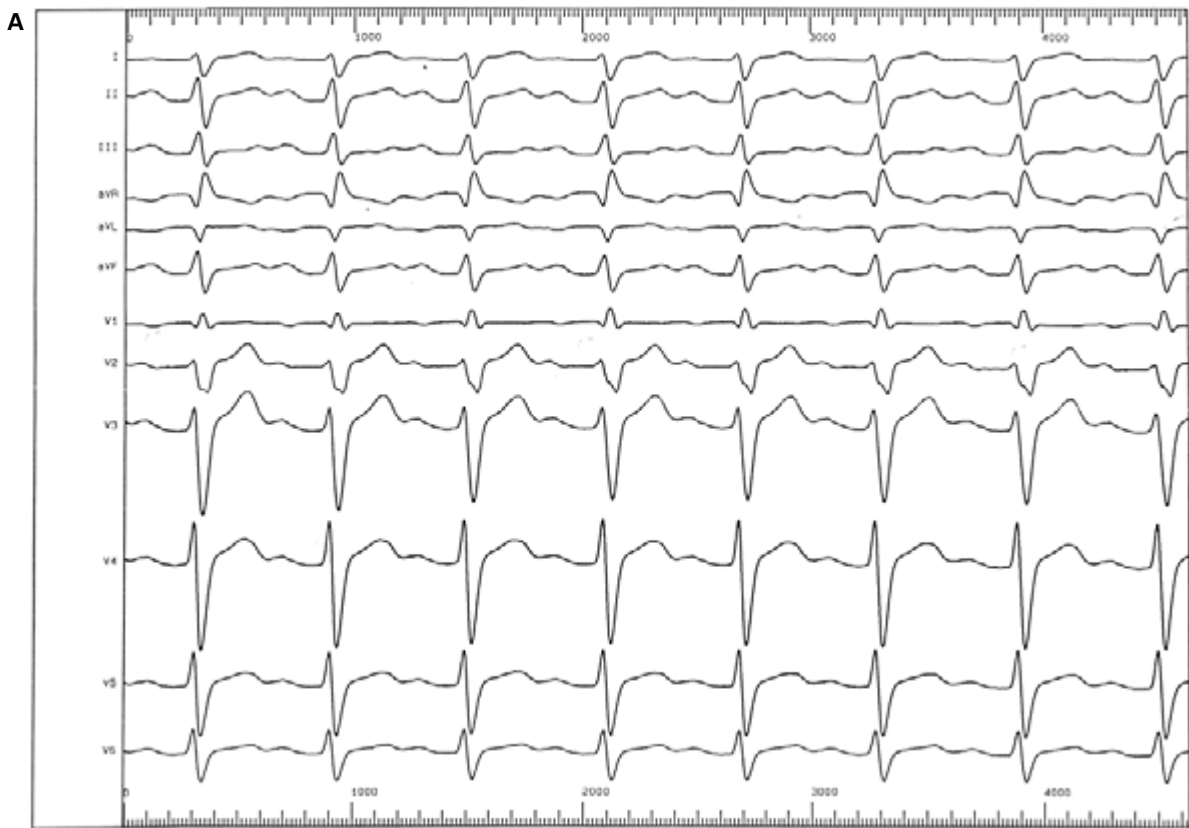diagnostycznych wielokrotnie występowały pauzy automatyzmu (do 1820 ms). W czasie stymulacji programowanej nie wywołono zaburzeń rytmu, nie stwierdzono przewodzenia wstecznego przez węzeł przedsionkowo-komorowy. Stwierdzono wydłużony czas przewodzenia zatokowo-predsionkowego, węzła przedsionkowo-komorowego oraz zaawansowany blok w obrębie układu Hisa-Purkiniego — u chorego z rozlanym blokiem śródkomorowym (z odchyleniem osi elektrycznej w prawo) odstęp HV wyniósł 66 ms. Ajmalina *i.v.* spowodowała wydłużenie odstępu HV z 66 do 128 ms, poszerzenie zespołów QRS ze 140 do 222 ms oraz uniesienie odcinka ST w odprowadzeniach V1–V2. W 55 sekundzie od wstrzyknięcia leku wystąpił krótkotrwały jednokształtny częstoskurcz komorowy, a następnie migotanie komór, które przerwano za pomocą defibrylacji impulsem 360 J (ryc. 2).

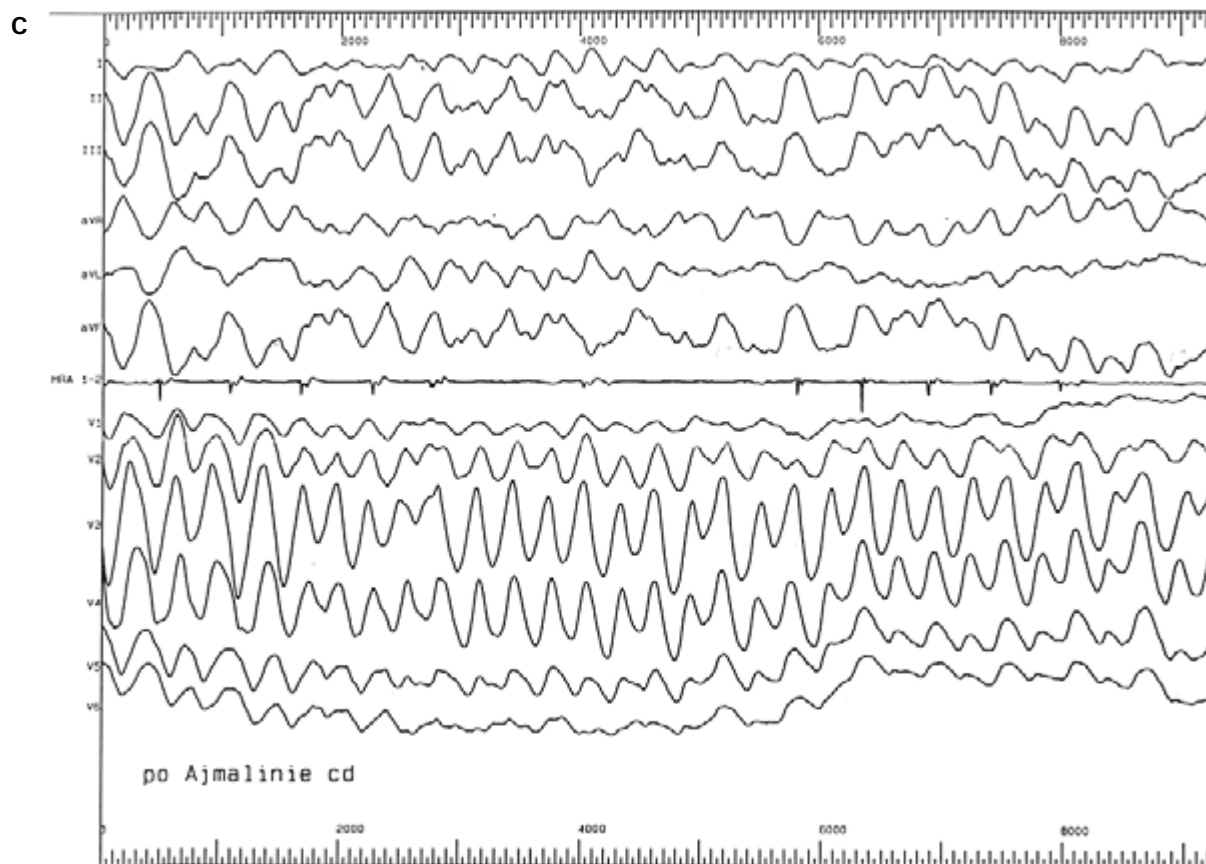
Diagnostykę zasłabnięć uzupełniono o test pionizacyjny, na podstawie którego rozpoznano mieszaną postać zespołu wazowagalnego. Pacjentowi wszczepiono kardiowerter-defibrylator z funkcją stymulacji dwujamowej (Phylax AV, Biotronik, Berlin, Niemcy). W 5 dobie po zabiegu wykonano repozycję elektrod. Włączono leczenie atenololem w dawce 150 mg/d. Po tygodniu chorego w dobrym stanie wypisano ze szpitala. W czasie 4-letniej obserwacji nie wystąpiły interwencje defibrylatora. Pacjent korzysta z funkcji stymulacji DDD.

Dyskusja

Arytmogenna kardiomiopatia (dysplazja) prawej komory

Arytmogenna kardiomiopatia prawej komory jest chorobą mięśnia sercowego, charakteryzującą się zastępowaniem mięśnia prawej komory tkankami tłuszczową i łączną. Wynikiem tego procesu jest niestabilność elektryczna i narastające zaburzenia kurczliwości. Rozszerzenie procesu chorobowego na mięsień lewej komory zwiększa ryzyko groźnych arytmii i rozwinięcia objawów niewydolności serca. Zaburzenia rytmu powstają m.in. w mechanizmie krążącego pobudzenia w obszarach zwolnionego przewodzenia w uszkodzonych tkankach. Najbardziej charakterystyczną formą zaburzeń rytmu u chorych z ARVC są jednokształtne częstoskurcze komorowe (VT, *ventricular tachycardia*) o morfologii bloku lewej odnogi pęczka Hisa (długotrwałe — zwykle na skutek krążenia pobudzenia wokół tkanki tłuszczowej i łącznej — *macroreentry*). Obok VT monomorficznych i polimorficznych występują także częstoskurcze katecholaminozależne mono- i polimorficzne. Te ostatnie wiążą się z bardzo wysokim ryzykiem nagłego zgonu. U ok. 30%





Rycina 2. Elektrokardiogram. Rytm zatokowy. Blok przedsionkowo-komorowy I°. Blok prawej odnogi pęczka Hisa (A). Po podaniu ajmaliny: uniesienie ST w odprowadzeniach V1–V4, następnie trzepotanie komór (B), ewoluujące do migotania komór (C)

Figure 2. Electrocardiogram. Sinus rhythm. First grade of atrio-ventricular block. Right bundle branch block (A). After ajmalin infusion in leads V1–V4 ST segment elevation, followed by ventricular fluttering (B) and finally evolving into ventricular fibrillation (C)

chorych występują także nadkomorowe zaburzenia rytmu. Migotanie przedsionków zwykle wskazuje na ciężką niewydolność obu komór, natomiast napaadowe częstoskurcze nadkomorowe mogą występować nawet u pacjentów z dyskretnymi zmianami w prawej komorze. Zaburzenia bódźcotwórczości i przewodzenia są bardzo rzadkie i nie należą do obrazu choroby, poza jedną z jej form genetycznych stwierdzonej w Szwecji (ARVC7). Zmiany chorobowe najpóźniej pojawiają się w przegrodzie międzykomorowej, dlatego dzięki zachowanej jej czynności, długo nie ujawniają się cechy niewydolności prawokomorowej, nawet przy skrajnie hipokinezyjnej rozstrzeniowej prawej komorze. Choroba ujawnia się najczęściej u nastolatków i młodych dorosłych. Pierwszym jej objawem może być nagłe zatrzymanie krążenia [1].

Dotychczas nie poznano etiologii choroby. W 30–50% ma ona podłoże genetyczne. Do tej pory

wykryto 9 loci sprzężonych z ARVC [2]. Tylko w trzech formach choroby: AKPK2, ADPK8 i choroby z Naksos zidentyfikowano zmutowany gen. W pierwszym przypadku jest to mutacja genu *RyR2*, kodującego białko receptora ryanodynowego, odpowiedzialnego za uwalnianie wapnia wewnątrzkomórkowego w mięśniu sercowym. Taką samą mutację wykryto u pacjentów z rodzinnym częstoskurczem polimorficznym [3]. W dwóch pozostałych formach choroby mutacja dotyczy genu białka desmosomów: w ADPK8 — desmoplakiny (S299R w eksonie 7 DSM), a w chorobie z Naksos — plakoglobiny (*Pk 2157del2*) [4, 5].

Arytmogenną kardiomiopatię prawej komory uważa się za drugą po kardiomiopatii przerostowej przyczynę nagłego zgonu wśród sportowców i młodych pozornie zdrowych osób [6]. Bezobjawowy przebieg ARVC, długie okresy remisji zaburzeń rytmu i często dyskretne zmiany morfologiczne w ob-

rzebie prawej komory, a także trudności w ocenie jej czynności powodują, że rozpoznanie choroby jest trudne. Wczesna diagnoza umożliwia skuteczne leczenie farmakologiczne (wysoka skuteczność β -blokerów i sotalolu) i nefarmakologiczne, takie jak ablacja ogniska arytmogennego lub wszczepienie kardiowertera-defibrylatora [7].

Jednym z najważniejszych kryteriów diagnostycznych ARVC są typowe dla tej choroby zmiany w zapisie EKG wskazujące na zaburzenia zarówno depolaryzacji, jak i repolaryzacji [8]. Zespół QRS przybiera formę niepełnego lub pełnego bloku prawej odnogi o charakterystycznej morfologii. Na ramieniu zstępującym załamka r' pojawia się jedno lub więcej dodatkowych ząbieni, zwanych falą epsilon, które są wyrazem zwolnionego pobudzenia i przewodzenia na obrzeżach i w obszarach niejednorodnej struktury prawej komory, obejmującej zarówno kardiomiocyty, jak i włókna Purkinjego. Obszary nacieczenia ściany prawej komory dojrzałymi komórkami tłuszczowymi są „nieme elektrycznie”, a zarazem pogłębiają niehomogenność przewodzenia. W odprowadzeniach V1–V3 (znad prawej komory) łatwiej „dostrzec” niskonapięciową aktywację z obszarów wolnego przewodzenia prawej komory, dlatego czas trwania zespołu QRS w odprowadzeniach V1–V3 jest dłuższy niż w odprowadzeniach I, II, V5–V6, które przede wszystkim ujawniają aktywację lewej komory. Jeżeli zespół QRS trwa ponad 110 ms, jego wartość diagnostyczna zbliża się do 100%. Zaburzenia repolaryzacji (ujemne załamki T) w odprowadzeniach prawokomorowych mają mniejszą wartość diagnostyczną. Rozległość tych zmian (V1–V3–6) zależy od stopnia uszkodzenia prawej komory. W zaawansowanej postaci choroby całkowity czas aktywacji mięśnia prawej komory może przekraczać nawet 200 ms, a istnienie późnych niskonapięciowych aktywacji ujawnia dopiero zapis EKG o wysokim wzmocnieniu.

Zespół Brugada

W 1992 r. Josef i Pedro Brugada opisali zespół, na który składał się „blok prawej odnogi pęczka Hisa z uniesieniem odcinka ST w odprowadzeniach prawokomorowych” i częstoskurcze komorowe wielokształtne, ewoluujące do migotania komór u pacjentów bez cech organicznej choroby serca. Częstoskurcz poprzedza bardzo wczesne pobudzenie przedwczesne (mechanizm *reentry* 2 fazy) [9]. Choroba najczęściej ujawnia się u młodych mężczyzn. Zaburzenia rytmu i nagłe zatrzymanie krążenia występuje zwykle podczas snu, zwłaszcza we wczesnych godzinach rannych.

U 10–20% chorych stwierdza się także nadkomorowe zaburzenia rytmu. Początkowo uważano, że

zespół Brugada jest formą ARVC. Ukazały się publikacje, w których udawadniano obecność strukturalnych zmian w mięśniu prawej komory w materiale histologicznym (autopsja, biopsja) czy też za pomocą tomografii komputerowej typu *electron beam* [1, 10, 11]. Jednak, gdy stwierdzono, że chorobę wywołuje mutacja genu SCN5A, położonego na chromosomie 3, kodującego podjednostkę alfa kanału sodowego, stało się jasne, że jest to choroba czynności elektrycznej komórek mięśnia sercowego [12]. Mutacja prowadzi do osłabienia funkcji tego kanału (mutacja typu *loss of function*). Mutacja typu *gain of function* tego samego genu, prowadząca do zwiększonej aktywacji kanału sodowego, jest odpowiedzialna za zespół wydłużonego QT 3. Mutację SCN5A stwierdza się u 25% chorych z zespołem Brugada. Chorobę dziedziczy ok. 50% potomków. U 15% pacjentów nie stwierdza się choroby u przodków, co może sugerować mutację sporadyczną [13].

Ryzyko nagłego zgonu u pacjentów, u których występują objawy, wynosi 10% w ciągu roku. Leki antyarytmiczne są nieskuteczne. Stosowanie leków z grupy IA i IC (ajmalina, prajmalina, amid prokainy i flekainid) predysponuje do wystąpienia złośliwych komorowych zaburzeń rytmu. Postępowaniem z wyboru jest wszczepienie kardiowertera-defibrylatora [14]. Rokowanie u nosicieli bez objawów jest dobre [15].

Rozpoznanie różnicowe

Rozpoznanie różnicowe tych 2 zespołów nie zawsze jest łatwe (tab. 1). Groźne dla życia zaburzenia rytmu występują u młodych, pozornie zdrowych osób. W obu przypadkach częściej chorują mężczyźni, chociaż w zespole Brugada ta przewaga jest dużo większa (8:1 vs. 3:1). Wielokształtne częstoskurcze komorowe typowe dla zespołu Brugada występują także w ARVC2, która charakteryzuje się bardzo dyskretnymi zmianami morfologicznymi w prawej komorze. Stwierdzenie zmian w prawej komorze w formie utajonej lub granicznej ARVC jest bardzo trudne, mimo zastosowania takich form obrazowania, jak rezonans magnetyczny czy tomografia komputerowa o wysokiej rozdzielczości. Negatywny wynik biopsji mięśnia sercowego nie wyklucza rozpoznania ARVC ze względu na ogniskowy charakter zmian. Natomiast zaburzenia przewodzenia i repolaryzacji w zespole Brugada mogą powodować pewne zmiany strukturalne w tkance mięśnia sercowego (nacieki tłuszczowe w warstwach podwiersiowych), które można wykryć zarówno w biopsji, jak i w obrazach tomograficznych, mogące prowadzić do zaburzeń czynnościowych [16, 17].

Zapis elektrokardiograficzny może być bardzo podobny. Obraz „niepełnego lub pełnego blo-

Tabela 1. Różnicowanie arytmogennej kardiomiopatii prawej komory i zespołu Brugadów**Table 1.** Differential diagnosis of arrhythmogenic right ventricular cardiomyopathy and the Brugada syndrome

	ARVC	ARVC z uniesieniem odcinka ST	Zespół Brugadów
Komorowe zaburzenia rytmu	Częstoskurcz komorowy monomorficzny (<i>macro-reentry</i>), polimorficzny, migotanie komór	Częstoskurcz komorowy monomorficzny, polimorficzny, migotanie komór	Częstoskurcz komorowy polimorficzny, migotanie komór (<i>microreentry</i> 2 fazy)
Choroba najczęściej ujawnia się u	Nastolatki, młodzi dorośli, sportowcy	Nastolatki, młodzi dorośli	Młodzi dorośli
Przewaga męzczyzn	3:1	?	8:1
Występowanie zaburzeń rytmu	W czasie i po wysiłku, po stresie	Bez związku z wysiłkiem	W czasie snu, nad ranem
Zmiany strukturalne mięśnia prawej komory	Od bardzo dyskretnych do masywnego stłuszczenia i zwłóknienia	Typowe dla ARVC najczęściej w obrębie ściany przedniej	Nieobecne lub bardzo dyskretne
Zapis EKG	Zmiany zależne od rozległości uszkodzenia prawej komory	Jak w ARVC, okresowo uniesienia odcinka ST, ujawniają się po lekach z grupy IC	Zmiany niestałe, ujawniają się po lekach z grupy IC

ARVC (*arrhythmogenic right ventricular cardiomyopathy*) — arytmogenna kardiomiopatia prawej komory

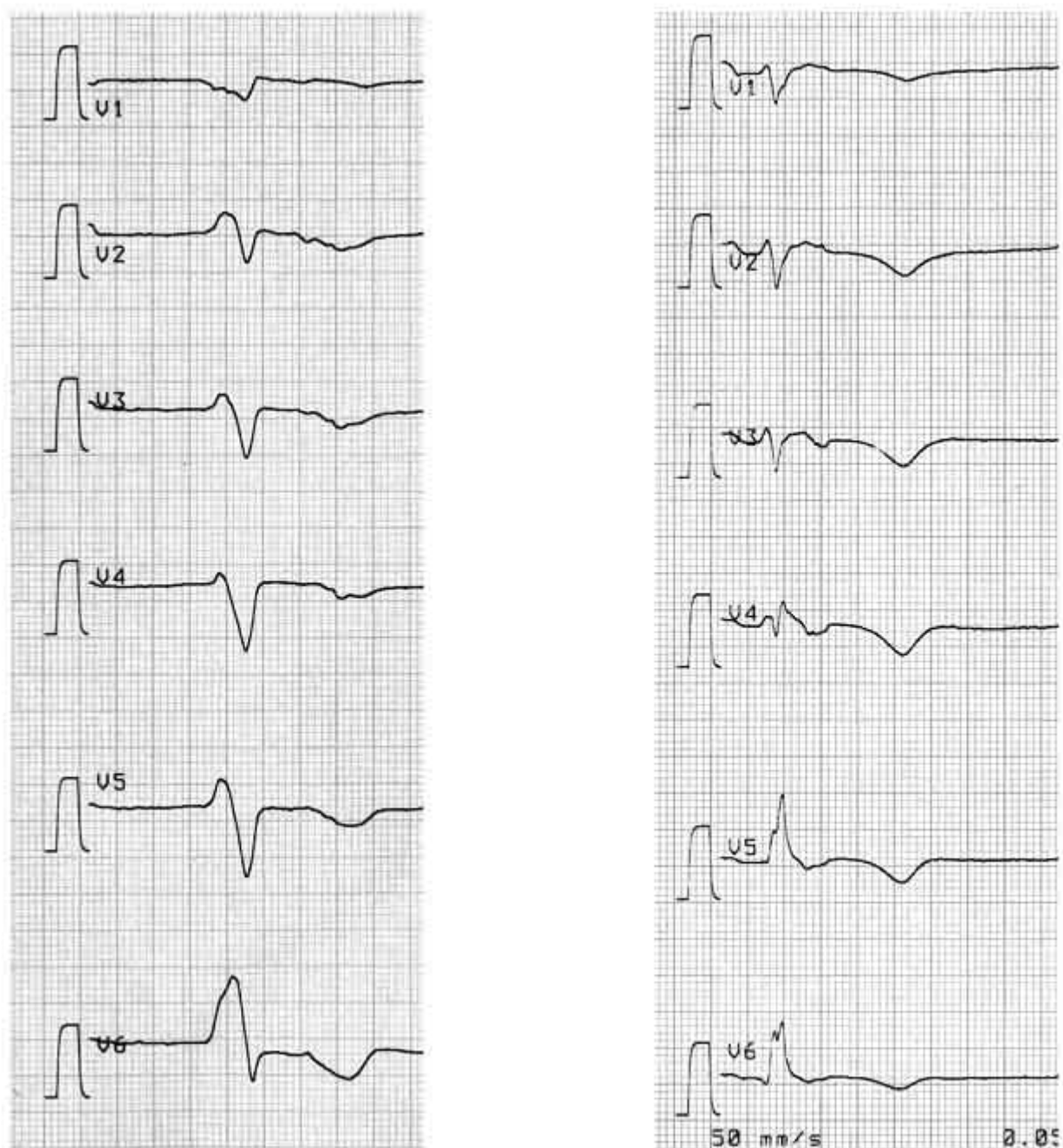
ku prawej odnogi pęczka Hisa” zwykle nie jest spowodowany zaburzeniami przewodzenia w obrębie pęczka Hisa i prawej jego odnogi, co może potwierdzać nieobecność szerokiego załamka S w odprowadzeniach znad lewej komory. Wydłużenie aktywacji prawej komory („blok śródścienny”) w ARVC wyraża się zarówno mini-potencjałami — widocznymi na ramieniu zstępującym załamka r’ (fala epsilon), które mogą imitować uniesienie odcinka ST oraz mikropotencjałami, które określa się jako potencjały późne (ryc. 3).

W zespole Brugadów zmiany elektrokardiograficzne są wynikiem wczesnej repolaryzacji warstw nasierdziowych, wcześniejszej w stosunku do warstw podwiersiowych (ryc. 4) [17]. Przedwczesna inaktywacja wczesnego prądu sodowego I_{Na} , powoduje dominację prądu I_{to} , którego kanały są szczególnie gęsto rozmieszczone w komórkach nasierdziowych prawej komory. Obniżenie potencjału czynnościowego w warstwach nasierdziowych powoduje przepływ prądu z epikardium do endokardium. Zmiany te są niestałe. Podanie blokerów kanału sodowego (leków z grupy IA i IC) nasila lub ujawnia charakterystyczne zmiany elektrokardiograficzne [18]. Leki β -adrenolityczne również nasilają uniesienie odcinka ST.

W niektórych przypadkach, podobnie jak w wyżej opisanym, występują cechy obydwu zespołów. Corrado i wsp. [19] przeanalizowali grupę osób zmarłych nagle, u których autopsyjnie rozpoznano

ARVC. U 14% z nich w zapisach EKG wykonanych w przeszłości stwierdzono uniesienie odcinka ST [19]. U 80% chorych zmiany były niestałe, jak w zespole Brugadów. U kilku chorych, poza typowymi ogniskami tkanki tłuszczowej i łącznej w obrębie ściany przedniej prawej komory, stwierdzono także zmiany degeneracyjne w prawej odnodze pęczka Hisa. W porównaniu z innymi chorymi z ARVC stosunkowo mniej było wśród nich sportowców. Zaburzenia rytmu nie występowały po wysiłku, natomiast znacznie częściej stwierdzano częstoskurcze wielokształtne. Zmiany morfologiczne dotyczyły przede wszystkim podnasierdziowych warstw ściany przedniej prawej komory. Zmiany te stwarzają analogiczny model zaburzeń przewodzenia do tych w zespole Brugadów, tyle że ich podłoże jest organiczne, a zmienność obrazu elektrokardiograficznego prawdopodobnie wiąże się z modulującym wpływem układu wegetatywnego. Podobną sytuację opisali Schmidt i wsp [20]. Diagnozę ARVC postawiono po zbadaniu rodziny chorego, u którego początkowo stwierdzono zespół Brugadów. Dopiero po stwierdzeniu typowych cech ARVC u rodzeństwa chorego rozpoznano „ukrytą” formę choroby.

Opisany w niniejszej pracy chory prawdopodobnie prezentuje właśnie tę formę ARVC. Poza zmianami w obrębie ściany przedniej zaobserwowano także bardzo rzadkie zmiany strukturalne przegrody międzykomorowej, które mogą być odpowiedzialne za zaburzenia przewodzenia w obrębie

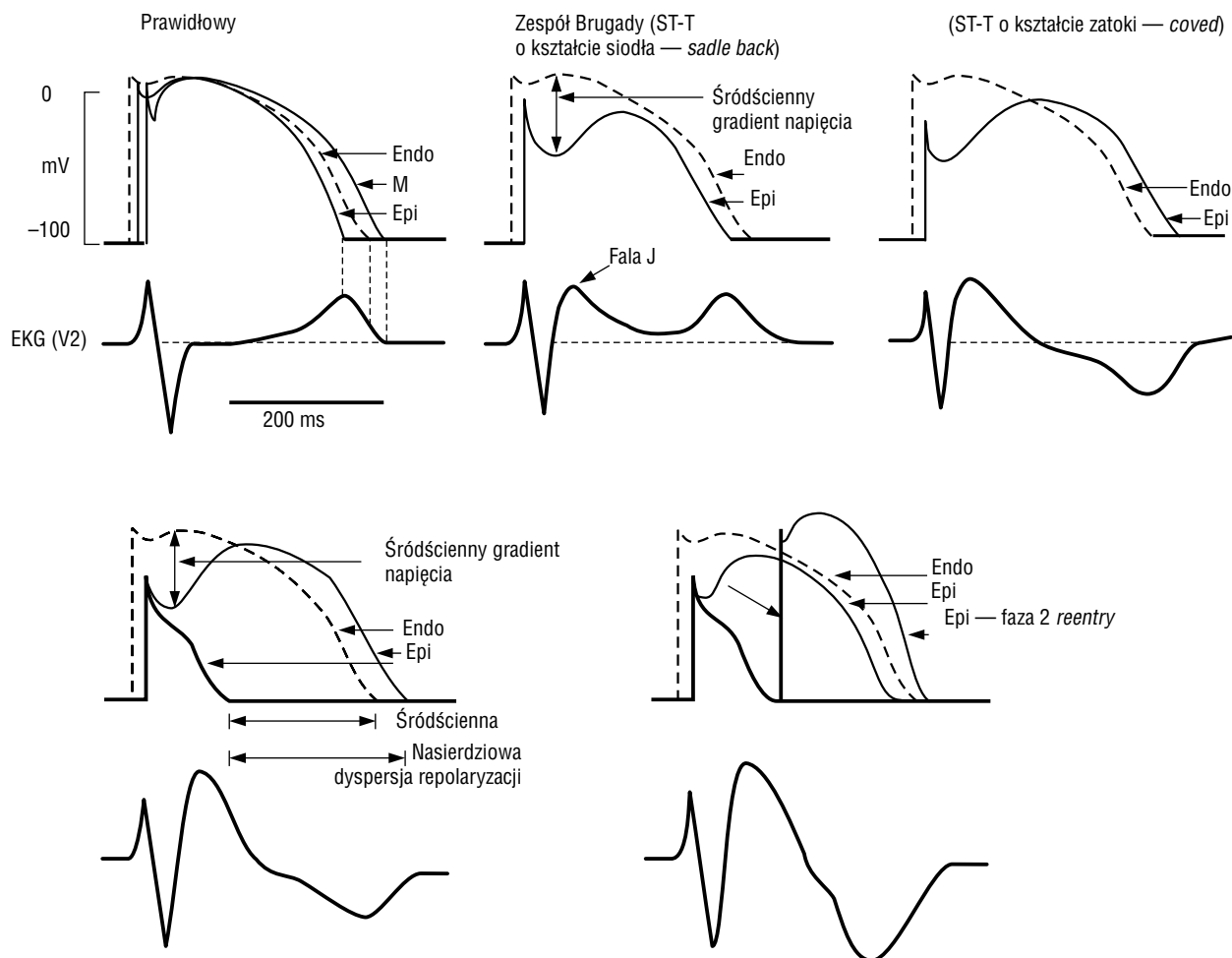


Rycina 3. Elektrokardiogramy dwóch chorych z arytmogenną kardiomiopatią prawej komory. Blok prawej odnogi pęczka Hisa (śródścienny). Bardzo długa aktywacja prawej komory: QRS > 200 ms, ramię zstępujące załamka R', imitujące uniesienie odcinka ST

Figure 3. Electrocardiograms of two patients with arrhythmogenic right ventricular cardiomyopathy. Right bundle branch block (intramural). Very long right ventricle activation time: QRS > 200 ms, descending limb of R wave imitates ST segment elevation

układu Hisa-Purkinjego. Badania genetyczne pozwalają stwierdzić, czy ten zespół objawów jest wyrazem kolejnej odmiany ARVC, czy też roz-

mieszczenie zmian degeneracyjnych bez względu na ich etiologię decyduje o fenotypie imitującym zespół Brugadów.



Rycina 4. Zmiany nasierdziowego potencjału czynnościowego w zespole Brugadów (wg C. Antzelevitcha [18])

Figure 4. Changes in epicardial action potential in Brugada syndrome (by C. Antzelevitch [18])

Streszczenie

Arytmogenna kardiomiopatia prawej komory i zespół Brugadów

W niniejszej pracy opisano przypadek 21-letniego mężczyzny z omdleniami i uczuciem kołatania serca w wywiadzie, u którego stwierdzono zaburzenia automatyzmu i przewodzenia w postaci bloku przedsionkowo-komorowego I° i okresowo II°, blok prawej odnogi pęczka Hisa oraz napady częstoskurczu przedsionkowego. Na podstawie badań nieinwazyjnych rozpoznano u chorego arytmogenną kardiomiopatię prawej komory (blok prawej odnogi pęczka Hisa, obecność późnych potencjałów, zachyłki w okolicy koniuszka i poszerzenie drogi napływu prawej komory). Podczas badania elektrofizjologicznego, poza stwierdzeniem wielopoziomowego uszkodzenia automatyzmu i przewodzenia, po podaniu ajmaliny obserwowano uniesienie odcinka ST w odprowadzeniach prawokomorowych. W 55 s od podania ajmaliny wystąpił częstoskurcz komorowy, a następnie migotanie komór, które przerwano za pomocą defibrylacji impulsem 360 J. Na podstawie testu pochyleńowego rozpoznano także mieszaną postać zespołu wazowagalnego. Pacjentowi wszczepiono kardiowerter-defibrylator z funkcją stymulacji dwujamowej. Przeprowadzono różnicowanie arytmogennej kardiomiopatii prawej komory z zespołem Brugadów. (Folia Cardiol. 2003; 10: 837–845)

napły zgon sercowy, kardiomiopatia, komorowe zaburzenia rytmu

Piśmiennictwo

- Fontaine G., Fontaliran F., Frank R. Arrhythmogenic right ventricular cardiomyopathies. Clinical forms and main differential diagnoses. *Circulation* 1998; 97: 1532–1535.
- Priori S.G., Barhanin J., Hauer R.N. i wsp. Genetic and molecular basis of cardiac arrhythmias. *Eur. Heart J.* 1999; 20: 174–195.
- Laitinen P.J., Brown K.N., Piippo K. i wsp. Mutations of the cardiac ryanodine receptor (*RyR2*) gene in familial polymorphic ventricular tachycardia. *Circulation* 2001; 103: 485–490.
- Rampazzo A., Nava A., Malacrida S. i wsp. Mutation in human desmoplakin domain binding to plakoglobin causes a dominant form of arrhythmogenic right ventricular cardiomyopathy. *Am. J. Hum. Genet.* 2002; 71: 1200–1206.
- McKoy G., Protonotarios N., Crosby A. i wsp. Identification of a deletion in plakoglobin in arrhythmogenic right ventricular cardiomyopathy with palmoplantar keratoderma and woolly hair (Naxos disease). *Lancet* 2000; 355: 2119–2124.
- Thiene G., Nava A., Corrado D., Rossi L., Pennelli N. Right ventricular cardiomyopathy and sudden death in young people. *N. Engl. J. Med.* 1988; 318: 129–133.
- Wichter T., Borggrefe M., Hoverkamp W., Chen X., Breithardt G. Efficacy of antiarrhythmic drugs in patients with arrhythmogenic right ventricular disease. Results in patients with inducible and noninducible ventricular tachycardia. *Circulation* 1992; 86: 29–37.
- Fontaine G., Umemura J., di Donna P., Tsezana R., Cannat J.J., Frank R. La duree des complexes QRS dans la dysplasie ventriculaire droite arytmogene. Un nouveau marqueur non invasif. *Ann. Cardiol. Angiol.* 1993; 42: 399–405.
- Brugada P., Brugada J. Right bundle branch block, persistent ST segment elevation and sudden cardiac death: a distinct clinical and electrocardiographic syndrome. *J. Am. Coll. Cardiol.* 1992; 20: 1391–1396.
- Corrado D., Nava A., Buja G. i wsp. Familial cardiomyopathy underlies syndrome of right bundle branch block, ST segment elevation and sudden death. *J. Am. Coll. Cardiol.* 1996; 27: 443–448.
- Takagi M., Aihara N., Kuribayashi S. i wsp. Localized right ventricular morphological abnormalities detected by electron-beam computed tomography represent arrhythmogenic substrates in patients with the Brugada syndrome. *Eur. Heart J.* 2001; 22: 1032–1041.
- Bezzina C., Veldckamp M.W., van der Berg M.P. i wsp. A single Na⁺ channel mutation causing both long QT and Brugada syndromes. *Circ. Res.* 1999; 85: 1206–1219.
- Priori S.G., Napolitano C., Gasparini M. i wsp. Clinical and genetic heterogeneity of right bundle branch block and ST-T segment elevation syndrome: a prospective evaluation of 52 families. *Circulation* 2000; 102: 2509–2515.
- Kakishita M., Kurita T., Matsuo K. i wsp. Mode of onset of ventricular fibrillation in patients with Brugada syndrome detected by implantable cardioverter-defibrillator therapy. *J. Am. Coll. Cardiol.* 2001; 37: 1635–1638.
- Corrado D., Zoppo F., Buja G. i wsp. Asymptomatic patients with Brugada syndrome: risk assessment by programmed ventricular stimulation and clinical outcome. A multicentre study. *Eur. Heart J.* 2001; 22 (supl.): 694 (streszczenie).
- Corrado D., Buja G., Basso C. i wsp. What is the Brugada syndrome? *Cardiol. Rev.* 1999; 7: 191–195.
- Brugada P., Brugada J., Brugada R. “Localized” right ventricular morphological abnormalities in patients with the Brugada syndrome: what is their significance? *Eur. Heart J.* 2001; 22: 982–983.
- Antzelevitch C. The Brugada syndrome: diagnostic criteria and cellular mechanisms. *Eur. Heart J.* 2001; 22: 356–362.
- Corrado D., Basso C., Buja G., Nava A., Rossi L., Thiene G. Right bundle branch block, right precordial ST-segment elevation, and sudden death in young people. *Circulation* 2001; 103: 710–717.
- Schmidt T., Gerckens U., Ortmeier D., Bootsveld A., Lampe E., Grube E. Brugada syndrome or ARVD (arrhythmogenic right ventricular dysplasia) or both? Significance and value of right precordial ECG changes. *Zeitschrift fur Kardiologie* 2002; 91: 416–422.