

Odległe obserwacje po zabiegu przezskórnego zamknięcia dużej przetoki wątrobowej u dziecka po operacji Fontana

Long term follow-up after percutaneous closure of a major intrahepatic fistula in the child after Fontan operation

Anna Baranowska¹, Jacek Białkowski¹, Małgorzata Szkutnik¹, Jan Głowacki¹,
Jacek Kusa², Maria Żyła-Frycz¹, Janusz Skalski³ i Beata Banaszak⁴

¹Klinika Wrodzonych Wad Serca i Kardiologii Dziecięcej Śląskiego Centrum Chorób Serca
Śląskiej Akademii Medycznej w Zabrze

²Katedra i Zakład Radiodiagnostyki Śląskiej Akademii Medycznej w Zabrze

³Klinika Kardiologii i Chirurgii Serca Śląskiego Centrum Chorób Serca Śląskiej Akademii Medycznej w Zabrze

⁴Pediatryczna Klinika Diennej Diagnostyki i Terapii Śląskiego Centrum Pediatrii
Śląskiej Akademii Medycznej w Zabrze

Abstract

Authors present a child with right isomerism and complex cyanotic heart defect, after Fontan operation. At the age of 5 years the child underwent emergency percutaneous closure of a major intrahepatic veno-venous fistula by Amplatzer Septal Occluder (ASO). (Folia Cardiol. 2004; 11: 961-965)

heterotaxy syndrom, Fontan operation, intrahepatic fistula

Wstęp

Zespół heterotaksji, wcześniej określany jako *situs ambiguus*, oznacza lokalizację narządów wewnętrznych jamy brzusznej i klatki piersiowej inną niż prawidłowa lub odwrócona. W większości przypadków zespołom heterotaksji towarzyszą złożone wady serca. W zespole prawostronnego izomeryzmu żyła główna dolna biegnie obok aorty po tej samej (lewej lub prawej) stronie kręgosłupa, a część żył systemowych może uchodzić bezpośrednio do

przedsionka systemowego. Natomiast w prawostronnym izomeryzmie najczęstszą wadą serca (90% przypadków) jest całkowity kanał przedsionkowo-komorowy, w tym również kanał niezbalansowany [1]. Niedorozwój jednej z komór uniemożliwia dwujamową korekcję kardiologiczną. U tych chorych możliwe jest natomiast leczenie operacyjne metodą Fontana. Z kolei anomalie położenia żyły głównej dolnej oraz spływu żył wątrobowych mogą wymagać modyfikacji techniki operacyjnej. W celu zmniejszenia ryzyka enteropatii wysiękowej i utraty białka w niektórych przypadkach wykonuje się fenestrację pomiędzy kanałem żył systemowych a przedsionkiem żył płucnych lub wyklucza się część żył wątrobowych z krążenia fontanowskiego. W sytuacjach takich różnica ciśnień między wysokociśnieniowym spływem żył systemowych a niskociśnieniowym spływem żył płucnych może prowadzić do powstawania przetok na-

Adres do korespondencji: Dr med. Anna Baranowska
Klinika Wrodzonych Wad Serca i Kardiologii Dziecięcej
Śląskie Centrum Chorób Serca w Zabrze
ul. Szpitalna 2, 41-800 Zabrze
tel./faks (0 32) 271 34 01
Nadesłano: 28.08.2004 r. Przyjęto do druku: 20.09.04 r.

czyniowych w obrębie wątroby. Narastający przeciek prawo-lewy przez przetoki wątrobowe niweczy korzystny efekt operacji Fontana, powodując wzrost sinicy i hipoksemii.

W niniejszej pracy przedstawiono przypadek dziecka po operacji Fontana, u którego w wieku 5 lat w trybie pilnym zamknięto ogromną przetokę wątrobową za pomocą implantu *Amplatzer Septal Occluder* (ASO). Szczegółowy sposób postępowania w takim trudnym i rzadkim przypadku opisali już inni autorzy [2]. Nadal jednak nie poznano odległych losów nielicznych pacjentów po tego typu terapii, co jest przedmiotem niniejszego doniesienia.

Opis przypadku

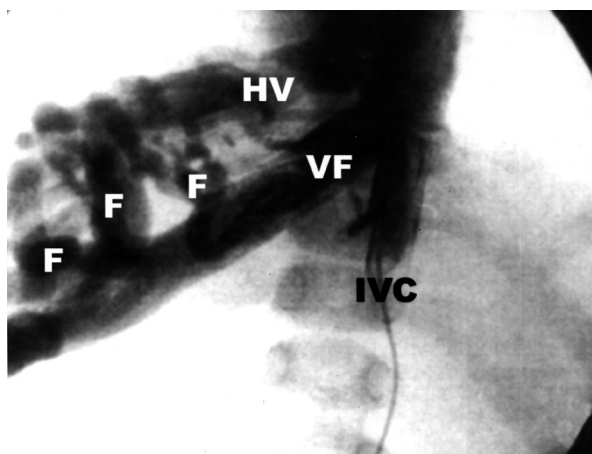
Chłopiec w wieku aktualnie 10 lat, z dekstrokardią, zespołem heterotaksji (z izomeryzmem prawostronnym oraz wątrobą usytuowaną w linii pośredniej ciała), całkowitym kanałem przedsionkowo-komorowym, całkowitym nieprawidłowym spływem żył płucnych do lewostronnie położonego przedsionka żył systemowych, niezgodnymi połączeniami komorowo-naczyniowymi, a także zwężeniem zastawki tętnicy płucnej pozostaje pod opieką ośrodka autorów od okresu noworodkowego.

W 19. miesiącu życia dziecka, z powodu narastania objawów hipoksemii — 69-procentowe wysycenie krwi tlenem (SaO_2) — wykonano prawostronne zespolenie systemowo-płucne Blalock-Taussig *gore-tex* 5 mm, uzyskując poprawę stanu klinicznego i wzrost SaO_2 do 86%. Ponowne pogorszenie stanu dziecka (SaO_2 — 56%) wystąpiło, kiedy dziecko było w wieku 3 lat i 8 miesięcy. W wykonanym wówczas badaniu cewnikowania serca wykazano zamknięcie prawostronnego zespolenia Blalock-Taussig — w trybie pilnym wykonano zabieg operacyjny metodą hemi-Fontana: zespolono obie tętnice płucne z górnym piętrzem prawego przedsionka; podział prawego przedsionka na piętra wykonano przy użyciu łaty z homograftu płucnego). Uzyskano dobry efekt kliniczny zabiegu i wzrost SaO_2 do 83%. Po 7 miesiącach od pierwszego etapu operacji Fontana wykonano planowe cewnikowanie serca z dostępu przez żyłę szyjną lewą, na podstawie którego potwierdzono prawidłowe ciśnienie w łożysku naczyń płucnych oraz prawidłowe wymiary gałęzi płucnych. Nie przeprowadzono wówczas angiograficznej oceny spływu żył wątrobowych (nie jest to rutynowo wykonywana projekcja). Dobre warunki hemodynamiczne i prawidłowa anatomia tętnic płucnych umożliwiły wykonanie drugiego etapu operacji Fontana: spływ z żyły głównej dolnej skierowano do górnego piętra prawego przed-

sionka za pomocą łaty homograftowej z fenestracją. W okresie pooperacyjnym wystąpiły powikłania: stwierdzono przesiek do opłucnej, który odbarczono za pomocą punkcji. Pacjenta wypisano ze szpitala w stanie dobrym, z SaO_2 wynoszącym 89%.

Podczas dalszej obserwacji ambulatoryjnej u chłopca stwierdzono ponowne, systematyczne obniżanie się SaO_2 do 66–75%. Pacjenta w wieku 5 lat i 6 miesięcy ponownie przyjęto do kliniki autorów. W celu wyjaśnienia przyczyn narastania sinicy wykonano cewnikowanie serca, na podstawie którego rozpoznano wówczas przetoki łączące żyłę wrotną z żyłami wątrobowymi: selektywne wstrzyknięcie do prawej żyły wątrobowej, włączonej do krążenia fontanowskiego wykazało jej znaczne poszerzenie (20 mm średnicy) i połączenie przez sieć naczyń krążenia obocznego z inną żyłą wątrobową, o podobnych wymiarach, uchodzącą bezpośrednio do przedsionka żył płucnych (ryc. 1). Pacjenta zakwalifikowano do planowego zabiegu operacyjnego skierowania prawej żyły wątrobowej do krążenia fontanowskiego.

Przed planową operacją nastąpiło gwałtowne pogorszenie się stanu chorego ze znaczną sinicą (SaO_2 — 50–62%) oraz wystąpiły objawy prawokomorowej niewydolności serca, podjęto więc decyzję o wykonaniu cewnikowania interwencyjnego



Rycina 1. Selektyna angiografia prawej żyły wątrobowej. Naczynie szerokości 20 mm (VF, *venous fistula*) dzieli się w wątrobie na liczne przetoki (F, *fistulas*), łączące się ponownie w szeroką żyłę wątrobową (HV, *hepatic vein*) uchodzącą nad przeponą do przedsionka żył płucnych; IVC (*inferior vena cava*) — żyła główna dolna

Figure 1. Selective right hepatic vein angiography. The venous fistula (VF), 20 mm of diameter, has many intrahepatic branches (F), rejoining into a wide hepatic vein (HV), draining over the diaphragm into pulmonary right atrium; IVC — inferior vena cava

i próby przezskórnego zamknięcia przetoki w obrębie wątroby, odpowiedzialnej za efekt podkradania.

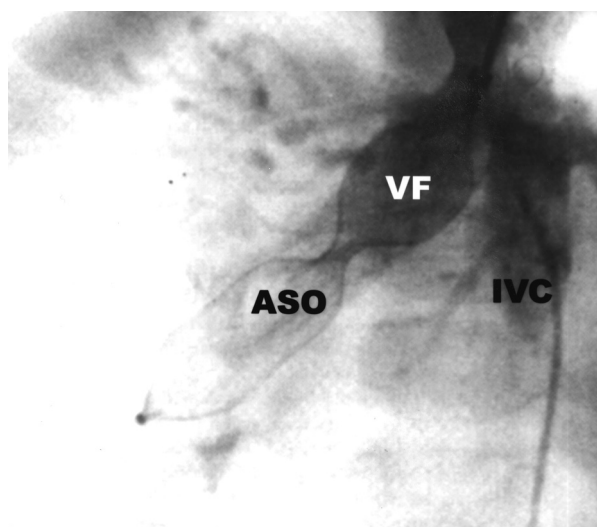
Podczas cewnikowania wykonano balonową próbę okluzyjną: prawą żyłę wątrobową zamknięto czasowo (15 min) od strony żyły głównej dolnej 27-milimetrowym balonem OBW (Meditech), uzyskując wzrost saturacji krwi systemowej z 50% do 77%. Za pomocą cewnika JL 4 F wykonano arteriografię tętnicy nerkowej prawej, a następnie cewnikiem PIG 5 F — aortografię na poziomie odejścia tętnic wątrobowych. Nie wykazano połączenia żylnych naczyń trzewnych z kanałem przetoki wątrobowej. W związku z pozytywnym efektem balonowej próby okluzyjnej zamknięto implantem *Amplatzer Septal Occluder* (ASO) 27-milimetrów światło nieprawidłowo poszerzonej żyły od jej ujścia od strony lewostronnej żyły głównej dolnej do miejsca podziału na liczne przetokowate naczynia na około 5-centymetrowym odcinku. Po odłączeniu implantu w kontrolnej grafii żyły głównej dolnej wykazano niewielki resztkowy przeciek przez proksymalne odgałęzienia przetoki (ryc. 2). Zabieg przebiegał bez powikłań.

Bezpośrednio po zabiegu stwierdzono wzrost SaO_2 do 80%. W kolejnych dniach obserwowano zdecydowaną poprawę stanu dziecka i ustąpienie objawów niewydolności serca. W 5. dobie po zabiegu w stanie dobrym pacjenta wypisano ze szpitala. W ciągu 4 lat stan chłopca był dość dobry, wartość SaO_2 utrzymywała się powyżej 75%. Po 3 latach i 10 miesiącach od interwencyjnego cewnikowania

zaobserwowano ponowne obniżenie się wartości SaO_2 do 66–75%.

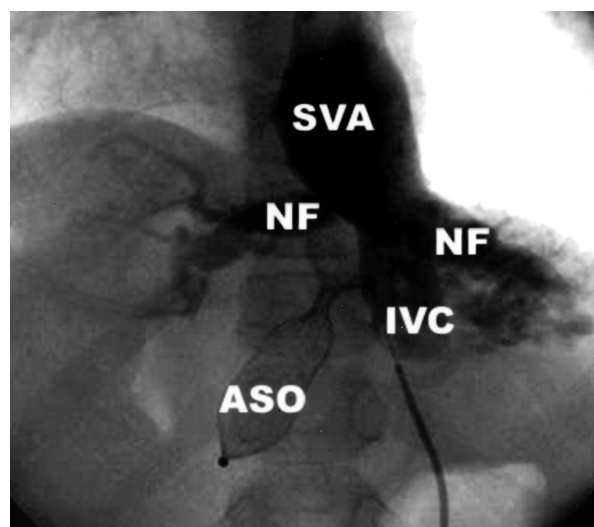
Kolejne cewnikowanie wykonano po 4 latach od zamknięcia przetoki implantem ASO. Przeprowadzono flebografię żyły głównej dolnej, w której wykazano powolny przepływ środka kontrastującego do śródprzedsionkowego kanału żył systemowych położonego po stronie lewej. Część kontrastu przez nowo powstałe przetoki śródwątrobowe przepływała do przedsionka żył płucnych (ryc. 3). Uwidoczniono cień ASO w rzucie prawego płata wątroby. Następnie wykonano arteriografię i pomiary ciśnień w gałęziach tętnicy płucnej, stwierdzając ich prawidłowe wymiary oraz ciśnienie w łożysku płucnym, a także spływ żył płucnych do przedsionka zlokalizowanego po stronie lewej; nie zobrazowano przetok naczyniowych w obrębie płuc. Za pomocą flebografii żyły głównej górnej potwierdzono prawidłowy napływ do płuc w krążeniu Fontana oraz cofanie się części środka cieniującego do żyły nieparzystej lewej.

Ponieważ w ciągu kilkuletniej obserwacji stwierdzono otwieranie się kolejnych przetok w obrębie wątroby pomiędzy wysokociśnieniowym spływem żyły głównej dolnej a niskociśnieniowym układem żył wątrobowych, ustalono, że jedyną metodą leczenia powinien być zabieg kardiochirurgicz-



Rycina 2. ASO wprowadzony od strony lewej żyły szyjnej i otwarty w szerokim naczyniu (VF, *venous fistula*); IVC (*inferior vena cava*) — żyła główna dolna

Figure 2. ASO introduced via left carotid vein and deployed in the venous fistula; IVC — inferior vena cava



Rycina 3. Angiografia żyły głównej dolnej (IVC). Widoczne liczne nowe przetoki (NF), przedsionek żył systemowych (SVA) i ASO zamykający poprzednio rozpoznaną przetokę żylną (VF)

Figure 3. Angiographic image of inferior vena cava (IVC). Multiple new fistulas (NF), systemic veins atrium (SVA) and ASO closing the formerly diagnosed fistula are visible (VF)

ny skierowania spływu żył wątrobowych do krążenia fontanowskiego. Ze względu jednak na dość dobry stan chłopca, niewielkie objawy niewydolności serca, a także przypuszczalne trudności techniczne związane z kolejną operacją (liczne zrosty w obrębie klatki piersiowej) zabieg operacyjny jeszcze odroczone.

Dyskusja

Wyłączenie żył wątrobowych z krążenia fontanowskiego może prowadzić do powstawania przetok zarówno w obrębie wątroby, jak i w obrębie płuc. Częściej przetoki naczyniowe stwierdza się w płucach, natomiast rzadziej w wątrobie [2–4]. Za powstawanie przetok odpowiedzialna jest przede wszystkim różnica ciśnień pomiędzy spływem żył systemowych a spływem żył wątrobowych do przedsionka żył płucnych, co z kolei zależy od gradientu ciśnień w kapilarach płucnych. Powstawanie przetok w obrębie płuc wiąże się także z innymi mechanizmami. Krew żylna z żył wątrobowych zawiera prawdopodobnie substancje wazokonstrykcyjne oraz hamujące wazodylatację, dlatego wykluczenie napływu z żył wątrobowych do krążenia płucnego może sprzyjać powstawaniu przetok naczyniowych także w płucach [5].

Postępowanie w przypadku powstania przetok w obrębie wątroby może obejmować:

- kierowanie spływu z żył wątrobowych do krążenia fontanowskiego. Technika tych operacji może polegać na wykonaniu tunelu z *gore-texu* lub osierdzia własnego, łączącego żyły wątrobowe z tętnicami płucnymi, połączeniu żył wątrobowych z żyłą nieparzystą z wykorzystaniem fragmentu tkanki przedsionka lub połączeniu odejścia żył wątrobowych z żyłą główną górną z użyciem fragmentu wolnej ściany prawego przedsionka [4–7]. W odległym okresie pooperacyjnym mogą jednak wystąpić powikłania zatorowe w obrębie wytworzonych połączeń [8];
- chirurgiczne podwiązanie przetok w wątrobie, które także nie wyklucza możliwości otwierania się nowych przetok [9];
- przeszskórne zamykanie przetok: urządzeniem typu *coil*— możliwe jest to tylko w przypadku niedużych ich rozmiarów [3] lub przy użyciu

ASO, tak jak u opisywanego chorego [2], a także w innym opisywanym uprzednio przypadku [10]. Warto podkreślić, że w piśmiennictwie nie znaleziono prac dotyczących obserwacji odległych po tego typu leczeniu kazuistycznych przypadków.

Doświadczenie autorów niniejszej pracy wskazuje, że zamknięcie przetok z pozostawieniem spływu żył wątrobowych do prawego przedsionka wiąże się z ryzykiem otwierania się kolejnych patologicznych połączeń naczyniowych w obrębie wątroby, co wystąpiło także w przypadku chorego opisywanego przez autorów. Na możliwość takich komplikacji wskazywali już wcześniej specjaliści konsultujący pacjenta (prof. Mullins, Huston, prof. Stark, Londyn). Jednak decyzję o przeszskórnym zamknięciu przetok w opisywanym przypadku podjęto w sytuacji gwałtownego pogorszenia się stanu dziecka, gdy zabieg operacyjny wiązał się z dużym ryzykiem śmiertelności.

Wnioski

1. U pacjentów z zespołem heterotaksji z towarzyszącymi złożonymi wadami serca przed kwalifikacją do ewentualnej jednokomorowej operacji paliatywnej konieczne jest dokładne zobrazowanie spływu z żył wątrobowych w celu uniknięcia ich przypadkowego wyłączenia z krążenia fontanowskiego.
2. Ze względu na możliwość poważnych komplikacji związanych z rozwojem przetok naczyniowych w obrębie wątroby lub płuc, ewentualne korzyści wynikające z celowego wyłączenia żył wątrobowych ze spływu żył systemowych wymagają indywidualnej analizy w każdym przypadku.
3. Przeszkórne zamknięcie przetok naczyniowych w wątrobie może być doraźnym zabiegiem ratującym życie u chorych, których ciężki stan ogólny stwarza duże ryzyko operacji kardiochirurgicznej w krążeniu pozaustrojowym, jednak należy pamiętać, że może nastąpić otwieranie kolejnych przetok, co wiąże się z ryzykiem niepowodzenia lub zmniejszenia początkowo dobrego efektu takiej interwencji.

Streszczenie

W niniejszej pracy przedstawiono przypadek dziecka z izomeryzmem prawostronnym, złożoną siniczą wadą serca, po operacji Fontany, u którego w trybie pilnym zamknięto w wieku 5 lat ogromną przetokę wątrobową za pomocą implantu Amplatzer Septal Occluder. (Folia Cardiol. 2004; 11: 961–965)

zespół heterotaksji, operacja Fontana, przetoka wewnątrzwątrobowa

Piśmiennictwo

1. Kordon Z., Rudziński A. Malpozycje serca i zespoły heterotaksji. W: Kubicka K. Kawalec W. red. Kardiologia dziecięca. Wyd. Lekarskie PZWL, Warszawa 2003; 506–522.
2. Szkutnik M., Białkowski J., Knapik P. Major intrahepatic veno-venous fistula after modified Fontan operation treated by transcatheter implantation of Amplatzer septal occluder. *Cardiol. Young* 2001; 11: 357–360.
3. Stumper O., Wright J.G.C., Sading M., de Giovanni J.V. Late systemic desaturation after total cavopulmonary shunt operations. *Br. Heart J.* 1995; 74: 282–286.
4. Reed M.K., Leonard S.R., Zellers T.M., Nikaidoh H. Major intrahepatic venovenous fistula after modified Fontan operation. *Ann. Thorac. Surg.* 1996; 61: 713–715.
5. Agnoletti G., Borghi A., Anecchino F.P., Crupi G. Regression of pulmonary fistulas in congenital heart disease after redirection of hepatic venous flow to the lung. *Ann. Thorac. Surg.* 2001; 72: 909–911.
6. Rao I.M., Swanson J.S., Hovaguimian H. i wsp. Intrahepatic steal after Fontan operation with partial hepatic vein exclusion. *J. Thorac. Cardiovasc. Sur.* 1995; 109: 180–181.
7. Steinberg J., Alfieris G.M., Brand B i wsp. New approach to surgical management of pulmonary arteriovenous malformation after cavopulmonary anastomosis. *Ann. Thorac. Surg.* 2003; 75: 1640–1642.
8. Konstantinov J.E., Puga F.J., Meskishevili A. Thrombosis of intracardiac or extracardiac conduits after modified Fontan operation in patients with azygous continuation of the inferior vena cava. *Ann. Thorac. Surg.* 2001; 72: 1641–1644.
9. Waterbolk T.W., Talsma M.D., Loef B.G., Slooff M.J.H. Evelt T. Increasing cyanosis after total cavopulmonary connection treated by banding a separate liver vein. *Ann. Thorac. Surg.* 1995; 59: 1226–1228.
10. Tofeig M., Walsh K.P., Arudd R. Transcatheter occlusion of a post Fontan hepatic vein to pulmonary venous atrium communication using the Amplatzer septal occluder. *Heart* 1998; 79: 624–626.

