

Znaczenie echokardiografii u chorych z niewydolnością serca, leczonych stałą stymulacją serca

The value of echocardiography in heart failure patients treated with permanent cardiac pacing

Alicja Dąbrowska-Kugacka

II Klinika Chorób Serca Instytutu Kardiologii Akademii Medycznej w Gdańsku

Wstęp

Pierwsze doniesienia o zastosowaniu klasycznej stymulacji serca typu DDD jako metody leczenia pacjentów z niewydolnością serca (CHF, *congestive heart failure*) pochodzą z początku lat 90. [1]. Niestety, stymulacja DDD okazała się nieskuteczna lub wręcz niekorzystna u większości chorych z CHF. Kolejne próby leczenia CHF obejmowały stymulację dwupunktową prawej komory (RV, *right ventricle*) lub stymulację drogi odpływu RV, ale również nie poprawiały one warunków hemodynamicznych. W 1994 r. wypróbowano stymulację wielojamową, mającą na celu resynchronizację skurczu serca (CRT, *cardiac resynchronisation therapy*) [2]. Już od momentu ukazania się pierwszego doniesienia o tego typu stymulacji metoda ta ugruntowała swoją pozycję [3–6]. Zasada CRT opiera się na synchronicznej z przedsionkami, jednoczesnej lub sekwencyjnej stymulacji lewej i prawej komory lub samej lewej komory (LV, *left ventricle*).

Niewydolność serca jest związana ze zmianą geometrii LV (rozstrzenięciem i przerostem), prowadzącą do jej przebudowy oraz zastąpienia zdrowych komórek mięśnia sercowego tkanką włóknistą. Zwolnienie rozchodzenia się impulsu elektrycznego w obrębie zawału, tkanki włóknistej lub niedokrwionej, doprowadza do zaburzeń przewodzenia i objawia się wydłużeniem odstępu PQ powyżej 200 ms i/lub poszerzeniem zespołu QRS powyżej 120 ms, najczęściej pod postacią bloku lewej odnogi pęczka Hisa

(LBBB, *left bundle branch block*). Badania wskazują, że wydłużenie czasu trwania zespołów QRS występuje u około 30–50% chorych z CHF i stanowi niezależny niekorzystny czynnik rokowniczy [7, 8]. Początkowo bardzo dużą wagę przywiązywano do oceny zapisu EKG, jednak chociaż szerokość zespołów QRS jest precyzyjnym elektrokardiograficznym miernikiem zaburzeń przewodzenia, to jedynie w sposób pośredni wskazuje na mechaniczną asynchronię skurczu serca [9]. Tymczasem to właśnie asynchronia powoduje wiele niekorzystnych następstw hemodynamicznych, które podsumowano w tabeli 1.

Na podstawie badania echokardiograficznego można wyodrębnić trzy poziomy lub typy asynchronii skurczu serca: przedsionkowo-komorową, międzykomorową oraz śródkomorową.

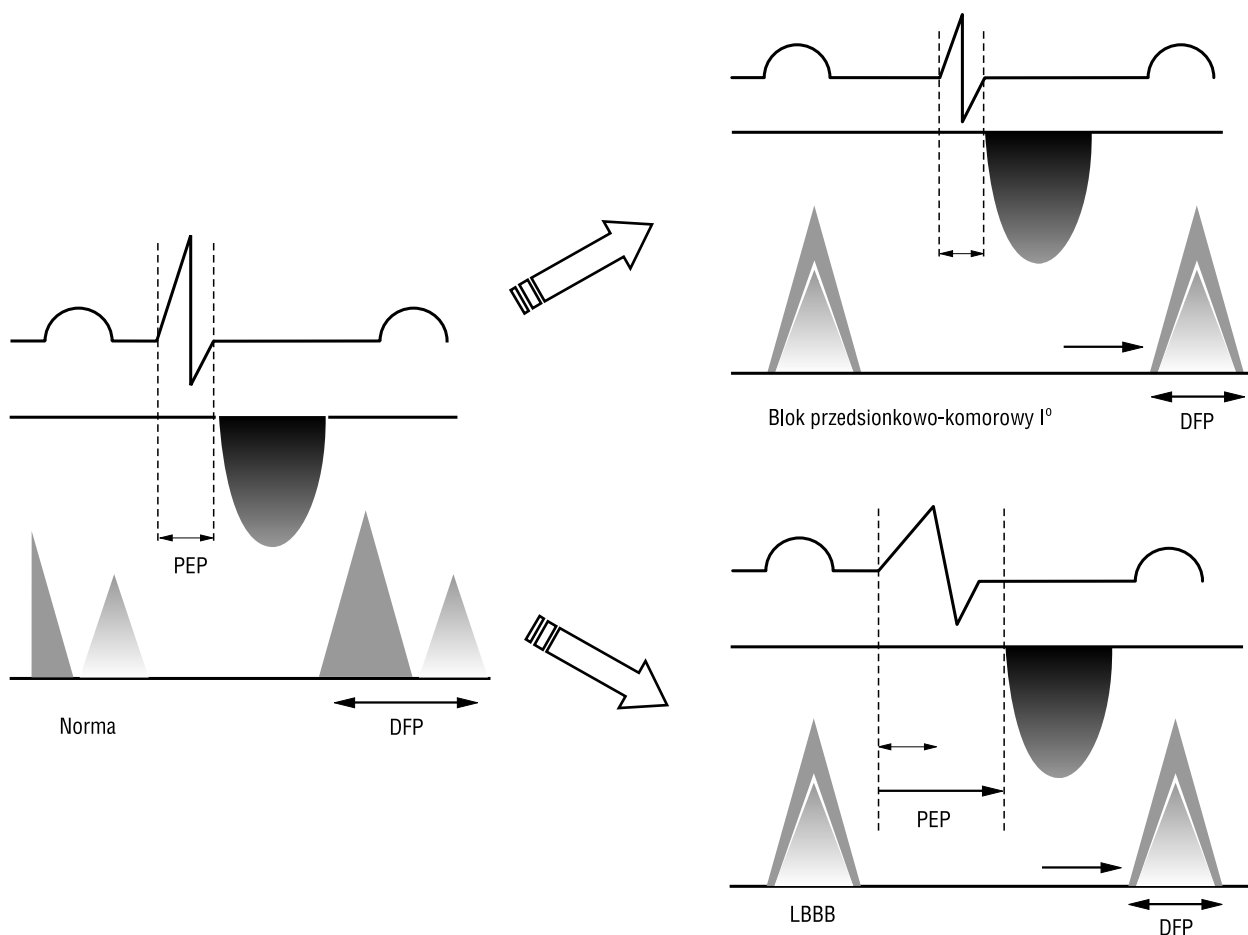
Asynchronia przedsionkowo-komorowa wynika z nieprawidłowego stosunku czasowego fali wczesnego napełniania (fali E) lewej komory, dopełnienia przedsionkowego (fali A) i początku skurczu komór. Asynchronia przedsionkowo-komorowa

Tabela 1. Niekorzystne skutki hemodynamiczne mechanicznej asynchronii skurczu serca

Table 1. Deleterious effects of ventricular asynchrony on hemodynamics

Zmniejszenie siły skurczu lewej komory (LV + dP/dt_{max})
Wydłużenie czasu skurczu i rozkurczu izowolumetrycznego
Skrócenie czasu napełniania lewej komory
Zmniejszenie dopełnienia przedsionkowego
Wydłużenie czasu skurczowej niedomykalności zastawki mitralnej
Pojawienie się rozkurczowej niedomykalności zastawki mitralnej

Adres do korespondencji: Dr med. Alicja Dąbrowska-Kugacka
 II Klinika Chorób Serca IK AMG
 ul. Kieturakisa 1, 80–742 Gdańsk
 e-mail: alidab@amg.gda.pl
 Nadesłano: 2.04.2004 r. Przyjęto do druku: 15.04.2004 r.

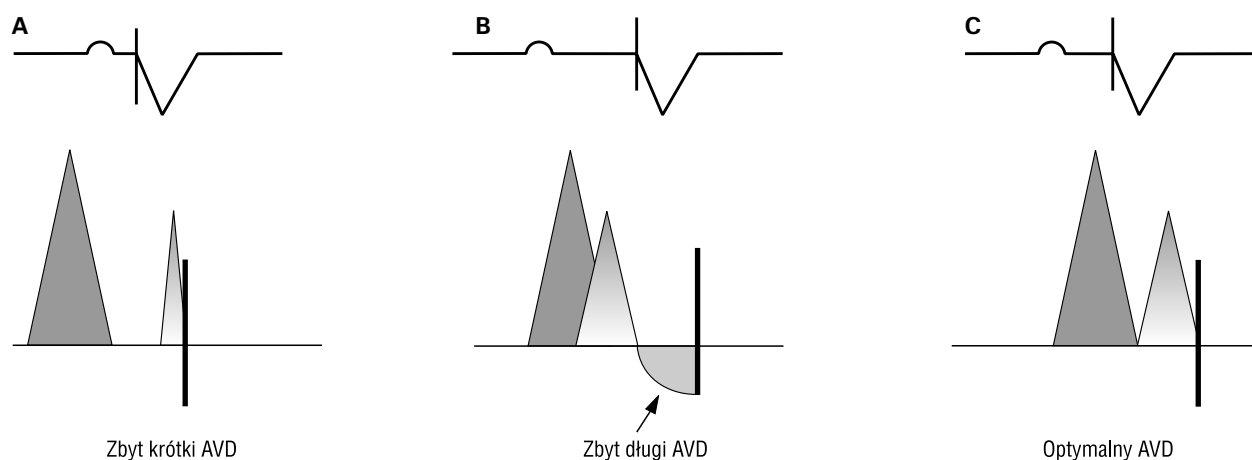


Rycina 1. Asynchronia przedsionkowo-komorowa. Na rycinie w sposób schematyczny przedstawiono obraz EKG, spektrum wyrzutu aortalnego i napływu mitralnego u osoby o prawidłowej synchronii skurczu (norma) oraz w przypadku bloku przedsionkowo-komorowy I° lub bloku lewej odnogi pęczka Hisa (LBBB). Blok przedsionkowo-komorowy I° opóźnia wczesne rozkurczowe napełnianie lewej komory (falę E), nie zmieniając czasu wystąpienia fali A. Prowadzi to do nakładania się fali E na A i skrócenia czasu napełniania lewej komory (DFP). Podobnie LBBB powoduje skrócenie DFP w wyniku wydłużenia czasu przedwyrzutowego dla lewej komory (PEP) i opóźnienie fali E. Zmodyfikowano według [10]

Figure 1. Atrio-ventricular asynchrony. Graphs represent ECG and Doppler spectrum of aortic ejection and left ventricular (LV) diastolic filling in a person with synchronous atrio-ventricular contraction (left). First degree atrio-ventricular block (upper right) postpones the early ventricular filling wave (E) without changing the atrial filling wave (A) position in the cardiac cycle. This phenomenon leads to superimposition of the E and A wave and shortening of the diastolic filling time (DFP). Left bundle branch block (LBBB) prolongs the LV preejection period (PEP) which causes the delay of the E wave and also leads to DFP shortening (lower right). Modified on the basis of [10]

(ryc. 1) najczęściej jest spowodowana wydłużeniem odstępu PQ powyżej 200 ms, rzadziej poszerzeniem zespołu QRS. Obydwa zaburzenia mogą prowadzić do względnego opóźnienia w cyklu serca fali E, czego konsekwencją jest nałożenie się fali E na A i skrócenie czasu napełniania (DFP, *diastolic filling period*) lewej komory. Jeśli w końcowym okresie rozkurczu ciśnienie w LV przewyższy ciśnienie w obrębie lewego przedsionka, między końcem fali A i początkiem skurczu komory może się pojawić rozkurczowa niedomykalność zastawki mitralnej. Klasyczna stymulacja typu DDD, poprzez programowanie wartości opóź-

nienia przedsionkowo-komorowego (AVD, *atrio-ventricular delay*), umożliwia powiązanie czasowego skurczu przedsionków i komór. Badanie echokardiograficzne pozwala na dobór optymalnego hemodynamicznie AVD, indywidualnego u każdego chorego. Poprzez programowanie AVD można zmienić moment początku fali E w cyklu serca — skrócenie AVD prowadzi do wcześniejszego pojawienia się fali E i do wydłużenia DFP, natomiast wydłużenie AVD (podobnie jak blok przedsionkowo-komorowy I°) powoduje względne opóźnienie fali E w cyklu serca i skrócenie DFP. Przy optymalnym AVD koniec dopełnienia przedsion-



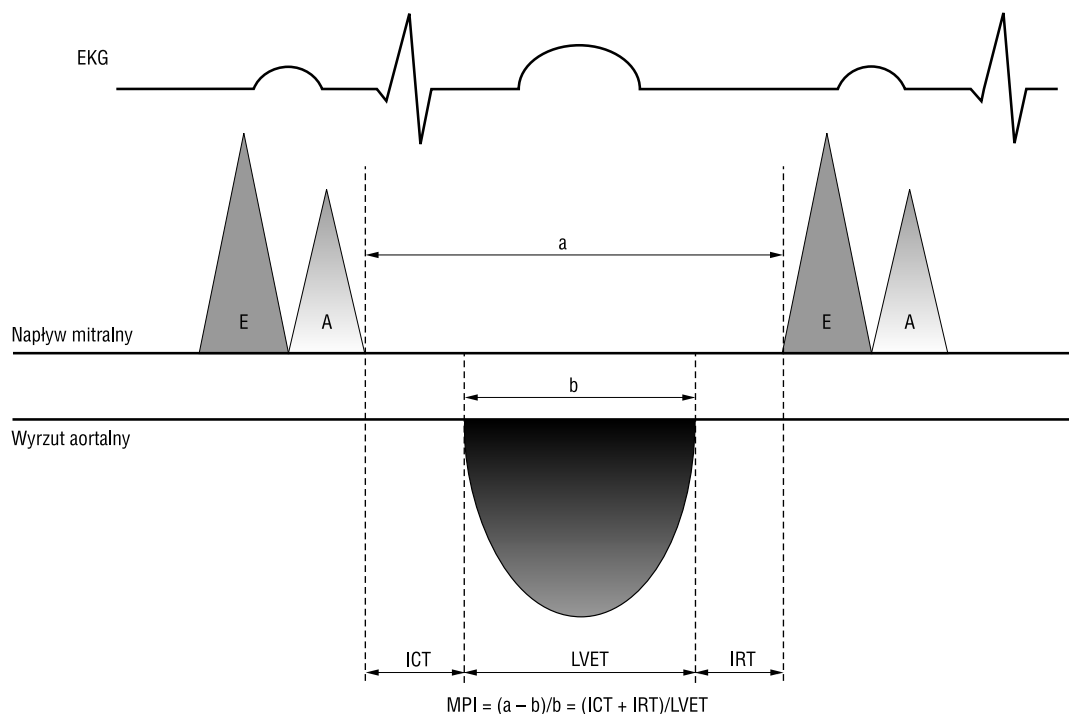
Rycina 2. Optymalizacja opóźnienia przedsionkowo-komorowego (AVD) w stymulatorze dwujamowym — schematyczny obraz napływu mitralnego. **A.** Zbyt krótki AVD — fala wczesnego napełnienia (E) pojawia się wcześnie w cyklu serca i powoduje wydłużenie czasu napełniania lewej komory (DFP), jednocześnie następuje jednak skrócenie fali przedsionkowej (A), na skutek skurczu lewej komory (LV) i zamknięcia zastawki mitralnej; **B.** Zbyt długi AVD — nałożenie fali E i A prowadzące do skrócenia DFP (sytuacja podobna do bloku przedsionkowo-komorowego I°). W okresie między końcem fali A a zamknięciem zastawki mitralnej może się pojawić rozkurczowa fala niedomykalności zastawki mitralnej (strzałka); **C.** Optymalny AVD — koniec fali A następuje równocześnie z chwilą zamknięcia zastawki mitralnej. Zaprogramowanie optymalnego hemodynamicznie AVD polega na uzyskaniu możliwie najdłuższego DFP bez jednoczesnego „obciążenia” fali A. Zmodyfikowano według [10]

Figure 2. Optimisation of the atrioventricular delay (AVD) in dual chamber pacing under Doppler echocardiographic guidance on the basis of the mitral inflow. **A.** AVD too short — E wave is early in the cardiac cycle which lengthens the diastolic filling period (DFP), however the A wave is prematurely shortened by mitral valve closure caused by ventricular contraction; **B.** AVD too long — superimposition of the E and A wave which leads to DFP shortening (similar phenomenon to first degree atrio-ventricular block). During the interval between the end of the A wave and mitral valve closure diastolic mitral regurgitation may occur; **C.** Optimal AVD — the end of the A wave coincides with mitral valve closure. It is the longest possible DFP without A wave abbreviation. Modified on the basis of [10]

kowego następuje równocześnie z początkiem skurczu LV [10]. Znane są co najmniej trzy metody echokardiograficzne ustalania optymalnego hemodynamicznie AVD. Pierwsza z nich opiera się na zaprogramowaniu AVD zapewniającego maksymalną objętość wyrzutową serca, określaną na podstawie całki prędkości w czasie (VTI, *velocity time integral*) na poziomie zastawki aortalnej [11]. Druga metoda polega na ustawieniu takiego AVD, przy którym uzyskuje się możliwie najdłuższy DFP lewej komory, bez jednoczesnego „obciążenia” fali A, czyli zmniejszenia prędkości maksymalnej lub czasu trwania fali A o więcej niż 30% (ryc. 2) [12]. Ostatnio zaproponowano trzeci sposób programowania AVD na podstawie tzw. wskaźnika funkcji lewej komory (MPI, *myocardial performance index*), obliczanego jako iloraz sumy czasu izowolumetrycznego skurczu i rozkurczu LV w stosunku do czasu wyrzutu LV (ryc. 3) [13]. Porciani i wsp. [13] stwierdzili, że optymalny AVD to ten, który powoduje możliwie największe skrócenie MPI.


Niestety, przywrócenie prawidłowej synchronii przedsionkowo-komorowej, poprzez zaprogramowanie optymalnego AVD, zapewnia poprawę hemodynamiczną tylko u nielicznych chorych z CHF — głównie

u tych pacjentów, u których przed implantacją rejestruje się blok przedsionkowo-komorowy I° [14]. Według wytycznych *American College of Cardiology* i *American Heart Association* z 2002 r. u pacjentów z CHF, z prawidłową szerokością zespołu QRS i blokiem przedsionkowo-komorowym I° istnieją wskazania do zastosowania klasycznej stymulacji typu DDD. Jednak zostały one zdefiniowane jako klasa IIb (co oznacza, że zdania ekspertów są podzielone, a według większości z nich brak wskazań) [15]. Takie stanowisko wynika z faktu, że stymulacja DDD z optymalnym AVD niweluje wprawdzie asynchronię przedsionkowo-komorową, jednak stymulacja wierzchołka RV prowadzi do asynchronii skurczu pomiędzy lewą i prawą komorą w wyniku zmienionej sekwencji aktywacji elektrycznej serca. Stymulacja RV, podobnie jak LBBB, powoduje wydłużenie okresu przedwyrzutowego (PEP, *preejection period*) dla LV i często doprowadza do istotnej **asynchronii międzykomorowej** (IVD, *interventricular delay*). Stopień IVD można określić za pomocą badania echokardiograficznego poprzez pomiar PEP dla RV (od początku zespołu QRS do początku wyrzutu płucnego) oraz PEP dla LV (od początku zespołu QRS do początku wyrzutu aortalnego) (ryc. 4). Opóź-



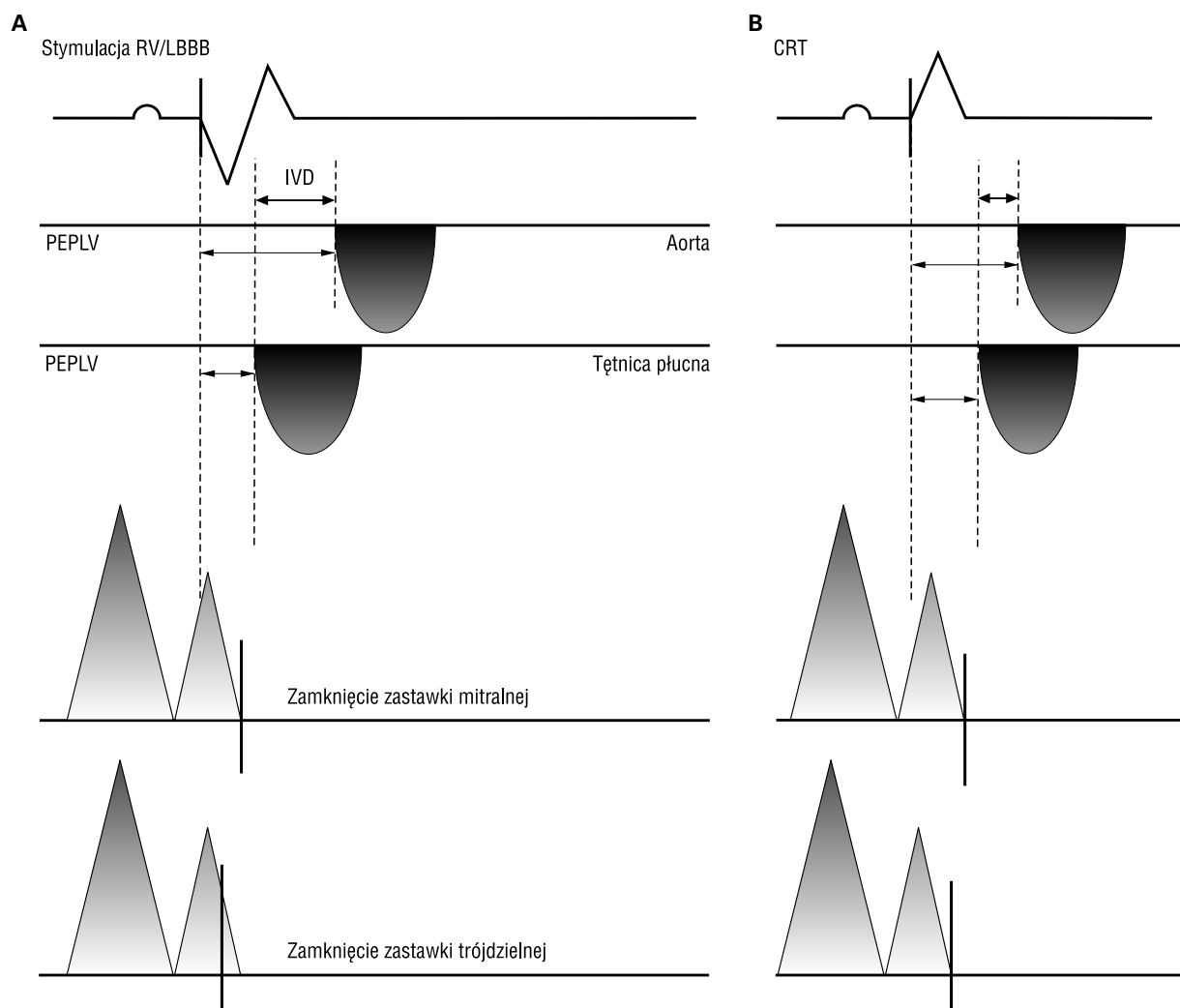
Rycina 3. Obliczanie wskaźnika funkcji mięśnia sercowego (MPI, *myocardial performance index*); a — czas między końcem fali przedsionkowej (A) i początkiem wczesnego napływu mitralnego (E); b — czas wyrzutu lewej komory (LVET, *left ventricular ejection time*); czas skurczu izowolumetrycznego (ICT, *isovolumic contraction time*); czas rozkurczu izowolumetrycznego (IRT, *isovolumic relaxation time*). Zmodyfikowano według [27]

Figure 3. Myocardial performance index (MPI) calculation; a — interval between the end of the A wave and the beginning of the E wave; b — left ventricular ejection time (LVET); isovolumic contraction time (ICT); isovolumic relaxation time (IRT). Modified on the basis of [27]



Rycina 4. Pomiar opóźnienia międzykomorowego (IVD) na podstawie echokardiografii dopplerowskiej. **A.** Pomiar czasu przedwyrzutowego dla prawej komory (PEPRV) — od początku zespołu QRS do początku wyrzutu płucnego w projekcji przymostkowej w osi krótkiej; **B.** Pomiar czasu przedwyrzutowego dla lewej komory (PEPLV) — od początku zespołu QRS do początku wyrzutu aortalnego w projekcji koniuszkowej 5-jamowej. Różnica tych czasów jest miarą asynchronii międzykomorowej serca

Figure 4. Interventricular delay (IVD) measurement on the basis of Doppler echocardiography. **A.** Measurement of right ventricular preejection period (PEPRV) — time interval between QRS onset and the beginning of pulmonary ejection in parasternal short axis view; **B.** Measurement of left ventricular preejection period (PEPLV) — time interval between QRS onset and the beginning of aortic ejection in apical 5 chamber view. The difference between PEPRV and PEPLV gives the IVD



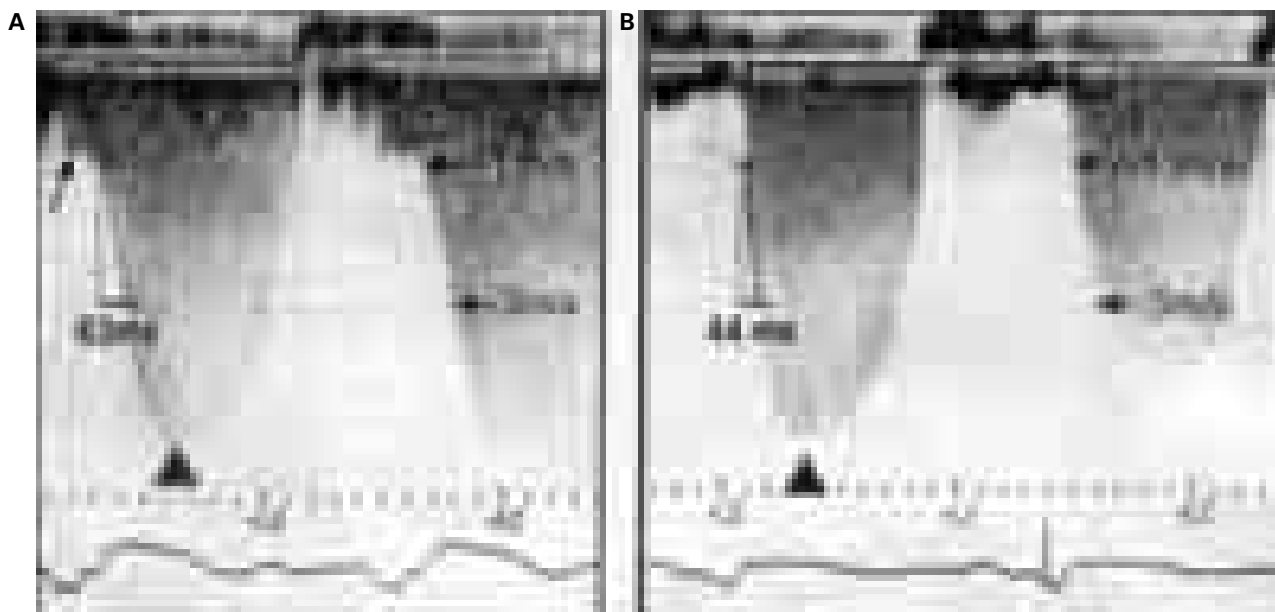
Rycina 5. Schematyczny obraz asynchronii międzykomorowej (IVD). **A.** Stymulacja prawej komory (RV), podobnie jak obecność bloku lewej odnogi pęczka Hisa (LBBB), powoduje wydłużenie czasu przedwyrzutowego dla lewej komory (PEPLV), co prowadzi do istotnej IVD. Taka sytuacja najczęściej uniemożliwia ustawienie optymalnego opóźnienia przedsionkowo-komorowego (AVD) dla obu komór — na skutek opóźnienia fali E napływu mitralnego optymalne hemodynamicznie AVD dla LV jest bardzo krótkie i powoduje przedwczesne skrócenie fali A napływu trójdzielnego. **B.** Zastosowanie stymulacji resynchronizującej (CRT) przyspiesza skurcz lewej komory, a zarazem skracza IVD. Możliwe staje się ustawienie optymalnego AVD dla obu komór

Figure 5. Schematic view of interventricular delay (IVD) during right ventricular (RV) pacing, left bundle branch block (LBBB) and cardiac resynchronization therapy (CRT). **A.** RV pacing, similar to LBBB, leads to left ventricular pre-ejection time (PEPLV) prolongation and causes important IVD. Optimal atrioventricular delay (AVD) setting for both ventricles is impossible — E wave delay imposes a very short AVD, which is too short for RV and causes tricuspid A wave abbreviation. **B.** CRT shortens PEPLV and IVD. Optimal AVD setting for both ventricles becomes possible, as no longer ultra-short AVD is required

niony skurcz LV jest przyczyną stosunkowo późnego początku fali E i optymalne hemodynamicznie AVD (programowane po stronie RV, a oceniane po stronie LV) jest najczęściej bardzo krótkie. Zapewnia ono korzystny profil napełniania LV, u wielu chorych jest jednak zbyt krótkie, by umożliwić prawidłowe dopełnienie przedsionkowe RV (ryc. 5). Zastosowanie CRT „przyspiesza” skurcz LV, zmniejsza IVD i umożliwia

ustawienie optymalnego AVD dla obydwu komór [5]. Podsumowując, klasyczna stymulacja DDD w CHF po ustaleniu optymalnego AVD koryguje wprawdzie asynchronię przedsionkowo-komorową, wtórnie doprowadza jednak do asynchronii IVD, możliwej do wyeliminowania tylko poprzez zastosowanie CRT.

U chorych z CHF i zaburzeniami przewodzenia śródkomorowego, oprócz asynchronii IVD, obecna



Rycina 6. Ocena siły skurczu lewej komory (LV) na podstawie pomiaru maksymalnej szybkości narastania ciśnienia w LV w początkowym okresie skurczu ($LV + dP/dt_{max}$) ze spektrum niedomykalności zastawki mitralnej (MI). Zapis dopplerowski metodą wiązki ciągłej (CW) u chorego przed (**A**) i po zastosowaniu stymulacji resynchronizującej (CRT) (**B**). $LV + dP/dt_{max}$ jest określany poprzez pomiar czasu między 1 m/s i 3 m/s na ramieniu zstępującym spektrum CW (linia ciągła). Wyliczony $LV + dP/dt_{max}$ zwiększył się z około 510 mm Hg/s ($32/0,063 = 510$) do około 730 mm Hg/s ($32/0,044 = 720$). Ponadto po zastosowaniu CRT skróceniu uległ czas trwania MI z 435 ms do 382 ms oraz brak jest rozkurczowej MI. Zmodyfikowano według [33]

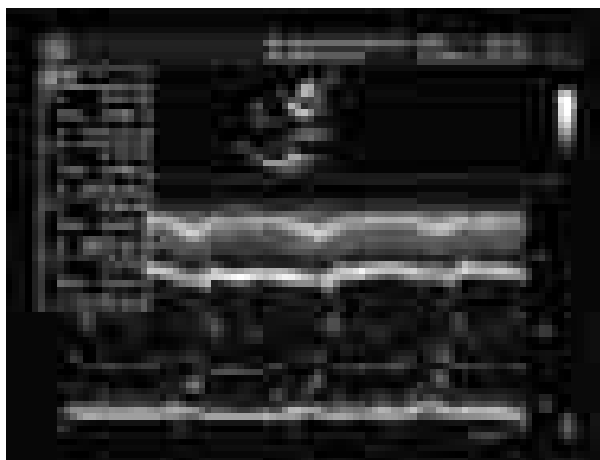
Figure 6. Maximal rate of left ventricular (LV) systolic pressure rise ($LV + dP/dt_{max}$) estimated on the basis mitral insufficiency (MI) spectrum Continuous wave (CW) Doppler regurgitant jet in a patient before (**A**) and after cardiac resynchronization therapy (CRT) (**B**). $LV + dP/dt_{max}$ is estimated by measuring the time interval between 1 m/s and 3 m/s on the downslope of the CW Doppler spectrum (solid lines). Calculated $LV + dP/dt_{max}$ rises from 510 mm Hg/s ($32/0.063 = 510$) to 730 mm Hg/s ($32/0.044 = 720$). Duration of functional MI decreased from 435 ms to 382 ms. Modified on the basis of [33]

jest również **asynchronia śródkomorowa** (IntraVD, *intraventricular delay*). Blok prawej lub lewej odnogi, a nawet wiązki układu Hisa-Purkiniego powodują podział miokardium na dwa odrębne obszary — o wczesnej i opóźnionej aktywacji. W przypadku LBBB od dawna obserwowane jest zjawisko „paradoksalnego” ruchu przegrody międzykomorowej (IVS, *interventricular septum*). Polega ono na wczesnej krótkotrwałej aktywacji IVS, po której następuje opóźniony skurcz wolnej ściany LV, wywołujący bierne naprężenie w obrębie IVS w późnym okresie skurczu. Konsekwencją tych zjawisk jest zmniejszenie efektywnej siły skurczu LV, którą można ocenić w badaniu echokardiograficznym poprzez pomiar szybkości narastania gradientu ciśnień między lewą komorą a lewym przedsionkiem ze spektrum niedomykalności zastawki mitralnej w początkowym okresie skurczu ($LV + dP/dt_{max}$) (ryc. 6).

Istnieje kilka metod echokardiograficznych oceny nasilenia asynchronii śródkomorowej w ob-

rzębie lewej komory. Za pomocą badania *M-mode* w projekcji przymostkowej, poprzez pomiar czasu pomiędzy maksymalnym skurczem IVS i ściany tylnej, można określić stopień IntraVD w osi krótkiej LV (ryc. 7). Podobnie w projekcji koniuszkowej, poprzez pomiar czasu od początku QRS do maksymalnego skurczu segmentów podstawnych poszczególnych obszarów LV (ściany przedniej, bocznej, dolnej i IVS) w prezentacji *M-mode* i wyliczenie maksymalnej różnicy tych czasów, można ocenić stopień IntraVD lewej komory w osi długiej (ryc. 8) [16]. W badaniu *M-mode* widoczny jest często dwufazowy skurcz, przy czym druga faza odpowiada za tzw. skurcz postsystoliczny, pojawiający się najczęściej już po zamknięciu zastawki aortalnej.


Lepszym, i obecnie zalecanym przez ekspertów, narzędziem oceny asynchronii śródkomorowej jest doppler tkankowy (TDI, *tissue doppler imaging*), umożliwiający w sposób bardziej obrazowy i dokładniejszy ocenę stopnia asynchronii między poszcze-



Rycina 7. Pomiar asynchronii śródkomorowej (IntraVD) lewej komory w osi krótkiej za pomocą badania *M-mode*. Skurcz maksymalny przegrody międzykomorowej jest opóźniony o 91 ms $[(96 + 96 + 81)/3 = 91]$ w stosunku do maksymalnego skurczu ściany tylnej lewej komory

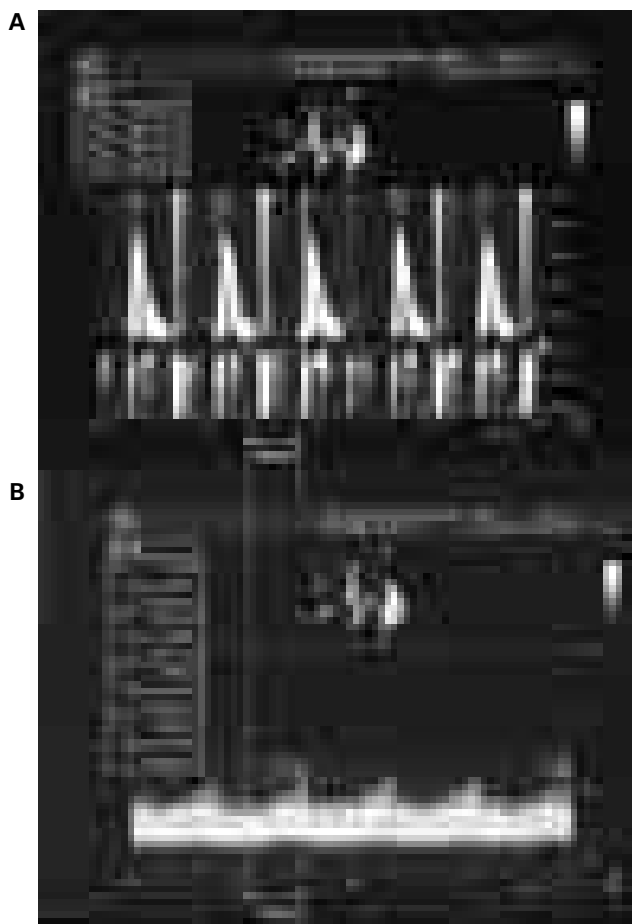
Figure 7. Maximal interventricular septum contraction is delayed by approximately 91 ms with respect to left ventricular posterior wall $[(96 + 96 + 81)/3 = 91]$

gólnymi segmentami mięśnia sercowego. Sama zasada pomiaru jest jednak podobna. Polega na określeniu czasu od początku zespołu QRS do początku maksymalnego skurczu lub zakończenia skurczu w poszczególnych obszarach LV. Pomiary wykonuje się najczęściej w segmentach podstawnych i środkowych ściany przedniej, bocznej, tylnej, dolnej, tylnoprzodnej i przednioprzegrodowej, a następnie oblicza się maksymalną różnicę tych czasów i ich odchylenie standardowe. W przypadku pomiarów wykonywanych do początku fali skurczowej mówi się o opóźnieniu elektryczno-mechanicznym (EMD, *electro-mechanical delay*) [17]. Innym wskaźnikiem, brany pod uwagę przy ocenie asynchronii śródkomorowej, jest określenie rozległości obszaru lewej komory, w obrębie którego rejestruje się tzw. opóźniony skurcz w osi długiej LV (DLC, *delayed longitudinal contraction*), czyli skurcz występujący, pomimo że doszło już do zamknięcia zastawki aortalnej [18]. Badanie TDI pozwala ponadto na precyzyjne określenie, który segment LV kurczy się najpóźniej, a wydaje się, że w pobliżu tego obszaru powinna być umieszco-



Rycina 8. Pomiar asynchronii śródkomorowej (IntraVD) lewej komory w osi długiej za pomocą badania *M-mode* u chorej z idiopatyczną kardiomiopatią rozstrzeniową i LBBB. W projekcji koniuszkowej poprzez pomiar czasu od początku QRS do maksymalnego skurczu segmentów podstawnych poszczególnych obszarów lewej komory (ściany przedniej — AW, bocznej — LW, dolnej — IW i przegrody międzykomorowej — IVS) w prezentacji *M-mode* i wyliczenie maksymalnej różnicy tych czasów (60 ms) można ocenić stopień IntraVD lewej komory w osi długiej. W obrębie IW i IVS widoczne są dwie fazy skurczu, przy czym druga faza następuje po zamknięciu zastawki aortalnej — skurcz postsystoliczny

Figure 8. Measurement of left intraventricular asynchrony (IntraVD) in the long axis on the basis of *M-mode* echocardiography in a patient with idiopathic cardiomyopathy and LBBB. Measurement of the time interval between QRS onset and peak contraction of the anterior (AW), lateral (LW), inferior (IW) and interventricular septum (IVS) in the apical view in *M-mode* presentation. Maximal time difference among these parameters gives us the long axis IntraVD value. Postsystolic contraction (contraction after aortic valve closure) can be observed in the IW and IVS



Rycina 9. Nakładanie się okresów skurczu i rozkurczu lewej komory (LV). Początek napływu do LV, oceniany w badaniu dopplerowskim wiązką pulsacyjną (PW) na wysokości płatków zastawki mitralnej, wyprzedza zakończenie skurczu ściany bocznej ocenianego za pomocą badania *M-mode* w projekcji koniuszkowej 4-jamowej. **A.** Czas od początku zespołu QRS do początku napływu mitralnej: 487 ms; **B.** Czas od początku zespołu QRS do maksymalnego skurczu ściany bocznej: 503 ms

Figure 9. Mitral inflow onset, assessed with pulsed wave Doppler on the level of the mitral tips, precedes maximal of LV lateral wall contraction (both images — apical 4 chamber view). **A.** Time interval between QRS onset and the beginning of mitral inflow 487 ms; **B.** Time interval between QRS onset and maximal LV lateral wall contraction 503 ms

na końcówka elektrody stymulującej LV [19, 20]. W skrajnych przypadkach asynchronii śródkomorowej może dochodzić do nakładania się skurczu na rozkurcz lewej komory. Na rycinie 9 początek napływu mitralnego wyprzedza zakończenie skurczu w obrębie bocznej ściany lewej komory.

Od kilku lat dużą wagę przy ocenie echokardiograficznej osób z CHF przywiązuje się do omawianego powyżej wskaźnika funkcji lewej komory,

tw. MPI (ryc. 3). Wskaźnik ten koreluje zarówno z (+) dP/dt LV (maksymalną szybkością narastania ciśnienia w LV w okresie skurczu izowolumetrycznego), jak i z (–) dP/dt LV (maksymalną szybkością spadku ciśnienia w LV w okresie rozkurczu izowolumetrycznego), ocenianych metodą inwazyjną, a jego wartość nie zależy od geometrii LV [21]. Wydłużenie MPI jest niezależnym niekorzystnym czynnikiem rokowniczym u chorych z CHF [22].

Według wytycznych *American College of Cardiology* i *American Heart Association* z 2002 r. stosowanie resynchronizacji skurczu serca w leczeniu chorych z CHF zaliczono do klasy IIa (terapia zalecana przez większość ekspertów), a wskazania do tej metody stymulacji obejmują: niewydolność serca klasy III lub IV według NYHA (pomimo stosowania optymalnego leczenia farmakologicznego), frakcję wyrzutową lewej komory $\leq 35\%$, wymiar końcoworozkurczowy lewej komory ≥ 55 mm oraz szerokość zespołów QRS ≥ 130 ms [15]. Jednak u chorych z CHF i prawidłowym czasem trwania zespołów QRS również może występować asynchronia skurczu serca [23] i mogą oni odnieść korzyść z zastosowania CRT. Cazeau i wsp. [24], którzy podczas kwalifikacji chorych do CRT nie brali pod uwagę czasu trwania zespołów QRS, lecz występowanie przynajmniej jednego z echokardiograficznych kryteriów asynchronii skurczu serca (tab. 2), uzyskali poprawę kliniczną po implantacji CRT u 85% pacjentów.

Wiele uwagi poświęca się poszukiwaniu czynników pozwalających na wyodrębnienie chorych, u których zastosowanie resynchronizacji skurczu serca ma największe szanse powodzenia, ponieważ indywidualna odpowiedź na CRT jest zmienna i większość badań wskazuje, że średnio u 30% pacjentów nie uzyskuje się oczekiwanych efektów [3, 20]. Na podstawie danych klinicznych, czyli oceny etiologii czy stopnia zaawansowania CHF, frakcji wyrzutowej lub wymiaru końcoworozkurczowego LV, niemożliwe jest prognozowanie korzyści z zastosowania resynchronizacji skurczu serca. Stopień poszerzenia zespołów QRS przed implantacją oraz jego skrócenie po zastosowaniu CRT wykazuje jedynie słabą korelację z poprawą funkcji skurczowej LV w obserwacji odległej [25–27]. Wydaje się natomiast, że największe znaczenie ma tu właśnie badanie echokardiograficzne. Do parametrów o udokumentowanej wartości predykcyjnej w uzyskiwaniu poprawy po resynchronizacji skurczu serca należą:

- IVD > 40 ms przed implantacją [28];
- asynchronia śródkomorowa w osi krótkiej > 130 ms [29];
- rozległość obszaru w obrębie podstawnej części LV o opóźnionym skurczu $> 30\%$ [18] lub od-

Tabela 2. Echokardiograficzne kryteria asynchronii skurczu serca, kwalifikujące chorych do stymulacji resynchronizującej. Zmodyfikowano według [24]

Table 2. Echocardiographic criteria of left ventricular asynchrony proposed when qualifying patients to cardiac resynchronization therapy. Modified on the basis of [24]

1. Asynchronia przedsionkowo-komorowa: DFPLV < 40% RR
2. Asynchronia międzykomorowa:
PEPLV > 140 ms (> 180 ms u chorych ze stymulatorem DDD)
IVD > 40 ms
3. Asynchronia śródkomorowa: nakładanie się skurczu ściany bocznej na rozkurcz lewej komory

DFPLV (*LV diastolic filling time*) — czas napełniania lewej komory; PEPLV (*LV pre-ejection period*) — czas przedwyrzutowy lewej komory; IVD (*interventricular delay*) — opóźnienie międzykomorowe; RR — długość cyklu serca

chylenie standardowe wskaźnika asynchronii skurczu LV w osi długiej (oceniane techniką TDI) > 32,6 ms [30].

Stopień wydłużenia wskaźnika MPI, a zwłaszcza okresu skurczu izowolumetrycznego, również korelują z poprawą funkcji skurczowej LV po implantacji CRT, jednak ich wartość graniczna nie została jeszcze dokładnie określona [27]. W przypadku chorych z CHF i implantowanym już stymulatorem DDD, zmianę trybu stymulacji na CRT należy rozważyć w przypadku wydłużenia okresu przedwyrzutowego w LV > 180 ms lub asynchronii śródkomorowej, ocenianej na podstawie wskaźnika EMD > 50 ms [17, 24].

Echokardiografia jest również nieodzowna do programowania parametrów stymulatora CRT. Oprócz AVD, najnowsze stymulatory CRT posiadają funkcję tzw. opóźnienia międzykomorowego (VVD, *ventriculo-ventricular delay*). Na podstawie analizy stopnia asynchronii IVD i IntraVD za pomocą TDI możliwe jest optymalne zaprogramowanie tego parametru rozrusznika i jednocześnie uzyskanie maksymalnych korzyści klinicznych dla chorego. Sogard i wsp. [31] wykazali, że ustawienie optymalnego VVD powoduje dodatkowe zmniejszenie stopnia asynchronii śródkomorowej, wzrost frakcji wyrzutowej LV i wydłużenie DFP, w porównaniu z jednoczesną stymulacją obu komór. Najbardziej przydatną techniką przy ustalaniu prawidłowej wartości VVD jest *tissue tracking*, bezpośrednio obrazująca segmenty o opóźnionym skurczu w obrębie lewej komory.

Badanie echokardiograficzne umożliwiła obiektywną nieinwazyjną ocenę wpływu stymulacji CRT na przebudowę mięśnia sercowego i jego hemodynamikę w długoterminowej obserwacji (zwłaszcza techniką obrazowania trójwymiarowego) [32]. Jest również nieocenionym badaniem przy analizie stopnia niedomykalności zastawki mitralnej i zmiany jej nasilenia pod wpływem resynchronizacji skurczu

serca. Breithardt i wsp. [33] na podstawie badania echokardiograficznego wykazali skrócenie czasu trwania i zmniejszenie stopnia niedomykalności mitralnej oraz zwiększenie siły skurczu lewej komory (+) dP/dt po zastosowaniu CRT.

Podsumowując, echokardiografia, która umożliwia ocenę asynchronii skurczu w obrębie serca, jest nieodzowna podczas prawidłowej kwalifikacji chorych z CHF do stymulacji resynchronizującej, programowania optymalnych hemodynamicznie parametrów stymulatora oraz oceny długoterminowej efektów resynchronizacji skurczu serca.

Piśmiennictwo

1. Hochleitner M., Hortnagl H., Ng C.K., Hortnagl H., Gschntzer F., Zechmann W. Usefulness of physiologic dual-chamber pacing in drug-resistant idiopathic dilated cardiomyopathy. *Am. J. Cardiol.* 1990; 66: 198–202.
2. Cazeau S., Ritter P., Bakdach S. i wsp. Four chamber pacing in dilated cardiomyopathy. *Pacing Clin. Electrophysiol.* 1994; 17 (część 2): 1974–1979.
3. Kass D.A. Ventricular resynchronization: pathophysiology and identification of responders. *Rev. Cardiovasc. Med.* 2003; 4 (supl. 2): S3–S13.
4. Abraham W.T. Cardiac resynchronization therapy for heart failure: biventricular pacing and beyond. *Curr. Opin. Cardiol.* 2002; 17: 346–352.
5. Dąbrowska-Kugacka A. XI Kongres CARDIOSTIM Nicea, 17–20 czerwca 1998. *ESS* 1998; 5: 196–199.
6. Faran A., Lewicka-Nowak E., Lubiński A., Dąbrowska-Kugacka A., Toruński A., Świątecka G.. Stymulacja dwukomorowa i implantowany kardiowerter-defibrylator — optymalna terapia dla pacjentów z niewydolnością serca? *Folia Cardiol.* 2003; 10: 421–429.
7. Iuliano S., Fisher S.G., Karasik P.E., Fletcher R.D., Singh S.N. Department of Veterans Affairs Survival Trial of Antiarrhythmic Therapy in Congestive Heart Failure. QRS duration and mortality in patients with congestive heart failure. *Am. Heart J.* 2002; 143: 1085–1091.

8. Baldasseroni S., Opasich C., Gorini M. i wsp. Italian Network on Congestive Heart Failure Investigators. Left bundle-branch block is associated with increased 1-year sudden and total mortality rate in 5517 outpatients with congestive heart failure: a report from the Italian network on congestive heart failure. *Am. Heart J.* 2002; 143: 398–405.
9. Garrigue S., Bader H., Reuter S. i wsp. QRS duration and morphology are not reliable parameters to identify heart failure patients with left ventricular dyssynchrony: an echocardiographic Doppler tissue imaging study. *Pacing Clin. Electrophysiol.* 2002; 24 (część II): 547 (streszczenie).
10. Cazeau S., Gras D., Lazarus A., Ritter P., Mugica J. Multisite stimulation for correction of cardiac asynchrony. *Heart* 2000; 84: 579–581.
11. Haskell R.J., French W.J. Optimum AV interval in dual chamber pacemakers. *PACE* 1986; 9: 670–675.
12. Ritter P., Padeletti L., Gillio-Meina L., Gaggini G. Determination of the optimal atrioventricular delay in DDD pacing. *Europace* 1999; 1: 126–130.
13. Porciani M.C., Corbucci G., Fantini F. i wsp. A perspective on atrioventricular delay optimization in patients with a dual chamber pacemaker. *PACE* 2004; 27: 333–338.
14. Nishimura R.A., Hayes D.L., Holmes D.R. Jr., Tajik A.J. Mechanism of hemodynamic improvement by dual-chamber pacing for severe left ventricular dysfunction: an acute Doppler and catheterization hemodynamic study. *J. Am. Coll. Cardiol.* 1995; 25: 281–288.
15. Gregoratos G., Abrams J., Epstein A.E. i wsp. American College of Cardiology/American Heart Association Task Force on Practice Guidelines/North American Society for Pacing and Electrophysiology Committee to Update the 1998 Pacemaker Guidelines. ACC/AHA/NASPE 2002 guideline update for implantation of cardiac pacemakers and antiarrhythmia devices: summary article: a report of the American College of Cardiology/American Heart Association Task Force on Practice Guidelines (ACC/AHA/NASPE Committee to Update the 1998 Pacemaker Guidelines). *Circulation* 2002; 106: 2145–2161.
16. Dąbrowska-Kugacka A., Lewicka-Nowak E., Faran A., Świętecka G. Influence of LBBB, RBBB, DDD and BiV pacing on ventricular contraction pattern in patients with dilative cardiomyopathy. *Europace* 2003; 4 (supl. B): 10.
17. Bordachar P., Garrigue S., Lafitte S. i wsp. Interventricular and intra-left ventricular electromechanical delays in right ventricular paced patients with heart failure: implications for upgrading to biventricular stimulation. *Heart* 2003; 89: 1401–1405.
18. Sogaard P., Egeblad H., Kim W.Y. i wsp. Tissue Doppler imaging predicts improved systolic performance and reversed left ventricular remodeling during long-term cardiac resynchronization therapy. *J. Am. Coll. Cardiol.* 2002; 40: 723–730.
19. Ansalone G., Giannantoni P., Ricci R., Trambaiolo P., Fedele F., Santini M. Doppler myocardial imaging to evaluate the effectiveness of pacing sites in patients receiving biventricular pacing. *J. Am. Coll. Cardiol.* 2002; 39: 489–499.
20. Ansalone G., Giannantoni P., Ricci R., Trambaiolo P., Fedele F., Santini M. Biventricular pacing in heart failure: back to basics in the pathophysiology of left bundle branch block to reduce the number of nonresponders. *Am. J. Cardiol.* 2003; 91: 55F–61F.
21. Tei C., Nishimura R.A., Seward J.B., Tajik A.J. Non-invasive Doppler-derived myocardial performance index: correlation with simultaneous measurements of cardiac catheterization measurements. *J. Am. Soc. Echocardiogr.* 1997; 10: 169–178.
22. Dujardin K.S., Tei C., Yeo T.C., Hodge D.O., Rossi A., Seward J.B. Prognostic value of a Doppler index combining systolic and diastolic performance in idiopathic-dilated cardiomyopathy. *Am. J. Cardiol.* 1998; 82: 1071–1076.
23. Yu C.M., Lin H., Zhang Q., Sanderson J.E. High prevalence of left ventricular systolic and diastolic asynchrony in patients with congestive heart failure and normal QRS duration. *Heart* 2003; 89: 54–60.
24. Cazeau S., Bordachar P., Jauvert G. i wsp. Echocardiographic modeling of cardiac dyssynchrony before and during multisite stimulation: a prospective study. *Pacing Clin. Electrophysiol.* 2003; 26 (część 2): 137–143.
25. Nelson G.S., Curry C.W., Wyman B.T. i wsp. Predictors of systolic augmentation from left ventricular preexcitation in patients with dilated cardiomyopathy and intraventricular conduction delay. *Circulation* 2000; 13: 101: 2703–2709.
26. Auricchio A., Stellbrink C., Butter C. i wsp. Pacing Therapies in Congestive Heart Failure II Study Group; Guidant Heart Failure Research Group. Clinical efficacy of cardiac resynchronization therapy using left ventricular pacing in heart failure patients stratified by severity of ventricular conduction delay. *J. Am. Coll. Cardiol.* 2003; 42: 2109–2116.
27. Saxon L.A., De Marco T., Schafer J., Chatterjee K., Kumar U.N., Foster E.; VIGOR Congestive Heart Failure Investigators. Effects of long-term biventricular stimulation for resynchronization on echocardiographic measures of remodeling. *Circulation* 2002; 105: 1304–1310.
28. Zardini M., Tritto M., Bargiggia G. i wsp. on behalf of the InSync Italian Registry Investigators. The In-Sync Italian Registry: analysis of clinical outcome

- and considerations on the selection of candidates to left ventricular resynchronisation. *Eur. Heart J.* 2000; 2 (supl.): J16–J22.
29. Pitzalis M.V., Iacoviello M., Romito R. i wsp. Cardiac resynchronization therapy tailored by echocardiographic evaluation of ventricular asynchrony. *J. Am. Coll. Cardiol.* 2002; 40: 1615–1622.
30. Yu C.M., Fung W.H., Lin H., Zhang Q., Sanderson J.E., Lau C.P. Predictors of left ventricular reverse remodeling after cardiac resynchronization therapy for heart failure secondary to idiopathic dilated or ischemic cardiomyopathy. *Am. J. Cardiol.* 2003; 91: 684–688.
31. Sogaard P., Egeblad H., Pedersen A.K. i wsp. Sequential versus simultaneous biventricular resynchronization for severe heart failure: evaluation by tissue Doppler imaging. *Circulation* 2002; 106: 2078–2084.
32. Kim W.Y., Sogaard P., Mortensen P.T. i wsp. Three dimensional echocardiography documents haemodynamic improvement by biventricular pacing in patients with severe heart failure. *Heart* 2001; 85: 514–520
33. Breithardt O.A., Sinha A.M., Schwammenthal E. i wsp. Acute effects of cardiac resynchronization therapy on functional mitral regurgitation in advanced systolic heart failure. *J. Am. Coll. Cardiol.* 2003; 41: 765–770 (errata: *J. Am. Coll. Cardiol.* 2003; 41: 1852).