

# Stymulacja dwupunktowa prawej komory jako alternatywna metoda leczenia pacjentów z asynchronią lewokomorową po nieudanej implantacji elektrody lewokomorowej układu resynchronizującego

## Bifocal right ventricular pacing as an alternative treatment for patients with ventricular asynchrony and unsuccessful left ventricular implantation of cardiac resynchronization system

Michał Chudzik<sup>1</sup>, Katarzyna Piestrzeniewicz<sup>1</sup>, Jerzy Krzysztof Wrancisz<sup>1</sup>, Andrzej Oszczygieł<sup>1</sup>, Artur Klimczak<sup>1</sup>, Jan Henryk Goch<sup>1</sup>, Piotr Ruciński<sup>2</sup> i Andrzej Kutarski<sup>2</sup>

<sup>1</sup>Klinika Kardiologii I Katedry Kardiologii i Kardiochirurgii Uniwersytetu Medycznego w Łodzi

<sup>2</sup>Katedra i Klinika Kardiologii Akademii Medycznej w Lublinie

### Abstract

**Background:** *Biventricular pacing has demonstrated benefit for patients with congestive heart failure although in 5–15% unsuccessful left ventricular lead implantation is reported. Alternative for failed transvenous left ventricular implantation is epicardiac approach with thoracotomy. Unfortunately this method is associated with very serious complications. Additionally this method increases the costs of the procedures and is available in cardiosurgery units only. It is reported that bifocal pacing in right ventricle might be alternative for unsuccessful left ventricular lead (LVlead) implantation. The aim of the study was clinical and hemodynamic assessment, during 3 month follow up (3mFU) of patients in which bifocal pacing (BiF) in right ventricle was used, for a standard transvenous BiV procedures proved to be ineffective or unsatisfactory.*

**Material and methods:** *The eight patients with mean age  $65 \pm 9$ , in NYHA IV, with LVEF = 22%, mean QRS duration = 180 ms with failed LVlead implantation were included to the study. In all patients leads in right atrium appendage and to the apex and outflow tract of the right ventricle were implanted and connected to the Stratos LV pacemaker (PM)*

**Results:** *In patients after BiF implantation significant increase in 6 minute walking test was reported. There was no significant difference in QRS duration after procedure. Significant reduction in intraventricular mechanical delay, left ventricular systolic diameter and increase in EF, cardiac output and cardiac index in patients with BiF in ECHO study was assessed.*

---

Adres do korespondencji: Dr med. Michał Chudzik  
Klinika Kardiologii UM  
ul. Sterlinga 1/3, 91-425 Łódź  
tel./faks (0 42) 636 44 71; e-mail: [michalchudzik@wp.pl](mailto:michalchudzik@wp.pl)  
Nadesłano: 31.05.2005 r. Przyjęto do druku: 27.06.2005 r.

**Conclusion:** *Bifocal pacing in right ventricle might be alternative method for patients with unseccesful LVlead implantation.* (Folia Cardiol. 2005; 12: 673–681)

**ventricular asynchrony, heart failure, cardiac resynchronisation, bifocal right ventricular pacing**

## Wstęp

Stymulacja resynchronizująca serca (CRT, *cardiac resynchronisation therapy*) jest obecnie uznaną metodą leczenia wyselekcjonowanych pacjentów z zaawansowaną niewydolnością serca [1–5]. Niestety, mimo ogromnego postępu, jaki dokonał się w ostatnich latach w konstrukcji elektrod do stymulacji lewokomorowej, wciąż u niektórych chorych (5–15%) nie udaje się wykonać tego zabiegu [6, 7]. Uznana alternatywną metodą leczenia tych pacjentów jest kardiochirurgiczny zabieg implantacji elektrody epikardialnej lewokomorowej [8–11]. Metoda ta jednak wiąże się z większym ryzykiem powikłań okołoperacyjnych, zwiększa koszty zabiegu i jest dostępna tylko w ośrodkach, w których istnieje możliwość przeprowadzenia procedur kardiochirurgicznych [12, 13]. Jednocześnie w niektórych publikacjach wskazuje się, że stymulacja 2-punktowa w prawej komorze poprawia parametry hemodynamiczne w porównaniu z klasyczną stymulacją wierzchołkową, zwłaszcza u osób z niewydolnością serca [14]. Opublikowane wyniki badań nad efektami klinicznymi 2-punktowej stymulacji prawej komory dotyczyły pacjentów z upośledzoną funkcją skurczową i wskazaniami do stałej stymulacji serca [15]; niewiele jest doniesień dotyczących efektywności takiego postępowania u chorych kwalifikowanych do stymulacji resynchronizującej, a więc osób ze znaczącą asynchronią między- i śródkomorową [16, 17].

Celem pracy była ocena kliniczna oraz echokardiograficzna pacjentów, u których z powodów technicznych (anatomicznych bądź elektrofizjologicznych) nie zdołano implantować w pożądanym miejscu elektrody lewokomorowej przez zatokę wieńcową i u których implantowano układ stymulujący z 2-punktową stymulacją prawej komory.

## Materiał i metody

### Pacjenci

Badania przeprowadzono u 8 chorych (7 mężczyzn i 1 kobieta) w wieku 48–72 lat (śr.  $65 \pm 9$  lat), u których w latach 2002–2004 w Klinice Kardiologii I Katedry Kardiologii i Kardiochirurgii UM w Łodzi podjęto nieskuteczną próbę implantacji

układu CRT, lecz z uwagi na trudności techniczne implantowano układ z 2-punktową stymulacją prawej komory. Wszyscy pacjenci mieli wskazania do implantacji CRT zgodne ze standardami NASPE oraz AHA/ACC [18]. U 3 chorych rozpoznano kardiomiopatię pozawałową, u pozostałych 5 — idiopatyczną kardiomiopatię zastoinową. Charakterystykę kliniczną oraz przyczynę zmiany zamiaru sposobu stymulacji komorowej z 2-komorowej na 2-punktową prawej komory przedstawiono w tabeli 1.

Z tabeli 1 wynika, że u wszystkich pacjentów występowała znacząca (IV klasa czynnościowa wg NYHA), skurczowa (śr. frakcja wyrzutowa: 22%) niewydolność serca i znaczące zaburzenia przewodzenia międzykomorowego (śr. czas trwania zespołów QRS wynosił 180 ms), a stymulację 2-komorową uniemożliwiły: brak odpowiedniego rozmiaru żyły tylnej, tylnobocznej lub bocznej serca (2 osoby), nieakceptowalnie wysoki próg stymulacji na elektrodzie lewokomorowej (2), trudności ze znalezieniem ujścia zatoki wieńcowej (2), stymulacja nerwu przeponowego (1) i śródoperacyjne dyslokacje elektrody lewokomorowej (1).

### Procedura implantacji

U każdego chorego poprzez nakłucie lewej żyły podobojczykowej wprowadzano do układu żylnego elektrodę Biotronik Corox LV-H 75-UP. U 3 osób wykonywano wenografię układu żylnego serca za pomocą zestawu Biotronik Scout. U pozostałych 5 pacjentów wprowadzano elektrodę Corox bezpośrednio przez zatokę wieńcową do układu żylnego serca.

Po 40 min skopii RTG w przypadku nieudanej próby implantacji i/lub niezadowolających parametrów stymulacji [(próg stymulacji z elektrody lewokomorowej  $> 5 V/0,5$  ms (szer. impulsu)] elektrodę przeznaczoną do stymulacji lewokomorowej usuwano, a na jej miejsce wprowadzano elektrodę o aktywnej fiksacji (Biotronik Elox P 53-BP), której końcówkę implantowano w drodze odpływu prawej komory (RVOT, *right ventricular outflow tract*). Miejsce fiksacji w RVOT tej elektrody określał operujący lekarz na podstawie oceny radiologicznej (końcówka elektrody nieco poniżej zastawki pnia płucnego) oraz elektrokardiograficznej (całkowicie dodatni wystymulowany zespół QRS w odprowadze-

**Tabela 1.** Charakterystyka kliniczna 8 pacjentów oraz przyczyny zmiany stymulacji z 2-komorowej na 2-punktową stymulację prawej komory**Table 1.** Clinical description of 8 patients and reasons for conversion from biventricular to bifocal right ventricular pacing

Lp.	Klasa czynnościowa wg NYHA	Frakcja wyrzutowa	Czas trwania natywnych zespołów QRS [ms]	Przyczyna nieudanej implantacji elektrody lewokomorowej przez zatokę wieńcową
1.	IV	19%	202	Brak dostępu do ujścia zatoki wieńcowej
2.	IV	25%	153	Wysoki próg stymulacji na elektrodzie lewokomorowej > 5 V/0,5 ms
3.	IV	28%	147	Wysoki próg stymulacji na elektrodzie lewokomorowej > 5 V/0,5 ms
4.	IV	13%	175	Stymulacja nerwu przeponowego
5.	IV	27%	159	Trzykrotne śródoperacyjne dyslokacje elektrody lewokomorowej
6.	IV	18%	165	Brak dostępu do ujścia zatoki wieńcowej
7.	IV	15%	224	Brak odpowiedniego rozmiaru żyły tylnej, tylnobocznej lub bocznej serca
8.	IV	30%	212	Brak odpowiedniego rozmiaru żyły tylnej, tylnobocznej lub bocznej serca
Średnia	4,0 ± 0,0	21,9 ± 6,4%	179,6 ± 29	

niach II i III oraz zazwyczaj 2-fazowy lub ujemny w odprowadzeniu I). Kolejne elektrody o pasywnej fiksacji implantowano odpowiednio: w wierzchołku prawej komory (RVA, *right ventricular apex*) (Biotronik Synox 60-BP) oraz w uszku prawego przedsionka (RCA, *right cardiac auricle*) (Biotronik Synox 53-JBP). U wszystkich pacjentów uzyskano prawidłowe parametry stymulacji i sterowania, które określano jako: próg stymulacji w komorze, mierzony w konfiguracji 1-biegunowej poniżej 1,0 V/0,5 ms, w przedsionku poniżej 1,5 V/0,5 ms, potencjał komorowy mierzony w konfiguracji 2-biegunowej ponad 8 mV oraz przedsionkowy powyżej 2,0 mV. Następnie elektrody podłączano do portów stymulatora 3-jamowego serca Biotronik Stratos LV — przedsionkową do przedsionkowego, z wierzchołka prawej komory do prawokomorowego i z RVOT do lewokomorowego.

### Programowanie stymulatora

Po zabiegu implantacji programowano następujące parametry: rytm podstawowy 70/min, tryb stymulacji DDD BiV LV/LR. U wszystkich pacjentów zaprogramowano czas opóźnienia przedsionkowo-komorowego zgodnie z regułą Rittera [19]. Czas opóźnienia kanału lewo- do prawokomorowego wynosił 5 ms.

### Ocena kliniczna

Nie zmieniono farmakoterapii przed zabiegiem implantacji stymulatora serca i po jego zakończeniu.

U wszystkich pacjentów 2–6 dni (śr. 4,2 ± 3 dni) po zabiegu po wcześniejszym przeprowadzeniu testu edukacyjnego (jedynie w celu edukacji pacjenta, wyników tego testu nie analizowano) u każdego badanego wykonano później 2-krotnie 6-minutowy test marszowy (6-MWT, *6-minutes walking test*) z godziną przerwą. Pierwszy test w celu oceny tolerancji wysiłkowej bez stymulatora wykonywano podczas czasowego zaprogramowania stymulatora na tryb VVI 30/min (0% stymulacji w zapisach holterowskiego badania stymulatorowego). Drugi 6-MWT przeprowadzono u pacjentów z parametrami stymulatora opisanymi w części „Programowanie stymulatora”.

### Ocena elektrokardiograficzna

U wszystkich pacjentów wykonano pomiar czasu trwania natywnych oraz wystymulowanych (stymulacja 2-punktowa prawej komory, program DDD-BiV LV/RV 5 ms) zespołów QRS w zapisach elektrokardiograficznych kończynowych (I, II i III), wykorzystując programator Biotronik ICS 3000 (zamrożony zapis przy szybkości przesuwu 100 mm/s, pomiar kursorami).

### Ocena echokardiograficzna

U wszystkich chorych przed zabiegiem implantacji oraz po nim (2–7 dni, śr. 4,8 ± 3) wykonano badanie echokardiograficzne i dopplerowskie aparatem Hewlett Packard 5500. Oceniano zaburzenia w synchronicznej pracy obu komór na podstawie

wskaźnika mechanicznego opóźnienia międzykomorowego, tzw. wskaźnika asynchronii międzykomorowej (IVMD, *interventricular mechanical delay*), wyliczanego jako różnica w czasie trwania okresu przedwyrzutowego (PEP, *preejection period*) lewej i prawej komory [20]. Ponadto oceniano wymiar rozkurczowy (LVDD, *left ventricular diastolic diameter*) i skurczowy (LVSD, *left ventricular systolic diameter*) lewej komory oraz następujące parametry funkcji skurczowej lewej komory [21]: frakcję wyrzutową lewej komory zmodyfikowaną metodą Simpsona (LVEF, *left ventricular ejection fraction*), objętość wyrzutową (SV, *stroke volume*) oraz wartości pochodne: rzut serca (CO, *cardiac output*) i wskaźnik sercowy (CI, *cardiac index*). Określano także czas trwania poszczególnych podokresów cyklu pracy lewej komory [22]: skurczu izowolumetrycznego (ICT, *isovolumic contraction time*), czasu wyrzucania (ET, *ejection time*), rozkurczu izowolumetrycznego (IRT, *isovolumic relaxation time*), czasu napełniania (DFT, *diastolic filling time*) i wyliczano wskaźnik pracy serca (MPI, *myocardial performance index*).

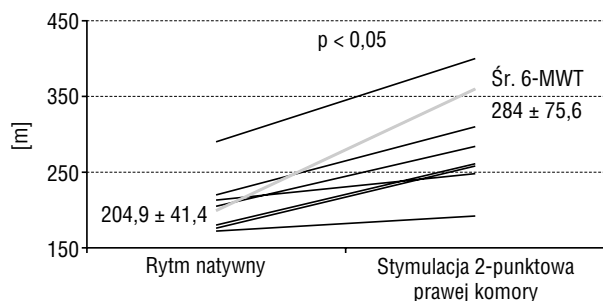
### Analiza statystyczna

Wartości liczbowe przedstawiono jako średnie  $\pm$   $\pm$  odchylenie standardowe. Do analizy statystycznej użyto testu *t*-Studenta dla wartości liczbowych i testu Fishera dla wartości parametrycznych. Za poziom istotności przyjęto  $p < 0,05$ .

## Wyniki

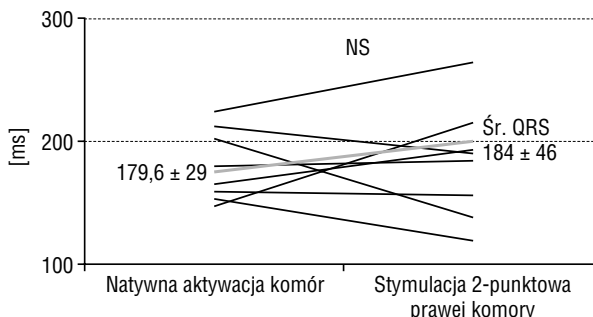
### Ocena kliniczna — tolerancja wysiłkowa

Wyniki 6-MWT podczas natywnego rytmu serca i podczas 2-punktowej stymulacji prawej komory (DDD) przedstawiono na rycinie 1. U każdego



**Rycina 1.** Porównanie dystansu w teście 6-minutowego marszu (6-MWT) u 8 pacjentów podczas natywnego i w-stymulowanej aktywacji komór

**Figure 1.** Distance comparison in 6-minutes walk test (6-MWT) in 8 patients during native and paced ventricular activation



**Rycina 2.** Porównanie czasu trwania zespołów QRS u 8 pacjentów przed zabiegiem implantacji układu stymulującego z 2-punktową stymulacją prawej komory i po zabiegu

**Figure 2.** Comparison of QRS complex duration in 8 patients before and after implantation of pacemaker with bifocal right ventricular pacing

z pacjentów po włączeniu 2-punktowej stymulacji prawej komory dystans pokonywany podczas 6-MWT wydłużył się w porównaniu z testem wykonanym przy natywnej aktywacji komór, a średnia różnica pokonanego dystansu była istotna statystycznie.

### Ocena elektrokardiograficzna

Wyniki analizy wpływu 2-punktowej stymulacji prawej komory na czas trwania zespołów przedstawiono na rycinie 2. Stymulacja 2-punktowa w prawej komorze nie spowodowała znamiennej różnicy w średniej szerokości zespołów QRS w elektrokardiogramie rejestrowanym przed zabiegiem (aktywacja natywna) i po jego zakończeniu (rytm stymulatorowy). U 4 chorych zaobserwowano bowiem skrócenie czasu trwania QRS, a u pozostałych 4 — wydłużenie.

### Ocena echokardiograficzna

Porównanie wyników badania echokardiograficznego wykonanego podczas natywnej aktywacji komór przed zabiegiem oraz po implantacji układu stymulującego z 2-punktową stymulacją prawej komory przedstawiono w tabeli 2. U pacjentów ze stymulacją 2-punktową prawej komory po zabiegu wskaźnik IVMD istotnie się zmniejszył w porównaniu z rezultatem uzyskanym w badaniu podstawowym. Zanotowano również istotne statystycznie zmniejszenie LVSD, wzrost LVEF, pojemności minutowej i CI, a także skrócenie ICT i DFT przy braku istotnych zmian w wartościach wskaźnika pracy serca.

## Dyskusja

Pierwsze prace na temat stymulacji 2-punktowej w prawej komorze u pacjentów z kardiomiopa-

**Tabela 2.** Parametry echokardiograficzne u 8 pacjentów przed zabiegiem implantacji stymulatora DDD z 2-punktową stymulacją prawej komory i po jego zakończeniu**Table 2.** Echocardiographic parameters of 8 patients before and after implantation of DDD pacemaker with bifocal right ventricular pacing

Parametr	Przed implantacją	Po implantacji	p
LVDD	8,0 ± 1,14	7,87 ± 1,18	NS
LVSD	7,00 ± 1,07	6,78 ± 0,88	< 0,05
LVEF	21,9 ± 6,4	25,1 ± 6,5	< 0,01
SV	44,0 ± 12,2	49,7 ± 13,4	NS
CO	3,36 ± 0,89	3,78 ± 0,91	< 0,05
CI	1,76 ± 0,58	2,0 ± 0,52	< 0,05
ICT	140,8 ± 45,1	105,8 ± 46,4	< 0,005
ET	233,3 ± 23,6	241,7 ± 23,0	NS
IRT	94,2 ± 42,7	100,0 ± 32,7	NS
DFT	320,0 ± 58,0	380,0 ± 106,0	< 0,05
MPI	0,95 ± 0,46	0,79 ± 0,37	NS
IVMD	68,4 ± 18	51,3 ± 119	< 0,008

LVDD (*left ventricular diastolic diameter*) — wymiar rozkurczowy lewej komory; LVSD (*left ventricular systolic diameter*) — wymiar skurczowy lewej komory; LVEF (*left ventricular ejection fraction*) — frakcja wyrzutowa lewej komory; SV (*stroke volume*) — objętość wyrzutowa; CO (*cardiac output*) — pojemność minutowa serca; CI (*cardiac index*) — wskaźnik sercowy; ICT (*isovolumic contraction time*) — czas trwania skurczu izowolumetrycznego; ET (*ejection time*) — czas wyrzutu; IRT (*isovolumic relaxation time*) — czas trwania rozkurczu izowolumetrycznego; DFT (*diastolic filling time*) — rozkurczowy czas napełniania; MPI (*myocardial performance index*) — wskaźnik pracy serca; IVMD (*interventricular mechanical delay*) — wskaźnik mechanicznego opóźnienia międzykomorowego, tzw. wskaźnika asynchronii międzykomorowej; NS (*not significant*) — nieistotne statystycznie

tią zastoinową w przebiegu choroby Chagasa pochodzą z 1999 r. [15]. Badaniem objęto tylko 5 osób z migotaniem przedsionków z blokiem przedsionkowo-komorowym III stopnia. Autorzy stwierdzili istotny statystycznie wzrost LVEF i pojemności minutowej serca w czasie stymulacji 2-punktowej prawej komory w porównaniu ze stymulacją wierzchołka prawej komory i/lub jej drogi odpływu. W kolejnym badaniu ci sami autorzy u większej liczby pacjentów potwierdzili korzystny wpływ 2-punktowej stymulacji prawej komory na parametry hemodynamiczne serca [16]. Ponadto zanotowali oni, że w czasie stymulacji 2-punktowej istotne skrócenie czasu trwania zespołu QRS w porównaniu z rytmem natywnym.

W kolejnych latach resynchronizacja serca stała się uznaną przez amerykańskie i europejskie towarzystwa kardiologiczne metodą leczenia osób z asynchronią skurczu i lekooporną niewydolnością serca [18]. Coraz większe doświadczenie zespołu implantującego elektrodę lewokomorową przez zatokę wieńcową oraz postęp technologiczny w konstrukcji elektrod spowodowały, że wykonywano 80–90% udanych implantacji układów resynchronizujących [7]. Jednocześnie nawet w bardzo dobrych ośrodkach kardiologicznych u 10–20% pacjentów nie udawało się skutecznie implantować elektrody lewokomorowej. Ponadto prowadzone w tym czasie badania kliniczne wykazały dodatkowe problemy związane ze stymulacją lewej komory przez

układ żylny. W badaniach *InSync Italian Registry* [6] odsetek dyslokacji elektrody lewokomorowej wyniósł prawie 11%. Dodatkowo u 2% osób stwierdzono stymulację nerwu przeponowego. W cytowanych już badaniach *MUSTIC* u 12% chorych nie powiodła się próba implantacji elektrody lewokomorowej [23]. Również w badaniach *MIRACLE* [24] u 8% pacjentów nie udało się wykonać zabiegu resynchronizacji, u 6% — zanotowano rozwarstwienie ściany zatoki wieńcowej, a u 1,2% — poważne komplikacje w przebiegu implantacji (w tym u 2 z nich doszło do zgonu).

Dodatkowy problem implantacji układów CRT metodą endokardialną stanowi uzyskanie optymalnej pozycji elektrody lewokomorowej. W badaniach *InSyng Registry* [6] tylko 71% elektrod udało się umieścić w żyłę bocznej lub tylnobocznej. Podobnie w badaniu *MUSTIC* Cazeau i wsp. [25] stwierdzili prawidłowe położenie elektrody lewokomorowej w żyłę bocznej lub tylnobocznej u 80% pacjentów.

Z przedstawionych powyżej powodów zaczęto poszukiwać alternatywnych sposobów stymulacji u chorych po nieudanym zabiegu implantacji stymulacji resynchronizującej serca. Jedną z metod jest implantacja nasierdziowej elektrody lewokomorowej. Początkowo zabiegi te wykonywano w znieczuleniu ogólnym z dostępu poprzez torakotomię. [9, 10]. Niestety, zabiegi implantacji elektrody epikardialnej powodowały groźną arytmia komorową, a nawet zgony. Ponadto istotny problem stanowił

wysoki próg stymulacji lewokomorowej, prowadzący do braku skutecznej stymulacji lewokomorowej, a tym samym do utraty resynchronizacji [11, 12]. Wprowadzenie elektrod nasierdziowych steroidowych znacząco zmniejszyło odsetek nieskutecznych stymulacji.

Ostatnio zaczęto implantować elektrody nasierdziowe przy użyciu tzw. ograniczonej torakotomii, co znacznie zmniejszyło liczbę powikłań.

W badaniu Puglisiego i wsp. [11] wśród 33 pacjentów poddanych tego typu zabiegowi odnotowano 1 zgon w okresie okołoperacyjnym z powodu niewydolności serca, który być może miał bezpośredni związek z implantacją. W wielu opublikowanych badaniach wykazano zadawalający kliniczny i hemodynamiczny efekt leczenia pacjentów z niewydolnością serca poprzez implantację epikardialnej elektrody lewokomorowej [7–11]. Niewątpliwą zaletą tej metody implantacji stymulatora resynchronizującego jest możliwość dość precyzyjnego umieszczenia elektrody nasierdziowej na bocznej ścianie lewej komory. Ponadto czas zabiegu implantacji elektrody lewokomorowej nasierdziowej jest krótszy niż przez dostęp z zatoki wieńcowej.

W cytowanych już badaniach Puglisiego i wsp. [11] średni czas *skin-to-skin* wynosił zaledwie 54 min. W oczywisty sposób skraca się czas skopii RTG.

Głównym ograniczeniem tej metody jest możliwość wykonywania tych zabiegów tylko w ośrodkach kardio- i/lub torakochirurgicznych. Do jej wad należy niewątpliwie wciąż większe ryzyko powikłań związanych z zabiegiem w porównaniu z implantacją metodą endokawitarną. Ponadto ważny jest aspekt ekonomiczny — znaczne wydłużenie czasu hospitalizacji, konieczność opieki doświadczonego personelu kardiochirurgicznego oraz dostęp do specjalistycznych urządzeń.

Ograniczenia te spowodowały, że zaczęto poszukiwać innych metod stymulacji u osób z niewydolnością serca przy braku możliwości implantacji elektrody lewokomorowej przez zatokę wieńcową. W ośrodku, w którym pracują autorzy niniejszego opracowania, w latach 2002–2005 implantowano 20 układów CRT. Osiem (40%) nieskutecznych zabiegów implantacji elektrody lewokomorowej metodą endokardialną jest prawdopodobnie znaczącym odsetkiem niepowodzeń. W ośrodkach z dużym doświadczeniem wynosi on 5–20%. Należy podkreślić, że powyższe obserwacje dotyczą czasu wprowadzania tej metody do praktyki klinicznej i obejmują początkowy okres implantacji. W ostatnim roku na 10 przeprowadzonych zabiegów tylko w 1 przypadku nie udało się uzyskać skutecznej stymulacji lewokomorowej. Ta poprawa wyników wiąże się ze szko-

leniem personelu w polskich i zagranicznych klinikach, zmianą techniki zabiegu oraz dostępem do coraz lepszego sprzętu do implantacji. Inni autorzy z najlepszych obecnie ośrodków (ponad 100 zabiegów w roku) podali, że w początkowym okresie odsetek niepowodzeń wynosił ok. 70%.

Na podstawie danych z piśmiennictwa na temat korzystnych efektów 2-punktowej stymulacji prawej komory u pacjentów zakwalifikowanych do zabiegu CRT, u których nie udało się implantować elektrody lewokomorowej metodą endokawitarną, wykonywano implantacje układu 2-punktowego, wszczepiając dodatkową elektrodę do RVOT zamiast planowanej lewokomorowej. Pierwsze wyniki kliniczne i hemodynamiczne wykazywały zadawalający efekt, pozwalając na kontynuację powyższej metody. Dlatego też u tych chorych nie podejmowano próby implantacji elektrody nasierdziowej za pomocą torakotomii. Metoda chirurgiczna pozostaje jednak nadal alternatywą przy nieudanych zabiegach fiksacji elektrody w RVOT, chociaż wydaje się, że rozwiązanie stosowane przez autorów niniejszej pracy jako mniej inwazyjne jest bezpieczniejsze dla chorego. Dotychczas nie przeprowadzono badań porównujących efekt kliniczny i bezpieczeństwo 2-punktowej stymulacji prawej komory i metody chirurgicznej implantacji elektrody nasierdziowej. Dlatego też przyjęte przez autorów niniejszej pracy postępowanie do momentu ukazania się wyników randomizowanych badań wydaje się zgodne z zasadami etyki lekarskiej.

Zgodnie z aktualną wiedzą w celu zmniejszenia asynchronii międzykomorowej (a na pewno śródkomorowej) stymulacja ze ściany bocznej lewej komory ma najistotniejsze znaczenie. Wykazano to w wielu publikacjach przy zastosowaniu echokardiografii z badaniem doplerowskim metodą tkankową. W niniejszych badaniach istotne skrócenie IVMD mogłoby sugerować korzystny wpływ 2-punktowej stymulacji prawokomorowej na zmniejszenie dysynchronii międzykomorowej, ale mechanizm tego zjawiska jest niejasny. W celu jego zbadania należałoby przeprowadzić ocenę elektrofizjologiczną propagacji aktywacji mięśnia komór w trakcie stymulacji. Zmniejszenie IVMD nie wiązało się ze skróceniem szerokości QRS, ponieważ u połowy pacjentów zanotowano nawet poszerzenie zespołu QRS przed zabiegiem CRT i po nim nie były znamienne statystycznie. Stwierdzony brak skrócenia zespołu QRS podczas 2-punktowej stymulacji prawej komory przy jednoczesnej poprawie klinicznej i hemodynamicznej jest zgodny z ostatnio publikowanymi badaniami. W jedynej pracy na temat dyssynchronii

podczas 2-ogniskowej stymulacji prawokomorowej opisano przypadek pacjenta, u którego stymulacja 2-punktowa doprowadziła do skrócenia QRS i zmniejszenia asynchronii śródkomorowej ocenianej metodą echokardiografii tkankowej oraz poprawę wydolności według klasyfikacji NYHA [26].

Obecnie istnieją tylko nieliczne publikacje, w których ocenia się wpływ stymulacji 2-punktowej u pacjentów z nieudaną próbą implantacji elektrody lewokomorowej lub/i niewydolnością serca [27–29]. Mają one charakter doniesień przedstawiających wyniki krótko- i średniookresowych obserwacji, a także potwierdzają korzystny efekt kliniczny i hemodynamiczny stymulacji 2-punktowej w prawej komorze. Należy podkreślić udział polskich autorów w badaniach nad efektami hemodynamicznymi stymulacji 2-punktowej. Kutarski i wsp. opisali korzystny efekt stymulacji 2-punktowej w prawej komorze na wzrost wskaźnika sercowego u pacjentów bez wskazań do CRT. Wykazali jednocześnie, że im niższa jest LVEF, tym korzystniejszy jest efekt hemodynamiczny stymulacji 2-ogniskowej [31, 32]. W jedynej jak dotąd opublikowanej pracy O'Donnella i wsp. opisano korzystny wpływ stymulacji 2-punktowej na parametry kliniczne i hemodynamiczne u 6 chorych z typowymi wskazaniami do CRT poddanych rocznej obserwacji [17].

Wyniki przedstawione w niniejszej pracy są zgodne z obserwacjami innych autorów [15–17, 26–32]. Zanotowano poprawę wydolności fizycznej pacjentów ze stymulacją 2-punktową prawej komory objawiającą się istotnym wydłużeniem dystansu w 6-MWT. Podobnie LVEF oraz parametry hemodynamiczne (CO i CI) uległy znaczącej poprawie we wczesnym okresie pooperacyjnym. Wydaje się, że

zaobserwowane efekty mogą być skutkiem korzystnych zmian w czasie trwania poszczególnych podokresów pracy serca (skrócenie ICT, wydłużenie DFT) wynikających z zastosowanej stymulacji 2-punktowej. Wstępne wyniki oceniające efektywność 2-punktowej stymulacji prawej komory u pacjentów ze wskazaniami do CRT mogą być zachęcające. Oczywiście metoda ta nie zastąpi tradycyjnej CRT, ale może stanowić alternatywę dla zabiegów kardiochirurgicznych w przypadku trudności z implantacją elektrody lewokomorowej. Niniejsze obserwacje mogą sugerować alternatywny sposób postępowania u tych chorych. Należy przeprowadzić randomizowane badanie porównujące obie metody (endokawitarna stymulacja 2-ogniskowa i epikardialna stymulacja 2-komorowa), którego wyniki staną się podstawą do określenia sposobu postępowania u tych pacjentów.

### Ograniczenia pracy

Głównym ograniczeniem pracy była mała liczebność badanej grupy, drugim zaś — krótki, pooperacyjny okres obserwacji. W pracy nie analizowano efektu hemodynamicznego przy różnych parametrach preekstytucji i opóźnienia międzykomorowego (w tym przypadku preekstytucji RVOT względem jej wierzchołka i odwrotnie).

### Wniosek

Stymulacja 2-punktowa prawej komory wydaje się być interesującą opcją terapeutyczną dla pacjentów ze wskazaniami do resynchronizacji serca i nieudaną próbą implantacji elektrody lewokomorowej.

### Streszczenie

**Wstęp:** *Stymulacja resynchronizująca serca (CRT) jest uznaną metodą leczenia wyselekcjonowanych pacjentów z zaawansowaną niewydolnością serca, lecz u 5–15% chorych warunki anatomiczne uniemożliwiają implantację elektrody lewokomorowej. Epikardialna implantacja wiąże się z ryzykiem powikłań okołoperacyjnych, zwiększa koszty zabiegu i jest dostępna tylko w ośrodkach, w których istnieje możliwość przeprowadzenia procedur kardiochirurgicznych. Istnieją dane świadczące, że stymulacja 2-punktowa w prawej komorze poprawia parametry hemodynamiczne w porównaniu z klasyczną stymulacją wierzchołkową, zwłaszcza u pacjentów z niewydolnością serca. Celem pracy była kliniczna oraz echokardiograficzna ocena osób, u których z powodów technicznych (anatomicznych bądź elektrofizjologicznych) nie zdołano implantować w pożądanym miejscu elektrody lewokomorowej przez zatokę wieńcową i u których implantowano układ stymulujący z 2-punktową stymulacją prawej komory.*

**Materiał i metody:** *Badania przeprowadzono u 8 chorych w wieku  $\bar{x}$  65 ± 9 lat, u których ze względu na trudności techniczne implantowano układ z 2-punktową stymulacją prawej*

komory. Wszyscy pacjenci mieli wskazania do implantacji CRT. U 3 chorych rozpoznano kardiomiopatię pozawałową, u pozostałych 5 — idiopatyczną kardiomiopatię zastoinową. U wszystkich pacjentów występowała znacząca (IV klasa czynnościowa wg NYHA), skurczowa (śr. LVEF = 22%) niewydolność serca i znaczące zaburzenia przewodzenia międzykomorowego (śr. czas trwania zespołów QRS = 180 ms). Pacjenci otrzymali przedsionkowo-komorowy układ stymulujący z dodatkową elektrodą w drodze odpływu prawej komory oraz stymulator Stratos LV.

**Wyniki:** U każdego z pacjentów po włączeniu 2-punktowej stymulacji prawej komory pokonywany dystans podczas 6-minutowego marszu wydłużył się w porównaniu z testem wykonanym przy natywnej aktywacji komór, a średnia różnica pokonanego dystansu była istotna statystycznie. Stymulacja 2-punktowa w prawej komorze nie spowodowała znamiennej różnicy w średniej szerokości zespołów QRS w elektrokardiogramie rejestrowanym przed zabiegiem (aktywacja natywna) i po zabiegu (rytm stymulatorowy). W badaniu echokardiograficznym wykazano, że po zastosowaniu 2-punktowej stymulacji prawej komory wskaźnik asynchronii międzykomorowej uległ istotnemu zmniejszeniu w porównaniu z badaniem podstawowym. Znamienne zmniejszył się wymiar skurczowy lewej komory, któremu towarzyszył istotny wzrost frakcji wyrzutowej, pojemności minutowej i wskaźnika sercowego.

**Wniosek:** Stymulacja 2-punktowa prawej komory może być interesującą opcją terapeutyczną dla pacjentów ze wskazaniami do resynchronizacji serca i nieudaną próbą implantacji elektrody lewokomorowej. (Folia Cardiol. 2005; 12: 673–681)

**asynchronia komorowa, niewydolność serca, stymulacja resynchronizująca, dwupunktowa stymulacja prawej komory**

## Piśmiennictwo

1. Cazeau S., Leclercq C., Lavergne T. i wsp. Effect of multisite biventricular pacing in patients with heart failure and intraventricular conduction delay. *N. Engl. J. Med.* 2001; 344: 873–880.
2. Abraham W.T., Fisher W.G., Smith A.L. i wsp. Cardiac resynchronisation in chronic heart failure. *N. Engl. J. Med.* 2002; 346: 1845–1853.
3. Bradley D.J., Bradley E.A., Baughman K.L. i wsp. Cardiac resynchronization and death from progressive heart failure: a meta-analysis of randomized controlled trials. *JAMA* 2003; 289: 730–740.
4. Bristow M.R., Feldman A.M., Saxon L.A. i wsp. Cardiac resynchronization therapy reduces hospitalisation, and cardiac resynchronisation therapy with implantable defibrillator reduces mortality in chronic heart failure: the COMPANION trial. *HFSA Late-Breaker* 24.08.2003.
5. Bristow M.R., Saxon L.A., Boehmer J. i wsp. Cardiac-resynchronization therapy with or without an implantable defibrillator in advanced chronic heart failure. *N. Engl. J. Med.* 2004; 350: 2140–2150.
6. Ricci R., Ansalone G., Toscano S. i wsp. Cardiac resynchronisation: materials, technique and results. *The InSync Italian Registry. Eur. Heart J.* 2000; 2 (supl. J): J6–J15.
7. Purerfellner H., Nesser H.J., Winter S. i wsp. Transvenous left ventricular lead implantation with the EASYTRAK lead system: the European experience. *Am. J. Cardiol.* 2000; 86 (9 supl. 1): K157–K164.
8. Byrd Ch. Resynchronization of the left ventricle via epicardial approach. *Heart Rhythm* 2004; 1: S26 (streszczenie).
9. Compton S.J., Valdes P.J., Stephens K. i wsp. Safety and efficacy of “plan-ahead” epicardial lead placement at thoracotomy. *Heart Rhythm* 2004; 1: S120 (streszczenie).
10. Izutani H., Quan K.J., Biblo L.A. i wsp. Biventricular pacing for congestive heart failure: early experience in surgical epicardial versus coronary sinus lead placement. *Heart Surg. Forum* 2002; 25: 989–991.
11. Puglisi A., Lunati M., Marullo A. i wsp. Limited thoracotomy as a second choice alternative to transvenous implant for cardiac resynchronisation therapy delivery. *Eur. Heart J.* 2004; 25: 1063–1069.
12. Saxon L.A., De Maco T., Schafer J. i wsp. Effects of long-term biventricular stimulation for resynchroni-



- sation on echocardiographic measures of remodeling. *Circulation* 2002; 25: 989–991.
13. Higgins S.L., Yong P., Scheck D. i wsp. Biventricular pacing diminishes the need for implantable cardioverter defibrillator therapy. *J. Am. Coll. Cardiol.* 2000; 36: 824–827.
  14. Res J.C., Bokern M.J., Vos D.H. Characteristics of bifocal pacing: right ventricular apex versus outflow tract. An interim analysis. *Pacing Clin. Electrophysiol.* 2005; 28: S36.
  15. Pachon Mateos J.C., Albornoz R.N., Pachon Mateos E.I. i wsp. Right ventricular bifocal stimulation in the treatment of dilated cardiomyopathy with heart failure. *Arq. Bras. Cardiol.* 1999; 73: 485 (streszczenie).
  16. Pachon J.C., Pachon E.I., Albornoz R.N. i wsp. Ventricular endocardial right bifocal stimulation in the treatment of severe dilated cardiomyopathy heart failure with wide QRS. *Pacing Clin. Electrophysiol.* 2001; 24: 1369–1376.
  17. O'Donnell D., Nadurata V., Hamer A., Kertes P., Mohamed W. Bifocal right ventricular cardiac resynchronization therapies in patients with unsuccessful percutaneous lateral left ventricular venous access. *Pacing Clin. Electrophysiol.* 2005; 28: 27–30.
  18. Gregoratos G., Abrams J., Epstein A.E. i wsp. ACC/AHA/NASPE 2002 Guideline for implantation of cardiac pacemakers and arrhythmia devices: summary article: a report of the American College of Cardiology/American Heart Association Task Force on Practice Guidelines (ACC/AHA/NASPE Committee to Update the 1998 Pacemaker Guidelines. *Circulation* 2002; 106: 2145–2161.
  19. Ritter P., Padeletti L., Gilio Meina L. i wsp. Determination of the optimal atrioventricular delay in DDD pacing. *Europace* 1999; 1: 126–130.
  20. Dąbrowska-Kugaćka A. Znaczenie echokardiografii u chorych z niewydolnością serca, leczonych stałą stymulacją serca. *Folia Cardiol.* 2004; 11: 227–238.
  21. Braksator W. Ocena czynności skurczowej lewej komory. W: Hoffman P., Kasprzak J.D. *Echokardiografia*. Via Medica, Gdańsk 2004: 52–58.
  22. Dagdelen S., Eren N., Karabulut H., Caglar N. Importance of the index of myocardial performance in evaluation of left ventricular function. *Echocardiography* 2002; 19: 273–278.
  23. Leclercq C., Walker S., Linde C. i wsp., on behalf of the MUSTIC study group. Comparative effects of permanent biventricular and right-univentricular pacing in heart failure patients with chronic atrial fibrillation. *Eur. Heart J.* 2002; 23: 1780–1787.
  24. Abraham W.T., on behalf of the Multicenter InSync Randomized Clinical Evaluation (MIRACLE) Investigators and Coordinators. Rationale and Design of a Randomized Clinical Trial to Assess the Safety and Efficacy of Cardiac Resynchronization Therapy in Patients With Advanced Heart Failure: The Multicenter InSync Randomized Clinical Evaluation (MIRACLE). *J. Cardiac Failure* 2000; 6: 369–380.
  25. Cazeau S., Leclercq C., Lavergne T. i wsp., for the Multisite Stimulation In Cardiomyopathies (MUSTIC) Study Investigators. Effects of multisite biventricular pacing in patients with heart failure and intraventricular conduction delay. *N. Engl. J. Med.* 2001; 344: 873–880.
  26. Vlay S.C. Alternative when corobary sinus pacing is not possible. *Pacing Clin. Electrophysiol.* 2003; 26: 4–7.
  27. Stambler B.S., Ellenbogen K., Zhang X. i wsp. ROVA Investigators right ventricular outflow versus apical pacing in pacemaker patients with congestive heart failure and atrial fibrillation. *J. Cardiovasc. Electrophysiol.* 2003; 14: 1180.
  28. Malinowski K., Jacob H. Clinical benefit of biventricular and bifocal right ventricular pacing in heart failure patients, with or without atrial fibrillation. *Progr. Biomed.* 2003; 8: 206.
  29. Menezes Jr. Outcome of right ventricular bifocal pacing in patients with permanent atrial fibrillation and severe dilated cardiomyopathy due to chagas disease: three years of follow-up. *Progr. Biomed.* 2003; 8: 165.
  30. da Silva Menezes A. Outcome of right ventricular bifocal pacing in patients with permanent atrial fibrillation and severe dilated cardiomyopathy due to Chagas disease: three years of follow-up. *J. Interv. Card. Electrophysiol.* 2004; 11: 193–198.
  31. Kutarski A., Ruciński P., Sodolski T., Widomska-Czekajska T. Right ventricle outflow tract and dual site right ventricular pacing — an alternative for conventional right ventricular apex pacing. *Europace* 2003; 5: 456 (streszczenie).
  32. Kutarski A., Sodolski T., Ruciński P., Widomska-Czekajska T. Right ventricle outflow tract and dual site right ventricular pacing are better options for right ventricular apex pacing. *CARDIOSTIM 2004 — 14th World Congress in Cardiac Electrophysiology and Cardiac Techniques*, 16–19.06.2004, Nice. *Europace* 2004; 6 (supl. I): 157 (streszczenie).