

# Wartość diagnostyczna dobutaminowego testu echokardiograficznego z użyciem badania przemieszczania tkanek w rozpoznawaniu choroby niedokrwiennej serca — doniesienie wstępne

## Diagnostic value of dobutamine echocardiography with use of tissue tracking in detection of coronary artery disease — preliminary report

Krystian Wita, Wojciech Wróbel, Agnieszka Drzewiecka-Gerber, Anna Rybicka-Musialik, Maciej Turski, Dagmara Urbańczyk, Zbigniew Tabor, Mariola Nowak, Jolanta Krauze, Ewa Tymczyńska i Maria Trusz-Gluza

I Katedra i Klinika Kardiologii Śląskiej Akademii Medycznej,  
Górnośląskie Centrum Medyczne w Katowicach

### Abstract

**Background:** *Despite the established position of traditional dobutamine echocardiography, due to its limited sensitivity, particularly in detecting single vessel coronary artery disease, new methods of visualization of myocardial ischemia are being searched for. The tissue tracking examination is a new echocardiographic modality based on Doppler tissue imaging allowing assessment of the longitudinal apical myocardial displacement.*

**Material and methods:** *We studied 20 patients with normal left ventricular function who, due to suspected coronary artery disease, were previously scheduled for coronary angiography. Left ventricular function and wall motion score index (WMSI) at rest and after dobutamine load, according to the standard protocol (10, 20, 30, 40 µg/kg + Atropine) using apical imaging (2, -3, -4 chamber) were assessed, and the longitudinal myocardial displacement, visualized by a graded display of seven colour bands, was assessed with use of the TT mode. The TT value for each of 16 left ventricular segments was determined by repeating the examination at following stages of dobutamine load.*

**Results:** *The average values of TT (aTT) at rest and at the maximum dobutamine load were calculated. Then the ROC curve was set to determine a limit value of TT increase to assess (based upon coronary angiography) the TT test as positive. The best discrimination value of presence of coronary artery disease is an increase of aTT between rest and maximum dobutamine load lower than 0.46 mm. Sensitivity, specificity and accuracy of this method were 100%, 84% and 90% respectively.*

---

Adres do korespondencji: Dr med. Krystian Wita  
I Katedra i Klinika Kardiologii Śl. AM  
Górnośląskie Centrum Medyczne  
ul. Ziołowa 45/57, 40–635 Katowice  
tel. (0 32) 359 87 35, faks (0 32) 252 36 58  
e-mail: trusz@cathlab.katowice.pl

Nadesłano: 1.03.2005 r.      Przyjęto do druku: 27.07.2005 r.

**Conclusions:** *The TT technique allows to assess systolic function of longitudinal fibers of left ventricle at rest and after dobutamine load in noninvasive and quantitative way. The dobutamine test with use of TT visualization seems to have a greater diagnostic value than the traditional dobutamine test. Further studies are needed.* (Folia Cardiol. 2005; 12: 726–733)

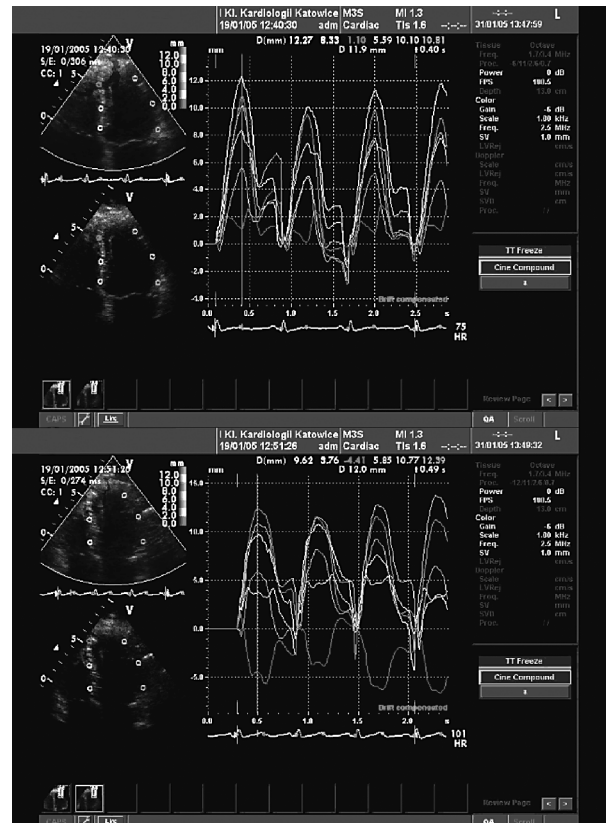
## echocardiography, tissue tracking, dobutamine stress echocardiography

### Wstęp

Echokardiograficzna próba z zastosowaniem dobutaminy (DSE, *dobutamine stress echocardiography*) jest najbardziej popularnym farmakologicznym testem obciążeniowym, od ponad 20 lat stosowanym w diagnostyce osób z chorobą wieńcową [1]. Echokardiografię dobutaminową powszechnie wykorzystuje się zarówno w rozpoznawaniu choroby niedokrwiennej serca (CAD, *coronary artery disease*), jak i w lokalizowaniu krytycznych zwężeń w tętnicach wieńcowych [2–4]. Pomimo ugruntowanej pozycji tradycyjnej DSE i aktualnie różnorodnych wskazań do jej wykonania [5] z uwagi na ograniczoną czułość metody — zwłaszcza u pacjentów z chorobą jednonaczyniową — poszukuje się nowych echokardiograficznych sposobów obrazowania upośledzenia rezerwy wieńcowej.

Rozwój metod opierających się na tkankowej echokardiografii dopplerowskiej, oceniających w sposób ilościowy dysfunkcję skurczową mięśnia sercowego podczas wysiłku, według wielu autorów [6, 7] pozwala pokonać ograniczenia związane z subiektywną oceną zaburzeń ruchu ścian lewej komory podczas DSE. Badanie przemieszczenia tkanek (TT, *tissue tracking*) jest jedną z takich nowych echokardiograficznych metod umożliwiających ocenę podłużnego, dokoniuszkowego przemieszczania każdego segmentu we wszystkich koniuszkowych projekcjach, poprzez klasyfikację za pomocą 7-kolorowej wstęgi identyfikującej różny stopień skurczowego przemieszczenia [8] (ryc. 1). Niedokrwienie mięśnia sercowego początkowo dotyczy podwierzdziejowej warstwy — obejmujące włókna podłużne [9]. Dlatego należy sądzić, że zastosowanie metody obrazowania TT powinno być przydatne w rozpoznawaniu upośledzenia rezerwy wieńcowej.

Celem pracy była ocena wartości diagnostycznej dobutaminowego testu obciążeniowego z zastosowaniem metody TT w rozpoznawaniu choroby niedokrwiennej serca i porównanie jej z tradycyjnym badaniem DSE, opartym na ocenie frakcji wyrzutowej lewej komory (LVEF, *left ventricular ejection fraction*) i wskaźnika kurczliwości lewej komory (WMSI, *wall motion score index*).



**Rycina 1.** Ilościowa analiza przemieszczenia poszczególnych segmentów lewej komory w projekcji 4-jamowej koniuszkowej w spoczynku (obraz górny) oraz na szczycie obciążenia dobutaminą (obraz dolny) u pacjenta z istotnie proksymalnie zwężonym odcinkiem lewej tętnicy zstępującej. W badaniu na szczycie obciążenia widoczny spadek wartości TT dla segmentów przegrodowych

**Figure 1.** Quantitative analysis of left ventricular segment displacement in four-chamber apical view at rest (upper image) and at maximal dobutamine load (lower image) in a patient with significant narrowing of proximal segment of left anterior descending artery. Examination at maximal dobutamine load reveals a decrease of TT value in septal segments

### Materiał i metody

Badanie przeprowadzono w grupie 22 pacjentów w średnim wieku  $57 \pm 8$  lat (w tym 10 męż-

czyn) z rytmem zatokowym w trakcie badania, dobrym oknem akustycznym w spoczynkowym badaniu echokardiograficznym i prawidłową wartością LVEF, hospitalizowanych w celu wykonania koronarografii z powodu podejrzenia choroby niedokrwiennej serca. U pacjentów stwierdzono wysiłkowe dolegliwości bólowe w klatce piersiowej, które według lekarzy kierujących mogły mieć etiologię wieńcową i łącznie z obrazem klinicznym stanowiły wskazanie do przeprowadzenia koronarografii. W przeddzień planowanej koronarografii, po uzyskaniu pisemnej zgody pacjenta wykonano DSE, której wynik nie decydował o celowości wykonania badania inwazyjnego.

Kryteriami wyłączenia z badania były: wiek poniżej 18 lat, przebyty zawał serca, niestabilna postać dławicy piersiowej, obniżona frakcja wyrzutowa lewej komory (LVEF < 50%), przerost lewej komory, rytm pozazatokowy, wady serca, wszczepiony układ stymulacyjny serca. Z analizy w dalszym etapie wykluczono wyniki 2 mężczyzn, u których — pomimo dobrego okna akustycznego — za pomocą techniki TT zarejestrowano trudny do interpretacji obraz echokardiograficzny.

Spoczynkowe badanie echokardiograficzne poprzedzające próbę z zastosowaniem dobutaminy wykonano przy użyciu aparatu Vivid 7 (GE Vingmed, Norwegia) z głowicą 2,5 MHz, w 3 koniuszkowych projekcjach lewej komory: 4-jamowej, 2-jamowej oraz 3-jamowej. Wzmocnienie granicy wsierdza realizowano, wykorzystując obrazowanie z drugą składową harmoniczną. W celach analitycznych obraz echokardiograficzny lewej komory podzielono na 16 segmentów [10]. Każdy z segmentów określano jako normo-, hipo-, a- bądź dyskinezy, co odpowiadało punktacji 1–4 na podstawie subiektywnej oceny amplitudy ruchu ściany komory i zmian przyrostu grubości mięśniówki w czasie skurczu. Wskaźnik kurczliwości lewej komory wyliczano jako iloraz sumy regionalnych wyników kurczliwości i liczby zobrazowanych segmentów [11].

Skurczowa i rozkurczowa objętość lewej komory stanowiły średnią arytmetyczną wyznaczanych objętości zarówno w projekcjach 4-jamowej, jak i 2-jamowej z zastosowaniem metody Simpsona. Wartość LVEF wyznaczano jako odsetek zmiany objętości jamy lewej komory pomiędzy skurczem a rozkurczem [10].

Następnie u wszystkich chorych w 3 typowych projekcjach koniuszkowych dokonywano oceny skurczowego podłużnego przemieszczenia miokardium, posługując się trybem obrazowania TT. Metoda ta wymaga równoczesnej rejestracji zapisu elektrokardiograficznego w celu zdefiniowania po-

czątku i końca fazy skurczu. Maksymalna odległość przemieszczenia podczas skurczu zależy od sprawności funkcji skurczowej włókien podłużnych lewej komory i jest wyrażona 7-kolorową wstęgą, obrazującą ruch poszczególnych segmentów od pierścienia mitralnego w kierunku koniuszka serca. Kolor różowy wyznacza ruch dokoniuszkowy segmentów podstawnych, których amplituda przemieszczenia przekracza 12 mm. Kolejne kolory skali, rejestrujące ruch dokoniuszkowy, z segmentów podstawnych do koniuszka to: kolor jasnoniebieski, jeśli odpowiadają przemieszczeniu 10–12 mm, ciemnoniebieski (8–10 mm), zielony (6–8 mm), pomarańczowy (4–6 mm), żółty (2–4 mm) oraz czerwony — wyznaczający ruch nieprzekraczający 2 mm w okresie skurczu lewej komory (ryc. 1) [8].

Oprogramowanie ECHOPAC (GE Vingmed, Horten, Norwegia, wersja 2.0) pozwala w sposób ilościowy przeprowadzić analizę przemieszczenia poszczególnych segmentów poprzez umieszczenie elipsoidalnej próbki o wielkości 8 × 4 mm w każdym z 16 segmentów lewej komory i dokonać odczytu wielkości przemieszczenia na odwzorowanym wykresie (ryc. 1). Na podstawie tych danych wyznaczano wskaźnik TT (aTT), który stanowi iloraz sumy regionalnych wartości TT i liczby analizowanych segmentów.

Próbie obciążeniową z zastosowaniem dobutaminy przeprowadzono bezpośrednio po wykonaniu spoczynkowego badania echokardiograficznego metodą tradycyjną oraz techniką TT w pozycji lewobocznej w standardowych projekcjach koniuszkowych (2-, 3- i 4-jamowej) z zastosowaniem wzrastających dawek dobutaminy: 10 µg, 20 µg, 30 µg i 40 µg/kg/min w 3-minutowych odstępach czasowych. W przypadku zbyt małego przyspieszenia czynności serca stosowano dożylnie atropinę w dawkach podzielonych 0,25 mg, aż do maksymalnej dawki sumarycznej 1 mg. Infuzję dobutaminy przerywano przedwcześnie w przypadku wystąpienia jednego z następujących zdarzeń: ból dławicowy, osiągnięcie 85% maksymalnej częstości rytmu serca, rozległe i ciężkie zaburzenia kurczliwości, groźne zaburzenia rytmu serca, ciśnienie tętnicze poniżej 80 mm Hg lub powyżej 220 mm Hg, obniżenie odcinka ST więcej niż 3 mm. Na każdym etapie obciążenia określono globalną i odcinkową kurczliwość lewej komory, a korzystając z trybu obrazowania TT, oceniano podłużne przemieszczenie miokardium w 7-kolorowej wstędze wyrażającej różny stopień dokoniuszkowego przemieszczenia segmentów lewej komory.

Wszystkie badania nagrywano na nośnikach pamięci zewnętrznej, co pozwoliło na analizę *off-line*

kurczliwości poszczególnych segmentów, obliczenie WMSI oraz wyznaczenie aTT na szczycie obciążenia dobutaminą. Wynik tradycyjnej DSE określano jako dodatni, jeżeli w trakcie testu pojawiały się odcinkowe zaburzenia kurczliwości co najmniej w 2 segmentach lewej komory. Zaburzenia kurczliwości tylko w 1 segmencie, brak tętna submaksymalnego pomimo podania skumulowanej dawki 1 mg atropiny wskazywały na wątpliwy wynik próby dobutaminowej.

Angiografię lewej tętnicy wieńcowej wykonywano w 3 projekcjach, a prawej tętnicy wieńcowej w 2 projekcjach z pochyleniem dogłowym i dogonowym. Za istotne zwężenie tętnicy wieńcowej uznawano redukcję światła większą niż 50%, dotyczącą proksymalnego lub środkowego odcinka jednej z głównych tętnic nasierdziowych (grupa CAD+). Grupę chorych niespełniających tych warunków zdefiniowano jako CAD-.

### Analiza statystyczna

Analizę statystyczną przeprowadzono przy użyciu programu Statistica, wersja 6.0. Zależność między zmiennymi skategoryzowanymi określono za pomocą testu Fishera. Czułość i swoistość echokardiograficznej próby dobutaminowej z zastosowaniem obrazowania metodą TT oszacowano na podstawie krzywej ROC (*receiver operator characteristic curve*), która określała graniczną wartość przyrostu aTT na szczycie obciążenia dobutaminą, pozwalającą różnicować pacjentów z istotną chorobą wieńcową. W celu porównania metod zastosowano testy nieparametryczne  $\chi^2$  z poprawkami dla małych grup oraz test Mc Nemara. W celu porównania grup wykorzystano test *t*, a dla określenia korelacji — test korelacji Pearsona.

### Wyniki

U 2 mężczyzn, pomimo dobrego okna akustycznego, zarejestrowano trudny w interpretacji spoczynkowy obraz echokardiograficzny przy zastosowaniu techniki TT. Wyników badań tych pacjentów nie włączono do analizy. Obciążenie dobutaminą do dawek maksymalnych nie wpłynęło na jakość obrazu rejestrowanego metodą TT.

Do badania ostatecznie włączono 20 pacjentów w wieku  $57 \pm 8$  lat (w tym 8 mężczyzn), których na podstawie obrazu koronarograficznego podzielono na dwie grupy. Grupę CAD- stanowiło 9 osób, a grupę CAD+ 11 pacjentów. Charakterystykę badanej populacji przedstawiono w tabeli 1. W grupie CAD+ u 8 osób (73%) stwierdzono krytyczne zmiany zwężające jedynie w 1 tętnicy wieńcowej

**Tabela 1.** Demograficzna, kliniczna i angiograficzna charakterystyka pacjentów z chorobą niedokrwienną serca (CAD+) i bez niej (CAD-)

**Table 1.** Demographic, clinical, and angiographic data in CAD+ and CAD- patients

	CAD-	CAD+	p
Liczba pacjentów	9	11	NS
Wiek [lata]	$56 \pm 7$	$58 \pm 10$	NS
Płeć męska	3	5	NS
Nadciśnienie tętnicze	7	8	NS
Cukrzyca	2	4	NS
Choroba niedonaczyniowa	0	8	
Choroba wielonaczyniowa	0	3	
Tętnica zstępująca przednia > 50%	0	8	
Tętnica okalająca > 50%	0	4	
Prawa tętnica wieńcowa > 50%	0	3	

(u 5 chorych zwężenie tętnicy międzykomorowej przedniej), a u 3 (27%) osób choroba była 2- lub 3-naczyniowa — u każdego z tych chorych wykazano zwężenie tętnicy międzykomorowej przedniej. Pacjenci w obu grupach nie różnili się między sobą pod względem częstości występowania nadciśnienia tętniczego i cukrzycy.

Badani dobrze tolerowali obciążenie dobutaminą — tylko w 1 przypadku próbę zakończono przed podaniem dawki maksymalnej z powodu nadmiernego zmniejszenia skurczowego ciśnienia tętniczego. U 5 pacjentów, u których nie osiągnięto tętna submaksymalnego, zastosowano dodatkowo atropinę w dawkach frakcjonowanych wynoszących 1 mg.

Obie badane grupy nie różniły się pod względem spoczynkowej i wysiłkowej częstości rytmu, spoczynkowej LVEF i WMSI (tab. 2). W grupie CAD+ wartość wskaźnika kurczliwości lewej komory na szczycie obciążenia była istotnie wyższa niż w spoczynku ( $p < 0,05$ ), czego nie obserwowano w grupie CAD-. Tymczasem wartość wskaźnika aTT wyznaczonego metodą obrazowania przemieszczenia tkanek była odmienna. Spoczynkowy wskaźnik aTT w grupie CAD+ był niższy niż w grupie CAD- ( $5,02 \pm 1,14$  mm *vs.*  $5,98 \pm 1,13$  mm,  $p < 0,05$ ). Na szczycie obciążenia dobutaminą wartość tego wskaźnika w grupie CAD+ nie zwiększała się ( $5,02 \pm 1,1$  mm *vs.*  $5,0 \pm 0,95$  mm, NS) w odróżnieniu od grupy CAD-, w której wartość aTT była istotnie większa ( $5,98 \pm 1,13$  mm *vs.*  $6,74 \pm 0,84$  mm,  $p < 0,05$ ).

U żadnego pacjenta z grupy CAD- zwiększające się dawki dobutaminy nie spowodowały odcinkowych

**Tabela 2.** Echokardiograficzne parametry w spoczynku i na szczycie obciążenia dobutaminą wśród pacjentów z chorobą niedokrwienną serca (CAD+) i bez niej (CAD-)**Table 2.** Echocardiographic parameters at rest and during maximal dobutamine load in CAD+ and CAD- patients

	CAD-	CAD+	p
Częstość rytmu serca w spoczynku [/min]	67 ± 11	68 ± 10	NS
Częstość rytmu serca na szczycie obciążenia dobutaminą [/min]	139 ± 13	142 ± 18	NS
Frakcja wyrzutowa w spoczynku (%)	64 ± 5	61 ± 5	NS
Frakcja wyrzutowa na szczycie obciążenia dobutaminą (%)	71 ± 6	67 ± 6	NS
Wskaźnik kurczliwości na szczycie obciążenia dobutaminą	1,00 ± 0,0	1,15 ± 0,13	< 0,05
Średnia wartość TT w spoczynku [mm]	5,98 ± 1,2	5,02 ± 1,1	< 0,05
Średnia wartość TT na szczycie obciążenia dobutaminą [mm]	6,74 ± 0,84	5,00 ± 0,95	< 0,05

zaburzeń kurczliwości. Z kolei w grupie CAD+ na podstawie tradycyjnej echokardiografii dobutaminowej zidentyfikowano tylko 8 spośród 11 chorych. Wszystkie fałszywie ujemne wyniki dotyczyły pacjentów z chorobą jednonacyniową. Czulość, specyficzność oraz dokładność tradycyjnej DSE wyniosły w badanej populacji odpowiednio 72%, 100% i 85%.

Optymalna wartość różnicująca przyrost aTT pomiędzy szczytem obciążenia dobutaminą a pomiarem wyjściowym na podstawie analizy krzywej ROC dla grup CAD- i CAD+ była równa 0,46 mm. Zwiększenie wartości aTT o co najmniej 0,46 mm pozwala określić wynik próby z dobutaminą z zastosowaniem metody TT jako ujemny. Pole powierzchni pod krzywą ROC dla wyznaczonej wartości różnicującej wynosiło 0,88 i wskazywało na bardzo wysoką wartość różnicującą tego parametru. Zastosowanie metody TT pozwoliło na prawidłową interpretację testu dobutaminowego u 8 spośród 9 pacjentów w grupie CAD- oraz na rozpoznanie choroby wieńcowej u wszystkich osób w grupie CAD+. Czulość, specyficzność i dokładność wyniosła dla metody TT odpowiednio 100%, 89% i 90% — nie odnotowano znamiennej różnicy statystycznej.

Obrazowanie segmentów koniuszkowych za pomocą metody TT jest trudniejsze, gdyż segmenty te wykazują mały stopień przemieszczenia dokoniuszkowego. Dlatego dodatkowej analizie poddano stopień przemieszczenia podczas obciążenia dobutaminą tylko segmentów przypodstawnych. Wyznaczona wartość różnicująca przyrost aTT segmentów przypodstawnych na podstawie krzywej ROC dla grup CAD- i CAD+ wyniosła 0,33 mm, co pozwala określić czulość, specyficzność i dokładność odpowiednio na poziomie 91%, 89% i 90%.

## Dyskusja

Echokardiografia obciążeniowa jest podstawowym narzędziem diagnostycznym w rozpoznawaniu niedokrwienia mięśnia sercowego [5, 12, 13]. Wskazania do wykonania DSE mają szczególne zastosowanie w przypadku niezdolności do wykonania przez chorego wysiłku w związku z inwalidztwem lub chorobami płuc oraz w grupach osób, u których wystąpiło duże prawdopodobieństwo fałszywie dodatniego wyniku elektrokardiograficznego testu wysiłkowego [13–15]. Metodę tą stosuje się także w ocenie żywotności segmentów lewej komory o zaburzonej kurczliwości, co ma istotne znaczenie terapeutyczne i rokownicze [16–18].

Pomimo wielu zalet, takich jak uniwersalność, powtarzalność, mały stopień ryzyka i względnie mały koszt pojedynczego badania, DSE ma również ograniczenia. Należą do nich przede wszystkim ograniczona czulość, szczególnie w rozpoznawaniu jednonacyniowej choroby niedokrwiennej, oraz subiektywizm oceny.

W ostatnich latach pojawiły się nowe, nieinwazyjne metody diagnostyczne oparte na tkankowej echokardiografii dopplerowskiej. Jedną z nich jest TT pozwalająca szybko ocenić skurczowe przemieszczenie miokardium w kierunku dokoniuszkowym z wizualizacją w 7-stopniowej skali kolorystycznej, sygnalizującej różny stopień przemieszczenia [8, 19]. Założenia teoretyczne tej techniki sięgają opracowań Houghlunda i wsp. [20], Schillera i wsp. [21] i Gibsona [22], którzy jako pierwsi dokumentowali zmianę długiej osi lewej komory podczas skurczu, sugerując zastosowanie pomiaru tego parametru jako wskaźnika skurczowej funkcji lewej komory. Autorzy zaproponowali wzbogacenie kla-

sycznej metody o ilościową ocenę podłużnego skurczowego przemieszczania lewej komory poprzez wyznaczenie średniego wskaźnika TT, który stanowi iloraz sumy regionalnych wartości TT i liczby analizowanych segmentów. Jest to metoda nowa, a liczba publikacji jej poświęconych jest ograniczona. Dlatego postanowiono ocenić jej wartość diagnostyczną u pacjentów z chorobą niedokrwienną, określając wskaźnik aTT w spoczynku i na szczycie obciążenia serca dobutaminą. W wynikach badań autorów niniejszej pracy wskaźnik aTT był istotnie statystycznie niższy wśród pacjentów z koronarnie udokumentowaną chorobą niedokrwienną serca niż u osób z grupy, którą stanowili pacjenci z prawidłowym obrazem tętnic wieńcowych lub zmianami niekrytycznymi. Wyniki te potwierdzają wcześniejsze doniesienia autorów oraz nieliczne opracowania w piśmiennictwie światowym [23, 24]. Należy odpowiedzieć na pytanie, jakie mechanizmy patofizjologiczne decydują o tych różnicach. Włókna podłużne są zlokalizowane głównie w okolicy podwiersdziejowej, stanowiąc niedużą część masy mięśniowej lewej komory. Wczesna faza skurczu czyni lewą komorę bardziej sferyczną [25] poprzez przemieszczenie podstawy serca w kierunku koniuszka, co przede wszystkim zależy od skurczu włókien podłużnych, rejestrowanych techniką TT. Poprzez wzrost napięcia ściany komory w trakcie skurczu i ograniczenie zdolności wazodylatacyjnych podwiersdziejowych tętniczek w stosunku do podobnych naczyń w warstwach środkowych i epikardialnych są one bardziej narażone na niedokrwienie niż włókna okrężne [8, 26]. Dlatego też zaburzenia funkcji włókien podłużnych można stwierdzić we wcześniejszym stadium choroby niedokrwiennej. Globalna funkcja pozostaje na tym etapie prawidłowa, gdyż jest kompensowana wzrastającą pracą włókien okrężnych [27].

W badaniu wykazano także odmienne zachowanie się kurczliwości włókien podłużnych lewej komory, ocenianej metodą TT w trakcie obciążenia dobutaminą u pacjentów z istotnymi zmianami zwężającymi tętnice wieńcowe i u osób bez takich zmian. Na podstawie krzywej ROC ustalono, że przyrost wskaźnika aTT na szczycie obciążenia poniżej 0,46 mm wskazuje na obecność choroby niedokrwiennej. Dla próby dobutaminowej z zastoso-

waniem metody TT uzyskano wysoką czułość, specyficzność i dokładność. Okazało się także, że czułość metody TT przewyższała czułość tradycyjnego testu dobutaminowego w badanej populacji. Na podobne rezultaty wskazuje się w danych z piśmiennictwa światowego [2, 4, 11, 12, 27, 28]. Należy podkreślić, że wśród badanych w grupie CAD+ dominowali pacjenci z krytycznym zwężeniem jedynie w 1 tętnicy wieńcowej.

W piśmiennictwie światowym znaleziono jedną pracę, w której przedstawiono doświadczenia z zastosowaniem metody TT podczas dobutaminowej próby obciążeniowej [24]. Autorzy zastosowali odmienny wskaźnik, dyskryminujący pacjentów z istotną CAD, polegający na wyznaczeniu na szczycie obciążenia proporcji wskaźnika TT segmentów podstawnych wobec wskaźnika TT segmentów koniuszkowych. Uzyskano nieco mniejszą czułość, specyficzność i dokładność badania (77%).

Przedstawione wyniki badań należy traktować jako wstępne. Badaną populację stanowiło jedynie 20 chorych. Należy jednak dodać, że aż u 8 spośród 11 pacjentów w tej grupie stwierdzono zmiany krytyczne w tętnicy międzykomorowej przedniej. Dlatego w celu ostatecznej oceny wartości diagnostycznej metody TT wskazane jest przeprowadzenie badań w większej grupie chorych, obejmującej pacjentów z różnym stopniem zaawansowania choroby niedokrwiennej serca i różną lokalizacją zmian w tętnicach wieńcowych. Metoda wymaga także oceny powtarzalności.

## Wnioski

Echokardiograficzna technika oceny przemieszczenia tkanek pozwala nieinwazyjnie i ilościowo określić w czasie spoczynku i podczas obciążenia dobutaminą funkcję skurczową włókien podłużnych lewej komory. U pacjentów z krytycznymi zwężeniami w tętnicach wieńcowych, także z chorobą jednoinacyniową, stwierdza się niższą wartość wskaźnika TT w spoczynku i ograniczony przyrost w trakcie obciążenia. Wstępne doświadczenia autorów pracy wskazują, że próba dobutaminowa z zastosowaniem obrazowania metodą TT może mieć wyższą czułość niż tradycyjna próba dobutaminowa. Przedstawione wyniki uzasadniają konieczność kontynuowania badań.

## Streszczenie

**Wstęp:** *Pomimo ugruntowanej pozycji tradycyjnej echokardiografii dobutaminowej (DSE) z uwagi na ograniczoną czułość metody — szczególnie w wykrywaniu choroby jednoinacyniowej — poszukuje się nowych sposobów obrazowania niedokrwienia mięśnia sercowego. Bada-*

nie przemieszczenia tkanek (TT) stanowi nową echokardiograficzną metodę obrazowania, opartą na tkankowej echokardiografii dopplerowskiej, która pozwala oceniać podłużne, dokońszkowe przemieszczanie miokardium.

**Materiał i metody:** Badanie przeprowadzono u 20 kolejnych chorych z prawidłową funkcją skurczową lewej komory, zakwalifikowanych wcześniej do zabiegu koronarografii z powodu podejrzenia choroby niedokrwiennej serca. W spoczynku i w trakcie obciążenia dobutaminą według standardowego protokołu (10, 20, 30, 40  $\mu\text{g}/\text{kg}$  + atropina), postępując się projekcjami koniuszkowymi (2-, 3- i 4-jamową), oceniano frakcję wyrzutową i wskaźnik kurczliwości lewej komory oraz przy użyciu metody TT podłużne przemieszczanie miokardium, które wizualizowano 7-kolorową wstęgą, wyrażającą różny stopień ruchu w kierunku koniuszkowym. Badanie powtarzano na kolejnych etapach obciążenia, wyznaczając wartość TT dla każdego z 16 segmentów lewej komory.

**Wyniki:** Wyliczono średnią wartość TT (aTT) w spoczynku i na szczycie obciążenia. Następnie opracowano krzywą ROC w celu wyznaczenia granicznej wartości przyrostu TT na podstawie badania koronarograficznego, pozwalającej określić wynik próby TT jako dodatni. Wartość najlepiej wskazująca na obecność choroby niedokrwiennej serca to wzrost aTT pomiędzy spoczynkiem a maksymalnym obciążeniem o mniej niż 0,46 mm. Czulość, specyficzność i dokładność DSE tradycyjnej i z zastosowaniem TT wynosiły odpowiednio 72%, 100%, 85% oraz 100%, 89% i 90%

**Wnioski:** Technika TT pozwala w sposób ilościowy i nieinwazyjny ocenić funkcję skurczową włókien podłużnych lewej komory u chorych pozostających w spoczynku i po obciążeniu dobutaminą. Wysoka czulość testu dobutaminowego z zastosowaniem obrazowania TT wydaje się przewyższać wartość tradycyjnego testu dobutaminowego. Należy przeprowadzić kolejne badania obejmujące większą populację. (Folia Cardiol. 2005; 12: 726–733)

**echokardiografia, badanie przemieszczania tkanek, echokardiografia dobutaminowa**

## Piśmiennictwo

1. Armstrong W.F. Stress echocardiography: introduction, history and methods. *Progr. Cardiovasc. Dis.* 1997; 39: 499–508.
2. Dagianti A., Penco M., Agati L. i wsp. Stress echocardiography: comparison of exercise, dipirydamole and dobutamine in detecting and predicting the extent of coronary artery disease. *J. Am. Coll. Cardiol.* 1995; 26: 18–25.
3. Sawada S.G., Segar D.S., Ryan T. i wsp. Echocardiographic detection of coronary artery disease during dobutamine infusion. *Circulation* 1991; 83: 1605–1614.
4. Cohen J.L., Greene T.O., Ottenweller J. i wsp. Dobutamine digital echocardiography for detecting coronary artery disease. *Am. J. Cardiol.* 1991; 67: 1311–1318.
5. Picano L. A., Trivieri M.G. Pharmacologic stress echocardiography in the assessment of coronary artery disease. *Curr. Opin. Cardiol.* 1999; 14: 464–472.
6. Martvick T.H. Quantitative techniques for stress echocardiography: dream or reality. *Eur. J. Echocardiography* 2002; 3: 171–176.
7. Fathi R., Cain P., Nakatani S. i wsp. Effect of tissue Doppler on the accuracy of novice and expert interpreters of dobutamine echocardiography. *Am. J. Cardiol.* 2001; 88: 400–405.
8. Pan C., Hoffmann R., Kukl H. Tissue tracking allows rapid and accurate visual evaluation of left ventricular function. *Eur. J. Echocardiogr.* 2001; 2: 197–202.
9. Isaaq K. What are we actually measuring by Doppler tissue imaging? *J. Am. Coll. Cardiol.* 2000; 17: 639–645.
10. Schiller NB., Shah P. i wsp. Recommendations for quantitation of the left ventricle by two-dimensional echocardiography. *J. Am. Soc. Echocardiogr.* 1989; 2: 358–367.
11. Armstrong W. Stress echocardiography for detection of coronary artery disease. *Circulation* 1991; 84: 143–149.
12. Hennessy T.G., Codd M.B., Kane G. i wsp. Dobutamine stress echocardiography in the detection of coronary artery disease: importance of the pretest likelihood of disease. *Am. Heart J.* 1997; 134: 685–693.

13. Martvick T.H. Current status of stress echocardiography for diagnosis and prognostic assessment of coronary artery disease. *Cor. Art. Dis.* 1998; 9: 411–420.
14. Witt C.H., Heinsimer J. Exercise testing in women. *J. Am. Coll. Cardiol.* 1989; 14: 1448–1458.
15. Ryan T., Vasey C.H., Presti C.H. Exercise Echocardiography: detection of coronary artery disease in patients with normal left ventricular wall motion at rest. *J. Am. Coll. Cardiol.* 1988; 11: 993–999.
16. Indolfi C., Piscione F., Prastaro M. i wsp. Inotropic stimulation by dobutamine increases left ventricular regional function at the expense of metabolism in hibernating myocardium. *Am. Heart J.* 1996; 132: 542–549.
17. Anselmi M., Bolognese L., Maggioni A. i wsp. The role of myocardial viability in deriving benefit from reestablishing infarct-related artery flow after acute myocardial infarction. *Prog. Cardiovasc. Dis.* 2000; 42: 455–470.
18. Underwood S., Bax J., Boer M. i wsp. Imaging techniques for the assessment of myocardial hibernation. Report of Study Group of the European Society of Cardiology. *Eur. Heart J.* 2004; 25: 815–836.
19. Andersen N., Poulsen S. i wsp. Evaluation of the longitudinal contraction of the left ventricle in normal subjects by doppler tissue tracking and strain rate. *J. Am. Soc. Echocardiogr.* 2003; 16: 716–723.
20. Høglund C., Alam M., Thorstrand C. Atrioventricular valve plane displacement in healthy persons. *Acta Med. Scand.* 1988; 224: 557–562.
21. Simonson J.S., Schiller N.B. Descent of the base of the left ventricle: an echocardiographic index of left ventricular function. *J. Am. Soc. Echocardiogr.* 1989; 2: 25–35.
22. Jones C.J., Raposo L., Gibson D.G. Functional importance of the long axis dynamics of the human left ventricle. *Br. Heart J.* 1990; 63: 215–220.
23. Saha S., Brodin L., Lind B. Myocardial velocities measured during adenosine, dobutamine and supine bicycle exercise: a tissue doppler study in healthy volunteers. *Clin. Physiol. Funct. Imag.* 2004; 24: 281–288.
24. Saha S., Nowak J., Storaas C. i wsp. Functional diagnosis of coronary stenosis using tissue tracking provides best sensitivity and specificity for left circumflex disease. *Eur. J. Echocard.* 2005; 6, 54–63.
25. Slager C.J., Hooghoudt T.E., Serruys P.W. i wsp. Quantification of and correction for left ventricular wall motion using endocardial landmarks. *J. Am. Coll. Cardiol.* 1986; 7: 317–326.
26. Birkeland S., Westby J., Matre K. i wsp. Myocardial contraction patterns in non-ischaemic and ischaemic regions during acute coronary insufficiency. *Eur. Heart J.* 1994; 15: 424–433.
27. Fank Z.Y., Leano R., Martwick T. Relationship between longitudinal and radial contractility in subclinical diabetic heart disease. *Clin. Sci.* 2004; 106: 53–60.
28. Duncam M., Francis P., Gibson G. i wsp. Differentiation of ischemic from nonischemic cardiomyopathy during dobutamine stress by left ventricular long-axis function. *Circulation* 2003; 108: 1214–1220.