

Leczenie jatrogennych tętniaków rzekomych za pomocą iniekcji trombiny — doświadczenia własne

Treatment of iatrogenic femoral artery pseudoaneurysms with percutaneous thrombin injection — single centre experience

Agata Duszańska¹, Bogusława Dzióbek², Marcin Świerad¹, Jacek Piegza²,
Tomasz Kukulski¹, Lech Poloński² i Zbigniew Kalarus¹

¹I Katedra i Oddział Kliniczny Kardiologii Śląskiej Akademii Medycznej,
Śląskie Centrum Chorób Serca w Zabrzu

²III Katedra i Oddział Kliniczny Kardiologii Śląskiej Akademii Medycznej,
Śląskie Centrum Chorób Serca w Zabrzu

Abstract

Background: *Femoral artery pseudoaneurysms (PSA) develop in 1–6% of patients undergoing procedures that require femoral artery cannulation. Ultrasound guided thrombin injection has been described as a successful and safe alternative to ultrasound guided compression and surgical treatment.*

Material and methods: *With ultrasound guidance, a 21 G × 1½” needle was placed into the pseudoaneurysm lumen followed by thrombin (700–800 U) injection.*

Case 1: *Thrombin injection into false aneurysm was performed in 53 year old female patient with mechanical aortic prosthesis. In 24-hour-observation the procedure appeared successful despite oral anticoagulation treatment. Control ultrasound 7 days after the procedure revealed complete resolution of the PSA. Despite changing anticoagulation treatment from oral to low molecular weight heparine, the following attempt to obliterate PSA with thrombin was unsuccessful.*

Case 2: *Successful thrombin injection into post-PCI PSA was performed in a 71 year old female patient. There was no complication of the procedure. Injection of thrombin into PSA resulted in immediate total PSA obliteration, which was successful in short and long term observation despite antiplatelet drug administration.*

Conclusions: *We believe that failure to close PSA with thrombin was due to PSA morphology, including broad and short PSA neck and high velocity of inflow into PSA. Preliminary experience with PSA obliteration with thrombin show that this method of treatment might be superior to traditional surgery or ultrasound guided compression. (Folia Cardiol. 2005; 12: 133–138)*

pseudoaneurysm, thrombin, ultrasonography, Doppler ultrasonography

Adres do korespondencji: Lek. Agata Duszańska
I Katedra i Oddział Kliniczny Kardiologii Śl. AM
Śląskie Centrum Chorób Serca
ul. Szpitalna 2, 41–800 Zabrze
tel. (0 32) 271 34 14, faks (0 32) 271 76 92
e-mail: agataduszanska@op.pl
Nadesłano: 4.11.2004 r. Przyjęto do druku: 30.11.2004 r.

Wstęp

Tętniaki rzekome (PSA, *pseudoaneurysm*) tętnic udowych, powstające jako powikłanie przezskórnych interwencji wymagających nakłucia tętnic udowych, dotyczą 1–6% chorych [1, 2]. Częściej wy-

stępują u chorych otyłych, w zaawansowanym wieku, płci żeńskiej, u których nie stosowano kompresji po przezskórnych zabiegach [2, 3]. Konsekwencje tego powikłania są rozmaite, począwszy od dyskomfortu pacjenta, wydłużenia czasu jego hospitalizacji, po infekcję i pęknięcie tętniaka, wymagające interwencji chirurgicznej i przetoczenia krwi. Do początku lat 90. najczęstszym sposobem postępowania w przypadku PSA tętnic udowych było leczenie chirurgiczne. Jednak od 1991 r. jako alternatywę stosowano kompresję PSA pod kontrolą ultrasonograficzną [4]. Metoda ta ma jednak wiele wad. Jest nie tylko czasochłonna, ale i bolesna, nierzadko wymagająca sedacji chorego. Jej skuteczność wynosi 75%, a u pacjentów przyjmujących środki przeciwzakrzepowe czy antyagregacyjne jest nawet niższa [5, 6]. Zależy m.in. od czasu trwania ucisku (im dłuższy, tym lepsze wyniki) oraz od anatomii samego PSA. Część z nich nie poddaje się bowiem kompresji, co może wynikać nie tylko z bólu w okolicy pachwiny, ale też jego położenia powyżej więzadła pachwinowego [7]. Rekanalizacja PSA może dotyczyć 20% przypadków, zwłaszcza chorych przyjmujących leki przeciwzakrzepowe [8, 9]. W końcu lat 90. pojawiły się pierwsze doniesienia o nowej farmakologicznej metodzie zamykania PSA. Polegała ona na podaniu trombiny bezpośrednio do światła PSA pod kontrolą ultrasonograficzną [9, 10]. Jej skuteczność (przekraczająca 90%) i stosunkowo niewielka liczba powikłań oraz dobra tolerancja zabiegu przez chorych wskazują, iż obliteracja PSA za pomocą trombiny może okazać się leczeniem z wyboru [1, 11]. W ośrodku w Zabrzu, w którym pracują autorzy niniejszej pracy, leczenie PSA opisaną metodą stosuje się od roku. Obecnie opracowywane wstępne wyniki leczenia 20 chorych są zachęcające. Niemniej metoda ta nie zawsze jest w pełni skuteczna. W celu zobrazowania jej korzyści i ograniczeń poniżej przedstawiono dwa przypadki skutecznego i nieskutecznego leczenia PSA za pomocą iniekcji trombiny.

Opisy przypadków

Procedurę przeprowadzono na podstawie metodyki zaproponowanej przez Liau i wsp. [9] oraz Kanga i wsp. [10]. Badanie ultrasonograficzne, w tym badanie dopplerowskie, wykonano z użyciem aparatu Vivid5 (General Electric), wyposażonego w głowicę liniową 10 MHz. W płaszczyźnie podłużnej i poprzecznej mierzono długość, głębokość i szerokość PSA oraz długość i szerokość jego wrót. Za pomocą badania dopplerowskiego (pulsacyjnego i kolorowego) oceniano przepływ w jego świetle. Badanie rejestrowano na kasecie VHS. Po stwierdze-

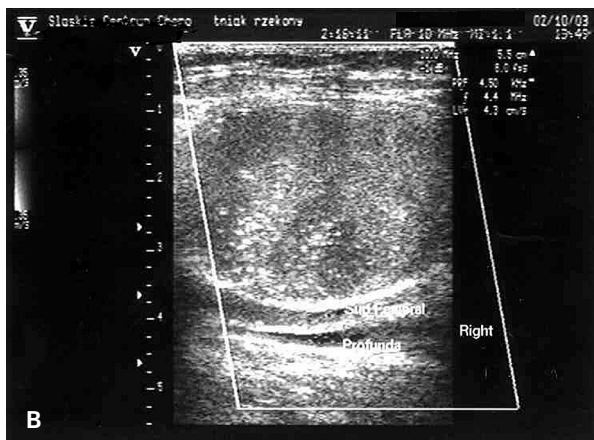
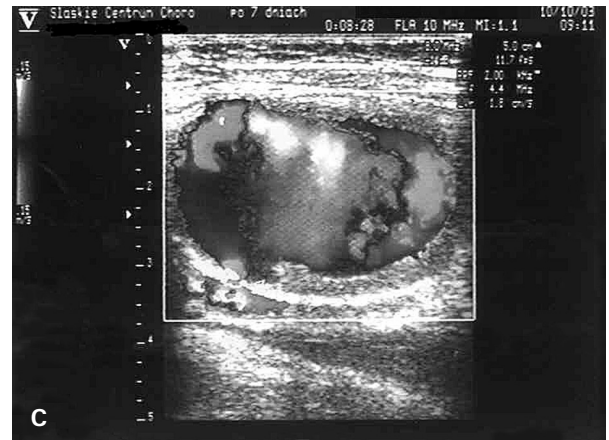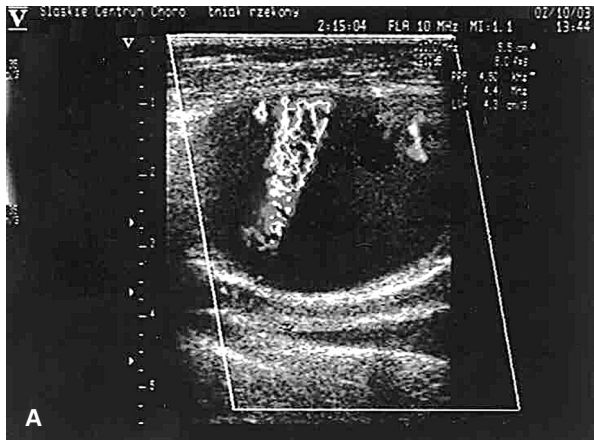
niu obecności PSA i uzyskaniu świadomej pisemnej zgody chorego skórę w miejscu planowanego zabiegu odkażano, a następnie pod kontrolą ultrasonograficzną z użyciem głowicy liniowej zaopatrzonej w jałową osłonkę do światła PSA podawano trombinę bydlęcą (Trombina 400 j.m. Lublin-Biomed), z uprzednio przygotowanej strzykawki 5 ml z igłą 21 G × 1½” w ciągu kilku sekund. Iniekcję trombiny przerywano w momencie, kiedy w badaniu dopplerowskim nie stwierdzano przepływu w świetle PSA. Oceniano ponadto przepływ w tętnicach kończyn dolnych dystalnie od PSA przed i po podaniu trombiny.

Przypadek 1

Chorą w wieku 53 lat, z przewlekłą obturacyjną chorobą płuc, po implantacji mechanicznej zastawki w pozycję aortalną, stosującą acenokumarol przyjęto do kliniki w celu leczenia trombiną PSA tętnicy udowej wspólnej prawej, powstałego po badaniu hemodynamicznym, wykonanym drogą nakłucia tętnicy techniką Seldingera z użyciem koszulki naczyniowej 6F, którą usunięto natychmiast po zabiegu. Opatrunek uciskowy założono na 24 godziny. W badaniu ultrasonograficznym stwierdzono 1-komorowy PSA o wymiarach 43 × 27 × 29 mm, wrota o szerokości 2,5 mm z typowym przepływem skurczowo-rozkurczowym. Podjęto próbę kompresji PSA głowicą ultrasonograficzną, którą przerwano ze względu na brak możliwości skutecznego ucisku PSA, uniemożliwiającego napływ krwi do jego światła. Pod kontrolą ultrasonograficzną do światła PSA podano 800 j. trombiny bydlęcej, uzyskując jego całkowite wykrzepienie w ciągu 8 s. Po zabiegu chorą unieruchomiono na 4 godziny. W kontrolnym badaniu ultrasonograficznym, wykonanym po 24 godzinach, potwierdzono całkowite wykrzepienie PSA. Ze względu na przyjmowanie przez chorą leków przeciwkrzepliwych badanie powtórzono po 7 dniach, stwierdzając całkowitą rekanalizację PSA oraz skurczowo-rozkurczowy przepływ między jego światłem a światłem tętnicy udowej wspólnej prawej o prędkościach odpowiednio 3,9 m/s i 5 m/s. Wobec powyższego odstawiono acenokumarol, do leczenia włączono heparynę frakcjonowaną i ponownie próbę farmakologicznego zamknięcia tętniaka 3 dni później przy prawidłowym czasie kaolinowo-kefalinowym (APTT). Pomimo podania do jego światła 1200 U trombiny bydlęcej nie uzyskano nawet częściowego wykrzepienia PSA, chorą zakwalifikowano zatem do leczenia operacyjnego (ryc. 1).

Przypadek 2

Chorego w wieku 67 lat przyjęto do kliniki w celu diagnostyki inwazyjnej stabilnej choroby wieńcowej w drugim stopniu CCS. Wykonano ko-



Rycina 1. Tętniak rzekomy tętnicy udowej wspólnej u 53-letniej chorej przed iniekcją trombiny (A), całkowicie wykrzepiony (B), zrekanalizowany po 7 dniach (C)

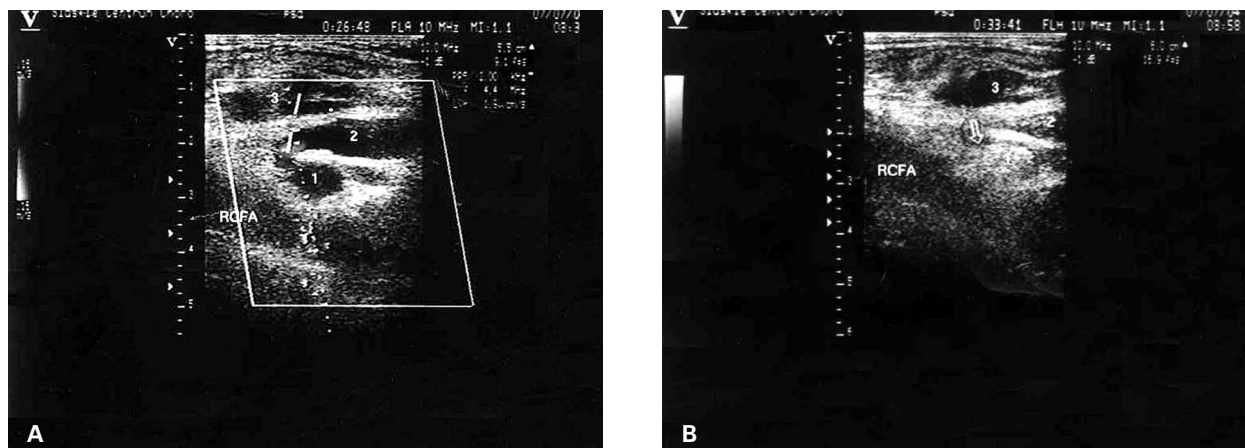
Figure 1. Right femoral pseudoaneurysm in 53 year old female patient before thrombin injection (A), complete thrombosis (B), resolution in 7 days time (C)

ronarografię drogą nakłucia prawej tętnicy udowej techniką Seldingera z użyciem koszulki naczyniowej 6 F. Przeprowadzono zabieg angioplastyki z implantacją dwóch stentów wieńcowych w zakresie prawej tętnicy wieńcowej. Koszulkę naczyniową usunięto 12 godzin po zabiegu, po kontroli parametrów krzepnięcia krwi, a następnie założono miejscowy opatrunek uciskowy na okres 24 godzin. W 3. dobie, ze względu na zgłaszane przez chorego dolegliwości, wykonano badanie ultrasonograficzne, w którym stwierdzono cechy wielokomorowego PSA tętnicy udowej wspólnej prawej. Ze względu na obecność 3 komór PSA oraz bolesność w prawej pachwinie odstąpiono od próby kompresji PSA. Ponownie zastosowano opatrunek uciskowy w okolicy prawej pachwiny na okres 48 godzin, nie uzyskując wykrzepienia PSA. Wobec powyższego w 5. dobie do światła komory proksymalnej PSA, pod kontrolą ultrasonograficzną, podano 800 U i 200 U trombiny bydłczej do światła komór 2 i 1, uzyskując całkowite wykrzepienie wszystkich komór PSA. W trakcie i po zabiegu chory nie zgłaszał dolegliwości. Nie obserwowano również zmian dotyczą-

cych prędkości i profilu przepływu w tętnicach: udowej wspólnej, powierzchownej, podkolanowej, piszczelowej przedniej i tylnej prawej. Po zabiegu pacjenta unieruchomiono na okres 4 godzin. W kontrolnym badaniu ultrasonograficznym, wykonanym po 24 godzinach, potwierdzono całkowite wykrzepienie PSA tętnicy udowej wspólnej prawej. Tego samego dnia chorego wypisano do domu (ryc. 2).

Dyskusja

Pierwsze doniesienia dotyczące skutecznego leczenia PSA za pomocą iniekcji trombiny do jego światła pojawiły się w końcu lat 90. [9, 10]. Metoda ta okazała się dobrze tolerowana przez chorych, bezpieczna i skuteczna zarówno w obserwacji bliskiej, jak i odległej. Przytaczana w literaturze skuteczność metody wynosi 93–100% [9, 10, 12, 13]. Dane z piśmiennictwa wskazują, że efektu terapeutycznego nie zmniejsza równoczesne przyjmowanie leków antyagregacyjnych czy leczenie heparyną [9, 14, 15]. Metoda ta pozwala również na skuteczne leczenie PSA położonych powyżej więzadła pa-



Rycina 2. Tętniak rzekomy tętnicy udowej wspólnej u 67-letniego chorego przed (A) i po (B) podaniu trombiny do światła komory 1 i 2. Strzałką oznaczono wykrzepioną komorę 1. RCFA — tętnica udowa wspólna prawa, odpowiednie komory PSA oznaczono numerami 1, 2 i 3

Figure 2. Right femoral pseudoaneurysm in 67 year old male patient before (A) and after (B) thrombin injection. Arrow indicates thrombosed chamber 1 of PSA. RCFA — right common femoral artery, PSA chambers labeled 1, 2 and 3

chwinowego. Lokalizacja ta stanowi przeciwwskazanie do kompresji PSA ze względu na możliwość pęknięcia i krwawienia do przestrzeni wewnątrz- i pozaotrzewnowej [16]. Całkowite wykrzepienie uzyskiwano w czasie od kilku do kilkudziesięciu sekund [15, 17]. W literaturze opisuje się dwa rodzaje powikłań, jakie mogą wystąpić w trakcie leczenia trombiną. Należą do nich embolizacja tętnicy i reakcje uczuleniowe. Do embolizacji tętnicy zazwyczaj dochodzi w przypadku zbyt szybkiego podania zbyt dużej ilości trombiny do światła PSA, kiedy jego szyja jest krótka i szeroka. Materiał zatorowy rzadko całkowicie zamyka światło tętnicy i zazwyczaj ulega samoistnej resorpcji. Nieliczne przypadki powikłań zatorowych wymagają zastosowania leczenia fibrynolitycznego [3]. Niemniej zaleca się powolne i ostrożne podawanie trombiny pod kontrolą ultrasonograficzną. Drugim powikłaniem są reakcje uczuleniowe. Dotyczą zwłaszcza chorych, których poddano ekspozycji na białko bydlęce. U osób tych może dojść do wytworzenia przeciwciał przeciwko czynnikowi V, który może wejść w reakcję krzyżową z ludzkim czynnikiem V.

W pracy przedstawiono dwa przypadki farmakologicznego leczenia jatrogenego PSA tętnicy udowej wspólnej, będące powikłaniem badania hemodynamicznego. W pierwszym przypadku wykrzepienie PSA okazało się nietrwałe w obserwacji 1-tygodniowej. Chora, ze względu na mechaniczną protezę aortalną, przyjmowała acenokumarol. Mimo zmiany leczenia (zastosowano heparynę frakcjonowaną) nie udało się ponownie skutecznie wykrzepić PSA za pomocą trombiny. Brak skuteczności

leczenia wspomnianą metodą nie wiązał się najpewniej jedynie z terapią przeciwkrzepliwą. Istnieje wiele doniesień, w których zwraca się uwagę, iż metoda ta jest skuteczna u chorych leczonych heparyną [5–7]. Rekanalizacja pierwotnie zamkniętego PSA wiązała się najpewniej z jego morfologią, czyli szerokimi i krótkimi wrotami oraz dużą prędkością napływu krwi, a więc i dużym gradientem ciśnienia między tętnicą udową wspólną a PSA. Ze względu na znaczną wielkość i brak możliwości skutecznego ucisku PSA głowicą ultrasonograficzną można przypuszczać, że leczenie za pomocą kompresji w tym przypadku również okazałoby się nieskuteczne. Nie bez znaczenia jest także doświadczenie osoby przeprowadzającej zabieg. W drugim przypadku wykonano skuteczne zamknięcie wielokomorowego PSA poprzez podanie trombiny do światła 2 proksymalnych komór. Zabieg odbył się bez powikłań i okazał się skuteczny zarówno w obserwacji bliskiej, jak i odległej. Zamykanie PSA wielokomorowych jest zabiegiem trudniejszym technicznie. Można go wykonywać dwoma sposobami. Pierwsza metoda polega na zamykaniu poszczególnych komór PSA, zaczynając od leżących najbardziej powierzchownie lub podając trombinę do światła komory leżącej najbardziej proksymalnie do tętnicy, przez co uzyskuje się automatyczne wykrzepienie komór pozostających z nią w łączności. Wadą tej metody jest podawanie większej ilości trombiny i wielokrotne nakłuwanie PSA oraz dłuższy czas procedury, co może być przyczyną dyskomfortu chorego. Metoda druga, bardziej spektakularna, z użyciem mniejszej ilości trombiny, jest zdecydo-

wanie trudniejsza technicznie i ze względu na wzajemną orientację komór nie zawsze możliwa do zastosowania. Wstępne doświadczenia związane z leczeniem PSA za pomocą iniekcji trombiny pokazują, że metoda ta jest bezpieczna i nie powoduje dyskomfortu chorego. Mimo braku skuteczności leczenia w jednym z przedstawionych przypadków wydaje się, iż metoda ta jest skuteczniejsza i bezpieczniejsza niż mechaniczna kompresja PSA i pozwoli na znaczne ograniczenie konieczności interwencji

chirurgicznej w leczeniu powikłań przezskórnych procedur inwazyjnych.

Wniosek

Iniekcja trombiny w celu okluzji jatrogennych tętniaków rzekomych jest metodą skuteczną i bezpieczną, którą powinno się stosować na wszystkich oddziałach kardiologicznych, wykorzystujących inwazyjne metody diagnostyki i leczenia.

Streszczenie

Wstęp: *Tętniaki rzekome powstają u 1–6% chorych poddawanych przezskórnym procedurom inwazyjnym. Iniekcja trombiny bydłowej wydaje się skuteczną i bezpieczną alternatywą leczenia tętniaków rzekomych (PSA) za pomocą kompresji pod kontrolą ultrasonograficzną czy też leczenia chirurgicznego.*

Materiał i metody: *Pod kontrolą ultrasonograficzną wprowadzono igłę 21 G × 1½” do światła tętniaka rzekomego i podano trombinę (700–800 U).*

Przypadek 1: Zabieg farmakologicznego zamknięcia PSA powstałego po badaniu hemodynamicznym, z zastosowaniem trombiny wykonano u 53-letniej chorej z mechaniczną protezą aortalną, przyjmującej doustne leki przeciwzakrzepowe. W obserwacji 24-godzinnej zabieg okazał się skuteczny. Kontrolne badanie ultrasonograficzne przeprowadzone po 7 dniach ujawniło całkowitą rekanalizację PSA. Pomimo zmiany terapii przeciwzakrzepowej na leczenie frakcjonowaną heparyną, przy prawidłowym czasie kaolinowo-kefalinowym (APTT) ponowna próba obliteracji PSA trombiną okazała się nieskuteczna. Przyczyną niepowodzenia powtórnego zabiegu była najpewniej morfologia PSA, w tym krótkie i stosunkowo szerokie wrota PSA oraz szybki napływ krwi do światła PSA.

Przypadek 2: Skuteczną obliterację PSA powstałego po PCI przeprowadzono u 71-letniej chorej. W trakcie zabiegu i po jego zakończeniu nie obserwowano powikłań. Wynikiem podania trombiny do światła PSA było jego całkowite i natychmiastowe wykrępienie, które okazało się trwałe w obserwacji bliskiej i odległej, pomimo przyjmowania leków antyagregacyjnych.

Wnioski: *Wstępne doświadczenia pokazują, iż metoda ta może być skuteczniejsza i bezpieczniejsza niż mechaniczna kompresja PSA i pozwoli na znaczne ograniczenie konieczności interwencji chirurgicznej w leczeniu powikłań przezskórnych procedur inwazyjnych. (Folia Cardiol. 2005; 12: 133–138)*

tętniak rzekomy, trombina, ultrasonografia, ultrasonografia dopplerowska

Piśmiennictwo

1. George G., Kunz T., Kirstein M. A prospective study ultrasound-guided compression therapy or thrombin injection for treatment of iatrogenic false aneurysms in patients receiving full-dose anti-platelet therapy. *Z. Kardiol.* 2003; 92: 564–570 (streszczenie).
2. Knight C.G., Healy D.A., Thomas R.L. Femoral artery pseudoaneurysms: risk factors, prevalence and treatment options. *Ann. Vasc. Surg.* 2003; 17: 503–508.
3. Ferguson J.D., Whatling P.J., Martin V. i wsp. Ultrasound guided percutaneous thrombin injection of iatrogenic femoral artery pseudoaneurysms after coronary angiography and intervention. *Heart* 2001; 85: e5.
4. Fellmeth B.D., Roberts A.C., Bookstein J.J. i wsp. Postangiographic femoral artery injuries: nonsurgical repair with US-guided compression. *Radiology* 1991; 178: 671–675.

5. Cox G.S., Young J.R., Gray B.R. i wsp. Ultrasound-guided compression repair of postcatherisation pseudoaneurysms: results of treatment in one hundred cases. *J. Vasc. Surg.* 1994; 19: 683–686.
6. Hjarizadeh H., Larosa C.R., Cardullo P. i wsp. Ultrasound-guided compression of iatrogenic femoral pseudoaneurysm: failure, recurrence and long-term results. *J. Vasc. Surg.* 1995; 22: 425–433.
7. Paulson E.K., Sheafar D.H., Kliewer M.A. i wsp. Treatment of iatrogenic femoral arterial pseudoaneurysms: comparison of US-guided thrombin injection with compression repair. *Radiology* 2000; 215: 403–408.
8. Dean S.M., Olin J.W., Piedmonte M. i wsp. Ultrasound-guided compression closure of postcatheterization pseudoaneurysms during concurrent anticoagulation: a review of twenty-seven patients. *J. Vasc. Surg.* 1996; 23: 28–34.
9. Kang S.S., Labropoulos N., Mansour A. i wsp. Percutaneous ultrasound guided thrombin injection: a new method for treating postcatheterization femoral pseudoaneurysms. *J. Vasc. Surg.* 1998; 27: 1032–1038.
10. Liao C.S., Ho F.M., Chen M.F. i wsp. Treatment of iatrogenic femoral artery pseudoaneurysms with percutaneous thrombin injection. *J. Vasc. Surg.* 1997; 26: 18–23.
11. Teamand-Rezai R., Peck D.J. Ultrasound-guided thrombin injection of femoral artery pseudoaneurysms. *Can. Assoc. Radiol. J.* 2003; 54: 118–120.
12. Taylor B.S., Rhee R.Y., Muluk S. i wsp. Thrombin injection versus compression of femoral artery pseudoaneurysms. *J. Vasc. Surg.* 1999; 30: 1052–1059.
13. Wixon C.L., Philpott J.M., Bogey W.M. i wsp. Duplex-directed thrombin injection as a method to treat femoral artery pseudoaneurysms. *J. Am. Coll. Surg.* 1998; 187: 464–466.
14. Brophy D.P., Sheiman R.G., Amatuelle P. i wsp. Iatrogenic femoral pseudoaneurysms: thrombin injection after failed US-guided compression. *Radiology* 2000; 214: 278–282.
15. Georg G., Kunz T. Thrombin injection of false aneurysms after failed compression therapy in patients on full dose and antiplatelet and heparin therapy. *Catheter. Cardiovasc. Interv.* 2003; 58: 505–509.
16. Dorfman G.S., Cronan J.J. Postcatheterization femoral artery injuries: is there a role for nonsurgical treatment? *Radiology* 1991; 178: 629–630.
17. Reeder S.B., Widlus D.M., Lazinger M. Low-dose thrombin injection to treat iatrogenic femoral artery pseudoaneurysms. *Am. J. Roentgenol.* 2001; 177: 595–598.