

Ocena regionalnej funkcji rozkurczowej lewej komory metodą tkankowej echokardiografii dopplerowskiej u pacjentów bez zaburzeń kurczliwości przed angioplastyką i po niej

Assessment of regional left ventricular diastolic function in patients with preserved systolic function before and after angioplasty — tissue Doppler echocardiography study

Anna Klisiewicz¹, Piotr Michałek¹, Adam Witkowski² i Piotr Hoffman¹

¹Klinika Wad Wrodzonych Serca Instytutu Kardiologii w Warszawie Aninie

²II Samodzielna Pracownia Hemodynamiki Instytutu Kardiologii w Warszawie Aninie

Abstract

Background: *Left ventricular diastolic dysfunction is an early sign of ischemia. Tissue Doppler echocardiography (TDE) allows regional assessment of diastolic function. To assess the influence of coronary angioplasty (CA) on regional diastolic function we compared changes of regional diastolic parameters in patients before and after angioplasty by means of TDE.*

Material and methods: *Studied group comprised 31 males and 9 females (age 49.8 ± 9.6 years), with preserved systolic function, who were qualified for CA. The patients were divided into two groups: group I — artery stenosis < 70%, group II — artery stenosis > 70%. Regional wall diastolic function was assessed by TDE one day before (exam 1) and 2–3 days after successful CA (exam 2). TDE myocardial diastolic velocities (E_m and A_m wave, E_m/A_m ratio) and time intervals: isovolumic relaxation time (IVRT), rapid filling time (RFT), atrial filling time (AFT) were measured in the long axis.*

Results: *Regional E_m was increased between exam 1 and 2 in all patients (6.4 ± 1.7 cm vs. 6.9 ± 1.5 cm, $p < 0.05$), but after separating groups only in group II (6.0 ± 1.5 cm vs. 6.8 ± 1.7 cm, $p < 0.01$). Also E_m/A_m ratio increased significantly only in group II (0.9 ± 0.9 vs. 1.3 ± 0.9 , $p < 0.05$). There were no significant changes in A_m , RFT and AFT. IVRT was shortened in all patients (103 ± 19 ms vs. 91 ± 20 ms, $p < 0.05$) and in group II (121 ± 20 ms vs. 97 ± 21 ms, $p < 0.01$). Differences in E_m and IVRT were noticed between two groups in the first examination (6.8 ± 1.9 cm/s vs. 6.0 ± 1.5 cm/s, $p < 0.01$ and 95 ± 21 ms vs. 121 ± 20 ms, $p < 0.001$, respectively). After successful angioplasty there were no differences between assessed parameters.*

Adres do korespondencji: Dr med. Anna Klisiewicz
Klinika Wad Wrodzonych Serca IK
ul. Alpejska 42, 04–628 Warszawa
tel./faks (0 22) 343 44 521; e-mail: aklisiew@wp.pl
Nadesłano: 25.02.2005 r. Przyjęto do druku: 8.03.2005 r.

Conclusions: *In patients with coronary artery stenosis after successful CA regional diastolic function showed improvement as assessed by TDE. Significant improvement of diastolic function was apparent only for significant stenosis (> 70%).* (Folia Cardiol. 2005; 12: 438–444)

tissue Doppler echocardiography, left ventricular diastolic function, coronary angioplasty

Wstęp

Zaburzenia fazy rozkurczu lewej komory są wczesnym wskaźnikiem niedokrwienia mięśnia sercowego [1–3] i mogą istotnie wpływać na jego funkcję hemodynamiczną [3]. Globalną czynność rozkurczową lewej komory dotychczas oceniano w sposób nieinwazyjny za pomocą echokardiografii dopplerowskiej, m.in. poprzez ocenę przepływu przez zastawkę mitralną [4, 5]. Choroba wieńcowa najczęściej powoduje regionalne niedokrwienie mięśnia sercowego. Prawdopodobnie celowa jest zatem odcinkowa ocena funkcji rozkurczowej mięśnia i jej zmienności pod wpływem leczenia. Technika tkankowej echokardiografii dopplerowskiej (TDE, *tissue Doppler echocardiography*) umożliwia ilościowy pomiar wielu nowych parametrów, które bezpośrednio wiążą się z funkcją lewej komory [6]. Ponadto pozwala na regionalną ocenę zmienności mierzonych parametrów, także czynności rozkurczowej — czasu rozkurczu izowolumicznego (IVRT, *isovolumic relaxation time*) oraz wielkości i czasu trwania fazy szybkiego napływu (E_m) i napływu przedsionkowego (A_m) [7–9]. W celu sprawdzenia, czy angioplastyka tętnicy wieńcowej korzystnie wpływa na funkcję rozkurczową mięśnia bez zaburzeń kurczliwości, oceniono za pomocą TDE czynność rozkurczową lewej komory u pacjentów kwalifikowanych do angioplastyki przed zabiegiem i po nim.

Materiał i metody

Do badań włączono grupę 40 pacjentów kwalifikowanych do zabiegu przezskórnej angioplastyki, którzy spełniali kryteria obecności w koronarografii znaczącego hemodynamicznie zwężenia (> 50%) i braku zaburzeń kurczliwości mięśnia sercowego w dorzeczu udrażnianego naczynia, stwierdzone w standardowym spoczynkowym badaniu echokardiograficznym. Kolejnym kryterium włączenia była redukcja zwężenia powyżej 50% wartości wyjściowej po wykonaniu angioplastyki. Chorych podzielono na dwie grupy: grupę I stanowili pacjenci, u których zwężenie tętnicy wyniosło poniżej 70%,

grupę II — osoby, u których zwężenie tętnicy było większe od 70%. Wszystkie zabiegi angioplastyki wykonano w sposób typowy w II Samodzielnej Pracowni Hemodynamiki Instytutu Kardiologii. U 31 pacjentów założono stenty. Po uprzednim poinformowaniu o celu i przebiegu badania chorzy włącznie do badania wyrazili zgodę na przeprowadzenie całego planowanego cyklu. Program zaakceptowała Komisja Etyczna Instytutu Kardiologii. Z badania wyłączono osoby z wielonaczyniową chorobą wieńcową, przerostem mięśnia sercowego, istotną wadą zastawkową, migotaniem przedsionków oraz niestabilnym przebiegiem choroby wieńcowej w czasie badania.

U każdego pacjenta przeprowadzono dwa pełne badania echokardiograficzne połączone z oceną TDE. Pierwsze z nich (badanie 1) wykonywano dzień przed rozszerzeniem naczynia w celu określenia wyjściowych parametrów funkcji rozkurczowej lewej komory. Drugie (badanie 2) przeprowadzono 2–3 dni po skutecznym zabiegu, aby ocenić jego wpływ na parametry rozkurczowe w regionie zaopatrywanym przez udrożnioną tętnicę.

Badanie TDE wykonano techniką pulsacyjnego Dopplera tkankowego z użyciem systemu GE-Vingmed V, który charakteryzuje się dużą rozdzielczością czasową (kątem sektora 60°, częstotliwość głowicy 2,5 MHz, 70–90 klatek/s). Echokardiograficzne badania dwuwymiarowe przeprowadzono z wykorzystaniem obrazowania harmonicznego z częstotliwością emitowaną 1,7 MHz. Frakcję wyrzutową (EF, *ejection fraction*) obliczono z użyciem dwupłaszczyznowej metody Simpsona.

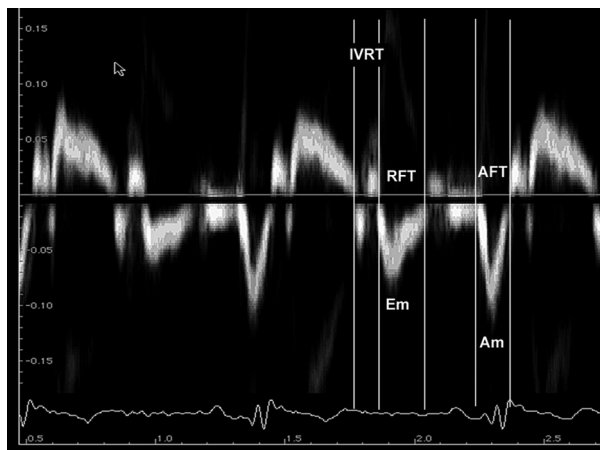
Badania wykonywał jeden echokardiografista doświadczony w interpretacji badań TDE. Obrazy rejestrowano w fazie wydechu z projekcji koniuszkowych: czterojamowej, dwujamowej i podłużnej. Bramkę dopplerowską ustawiano w trzech miejscach ściany zaopatrywanej przez udrażniane naczynie: na wysokości pierścienia mitralnego, w środku segmentu podstawnego i środkowego. Segmenty koniuszkowe wykluczono z analizy ze względu na gorzej zdefiniowane profile prędkości. Analizowaną ścianę lewej komory umieszczano możliwie central-

nie w sektorze obrazu, co pozwalało zarejestrować największe prędkości ruchu mięśnia sercowego. Dane przesyłano i gromadzono w komputerze *Macintosh* wyposażonym w specjalnie opracowany do analizowania uzyskiwanych parametrów program *Echopac*. W jednym pełnym cyklu mierzono czas trwania IVRT, RFT i AFT. Czas rozkurczu izowolumetrycznego wyznaczano między końcem fazy wyrzutu a początkiem fazy wczesnego napływu. Oceniono maksymalne prędkości ruchu mięśnia sercowego w fazie szybkiego napływu (E_m) i napływu przedsionkowego (A_m) (ryc. 1).

Wyniki wyrażono jako średnie wartości w badanych grupach \pm odchylenie standardowe. Istotność statystyczną różnic wybranych parametrów przy poziomie istotności $p < 0,05$ oceniano, stosując test *t*-Studenta dla par powiązanych.

Wyniki

Całą badaną grupę stanowiło 40 chorych (31 mężczyźni, 78%) w wieku $49,8 \pm 9,6$ roku, u których wykonano skuteczny zabieg poszerzenia lub udroż-



Rycina 1. Schemat pomiarów czasu trwania i prędkości faz rozkurczu mięśnia lewej komory techniką pulsacyjnego doplera tkankowego; IVRT — faza izowolumetrycznego rozkurczu, E_m — prędkość ruchu mięśnia w fazie szybkiego napływu, A_m — prędkość ruchu mięśnia w fazie skurczu przedsionka, RFT — czas trwania fazy szybkiego napływu, AFT — czas trwania napływu przedsionkowego

Figure 1. Example of measurements of time-derived TDE parameters and myocardial velocities of diastole; IVRT — isovolumic relaxation time, E_m — myocardial velocity in early diastole, A_m — myocardial velocity in late diastole, RFT — rapid feeling time, AFT — atrial feeling time

nienia jednego naczynia wieńcowego. W 22 przypadkach zabiegowi poddano gałąź przednią zstępującą, w 3 — gałąź okalającą, a w 15 — prawą tętnicę wieńcową. Przed angioplastyką zwężenie poszerzanych tętnic wynosiło $80 \pm 6,8\%$, a po skutecznym zabiegu zredukowano je do $11 \pm 8,9\%$ ($p < 0,0001$). Grupa I obejmowała 16 pacjentów (10 mężczyzn, średnia wieku $48 \pm 8,7$ roku). W tej grupie u 11 chorych zwężona była gałąź przednia zstępująca, a u pozostałych 5 — prawa tętnica wieńcowa. Przed angioplastyką zwężenie naczyń wynosiło $60 \pm 9,7\%$ i obniżono je do $9,1 \pm 6,7\%$ ($p < 0,0001$). W grupie II było 24 pacjentów (21 mężczyźni, średnia wieku $51,9 \pm 8,8$ roku), u których wykonano skuteczny zabieg angioplastyki (11 — gałąź przednia zstępująca, 10 — prawa tętnica wieńcowa, 3 — gałąź okalająca) z redukcją zwężenia z $85 \pm 9,9\%$ do $16 \pm 10,8\%$ ($p < 0,0001$). W obu grupach nie zaobserwowano odcinkowych zaburzeń kurczliwości przed zabiegiem. Frakcja wyrzutowa była prawidłowa (grupa I — $67 \pm 8,1\%$, grupa II — $64 \pm 10,1\%$, NS). W dwóch badaniach analizie TDE poddano 240 segmentów. Zaobserwowano wzrost E_m w całej badanej grupie ($6,4 \pm 1,7$ cm *vs.* $6,9 \pm 1,5$ cm, $p < 0,05$). Jednak po podziale na grupy zmianę taką zanotowano tylko dla grupy II ($6,0 \pm 1,5$ cm *vs.* $6,8 \pm 1,7$ cm, $p < 0,01$). Różnice w prędkościach A_m nie osiągnęły istotnych statystycznie różnic. Zanotowano natomiast wzrost stosunku E_m/A_m ruchu mięśnia między badaniami dla całej grupy i dla grupy II ($1,0 \pm 0,5$ *vs.* $1,3 \pm 0,7$ i $0,9 \pm 0,9$ *vs.* $1,3 \pm 0,9$, $p < 0,05$). Nastąpiło skrócenie IVRT w całej grupie (103 ± 19 ms *vs.* 91 ± 20 ms, $p < 0,05$), nie zaobserwowano takiej zależności w grupie I, a jedynie w grupie II (odpowiednio: 95 ± 21 ms *vs.* 87 ± 23 ms, NS, 121 ± 20 ms *vs.* 97 ± 21 ms, $p < 0,01$). Czasy trwania RFT i AFT nie zmieniły się między badaniami. Różnice wartości E_m i IVRT między grupami stwierdzono już w badaniu 1 ($6,8 \pm 1,9$ cm/s *vs.* $6,0 \pm 1,5$ cm/s, $p < 0,01$ oraz 95 ± 21 ms *vs.* 121 ± 20 ms, $p < 0,001$). W badaniu wykonanym po angioplastyce żaden z ocenianych parametrów nie osiągnął istotnej zmiany przy porównywaniu obu grup. Parametry funkcji rozkurczowej w ocenianych segmentach przedstawiono w tabelach 1–3.

Dyskusja

Istotne zwężenie tętnicy wieńcowej powoduje uszkodzenie funkcji lewej komory serca. Charakterystycznym objawem niedokrwienia stwierdzanym w różnych badaniach diagnostycznych jest zaburzenie skurczu mięśnia lewej komory. Wiadomo

Tabela 1. Wartości regionalnych parametrów tkankowej echokardiografii dopplerowskiej funkcji rozkurczowej w dwóch badaniach dla całej grupy**Table 1.** Regional tissue Doppler echocardiography data of diastolic function in two examinations for the whole group

Parametry tkankowej echokardiografii dopplerowskiej	Badanie 1	Badanie 2
E_m [cm/s]	6,4 ± 1,7	6,9 ± 1,5*
A_m [cm/s]	6,6 ± 1,9	6,3 ± 2,2
E_m/A_m	1,0 ± 0,5	1,3 ± 0,7*
IVRT [ms]	103 ± 19	91 ± 20*
RFT [ms]	151 ± 39	160 ± 38
AFT [ms]	114 ± 23	111 ± 33

E_m (myocardial velocity in early diastole) — prędkość ruchu mięśnia w fazie szybkiego napływu; A_m (myocardial velocity in late diastole) — prędkość ruchu mięśnia w fazie skurczu przedsionka; IVRT (isovolumic relaxatino time) — faza izowolumicznego skurczu; RTF (rapid feeling time) — czas trwania fazy szybkiego napływu; ATF (atrial feeling time) — czas trwania napływu przedsionkowego; *p < 0,05

Tabela 2. Wartości regionalnych parametrów tkankowej echokardiografii dopplerowskiej funkcji rozkurczowej w dwóch badaniach w podziale na dwie grupy — porównanie pomiędzy badaniami**Table 2.** Regional tissue Doppler echocardiography data of diastolic function in two examinations in two subgroups — comparison between examinations

Parametry tkankowej echokardiografii dopplerowskiej	Grupa 1		Grupa 2	
	Badanie 1	Badanie 2	Badanie 1	Badanie 2
E_m [cm/s]	6,8 ± 1,9	7,1 ± 2,1	6,0 ± 1,5	6,8 ± 1,7*
A_m [cm/s]	6,7 ± 2,1	6,5 ± 2,2	6,4 ± 2,0	6,1 ± 1,7
E_m/A_m	1,1 ± 0,5	1,2 ± 0,9	0,9 ± 0,9	1,3 ± 0,9**
IVRT [ms]	95 ± 21	87 ± 23	121 ± 20	97 ± 21*
RFT [ms]	155 ± 39	158 ± 36	149 ± 30	167 ± 36
AFT [ms]	112 ± 13	118 ± 26	117 ± 27	103 ± 36

E_m (myocardial velocity in early diastole) — prędkość ruchu mięśnia w fazie szybkiego napływu; A_m (myocardial velocity in late diastole) — prędkość ruchu mięśnia w fazie skurczu przedsionka; IVRT (isovolumic relaxatino time) — faza izowolumicznego skurczu; RTF (rapid feeling time) — czas trwania fazy szybkiego napływu; ATF (atrial feeling time) — czas trwania napływu przedsionkowego; *p < 0,01; **p < 0,05

Tabela 3. Wartości regionalnych parametrów tkankowej echokardiografii dopplerowskiej funkcji rozkurczowej w dwóch badaniach w podziale na dwie grupy — porównanie pomiędzy grupami**Table 3.** Regional tissue Doppler echocardiography data of diastolic function in two examinations in two subgroups — comparison between subgroups

Parametry tkankowej echokardiografii dopplerowskiej	Badanie 1	Badanie 1	Badanie 2	Badanie 2
E_m [cm/s]	6,8 ± 1,9	6,0 ± 1,5*	7,1 ± 2,1	6,8 ± 1,7
A_m [cm/s]	6,7 ± 2,1	6,4 ± 2,0	6,5 ± 2,2	6,1 ± 1,7
E_m/A_m	1,1 ± 0,5	0,9 ± 0,9	1,2 ± 0,9	1,3 ± 0,9
IVRT [ms]	95 ± 21	121 ± 20*	87 ± 23	97 ± 21
RFT [ms]	155 ± 39	149 ± 30	158 ± 36	167 ± 36
AFT [ms]	112 ± 13	117 ± 27	118 ± 26	103 ± 36

E_m (myocardial velocity in early diastole) — prędkość ruchu mięśnia w fazie szybkiego napływu; A_m (myocardial velocity in late diastole) — prędkość ruchu mięśnia w fazie skurczu przedsionka; IVRT (isovolumic relaxatino time) — faza izowolumicznego skurczu; RTF (rapid feeling time) — czas trwania fazy szybkiego napływu; ATF (atrial feeling time) — czas trwania napływu przedsionkowego; *p < 0,01

jednak, że upośledzenie kurczliwości jest późnym objawem niedokrwienia. Znacznie wcześniej występują zaburzenia fazy rozkurczu niedokrwionego mięśnia sercowego [1–3]. Ponadto nie zawsze stopień zwężenia tętnicy wieńcowej odpowiada stopniowi niedokrwienia zaopatrywanego mięśnia. Wykazano natomiast, że zaburzenia relaksacji narastają proporcjonalnie do stopnia zwężenia naczynia [10, 11]. Zatem ocena wpływu zwężenia tętnicy wieńcowej na rozkurczową funkcję mięśnia lewej komory we wczesnym okresie choroby niedokrwiennej może mieć podstawowe znaczenia w jej diagnostyce i terapii.

Tkankowa echokardiografia dopplerowska umożliwia ocenę regionalnej funkcji rozkurczowej lewej komory, może więc być niezwykle użytecznym narzędziem w rozpoznawaniu wpływu zwężenia tętnic wieńcowych na mięsień sercowy we wczesnym okresie miażdżycy. W prezentowanej pracy za pomocą TDE oceniono wpływ angioplastyki istotnie zwężonej tętnicy wieńcowej na regionalną funkcję rozkurczową mięśnia lewej komory u chorych bez odcinkowych zaburzeń kurczliwości. Wyniki wskazują na korzystny efekt zabiegu — zarówno na parametry czasowe, jak i prędkości ruchu mięśnia w fazie rozkurczu. W piśmiennictwie szczególnie podkreśla się znaczenie synchronii rozkurczu dla hemodynamicznej funkcji lewej komory [1–3, 12]. Rozpoczęcie fazy rozkurczu jest energochłonnym procesem zależnym od adenosyno-trójfosforanów (ATP, *adenosyl triphosphate*) [13]. W niniejszym materiale obserwowano skrócenie czasu rozkurczu izowolumicznego wkrótce po zabiegu angioplastyki w całej badanej grupie (103 ± 19 ms *vs.* 91 ± 20 ms, $p < 0,05$), jednak nie stwierdzono takiej zależności w grupie I, a jedynie w grupie II (121 ± 20 ms *vs.* 97 ± 21 ms, $p < 0,01$). Wskazuje to na szybką poprawę synchronii rozkurczu, ale jedynie w grupie chorych z bardziej zaawansowanymi zmianami miażdżycowymi w tętnicach wieńcowych. Ponadto różnice czasu trwania IVRT dla poszczególnych grup odnotowano w badaniu 1. Już wcześniej opisywano wydłużenie IVRT w niedokrwionym mięśniu sercowym [2, 3]. Kondo i wsp. [3] wykazali opóźniony początek fazy wczesnego napełniania w niedokrwionym mięśniu przy użyciu bardzo czasochłonnej cyfrowej analizy obrazów echokardiograficznych. Tkankowa echokardiografia dopplerowska umożliwia bezpośrednią i stosunkowo prostą analizę tego parametru. Dodatkowo duża rozdzielczość czasowa pulsacyjnego TDE pozwala na ocenę nawet niewielkiej zmiany IVRT. Derumeaux i wsp. [14] wykazali, że w czasie ostrego niedokrwienia przy zwężeniu tętnicy wieńcowej powyżej 70% parametr ten ulega wydłużeniu o 30 ms. Ogranicze-

niem tej metody w ocenie synchronii rozkurczu mięśnia lewej komory jest fizjologiczna asynchronia wykazana również za pomocą TDE [9, 15]. Zmienność ta dotyczy poszczególnych ścian oraz segmentów. Ważnym czynnikiem wpływającym na czas trwania poszczególnych faz rozkurczu jest także szybkość akcji serca. Wobec różnorodności czynników wpływających na ten parametr wykazanie w badanej grupie skrócenia czasu IVRT po zabiegu angioplastyki jedynie w grupie ze zwężeniem powyżej 70% może być cennym spostrzeżeniem potwierdzającym konieczność angioplastyki w tej grupie chorych.

Wczesna faza napełniania lewej komory jest procesem aktywnym, a przez to bardziej energochłonnym niż bierna faza napływu przedsionkowego, odzwierciedlająca bierną podatność lewej komory. Dlatego ze wskaźników funkcji rozkurczowej lewej komory w ocenie niedokrwienia podkreśla się znaczenie parametrów fali E. W TDE faza szybkiego napełniania jest relatywnie niezależna od obciążenia wstępnego [16, 17]. W niedokrwieniu następuje zmniejszenie prędkości ruchu mięśnia w fazie szybkiego napływu (E_m) oraz skrócenie fazy szybkiego napływu [18]. Wykazano znamienne wzrost E_m w całej badanej grupie między badaniem I a II ($6,4 \pm 1,7$ cm *vs.* $6,9 \pm 1,5$ cm, $p < 0,05$). Jednak po podziale na grupy zmianę taką zanotowano tylko w grupie II ($6,0 \pm 1,5$ cm *vs.* $6,8 \pm 1,7$ cm, $p < 0,01$). Różnice w prędkościach w fazie napływu przedsionkowego (A_m) nie osiągnęły istotnych statystycznie różnic. Wskazuje to na szybką poprawę aktywnej fazy napełniania, co może stanowić kolejny dowód większej wrażliwości aktywnej fazy napełniania na niedokrwienie. Ograniczeniem TDE we wczesnym bezwzględnym rozpoznawaniu niedokrwienia na podstawie parametrów fali E_m jest jej duża zmienność zależna od wieku [19] oraz ocenianej ściany i segmentu [15, 20]. Tkankowa echokardiografia dopplerowska umożliwia pomiar wypadkowej trzech wektorów ruchu mięśnia. Uniemożliwia to opracowanie norm dla poszczególnych ścian mięśnia lewej komory. W ostatnich latach rozwinęła się nowa technika dopplerowska, czyli pomiar wielkości i tempa regionalnego odkształcania (*strain, strain rate imaging*). Służy ona ocenie regionalnej funkcji mięśnia, w założeniu wolnej od przemieszczenia serca i wpływu segmentów sąsiadujących. Wstępne doniesienia przynoszą zachęcające wyniki dotyczące wczesnego rozpoznawania niedokrwienia z użyciem tej metody [21, 22].

Ograniczenia pracy

W prezentowanej pracy nie porównywano parametrów funkcji rozkurczowej segmentów nie-

dokrwionych z segmentami o prawidłowym ukrwieniu. Jednak obszerne piśmiennictwo dobrze dokumentuje fakt, że niejednorodny rozkład włókien podłużnych w poszczególnych segmentach oraz sama technika TDE wpływają na wartości otrzymywanych parametrów, powodując ich regionalną zmienność.

Wnioski

U chorych ze zwężeniem tętnicy wieńcowej występują zmiany regionalnej funkcji rozkurczowej mięśnia lewej komory, oceniane metodą tkankowej echokardiografii dopplerowskiej. Po wykonaniu angioplastyki regionalna czynność rozkurczowa ulega poprawie w dorzeczu naczynia istotnie zwężonego (> 70%).

Streszczenie

Wstęp: Zaburzenia fazy rozkurczu lewej komory są wczesnym objawem niedokrwienia. Technika tkankowej echokardiografii dopplerowskiej (TDE) pozwala na ocenę wielu parametrów odcinkowej funkcji rozkurczowej. W celu sprawdzenia, czy angioplastyka korzystnie wpływa na regionalną czynność rozkurczową mięśnia, oceniono za pomocą TDE zmienność jej parametrów przed zabiegiem angioplastyki i po nim.

Materiał i metody: Badaną grupę stanowiło 40 osób (31 mężczyzn, średnia wieku $49,8 \pm 9,6$ roku) bez spoczynkowych zaburzeń kurczliwości mięśnia w dorzeczu udrażnianego naczynia, kwalifikowanych do zabiegu przezskórnej angioplastyki. Pacjentów podzielono na dwie grupy: grupa I — chorzy, u których zwężenie naczynia wynosiło poniżej 70%, grupa II — chorzy, u których zwężenie naczynia wyniosło powyżej 70%. U każdego pacjenta przeprowadzono dwa pełne badania echokardiograficzne połączone z oceną TDE. Pierwsze z nich (badanie 1) wykonywano dzień przed rozszerzeniem naczynia, drugie (badanie 2) przeprowadzono 2–3 dni po skutecznym zabiegu. W jednym pełnym cyklu mierzono czasy trwania: fazy izowolumicznego rozkurczu (IVRT), fazy szybkiego napływu (RFT) i skurczu przedsionka (AFT). Oceniono maksymalne prędkości ruchu mięśnia w fazie szybkiego napływu (E_m) i napływu przedsionkowego (A_m).

Wyniki: Zaobserwowano wzrost prędkości ruchu mięśnia w fazie szybkiego napływu w całej badanej grupie ($6,4 \pm 1,7$ cm vs. $6,9 \pm 1,5$ cm, $p < 0,05$). Po podziale na grupy zmianę taką zanotowano tylko w grupie II ($6,0 \pm 1,5$ cm vs. $6,8 \pm 1,7$ cm, $p < 0,01$). Różnice w prędkościach w fazie napływu przedsionkowego nie osiągnęły istotnych statystycznie różnic. Wzrost stosunku E_m/A_m między badaniami zanotowano tylko dla grupy II ($0,9 \pm 0,9$ vs. $1,3 \pm 0,9$, $p < 0,05$). Nastąpiło skrócenie IVRT w całej grupie (103 ± 19 ms vs. 91 ± 20 ms, $p < 0,05$), nie zaobserwowano takiej zależności w grupie I, a jedynie w grupie II (odpowiednio 95 ± 21 ms vs. 87 ± 23 ms, NS, 121 ± 20 ms vs. 97 ± 21 ms, $p < 0,01$). Czasy fazy szybkiego napływu i skurczu przedsionka nie uległy zmianie w kolejnych badaniach. Różnice wartości E_m i IVRT między grupami stwierdzano już w badaniu 1 ($6,8 \pm 1,9$ cm/s vs. $6,0 \pm 1,5$ cm/s, $p < 0,01$ oraz 95 ± 21 ms vs. 121 ± 20 ms, $p < 0,001$). W badaniu wykonanym po angioplastyce żaden z ocenianych parametrów nie osiągnął istotnej zmiany przy porównywaniu obu grup.

Wnioski: U chorych ze zwężeniem tętnicy wieńcowej występują regionalne zmiany funkcji rozkurczowej mięśnia lewej komory. Po wykonaniu angioplastyki regionalna funkcja rozkurczowa ulega poprawie w dorzeczu naczynia istotnie zwężonego (> 70%). (Folia Cardiol. 2005; 12: 438–444)

tkankowa echokardiografia dopplerowska, funkcja rozkurczowa lewej komory, angioplastyka tętnicy wieńcowej

Piśmiennictwo

1. Bonow R.O., Vitale D.F., Bacharch S.L. Asynchronous left ventricular regional function and impaired global diastolic filling in patients with coronary artery disease: reversal after coronary angioplasty. *Circulation* 1985; 71: 297–307.
2. Karwatowski S.P., Mohiaddin R.H., Yang G.Z. Regional myocardial velocity imaged by magnetic resonance in patients with ischemic heart disease. *Br. Heart J.* 1994; 72: 332–338.
3. Kondo H., Masuyama T., Ishihara K. Digital subtraction high-frame-rate echocardiography in detecting delayed onset of regional left ventricular relaxation in ischemic heart disease. *Circulation* 1995; 91: 304–312.
4. Thomas J.D., Weyman A.E. Echocardiographic Doppler evaluation of left ventricular diastolic function. Physics and physiology. *Circulation* 1991; 84: 977–990.
5. Kasprzak J.D., Krzemińska-Pakuła M. Echokardiografia dopplerowska w ocenie funkcji rozkurczowej komór serca. *Kardiol. Pol.* 1994; 40: 46–51.
6. Zamorano J., Wallbridge D.R., Ge J., Drozd J. i wsp. Non-invasive assessment of cardiac physiology by tissue Doppler echocardiography, a comparison with invasive haemodynamics. *Eur. Heart J.* 1997; 18: 330–339.
7. Garcia M.J., Rodriguez L., Ares M. i wsp. Myocardial wall velocity assessment by pulsed Doppler tissue imaging: characteristic findings in normal subjects. *Am. Heart J.* 1996; 132: 648–656.
8. Alam M., Wardell J., Andersson E. Characteristics of mitral and tricuspid annular velocities determined by pulsed wave Doppler tissue imaging in healthy subjects. *J. Am. Soc. Echocardiogr.* 1999; 12: 618–628.
9. Pai R.G., Gill K.S. Amplitudes, durations, and timings of apically directed left ventricular myocardial velocities: their normal pattern and coupling to ventricular filling and ejection. *J. Am. Soc. Echocardiogr.* 1998; 11: 105–111.
10. Kornacewicz-Jach Z., Gorący J., Mikulski M. Czynność rozkurczowa lewej komory jest bardziej upośledzona w zaawansowanej miażdżycy naczyń wieńcowych. *Kardiol. Pol.* 1995; 42: 371–377.
11. Masuyama T., Kodama K., Nakatani S. i wsp. Effects of changes in coronary stenosis on left ventricular diastolic filling assessed with pulsed Doppler echocardiography. *J. Am. Coll. Cardiol.* 1988; 11: 744–751.
12. Aoyagi T., Pouleur H., Van Eyll Ch. i wsp. Wall motion asynchrony is a mayor determinant of impaired left ventricular filling in patients with healed myocardial infarction. *Am. J. Cardiol.* 1993; 72: 268–272.
13. Pouleur H. Diastolic dysfunction and myocardial energetic. *Eur. Heart J.* 1990; 11: 30–34.
14. Derumeaux G., Ovize M., Loufoua J. i wsp. Doppler tissue imaging quantitates regional wall motion during myocardial ischemia and reperfusion. *Circulation* 1998; 19: 1970–1977.
15. Fedele F., Trambaiolo P., Magni G. i wsp. New modalities of regional and global left ventricular function analysis: state of the art. *Am. J. Cardiol.* 1998; 81 (12A): 49G–57G.
16. Nagueh S.F., Middleton K.J., Kopelen H.A. i wsp. Doppler tissue imaging: a noninvasive technique for evaluation of left ventricular relaxation and estimation of filling pressures. *J. Am. Coll. Cardiol.* 1997; 30: 1527–1533.
17. Sohn D., Chai I., Lee D. i wsp. Assessment of mitral annulus velocity by Doppler tissue imaging in the evaluation of left ventricular diastolic function. *J. Am. Coll. Cardiol.* 1997; 30: 474–480.
18. Waters D.D., Da Luz P., Wyatt H.L. i wsp. Early changes in regional and global left ventricular function induced by graded reductions in regional coronary perfusion. *Am. J. Cardiol.* 1977; 39: 537–544.
19. Alam M., Wardell J., Andersson E. i wsp. Characteristic of mitral and tricuspid annular velocities determined by pulsed wave Doppler imaging in healthy subject. *J. Am. Soc. Echocardiogr.* 1999; 12: 618–628.
20. Galiuto L., Ignone G., DeMaria A.N. Contraction and relaxation velocities of the normal left ventricle using pulsed-wave tissue Doppler Echocardiography. *Am. J. Cardiol.* 1998; 81: 609–614.
21. Sutherland G.R., Kukulski T., Kvitting J.E. i wsp. Quantitation of left ventricular asynergy by cardiac ultrasound. *Am. J. Cardiol.* 2000; 86 (supl. G): 4G–9G.
22. Abraham T.P., Belohlavek M., Thompson H.L. i wsp. Time to onset of regional relaxation: feasibility, variability and utility of novel index of regional myocardial function by strain rate imaging. *J. Am. Coll. Cardiol.* 2002; 39: 1531–1537.