

Okienko aortalno-płucne u noworodka

Aortopulmonary window in a neonate

Maciej Piaszczyński¹, Michał Wojtalik¹, Małgorzata Pawelec-Wojtalik²,
 Aldona Siwińska³ i Bartłomiej Mroziński³

¹Klinika Kardiologii Dziecięcej Akademii Medycznej;

²Pracownia Angiografii i Hemodynamiki SPSK-5 Akademii Medycznej;

³Klinika Kardiologii i Nefrologii Dziecięcej I Katedra Pediatrii Akademii Medycznej
 im. Karola Marcinkowskiego w Poznaniu

Abstract

This report describes the process of the diagnosis and the surgical therapy of a neonate (weight 3000 g) with an aortopulmonary window. Urgent operation was performed in the 22nd day of age with extracorporeal circulation in the Department of the Pediatric Cardiac Surgery Medical University in Poznań. There were no postoperative complications. The child was discharged 8 days after the operation in a good condition. Currently the child's treatment is controlled by a clinical outpatient health care. The child develops properly with no drugs administered. The treatment was successful because the prompt diagnosis and operation (in the neonatal period) had taken place before the pulmonary hypertension and heart failure developed. (Folia Cardiol. 2006; 13: 93–95)

aortopulmonary window, neonate, operation

Wstęp

Okienko aortalno-płucne (APW, *aortopulmonary window*) jest rzadką (0,15%) wrodzoną wadą serca. Występuje jako wada izolowana lub skojarzona z innymi wadami serca (przerwanie ciągłości łuku aorty, zwężenie cieśni aorty, zespół czworaczy Fallota, ubytek przegrody międzykomorowej).

Nieleczone APW w 40% przypadków doprowadza do zgonu pacjenta w pierwszym roku życia z powodu niewydolności serca i nadciśnienia płucnego.

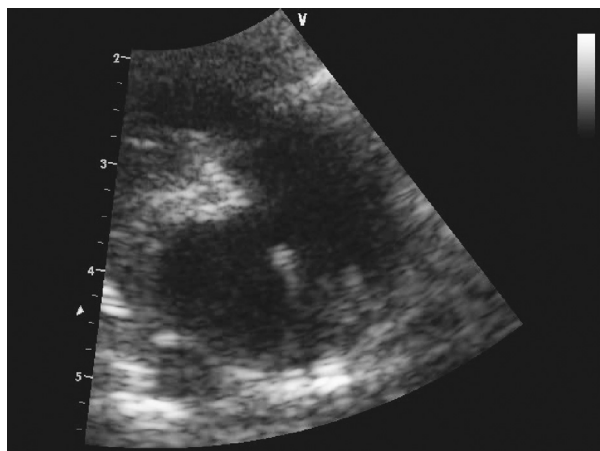
Opis przypadku

Dziewiętnastodniowego noworodka płci męskiej o masie ciała 3000 g przekazano do Kliniki

Kardiologii Dziecięcej w Poznaniu z rozpoznaniem wrodzonej wady serca — okienka aortalno-płucnego. W badaniu klinicznym stwierdzono osłuchowo szmer skurczowy nad zastawką aortalną oraz palpacyjnie w miernym stopniu powiększoną wątrobę. Saturacja włośniczkowa wynosiła 92%. W badaniu RTG klatki piersiowej w projekcji tylnoprzodniej i bocznej rysunek naczyń wskazywał na przeciek płucny, a w badaniu EKG występowały cechy przeciążenia prawej komory. W badaniach pracowniowych u dziecka nie stwierdzono cech infekcji. W transtorakalnym badaniu echokardiograficznym zaobserwowano obecność APW zlokalizowanego tuż powyżej zastawki aortalnej (typ I) (ryc. 1). Znotowano także obecność drożny otwór owalny (FoA, *foramen oval apertum*). Po konsultacji kardiologicznej pacjenta zakwalifikowano do operacji w trybie pilnym.

Zabieg operacyjny w krążeniu pozaustrojowym z dostępu przez sternotomię pośrodkową w normotermii wykonano w 22. dobie życia chorego. Po typowej kaniulacji aorty i obu żył głównych

Adres do korespondencji: Dr med. Maciej Piaszczyński
 Klinika Kardiologii Dziecięcej AM
 ul. Szpitalna 27/33, 60–572 Poznań
 tel. 602 791 372, e-mail: maciejpiaszczynski@wp.pl
 Nadesłano: 5.08.2005 r. Przyjęto do druku: 17.10.2005 r.



Rycina 1. Okienko aortalno-płucne w obrazie transtorakalnej echokardiografii

Figure 1. Aortopulmonary window in the transthoracic echocardiography

zakleszczono aortę, podano zimną kardioplegię St. Thomas o temperaturze $+4^{\circ}\text{C}$ i zatrzymano czynność serca. Otwarto prawy przedsionek i poprzez FoA wprowadzono cewnik wentujący lewą komorę. Aortę nacięto poprzecznie tuż powyżej zastawki aortalnej. Po otwarciu tętnicy głównej uwidoczniło się okienko o średnicy ok. 6 mm zlokalizowane ok. 1,5 cm powyżej zastawki aortalnej. Od strony aorty na okienko naszyto zamykającą je łątkę Gore-Tex. Aortę zszyto 2-warstwowo, usunięto cewnik odbarczający lewą komorę, odpowietrzono serce i zamknięto FoA. Aortę wstępującą odpowietrzono i odklemowano, przywracając krążenie wieńcowe. Rytm zatokowy powrócił spontanicznie. Stopniowo usunięto kaniule i zamknięto sternotomię. Po operacji noworodka przekazano na oddział pooperacyjny z kontrolowanym oddechem i ciągłym wlewem dożylnym dopaminy oraz dobutreksu w dawkach odpowiednio 4 i $8\ \mu\text{g}/\text{kg}/\text{min}$. Skurczowe ciśnienie systemowe wynosiło ok. 80 mm Hg, a ośrodkowe ciśnienie żyłne — 10 mm Hg.

W 0. dobie dziecko stabilnie hemodynamicznie obciążono oddechem własnym, a następnie w 1. dobie pooperacyjnej pomyślnie ekstubowano. W tym samym czasie rozpoczęto żywienie doustne. Dożylny wlew katecholamin zatrzymano w 2. dobie. Diurezę własną przez cały okres pobytu dziecka wspomagano diuretykami (furosemid, spironol) w małych dawkach. Dreny ze śródpiersia usunięto w 3. dobie

po zabiegu i pacjenta przekazano na oddział chirurgiczny. W 5. dobie po operacji wykonano kontrolne badanie echokardiograficzne, w którym wykazano pełne zamknięcie APW oraz niewielką niedomykalność zastawki aortalnej i mitralnej. Przez cały okres pobytu dziecka w klinice nie obserwowano powikłań pooperacyjnych. W 8. dobie usunięto szwy i chłopca wypisano do domu. Pacjent jest pod stałą opieką poradni przyklinicznej. Obecnie jego stan ogólny jest dobry, rozwija się prawidłowo i nie wymaga stosowania leków.

Dyskusja

Gross [1] w 1952 r. jako pierwszy przedstawił przypadek operacyjnego leczenia okienka aortalno-płucnego. Od tego czasu opisano wiele różnych technik chirurgicznych — z użyciem krążenia pozaustrojowego i bez niego. Proste podwiązanie lub przecięcie okienka zarezerwowane jest tylko dla pojedynczych przypadków. Obecnie za technikę z wyboru przyjmuje się dostęp przezaortalny, a okienko zamyka się za pomocą łątki osierdziowej lub sztucznej. W Klinice Kardiochirurgii Dziecięcej w Poznaniu uznaje się ten pogląd, wnioskując, że zabieg wykonany pod kontrolą wzroku daje możliwość dokładnego zamknięcia okienka, oceny ujść wieńcowych i zastawki aortalnej, zapobiega zwężeniu lub skręceniu korzenia aorty i tętnicy płucnej, minimalizując ryzyko powikłań i konieczność późniejszej reoperacji. Potwierdzono to w wynikach badań przeprowadzonych przez innych autorów [1–5].

Opisano przypadki zamknięcia APW techniką kardiologii inwazyjnej (*double umbrella*) [3].

W przedstawianym przypadku diagnozę postawiono na podstawie transtorakalnej próby echokardiograficznej z dopplerowskim badaniem metodą znakowania przepływu kolorem. W piśmiennictwie podkreśla się kluczową rolę tego badania, rezerwując cewnikowanie serca dla przypadków wątpliwych diagnostycznie oraz dla pomiaru ciśnienia i oporów płucnych decydujących o leczeniu, a także o rokowaniu [1, 5].

Obecnie przyjmuje się, że zabieg operacyjny powinno się wykonać zaraz po postawieniu diagnozy, najlepiej w okresie noworodkowym. Zmniejsza to ryzyko wystąpienia groźnych dla pacjenta powikłań. Potwierdzono to w przedstawionym przypadku pacjenta, u którego przebieg pooperacyjny był niepowikłany; dziecko opuściło szpital w 8. dobie pooperacyjnej, do dziś nie musi przyjmować leków.

Streszczenie

W niniejszej pracy przedstawiono przypadek diagnozowanego i leczonego operacyjnie noworodka o masie ciała 3000 g z okienkiem aortalno-płucnym. Zabieg operacyjny w krążeniu pozaustrojowym w trybie pilnym wykonano w 22. dobie życia dziecka w Klinice Kardiochirurgii Dziecięcej Akademii Medycznej w Poznaniu. W przebiegu pooperacyjnym nie stwierdzono powikłań. Dziecko w 8. dobie po operacji wypisano do domu w stanie ogólnym dobrym, stabilnym. Obecnie jest ono pod stałą kontrolą poradni przyklinicznej, nie musi przyjmować leków, rozwija się prawidłowo. O sukcesie terapeutycznym zadecydowały szybka diagnostyka i leczenie operacyjne wady (w okresie noworodkowym) przed rozwinięciem nadciśnienia płucnego i niewydolności serca. (Folia Cardiol. 2006; 13: 93–95)

okienko aortalno-płucne, noworodek, zabieg operacyjny

Piśmiennictwo

1. Tkebuchava T., von Segesser L.K., Vogt P.R. i wsp. Congenital aortopulmonary window: diagnosis, surgical technique and long-term results. Eur. J. Cardiothorac. Surg. 1997; 11: 293–297.
2. van Son J.A.M., Hambsch J., Mohr F. Anatomical reconstruction of aorta and pulmonary trunk in patients with aortopulmonary window. Ann. Thorac. Surg. 2000; 70: 674–676.
3. Erez E., Dagan O., Georgiadiou G.P., Gelber O., Vidne B.A., Birk E. Surgical management of aortopulmonary window and associated lesions. Ann. Thorac. Surg. 2004; 77: 484–487.
4. Di Bella I., Gladstone D.J. Surgical management of aortopulmonary window. Ann. Thorac. Surg. 1998; 65: 768–770.
5. Backer C.L., Mavroudis C. Surgical management of aortopulmonary window: a 40-year experience. Eur. J. Cardiothorac. Surg. 2002; 21: 773–779.