

Rola chemioterapii pooperacyjnej u chorych operowanych po radiochemioterapii z powodu nieresekcyjnego pierwotnie raka odbytnicy

Michał Jankowski^{1,2}, Manuela Las-Jankowska^{1,3},
Dariusz Bała^{1,2}, Wojciech Zegarski^{1,2}

Wstęp. Radiochemioterapia przedoperacyjna (*pre-CRT*) daje możliwość kontroli miejscowej raka odbytnicy. Ten rodzaj terapii jest szczególnie uzasadniony w zaawansowanych lokoregionalnie nowotworach. Współcześnie rola chemioterapii pooperacyjnej (*post-CT*) u tych chorych jest dyskutowana.

Materiał. Od stycznia 2003 do grudnia 2012 r. w Centrum Onkologii w Bydgoszczy zoperowano radykalnie 75 chorych z nieresekcyjnymi guzami cT3–4 i/lub N+ po *pre-CRT*. U 32 z nich zastosowano jednocześnie *post-CT*, co stanowiło 43%.

Wyniki. Wykonano 20 zabiegów APR (amputacja brzuszno-kroczoza), 50 AR (przednia resekcja) i 5 HART (operacja Hartmana) w obu grupach, gdzie pacjenci, u których zastosowano leczenie systemowe po zabiegu, stanowili odpowiednio 30%, 46% i 60%. W oparciu o wynik histopatologii (pooperacyjny) u 32 (43%) pacjentów stwierdzono III st. zaawansowania choroby, u 22 (29%) osób II st. zaawansowania, zaś u 15 (20%) — I st. zaawansowania. Całkowitą odpowiedź patologiczną (pCR) odnotowano w 6 (8%) przypadkach. U chorych *pre-CRT* + *post-CT* III st. zaawansowania potwierdzono u 13 (41%) osób. 3-letnie przeżycia obserwowano u 43 pacjentów — odpowiednio u 25 (58%) chorych poddanych wyłącznie *pre-CRT* oraz u 18 (56%), u których zastosowano również *post-CT*. 5-letnie przeżycia zaobserwowano u 26 chorych: odpowiednio 19 (44%) oraz 7 (22%).

Wniosek. Na podstawie analizy materiału oraz w świetle najnowszych doniesień chemioterapia pooperacyjna u pacjentów poddanych radiochemioterapii przedoperacyjnej z powodu zaawansowanego lokoregionalnie raka odbytnicy nie wpływa znacząco na wyniki leczenia onkologicznego.

Biuletyn PTO NOWOTWORY 2017; 2, 5: 367–370

Słowa kluczowe: rak odbytnicy, pooperacyjna chemioterapia, przedoperacyjna radiochemioterapia, nieresekcyjny rak odbytnicy

Wstęp

Rak odbytnicy (ICD 10: C20) jest najczęstszą lokalizacją raka jelita grubego; rozpoznano go w Polsce w 2013 roku u 5898 osób [1]. Postępowanie terapeutyczne jest uwarunkowane zaawansowaniem choroby w chwili rozpoznania i obejmuje szereg metod chirurgicznych oraz radio- i chemio-

terapię. W zaawansowanych lokoregionalnie nowotworach najskuteczniejszy model terapii zawiera chirurgiczny zabieg resekcyjny oraz radioterapię skojarzoną z leczeniem systemowym. Z tego względu kluczowym elementem postępowania diagnostyczno-terapeutycznego jest prawidłowa diagnostyka przedoperacyjna i kwalifikacja do leczenia (RM, TK).

¹Katedra Chirurgii Onkologicznej, Collegium Medicum w Bydgoszczy, Uniwersytet im. Mikołaja Kopernika w Toruniu

²Oddział Kliniczny Chirurgii Onkologicznej, Centrum Onkologii im. prof. Franciszka Łukaszczyka w Bydgoszczy

³Oddział Kliniczny Onkologii, Centrum Onkologii im. prof. Franciszka Łukaszczyka w Bydgoszczy

Artykuł w wersji pierwotnej:

Jankowski M, Las-Jankowska M, Bała D, Zegarski Z. The role of postoperative chemotherapy in patients who undergoing surgery following chemoradiotherapy of initially unresectable rectal cancer. *NOWOTWORY J Oncol* 2017; 67: 281–284.

Należy cytować wersję pierwotną.

Metody

„Nieresekcyjny rak odbytnicy”

„Nieresekcyjny rak odbytnicy” jest rozpoznawany na podstawie badań przedoperacyjnych, w sytuacji gdy nie ma pewności wykonania radykalnego zabiegu z uwagi na ryzyko dodatkowego marginesu chirurgicznego. W badaniu *per rectum* guz jest najczęściej nieruchomy. Najskuteczniej rozpoznawany jest na podstawie badania MR miednicy (tab. I). Sytuacja taka występuje u około 10% operowanych chorych.

Leczenie przedoperacyjne

Radioterapia okołoperacyjna u chorych na raka odbytnicy wpływa na zmniejszenie odsetka wznów miejscowych [2, 3]. Zastosowana przed zabiegiem pozwala na uzyskanie efektu przy mniejszej toksyczności [4].

Po kilku tygodniach od zakończenia radioterapii zwykle obserwuje się efekt zmniejszenia guza [5, 6]. Skojarzenie chemioterapii i radioterapii pozwala zwiększyć skuteczność leczenia [7].

Schemat leczenia zastosowany u analizowanych chorych zawierał 28 frakcji po 1,8–2 Gy oraz bolus 5,4 Gy.

Chemioterapia pooperacyjna

Jest stosowana od lat 70. na podstawie prac opisujących pozytywny wpływ u chorych na raka okrężnicy i jest oparta na fluoropirymidynach w różnych schematach w zależności od stopnia zaawansowania choroby [8]. Oczekiwany wpływ to poprawa przeżyć całkowitych (OS) oraz wolnych od choroby (DFS) o kilkanaście procent [9].

Kwalifikacja do leczenia chorych na raka odbytnicy odbywa się na podstawie podobnych wskazań jak w raku okrężnicy. Standardowo trwa ok. 24 tygodni, jest dobrze tolerowana, a największe znaczenie ma kardiotoxyczność.

W ostatnich latach szeroko dyskutowana jest rola chemioterapii pooperacyjnej u chorych na raka odbytnicy, zwłaszcza po wcześniejszym leczeniu przedoperacyjnym.

Rokowanie

Rokowanie (OS, DFS) zależy od wykonania radykalnej resekcji (R0) z zastosowaniem odpowiedniej techniki operacyjnej (TME — *total mesorectal excision*) [10]. Zaawansowany lokoregionalnie rak odbytnicy (cT3–4 i lub cN0/+) wiąże się z częstszym występowaniem nawrotów miejscowych po leczeniu chirurgicznym oraz rozsiewu w okresie pooperacyj-

nym. Radiochemioterapia przedoperacyjna (*pre-CRT*), dzięki efektowi *downstaging*, daje możliwość kontroli miejscowej raka odbytnicy. Ten rodzaj terapii jest szczególnie uzasadniony w zaawansowanych lokoregionalnie nowotworach.

Pomimo postępów w leczeniu miejscowym i regionalnym wyniki leczenia raka odbytnicy są nadal zdeterminowane ok. 25–30-procentowym odsetkiem nawrotów uogólnionych po radykalnej resekcji.

Materiał

W latach 2003–2012 w Klinice Chirurgii Onkologicznej CM UMK Centrum Onkologii w Bydgoszczy zoperowano radykalnie 787 chorych na raka odbytnicy w stopniu zaawansowania I–III wg WHO. U 75 chorych przed zabiegiem operacyjnym zdiagnozowano (tomografia komputerowa/rezonans magnetyczny miednicy i jamy brzusznej) zaawansowanie cT3–4 i/lub cN0/+ i zakwalifikowano ich do przedoperacyjnej radiochemioterapii (28 frakcji 1,8–2,0 Gy, bolus 5,4 Gy, w trakcie 2 serie Fu z leukoworyną).

U 32 chorych po zabiegu operacyjnym zastosowano chemoterapię pooperacyjną (*post-CR+*), a 43 chorych nie było leczonych systemowo po zabiegu (*post-CT-*). W grupie *post-CR+* 13 chorych nie otrzymało pełnego leczenia (8 cykli 5Fu/Leu, 40%). Charakterystykę grup zawarto w tabeli II.

Powody braku systemowego leczenia uzupełniającego (*post-CT-*) opisano w tabeli III.

Wyniki

Porównując 5-letnie całkowite przeżycia (OS — *overall survival*) wg estymacji Kaplana-Meiera w obu grupach, nie

Tabela I. „Nieresekcyjny” rak odbytnicy

Minimum 1 z kryteriów:
Nieruchomy w badaniu <i>per rectum</i>
Przylegający lub naciekający sąsiednie narządy (cT4)
Naciek nowotworu do powięzi mezorektum 1 mm lub mniejszy

Tabela II. Charakterystyka chorych (n = 75)

	<i>post-CT+</i>	<i>post-CT-</i>	Razem
Powyżej 75 r.ż.	4	6	
Poniżej 75 r.ż.	28	37	
AR			50
APR			20
HR			5
I/II	19	24	33
III	13	19	32

Tabela III. Przyczyny braku stosowania chemioterapii uzupełniającej (*post-CT-*)

Przyczyna	Liczba chorych (n = 43)
Brak kwalifikacji onkologa — wiek	5
Brak kwalifikacji onkologa — inne	12
Wydłużony okres po zabiegu — powikłania	6
Wydłużony okres po zabiegu — inne	4
Inne	4
Nieznane	12

Tabela IV. Wyniki leczenia

	<i>post-CT+</i>	<i>post-CT-</i>	Razem
n	32	43	75
Wznowa miejscowa	5	6	11
	15,6%	13,9%	14,7%

stwierdzono istotnych statystycznie różnic (ryc. 1). Nie zaobserwowano także różnic w 5-letnich przeżyciach wolnych od choroby (DFS).

Ogólny (n = 75) odsetek nawrotów miejscowych wyniósł 14%, bez istotnych statystycznie różnic w obu grupach (tab. IV). Odsetek nawrotów miejscowych był większy niż w grupach chorych o mniejszym zaawansowaniu nowotworu, gdzie wynosił 4,2% [11].

Dyskusja

Wpływ chemioterapii pooperacyjnej u chorych po radiochemioterapii przedoperacyjnej na przeżycia całkowite (OS) i przeżycia wolne od choroby (DFS)

Wskazania do pooperacyjnej chemioterapii u chorych leczonych radykalnie z powodu raka odbytnicy są w dużej mierze oparte na wynikach leczenia raka okrężnicy. Wskazują one na 24–33-procentową redukcję ryzyka wystąpienia zgonu w przypadku zastosowania *post-CT* u chorych z obecnością przerzutów regionalnych (pN+) [12]. Petersen w analizie opartej w większości na wynikach badań sprzed 2000 r. i przy braku zastosowania techniki TME podaje względną poprawę OS i DFS po stosowaniu *post-CR* odpowiednio na 17 i 25% [13].

Stosowanie chemioterapii u chorych na raka odbytnicy po wcześniejszym leczeniu przedoperacyjnym zostało podane w ostatnich latach dużej dyskusji.

Brugom i wsp. w metaanalizie [14] opartej na wynikach 4 badań [15–18] i danych 1196 chorych wykazali, że pooperacyjna chemioterapia nie wpływa na poprawę przeżycia całkowitego (OS), przeżycia wolnych od choroby (DFS) oraz występowanie nawrotów uogólnionych.

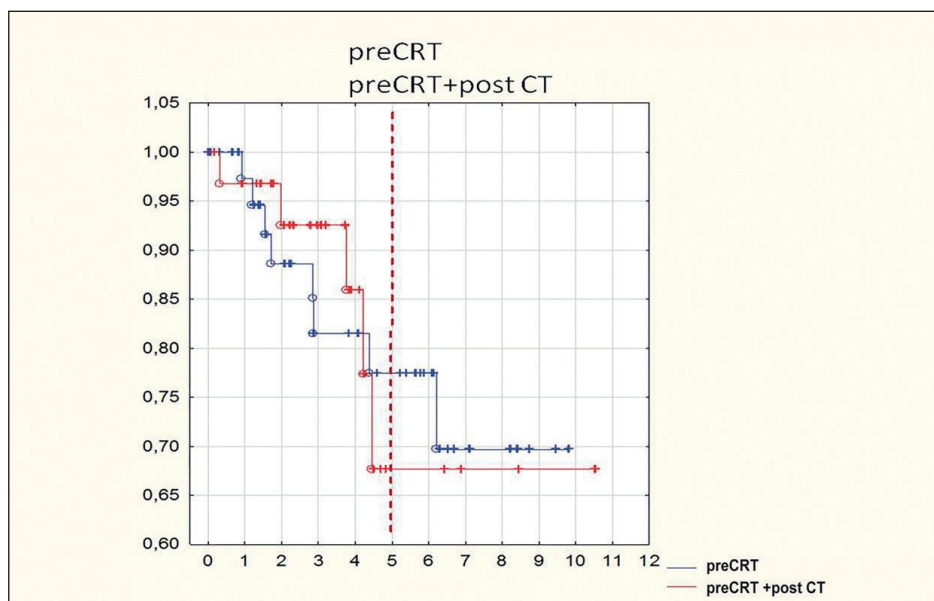
Podobne wnioski opublikował Bujko w metaanalizie opartej na podobnym materiale [19].

Zauważył natomiast, w przypadku badań opartych na randomizowaniu chorych po leczeniu chirurgicznym (PROCTOR/SCRIPT; CHRONICLE; QUASAR) [15, 16, 20], pozytywny wpływ chemioterapii pooperacyjnej na DFS (2,5% różnicy w odsetku 5-letnich DFS; HR = 0,92, 95% CI: 0,80–1,04, p = 0,047), przy braku wpływu na 5-letnie przeżycia całkowite (OS, p = 0,39). W przypadku badań opartych na randomizowaniu chorych przed radioterapią przedoperacyjną (EORTC, ITALIAN) [17, 18] brak wpływu pooperacyjnej chemioterapii zarówno na DFS, jak i OS.

Znaczenie odległości guza od linii odbytu

W przypadku lokalizacji guza w górnej części odbytnicy (10–15 cm) chemioterapia pooperacyjna ma pozytywny wpływ na przeżycia wolne od choroby i występowanie przerzutów odległych [11]. Należy jednak pamiętać, że w przypadku lokalizacji guza w górnej części odbytnicy (powyżej 10 cm od linii odbytu) przedoperacyjne napromienianie powinno być stosowane tylko wyjątkowo [21].

Tiselius w analizie opartej na wynikach leczenia 436 chorych poniżej 75 roku życia (Swedish Cancer Register) z regionalnym zaawansowaniem choroby (III stopień zaawansowania wg WHO) potwierdza wpływ chemioterapii pooperacyjnej jedynie w przypadku guzów położonych powyżej 10 cm od odbytu (HR 0,54; 95% CI 0,3–0,9; p < 0,05) [22].



Rycina 1. Przeżycia całkowite (OS — overall survival) u chorych po radiochemioterapii przedoperacyjnej z pooperacyjnym (*post-CT+*) lub bez pooperacyjnego leczenia systemowego (*post-CT-*)

Takie wyniki można wytłumaczyć podobieństwem anatomicznej budowy górnej części odbytnicy do okrężnicy.

Zaawansowanie lokoregionalne

Kluczowym elementem postępowania z chorymi jest prawidłowa diagnostyka przedoperacyjna, najlepiej z wykorzystaniem rezonansu magnetycznego [23], dzięki czemu jest możliwość indywidualizacji leczenia.

W nowotworach zaawansowanych lokoregionalnie ([cT3–4, mrf+] i/lub regionalnie [cN+]) najskuteczniejszy model leczenia zawiera przedoperacyjne napromienianie, jeśli to możliwe skojarzone z chemioterapią oraz radykalny (R0) zabieg resekcyjny wykonany techniką TME (*total mesorectal excision*) [21]. Pomimo takiego postępowania, odsetek nawrotów w tej grupie chorych jest znacząco większy [24].

W analizowanej retrospektywnie grupie, zastosowanie u chorych chemioterapii pooperacyjnej nie przyniosło poprawy wyników onkologicznych (OS, DFS). Stało się tak pomimo porównywania grupy chorych leczonych wg optymalnych zasad (*post-CT+*) z heterogenną grupą, w której odstąpiono od leczenia systemowego (*post-CT-*). Celem potwierdzenia braku wpływu leczenia systemowego na poprawę wyników leczenia niezbędne byłoby randomizowanie chorych.

Wnioski

W praktyce klinicznej, pomimo braku zastosowania chemioterapii pooperacyjnej, nie obserwuje się pogorszenia OS i DFS u chorych leczonych radykalnie po zastosowaniu radiochemioterapii przedoperacyjnej z zaawansowanym lokoregionalnie rakiem odbytnicy.

Konflikt interesów: nie zgłoszono

Dr n. med. Michał Jankowski

Katedra Chirurgii Onkologicznej CM UMK
Centrum Onkologii im. prof. Franciszka Łukaszczyka
ul. Romanowskiej 2, 85–796 Bydgoszcz
e-mail: michaljankowski@post.pl

Otrzymano: 14 czerwca 2017 r.

Przyjęto do druku: 18 września 2017 r.

Piśmiennictwo

1. Krajowy Rejestr Nowotworów, <http://onkologia.org.pl/k/epidemiologia/>, dostęp 2017.08.30.
2. Local recurrence rate in a randomised multicentre trial of preoperative radiotherapy compared with operation alone in resectable rectal carcinoma. Swedish Rectal Cancer Trial. *Eur J Surg* 1996; 162: 397–402.
3. Kapiteijn E, Marijnen CA, Nagtegaal ID i wsp.; Dutch Colorectal Cancer Group. Preoperative radiotherapy combined with total mesorectal excision for resectable rectal cancer. *N Engl J Med* 2001; 345: 638–646.
4. Glimelius B, Holm T, Blomqvist L. Chemotherapy in addition to preoperative radiotherapy in locally advanced rectal cancer — a systematic overview. *Rev Recent Clin Trials* 2008; 3: 204–211.
5. Marijnen CA, Nagtegaal ID, Klein Kranenbarg E i wsp.; Pathology Review Committee and the Cooperative Clinical Investigators. No downstaging

- after short-term preoperative radiotherapy in rectal cancer patients. *J Clin Oncol* 2001; 19: 1976–1984.
6. Francois Y, Nemoz CJ, Baulieux J i wsp. Influence of the interval between preoperative radiation therapy and surgery on downstaging and on the rate of sphincter-sparing surgery for rectal cancer: the Lyon R90-01 randomized trial. *J Clin Oncol* 1999; 17: 2396.
7. Bosset JF, Collette L, Calais G i wsp.; EORTC Radiotherapy Group Trial 22921. Chemotherapy with preoperative radiotherapy in rectal cancer. *N Engl J Med* 2006; 355: 1114–1123.
8. Moertel CG, Fleming TR, Macdonald JS i wsp. Levamisole and fluorouracil for adjuvant therapy of resected colon carcinoma. *N Engl J Med* 1990; 322: 352–358.
9. Gill S, Loprinzi CL, Sargent DJ i wsp. Pooled analysis of fluorouracil-based adjuvant therapy for stage II and III colon cancer: who benefits and by how much? *J Clin Oncol* 2004; 22: 1797–1806.
10. Heald RJ, Ryall RD. Recurrence and survival after total mesorectal excision for rectal cancer. *Lancet* 1986; 1: 1479–1482.
11. Jankowski M, Las-Jankowska D, Bala i wsp. Local recurrence after neoadjuvant radiotherapy resectable locoregional advanced rectal cancer. *Eur J Surg Oncol* 2016; 42: S150–S151. Proceedings of the 36th Congress of the ESSO, 14–16 Sept 2016, Kraków, Poland.
12. Efficacy of adjuvant fluorouracil and folinic acid in colon cancer. International Multicentre Pooled Analysis of Colon Cancer Trials (IMPACT) investigators. *Lancet* 1995; 345: 939–944.
13. Petersen SH, Harling H, Kirkeby LT i wsp. Postoperative adjuvant chemotherapy in rectal cancer operated for cure. *Cochrane Database Syst Rev* 2012; CD004078.
14. Breugom AJ, Swets M, Bosset JF i wsp. Adjuvant chemotherapy after preoperative (chemo)radiotherapy and surgery for patients with rectal cancer: a systematic review and meta-analysis of individual patient data. *Lancet Oncol* 2015; 16: 200–207.
15. Bosset JF, Calais G, Mineur L i wsp.; EORTC Radiation Oncology Group. Fluorouracil-based adjuvant chemotherapy after preoperative chemoradiotherapy in rectal cancer: long-term results of the EORTC 22921 randomised study. *Lancet Oncol* 2014; 15: 184–190.
16. Sainato A, Cernusco LNV, Valentini V i wsp. No benefit of adjuvant fluorouracil leucovorin chemotherapy after neoadjuvant chemoradiotherapy in locally advanced cancer of the rectum (LARC): Long term results of a randomized trial (I-CNR-RT). *Radiother Oncol* 2014; 113: 223–229.
17. Glynne-Jones R, Counsell N, Quirke P i wsp. Chronicle: results of a randomised phase III trial in locally advanced rectal cancer after neoadjuvant chemoradiation randomising postoperative adjuvant capecitabine plus oxaliplatin (XELOX) versus control. *Ann Oncol* 2014; 25: 1356–1362.
18. Breugom AJ, van Gijn W, Muller EW i wsp. Adjuvant chemotherapy for rectal cancer patients treated with preoperative (chemo)radiotherapy and total mesorectal excision: a Dutch Colorectal Cancer Group (DCCG) randomised phase III trial. *Ann Oncol* 2015; 26: 696–701.
19. Bujko K, Glimelius B, Valentini V i wsp. Postoperative chemotherapy in patients with rectal cancer receiving preoperative radio(chemo)therapy: A meta-analysis of randomized trials comparing surgery ± a fluoropyrimidine and surgery + a fluoropyrimidine ± oxaliplatin. *Eur J Surg Oncol* 2015; 41: 713–723.
20. QUASAR Collaborative Group. Adjuvant chemotherapy versus observation in patients with colorectal cancer: a randomised study. *Lancet* 2007; 370: 2020–2029.
21. Schmoll HJ, Van Cutsem E, Stein A i wsp. ESMO Consensus Guidelines for management of patients with colon and rectal cancer. A personalized approach to clinical decision making. *Ann Oncol* 2012; 23: 2479–2516.
22. Tiselius C, Gunnarsson U, Smedh K i wsp. Patients with rectal cancer receiving adjuvant chemotherapy have an increased survival: a population-based longitudinal study. *Ann Oncol* 2013; 24: 160–165.
23. Al-Sukhni E, Milot L, Fruitman M i wsp. Diagnostic accuracy of MRI for assessment of T category, lymph node metastases, and circumferential resection margin involvement in patients with rectal cancer: a systematic review and meta-analysis. *Ann Surg Oncol* 2012; 19: 2212–2223.
24. Bujko K, Wyrwicz L, Rutkowski A i wsp.; Polish Colorectal Study Group. Long-course oxaliplatin-based preoperative chemoradiation versus 5 × 5 Gy and consolidation chemotherapy for cT4 or fixed cT3 rectal cancer: results of a randomized phase III study. *Ann Oncol* 2016; 27: 834–842.