

Przewlekłe rozwarstwienie aorty typu B u 31-letniej pacjentki, współistniejące z ciężkim nadciśnieniem tętniczym

Chronic type B aortic dissection in a 31-year-old female with severe arterial hypertension

Summary

Aortic dissection is remarkable for a tear in the intima and formation of a spurious canal in the inner wall of the aorta. We present a case of a 31-year-old female with chronic type B aortic dissection discovered during CT and accompanied by severe arterial hypertension. Aortic dissection is optimally managed with transcatheter stentgraft placement aimed at sealing the tear in the inner wall. This procedure was successfully undertaken and the blood pressure was normalized with multi-drug anti-hypertensive therapy.

key words: aortic dissection, arterial hypertension, complications of hypertension

Arterial Hypertension 2006, vol. 10, no 5, pages 536–540.

Pojęcie rozwarstwienia aorty dotyczy takiego pęknięcia błony wewnętrznej, które prowadzi do wytworzenia kanału rzekomego, na skutek przedostania się krwi do błony środkowej, między jej warstwę zewnętrzną i wewnętrzną. Do 14 dni od momentu zdarzenia, rozwarstwienie określa się jako ostre, powyżej tego czasu, lub gdy stwierdza się je przypadkowo, mówi się o rozwarstwieniu przewlekłym. Powszechnie przyjęto 2 klasyfikacje rozwarstwień aorty. We-

dług klasyfikacji Stanford, dzieli się je na typ A (proksymalny), gdzie rozwarstwienie obejmuje aortę wstępującą oraz typ B (dystalny), który dotyczy aorty zstępującej. W klasyfikacji De Bakeya rozwarstwienie dzieli się bardziej szczegółowo: w typie I rozwarstwiona jest cała aorta, w typie II — aorta wstępująca, a w typie III — aorta zstępująca [1, 2].

Celem pracy jest przedstawienie przypadku przewlekłego rozwarstwienia aorty typu B współistniejącego z ciężkim nadciśnieniem tętniczym.

Kobietę w wieku 31 lat, palącą papierosy od wielu lat, z rozpoznaniem od 3 lat nadciśnieniem tętniczym i rodzinnym obciążeniem chorobami układu krążenia, przyjęto do kliniki z powodu bardzo wysokich wartości ciśnienia tętniczego (220/120 mm Hg). Nadciśnienie tętnicze dotychczas nie było diagnozowane, od 3 miesięcy ambulatoryjnie leczone monoterapią (losartan 1 × 50 mg), z miernym efektem. Pacjentka jako główną dolegliwość podawała jedynie bóle głowy okolicy potylicy. Ponadto w wywiadzie w styczniu bieżącego roku stwierdzono epizod silnego bólu brzucha. Z tego powodu kobieta była wówczas hospitalizowana na oddziale chirurgii, gdzie po przeprowadzeniu podstawowej diagnostyki, w tym badania USG jamy brzusznej, wykluczono ostre przyczyny i po 3 dniach wypisano pacjentkę w stanie dobrym do domu. W późniejszym okresie bóle brzucha już nie nawracały.

Z istotnych odchyleń w badaniu przedmiotowym stwierdzono otyłość pośladkowo-udową (wskaźnik masy ciała — 34 kg/m²) oraz wysokie wartości ciśnienia tętniczego, mierzone metodą standardową i 24-godzinnym automatycznym monitorowaniem. Rozpoczęto rutynową diagnostykę w kierunku wtór-

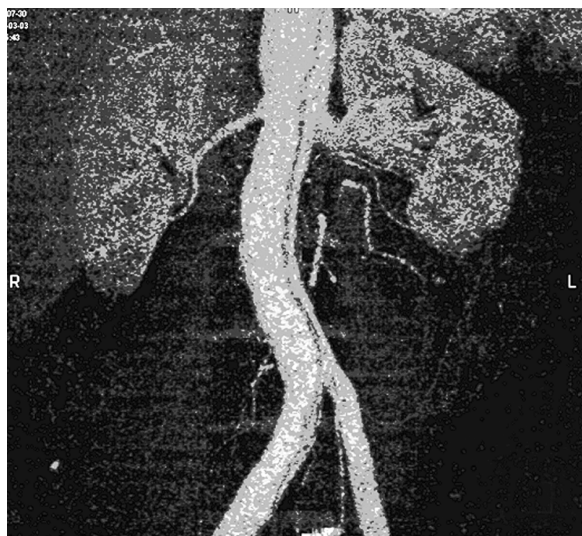
Adres do korespondencji: dr med. Joanna Dziwura
Klinika Endokrynologii, Nadciśnienia Tętniczego
i Chorób Przemiany Materii PAM
ul. Arkońska 4, 71-455 Szczecin
tel.: (091) 431-62-41, faks: (091) 431-62-43
e-mail: dziwura@o2.pl

 Copyright © 2006 Via Medica, ISSN 1428-5851

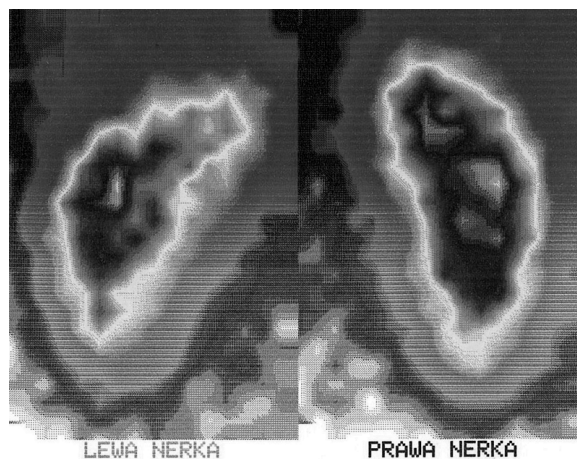
nych przyczyn nadciśnienia, początkowo bez leków hipotensyjnych. Wyniki badań laboratoryjnych (morfologia krwi, elektrolity w surowicy w dobowej zbiórce moczu, kreatynina, transaminazy, glukoza i lipidogram) oraz dobowe wydalanie metanefryn w moczu mieściły się w zakresie przyjętych norm. W zapisie EKG stwierdzono małą progresję załamka r w odprowadzeniach V1–V3. Na zdjęciu RTG pola płucne i sylwetka serca były w normie. W badaniu USG jamy brzusznej uwidoczono obecność drobnych, słabo wysyconych złożeń w nerce lewej, w przypadku innych narządów nie stwierdzono nieprawidłowości. Wobec utrzymujących się w trakcie hospitalizacji wysokie wartości ciśnienia tętniczego (od 170/100 do 220/140 mm Hg), podjęto szczegółową diagnostykę w kierunku ewentualnego zwężenia tętnic nerkowych. W planowym badaniu angiogramografii komputerowej stwierdzono rozwarstwienie aorty brzusznej na całej długości wraz z tętnicą biodrową wspólną i tętnicą biodrową zewnętrzną po stronie prawej; obydwa kanały wysycyły się jednakowo i nie można było określić, który z nich jest prawdziwy, ze względu na brak widocznego miejsca napływu; od kanału węższego odchodziły: lewa tętnica nerkowa, pień trzewny, tętnica kręzkowa górna i dolna, natomiast tętnica nerkowa prawa od kanału szerszego; tętnice nerkowe nie miały istotnych zwężeń (ryc. 1). W trybie pilnym wykonano angiogramografii komputerową całej aorty, gdzie uwidoczono: rozwarstwienie aorty, rozpoczynające się tuż za miejscem odejścia lewej tętnicy podobojczykowej, przebiegające wzdłuż całej aorty, prawej tętnicy biodrowej wspólnej i kończące się w obrębie biodrowej zewnętrznej, szeroki kanał napływu, o średnicy około

1,5 cm w obrębie łuku aorty; przerwaną odwarstwowaną błonę wewnętrzną na wysokości tętnic nerkowych, tętnicę biodrową wspólną poszerzoną do 1,7 cm, szeroki kanał napływu w tętnicy biodrowej zewnętrznej prawej; kanał rzekomy na całej długości szeroki, dobrze zakontrastowany, od którego odchodziła tętnica nerkowa prawa, i który uciskał kanał prawdziwy; kanał prawdziwy przebiegający na dolnym brzegu dystalnej części łuku aorty, przechodzący na prawą, a następnie lewą ścianę aorty, od którego odchodziły pień trzewny, tętnica kręzkowa górna i dolna oraz lewa tętnica nerkowa. W echokardiograficznym badaniu serca łuk aorty do odejścia tętnicy podobojczykowej przedstawiał się prawidłowo, stwierdzono natomiast znaczny przerost i zaburzenie relaksacji mięśnia sercowego lewej komory. Przed decyzją o leczeniu zabiegowym wykonano angioscycyntyografię, aby ocenić czynność nerek. Angioscycyntygrafia wykazała zmniejszony przepływ naczyniowy, porównywalny w obu nerkach, znacznie wydłużoną fazę filtracji lewej nerki, co mogło wskazywać na upośledzenie jej czynności oraz wydłużone wydalanie po stronie lewej, sugerujące utrudniony odpływ moczu (ryc. 2).

Jednocześnie z przeprowadzaną diagnostyką intensyfikowano leczenie hipotensyjne w celu uzyskania możliwie najniższych, dobrze tolerowanych wartości ciśnienia tętniczego. Początkowo włączono propranolol 3 × 40 mg oraz nitroglicerynę w stałym wlewie dożylnym, co jednak wywołało silne bóle głowy u pacjentki. Ostatecznie uzyskano dobrą kontrolę wartości ciśnienia tętniczego stosując następujące leki: Tritace 2 × 10 mg, Tialorid 1 × 1 tabl., Betaloc ZOK 100 mg 1 × 1 tabl. oraz Tenox 10 mg 1 × 1 tabl.



Rycina 1. Angio-tomografia komputerowa tętnic nerkowych
Figure 1. Angio-CT of renal arteries



Rycina 2. Angioscycyntygrafia nerek po podaniu DTPA oraz kaptoprilu

Figure 2. Renal angioscintigraphy after administration of DTPA and captopril

Ostatecznie po konsultacji chirurgicznej pacjentkę zakwalifikowano do planowego wszczepienia stentgraftu. Zabieg przeprowadzono w Klinice Chirurgii Ogólnej i Chorób Naczyń Pomorskiej Akademii Medycznej, przebiegał bez powikłań. Aktualnie pacjentka pozostaje pod stałą kontrolą Przyklinicznej Poradni Naciśnienia Tętniczego oraz Poradni Naczyniowej. Kobieta przyjmuje wcześniej włączone leki hipotensyjne i utrzymuje wartości ciśnienia tętniczego w granicach normy.

Z uwagi na dużą przedszpitalną śmiertelność chorych z rozwarstwieniem aorty trudno określić rzeczywistą częstość tej choroby. Średnio szacuje się ją na około 5–20 przypadków na milion rocznie. Rozwarstwienie dotyczy zwykle ludzi powyżej 60. roku życia i częściej występuje u mężczyzn. Przyczynami rozwarstwienia aorty mogą być wszystkie procesy, osłabiające jej ścianę. Najczęściej prowadzi do niej miażdżycy, w dalszej kolejności choroby zapalne, uszkodzające błonę środkową. Wrodzone anomalie aorty należy brać pod uwagę przede wszystkim u młodych chorych [3–8].

Okazuje się, że u osób z rozwarstwieniem aorty w około 70% współistnieje naciśnienie tętnicze. Wiąże się ono zazwyczaj z rozwarstwieniem w dalszych odcinkach aorty i częściej niż w całej populacji chorych z naciśnieniem ma charakter złośliwy [3, 4, 7–14].

U 90% chorych z rozwarstwieniem aorty dominującym objawem jest nagły i silny ból, umiejscowiony zwykle zamostkowo lub między łopatkami. Bezbołowy przebieg choroby świadczy zwykle o rozwarstwieniu przewlekłym. W badaniu przedmiotowym należy zwrócić uwagę na ubytki tętna, szmer rozkurczowy nad zastawką aorty oraz zaburzenia neurologiczne.

Celem interwencji leczniczej jest zamknięcie rozdarcia ściany aorty, które rozpoczyna rozwarstwienie, stosując leczenie operacyjne lub przezskórne wszczepienie stentu, czy protezy naczyniowej. Do lokalizacji tego rozdarcia można się posłużyć badaniami: echokardiografią przez ścianę klatki piersiowej lub przezprzelykową (TTE, *transthoracic echocardiography*; TEE, *transesophageal echocardiography*), tomografią komputerową, tomografią rezonansu magnetycznego (MR, *magnetic resonance*) lub angiografią [1].

Przedstawiony przypadek charakteryzowały cechy typowe dla rozwarstwienia aorty przewlekłego, z prawdopodobnym początkiem przed 3 miesiącami, z towarzyszącym naciśnieniem tętniczym, o ciężkim przebiegu. Lokalizacja rozdarcia ściany w tomografii komputerowej pozwoliła rozpoznać rozwarstwienie typu B według klasyfikacji Stanford lub rozwarstwienie typu III według De Bakeya. Zgodnie ze standardami u chorej dokonano przezskórnego wszczepienia stentgraftu, zaś wdrożone leczenie hipotensyjne obniżyło ciśnienie tętnicze do wartości prawidłowych.

Streszczenie

W rozwarstwieniu aorty dochodzi do pęknięcia błony wewnętrznej i wytworzenia kanału rzekomego. W pracy przedstawiono przypadek 31-letniej kobiety z przewlekłym rozwarstwieniem aorty typu B, rozpoznanym na podstawie tomografii komputerowej, z towarzyszącym ciężkim naciśnieniem tętniczym. Optymalną metodą leczenia rozwarstwienia aorty jest przezskórne wszczepienie stentgraftu, prowadzące do zamknięcia rozdarcia ściany naczynia. Zabieg przeprowadzono u chorej, z dobrym efektem, zaś normalizację wartości ciśnienia tętniczego uzyskano, stosując wielolekową terapię hipotensyjną.

słowa kluczowe: rozwarstwienie aorty, naciśnienie tętnicze, powikłania naciśnienia

Naciśnienie Tętnicze 2006, tom 10, nr 5, strony 538–540.

Piśmiennictwo

1. Diagnostyka i leczenie rozwarstwienia aorty. Aktualne wytyczne European Society of Cardiology. *Medycyna Praktyczna* 2003; 7–8: 29–54.
2. Kabat M., Pęczkowska M., Janaszek-Sitkowska H. i wsp. Rozwarstwienie aorty piersiowej typu A — analiza kliniczna, obserwacje odległe. *Naciśnienie Tętnicze* 2001; 5: 29–37.
3. Isselbacher E.M., Eagle K.A., Desanctis R.W. *Discases of the aorta*. W: Braunwald E. (red.). *Heart disease. A textbook of cardiovascular medicine*. W.B. Saunders Company 1997: 1554–1570.
4. Coady M.A., Rizzo J.A., Goldstein L.J., Elefteriades J.A. Natural history, pathogenesis and etiology of thoracic aortic aneurysm and dissections. *Cardiology Clinics of North America* 1999; 17 (4): 615–634.
5. Lansman S.L., Galla J.D., Schor J.S. i wsp. Subtypes of acute aortic dissection. *J. Card. Surg.* 1994; 9: 729–733.
6. Glower D.D., Speier R.H., White W.D. i wsp. Management and long-term outcome of aortic dissection. *Ann. Surg.* 1991; 214: 31–39.
7. Crawford E.S. The diagnosis and management of aortic dissection. *JAMA* 1990; 264: 2537–2541.
8. Chirillo F., Marchiori M.C., Andriolo L. i wsp. Outcome of 290 patients with aortic dissection. A 12-year multicenter experience. *Eur. Heart J.* 1990; 11: 311–319.
9. Biederman A., Szpakowski E. Postępowanie u chorych z ostrym rozwarstwieniem aorty piersiowej. *Kardiologia* 1998; 1: 35–59.
10. Robiesek F., Thubrikar M.J. Hemodynamic considerations regarding the mechanism and prevention of aortic dissection. *Ann. Thorac. Surg.* 1994; 58: 1247–1253.
11. Roberts W. Aortic dissection: anatomy, consequences and causes. *Am. Heart J.* 1981; 101: 195–212.
12. Coady M.A., Rizzo J.A., Elefteriades J.A. Pathologic variants of thoracic aortic dissections. Penetrating atherosclerotic ulcers and intramural hematomas. *Cardiology Clinics of North America* 1999; 17 (4): 637–656.
13. Crawford E.S., Svensson L.G., Coselli J.S. i wsp. Aortic dissection and dissecting aortic aneurysms. *Ann. Surg.* 1988; 208: 254–273.
14. Kodolitsch Y., Simic O., Nienaber C.A. Aneurysm of the ascending aorta: diagnostic features and prognosis in patients with Marfan's syndrome versus hypertension. *Clin. Cardiol.* 1998; 21: 817–824.