

**Maria Porzezińska<sup>1</sup>, Jacek Drozdowski<sup>1</sup>, Katarzyna Poławska<sup>2</sup>, Ludwika Wolska-Goszka<sup>1</sup>,  
Bogumiła Cynowska<sup>1</sup>, Jan Marek Słomiński<sup>1</sup>**

<sup>1</sup>Klinika Pneumonologii Akademii Medycznej w Gdańsku

Kierownik kliniki: prof. dr hab. med. Jan M. Słomiński

<sup>2</sup>Klinika Chorób Uszu, Nosa, Gardła i Krtani Akademii Medycznej w Gdańsku

Kierownik kliniki: prof. dr hab. med. Czesław Stankiewicz

## **Izolowana sarkoidoza górnych dróg oddechowych — opis 2 przypadków**

### **Isolated sarcoidosis of upper respiratory tract — a description of 2 cases**

#### **Abstract**

Sarcoidosis is a granulomatous disease of unknown etiology. In sarcoidosis almost all organs can be involved but the disease most often affects the lungs and intrathoracic lymph nodes.

Isolated extrapulmonary organs involvement occurs very seldom. We present two cases of sarcoidosis limited to upper respiratory tract — a young woman with laryngeal sarcoidosis and recurrent throat pain and the woman with the disease of the sinuses and pharynx and clinical symptoms of chronic sinusitis poorly responsive to conventional treatment.

**Key words:** sarcoidosis, upper respiratory tract, paranasal sinuses, larynx

**Pneumonol. Alergol. Pol. 2008; 76: 276–280**

#### **Streszczenie**

Sarkoidoza jest chorobą ziarniniakową o nieznannej etiologii. W jej przebiegu może dojść do zajęcia praktycznie wszystkich narządów, ale najczęściej zmiany występują w obrębie płuc i węzłów chłonnych klatki piersiowej. Izolowane zajęcie narządów pozapłucnych jest bardzo rzadkim zjawiskiem.

Przedstawiono dwa przypadki sarkoidozy ograniczonej do górnych dróg oddechowych — młodą kobietę z sarkoidozą krtani, skarżącą się na nawracające bóle gardła, oraz kobietę z sarkoidozą zatok przynosowych i gardła, z klinicznym obrazem przewlekłego zapalenia zatok, niereagującego na konwencjonalne leczenie.

**Słowa kluczowe:** sarkoidoza, górne drogi oddechowe, zatoki przynosowe, krtani

**Pneumonol. Alergol. Pol. 2008; 76: 276–280**

#### **Wstęp**

Sarkoidoza jest chorobą ziarniniakową o nieznannej etiologii, w przebiegu której może dojść do zajęcia praktycznie wszystkich narządów. Zmiany w obrębie górnych dróg oddechowych, podobnie jak w przypadku zajęcia innych narządów pozapłucnych, towarzyszą zwykle zmianom w obrębie klatki piersiowej [1–3]. Izolowane zajęcie górnych dróg oddechowych jest rzadkim zjawiskiem. Poniżej przedstawiamy 2 takie przypadki.

#### **Opisy przypadków**

##### **Przypadek 1**

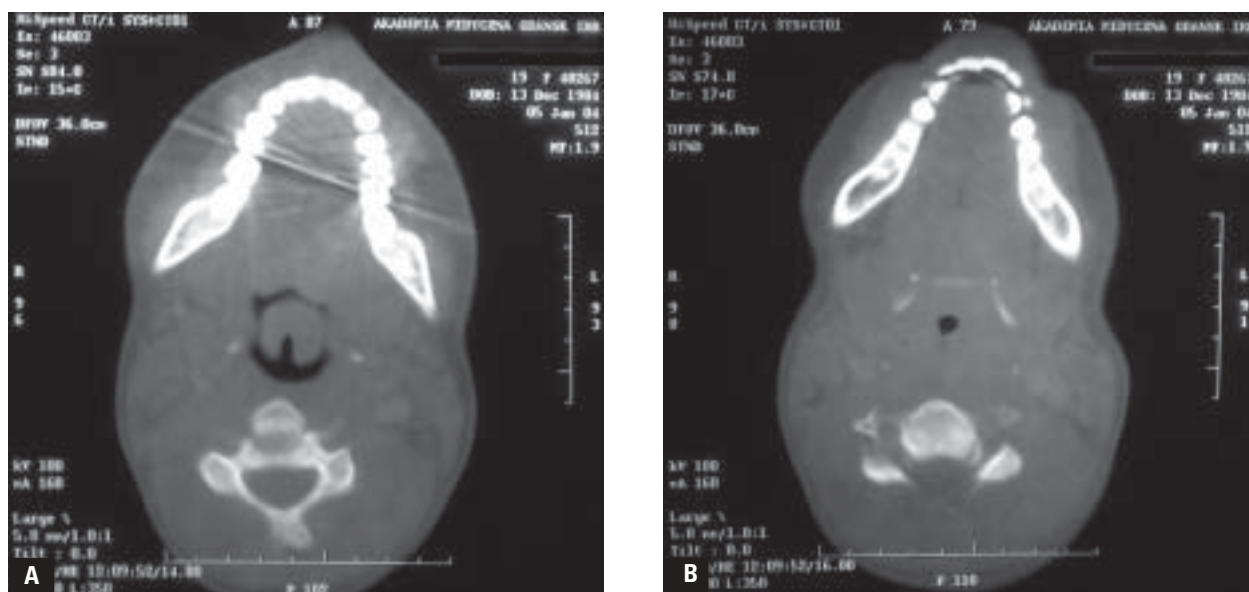
Kobieta w wieku 19 lat, podająca w wywiadzie nawracające od około 10 miesięcy okresy bólu gardła poprzedzone rozpoznaniem anginy. Z tego powodu pacjentka była hospitalizowana na Oddziale Otolaryngologii Szpitala Gdańsk-Zaspa. Z powiększonej nagłośni pobrano wówczas wycinki, które wykazały nasilone przewlekłe zapalenie w zrębie błony śluzowej z tworzeniem licznych

**Adres do korespondencji:** Maria Porzezińska, Klinika Pneumonologii Akademii Medycznej w Gdańsku, ul. Dębinki 7, 80–211 Gdańsk, tel.: (058) 349 25 06, faks: (058) 341 87 68, e-mail: maria.p@interia.pl

Praca wpłynęła do Redakcji: 3.09.2007 r.

Copyright © 2008 Via Medica

ISSN 0867–7077



**Rycina 1.** Tomografia komputerowa szyi ukazała symetryczne powiększenie nagłośni (A) oraz pogrubienie tkanek miękkich tylnych i bocznych ścian gardła ze zwężeniem słupa powietrza (B)

**Figure 1.** Computed tomography scans show symmetric enlargement of epiglottis (A) and thickening of posterior and lateral walls of pharynx with narrowing of air column (B)

ziarniniaków gruźliczopodobnych. W pojedynczych ziarniniakach widoczna była martwica. Wysłunięto podejrzenie gruźlicy krtani i skierowano pacjentkę do tutejszej kliniki w celu leczenia.

W czasie pobytu w klinice w wideolaryngoskopii widoczne było pogrubienie nagłośni, fałdów nalewkowo-nagłośniowych i nalewek. Tomografia komputerowa (TK) szyi wykazała symetryczne powiększenie nagłośni oraz pogrubienie tkanek miękkich tylnej i bocznych ścian gardła, ze zwężeniem słupa powietrza na wysokości części środkowej gardła i kości gnykowej. Nie było powiększenia węzłów chłonnych szyi, migdałków podniebiennych ani pierścienia Waldeyera (ryc. 1A i B). Badanie RTG klatki piersiowej i spirometria były prawidłowe. W pobranych dwukrotnie popłuczynach z krtani ani w wymazach z gardła nie wykazano obecności prątków gruźlicy. U chorej nie występowały objawy ogólne, nie było odchyłań w badaniach biochemicznych krwi, dobową utratą wapnia z moczem mieściła się w granicach normy.

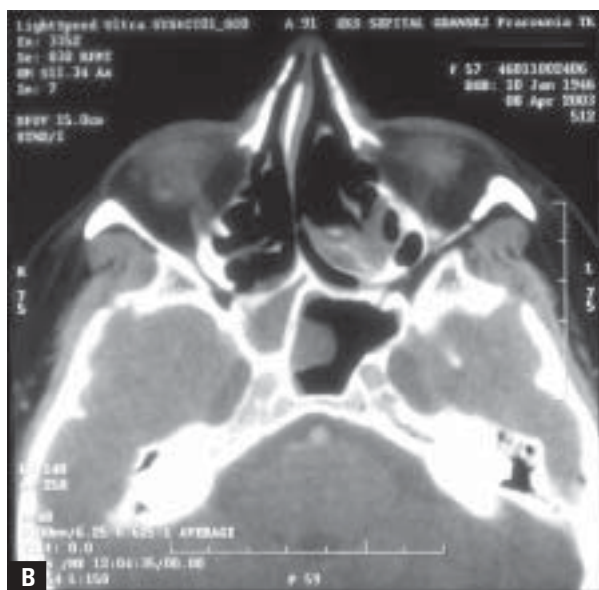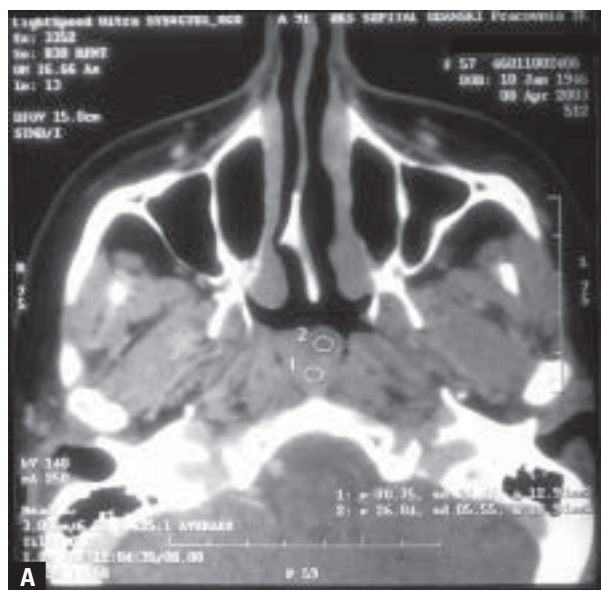Ponownie oceniono preparaty histologiczne i na podstawie całości obrazu klinicznego rozpoznano sarkoidozę krtani. Chorą wypisano do dalszej obserwacji w warunkach ambulatoryjnych.

Po 5 miesiącach nasiliły się dolegliwości bólowe gardła, pojawiła się chrypka i trudności w mówieniu. Badanie laryngologiczne i TK szyi wykazało progresję zmian w obrębie krtani i gardła. Obraz RTG klatki piersiowej i badanie spiro-

metryczne nadal były prawidłowe. Wdrożono leczenie prednizonem, początkowo 40 mg/d., ze stopniową redukcją dawki. Leczenie zakończono na prośbę chorej po 9 miesiącach. Przez pierwsze 3 miesiące podawano także izoniazyd — 300 mg/d. Uzyskano stopniowe ustąpienie objawów. Utrzymuje się jedynie niewielkie pogrubienie nagłośni.

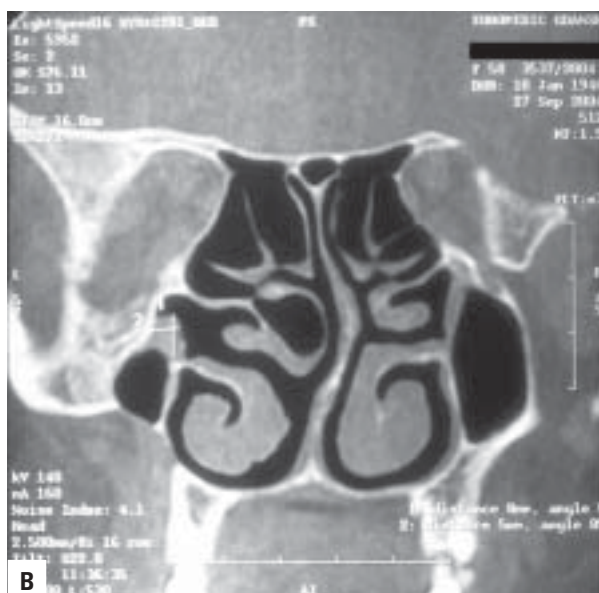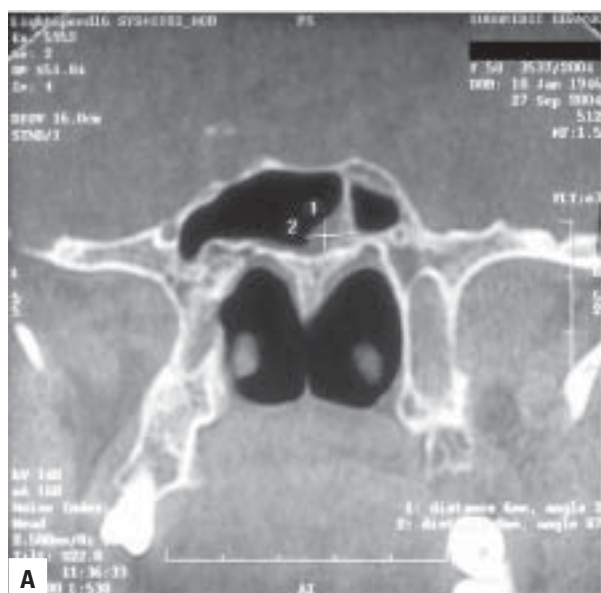## Przypadek 2

Kobietę (58 lat), z rozpoznaną 8 miesięcy wcześniej sarkoidozą (Kujawsko-Pomorskie Centrum Pulmonologii, Bydgoszcz), przyjęto do kliniki z powodu nawrotu objawów przewlekłego zapalenia zatok po zakończeniu półrocznej steroidoterapii. W wywiadzie podawała utrzymujące się od 9 lat objawy przewlekłego zapalenia zatok, spływanie wydzieliny po tylnej ścianie gardła i okresowo występującą niedrożność nosa. W przeszłości pacjentkę kilkakrotnie leczono z tego powodu operacyjnie. Rozpoznanie sarkoidozy postawiono na podstawie badania histologicznego usuniętego powiększonego migdałka gardłowego o niejednolitej gęstości oraz przylegającej masy tkankowej o średnicy 10 mm, która ulegała wzmocnieniu kontrastowemu w badaniu TK. Zmianom tym towarzyszyło pogrubienie śluzówki zatoki klinowej i komórek sitowych po stronie lewej oraz w zachyłku zębodołowym lewym (ryc. 2A i B). W badaniach dodatkowych wykonanych w tamtym okresie nie wykazano innej lokalizacji zmian. Po wdrożeniu leczenia glikokortykosteroidami nasilenie objawów przewlekłe-



**Rycina 2.** Badanie tomografii komputerowej ukazało powiększony migdałek gardłowy i przylegającą masę tkankową (A) oraz pogrubienie błony śluzowej zatoki klinowej po stronie lewej (B)

**Figure 2.** Computed tomography scans show enlargement of pharyngeal tonsil and adjacent tissue mass (A) and thickening of sphenoid sinus mucosa on the left side (B)



**Rycina 3.** Tomografia komputerowa zatok przynosowych ukazująca odcinkowe pogrubienie błony śluzowej zatoki klinowej (A) i szczękowej lewej (B)

**Figure 3.** Computed tomography scans show segmental thickening of mucosa in sphenoid sinus (A) and left maxillary sinus (B)

go zapalenia zatok zmniejszyło się, ale objawy nawróciły w ciągu 2 miesięcy po zakończeniu leczenia.

Przy przyjęciu do tutejszej kliniki badanie TK zatok przynosowych wykazało utrzymujące się odcinkowe pogrubienie śluzówki w obrębie zatoki klinowej i szczękowej lewej (ryc. 3A i B). Powtarzane badania RTG klatki piersiowej w całym okresie choroby były prawidłowe. Badanie USG jamy

brzuszej, ECHO serca, badanie okulistycznie nie wykazały zmian w przebiegu sarkoidozy w innych narządach. Odczyn tuberkulinowy był dodatni (16 mm). Przeciwciała przeciw cytoplazmie neutrofilów (ANCA, *anti-nuclear cytoplasmic antibodies*) i odczyn przeciwciał kardiolidowych (RPR, *rapid plasma reagin*) w kierunku kiły były ujemne. Rozpoznano sarkoidozę zatok przynosowych i rozpoczęto leczenie prednizonem, początkowo

40 mg/d., powoli redukując dawkę. Uzyskano stopniowe ustępowanie objawów. Po 7 miesiącach badanie TK wykazało zmniejszenie zmiany w zatoce klinowej. Leczenie zakończono po 14 miesiącach. Po kolejnych 2 miesiącach, ze względu na ponowne nasilenie objawów przewlekłego zapalenia zatok, włączono steroidoterapię donosową, uzyskując częściową poprawę kliniczną.

## Omówienie

Sarkoidoza jest chorobą wieloukładową, w której zajęte mogą być praktycznie wszystkie narządy. Częstość zajęcia górnych dróg oddechowych szacuje się na 0,5–6%, a zmiany te towarzyszą zwykle nieprawidłowościom w obrębie klatki piersiowej [1–3]. Objawy kliniczne zależą od lokalizacji i rozległości zmian.

Najczęściej dochodzi do zajęcia ślinianek. Ich powiększeniu towarzyszy wtedy zwykle suchość w jamie ustnej [3, 4].

Dość często dochodzi także, tak jak w drugim opisanym przypadku, do zajęcia migdałków i zatok przynosowych [3, 5, 6]. Zmianom w zatokach przynosowych towarzyszy często zajęcie błony śluzowej, a czasem także chrząstek nosa. Śluzówka jest wtedy obrzęknięta i krucha, czasem przybiera wygląd kostki brukowej. W obrębie małżowin i przegrody nosa mogą być widoczne guzki lub płytki odpowiadające zmianom sarkoidalnym, u innych chorych mogą tworzyć się nadżerki. Czasem występują także polipy nosa lub patologiczne masy w obrębie gardła. Rzadko natomiast spotyka się deformacje lub perforacje chrząstek nosa. Powyższym zmianom towarzyszą zwykle słabo poddające się konwencjonalnemu leczeniu objawy przewlekłego zapalenia zatok pod postacią niedrożności lub wycieku z nosa, czasem o charakterze ropnym lub krwistym, a także spływanie wydzieliny po tylnej ścianie gardła. Rzadziej występują bóle twarzy, dysfagia i utrata węchu [3, 5–8]. Zmiany widoczne w badaniach obrazowych są także niespecyficzne. Zwykle jest to zaciemnienie zatok przynosowych, rozlane lub odcinkowe pogrubienie błony śluzowej, a czasem także zmiany destrukcyjne i nadżerki kości [5, 6].

Najrzadziej dochodzi w sarkoidozie do zajęcia krtani, gdzie częstość zmian szacuje się na 1,2% [3–6]. Najczęściej pojawiają się one (tak jak u pierwszej chorej) w części nadgłośniowej, czyli w nagłośni i fałdach nalewkowo-nagłośniowych. W ich obrębie widoczne są wtedy blade nacieki, czasem z drobnymi guzkami na powierzchni. Bardzo rzadko natomiast zmiany występują się na fałdach głosowych [2–5, 9]. Zmiany w obrębie krtani powodują wystąpienie chrypki, przewlekłego kaszlu, dysfonii,

a także bólów szyi lub gardła. Na skutek zwężenia dróg oddechowych i utrudnienia przepływu powietrza może wystąpić duszność, a nawet obturacyjny bezdech senny [3, 4, 8–10].

Izolowanemu zajęciu górnych dróg oddechowych, podobnie jak przy innych lokalizacjach sarkoidozy, mogą towarzyszyć objawy ogólne: stany podgorączkowe, uczucie zmęczenia, utrata masy ciała [3, 8, 9].

Podobnie jak w przypadkach choroby o innej lokalizacji, sarkoidozę górnych dróg oddechowych rozpoznaje się na podstawie wykazania w zajętych narządach obecności nieserowaciejących ziarniaków z komórek nabłonkowatych, przy najczęściej skąpoobjawowym lub bezobjawowym przebiegu klinicznym. Konieczne jest także wykluczenie innych chorób o podobnym obrazie klinicznym i histopatologicznym [1, 3, 6, 11, 12]. W przypadku zajęcia górnych dróg oddechowych należy wykluczyć przede wszystkim gruźlicę, grzybicę, kiłę, promienicę, ziarniniak Wegenera, a także nowotwory, berylozę czy amyloidozę [3, 6, 13]. Rozpoznanie choroby jest szczególnie trudne, jeśli sarkoidozie górnych dróg oddechowych nie towarzyszą, tak jak w opisanym przypadku, zmiany w innych narządach.

Przebieg kliniczny choroby jest często trudny do przewidzenia. U wielu chorych zmiany mogą ulegać samoistnej regresji [7, 11]. U innych przewlekłe postępują i mogą doprowadzić do nieodwracalnych zmian w zajętych narządach. Farmakoterapia sarkoidozy górnych dróg oddechowych nie różni się od leczenia choroby z dominacją zmian płucnych. Podstawę leczenia stanowią glikokortykosteroidy podawane najczęściej w dawce początkowej 20–40 mg/d., stopniowo redukowanej do dawki podtrzymującej 5–10 mg/d., kontynuowanej przez wiele miesięcy [1, 2, 5, 7, 8, 11, 14]. Mają one zapobiegać powstawaniu zmian bliznowatych w narządach objętych chorobą, a w przypadku nasilonych objawów klinicznych zmniejszają ich natężenie. W przypadku łagodnej choroby ze zmianami ograniczonymi, na przykład do błony śluzowej nosa, wystarczające może być podawanie miejscowo glikokortykosteroidów [1]. Odpowiedź na leczenie jest trudna do przewidzenia. U części chorych, podobnie jak w przypadku pierwszej opisanym pacjentki, zmiany szybko ustępują lub ulegają stabilizacji. U innych, jak to miało miejsce w drugim z prezentowanych przypadków, objawy utrzymują się mimo leczenia lub nawracają po jego zakończeniu [5–8]. Przy nieskuteczności glikokortykosteroidów korzystne efekty można osiągnąć, dołączając leki cytotoksyczne, najczęściej metotreksat lub azatioprynę

[1, 3, 5, 7, 8]. W przypadku rozległych i nieodpowiadających na leczenie farmakologiczne zmian poprawę uzyskiwano także po zastosowaniu radioterapii [15]. Przy zajęciu krtani konieczne może być usunięcie zmian ziarniniakowych w laryngoskopii bezpośredniej metodą tradycyjną lub z wykorzystaniem lasera CO<sub>2</sub>, a w niektórych przypadkach istnieje nawet konieczność tracheostomii [5–7, 10].

Sarkoidoza jest chorobą o zmiennym obrazie klinicznym, która może manifestować się zajęciem wielu różnych narządów i sprawiać duże trudności diagnostyczne. Jej rozpoznanie musi być ostrożne i wymaga niekiedy współpracy lekarzy różnych specjalności.

### Piśmiennictwo

- American Thoracic Society: Statement on sarcoidosis. *Am. J. Respir. Crit. Care Med.* 1999; 160: 736.
- Modrzyński M., Wróbel B., Zawisza E., Grochowski P. Przypadek izolowanej sarkoidozy krtani. *Pol. Merk. Lek.* 2000; 9: 707–708.
- Rottoli P., Bargagli E., Chidichimo C. i wsp. Sarcoidosis with upper respiratory tract involvement. *Respir. Med.* 2006; 100: 253–257.
- Stankiewicz A., Lulia-Krauze G. Sarkoidoza krtani. *Wiad. Lek.* 1988; 41: 1615–1617.
- Brown J.J., Gentile A., Pauli G. Sinonasal sarcoidosis: review and report of fifteen cases. *Laryngoscope* 2004; 114: 1960–1963.
- deShazo R.D., O'Brien M.M., Justice W.K., Pitcock J. Diagnostic criteria for sarcoidosis of the sinuses. *Clin. Immunol.* 1999; 103: 789–795.
- Baum E.D., Boudousquie A.C., Li S., Mirza N. Sarcoidosis with nasal obstruction and septal perforation. *Ear Nose Throat J.* 1998; 77: 896–890.
- Agrawal Y., Godin D.A., Belafsky P.C. Cytotoxic agents in the treatment of laryngeal sarcoidosis: a case report and review of the literature. *J. Voice* 2006; 20: 481–484.
- McLaughlin R.B., Spiegel J.R., Selber J., Gotsdiner D.B., Sataloff R.T. Laryngeal Sarcoidosis presenting as an isolated submucosal vocal fold mass. *J. Voice* 1999; 13: 240–245.
- Shah R.N.H., Mills P., George P.J.M., Wedzicha J.A. Upper airways sarcoidosis presenting as obstructive sleep apnoea. *Thorax* 1998; 53: 232–233.
- Wiatr E. Rozpoznawanie i leczenie sarkoidozy. *Pneumonol. Alergol. Pol.* 2000; 68: 588–602.
- Leao J.C., Hodgson T., Scully C., Porter S. Orofacial granulomatosis. *Aliment. Pharmacol. Ther.* 2004; 20: 1019–1027.
- Prior A.J., Calderon M.A., Lavelle R.J., Davies R.J. Nasal biopsy: indications, techniques and complications. *Respir. Med.* 1995; 89: 161–169.
- Judson M.A. An approach to the treatment of pulmonary sarcoidosis with corticosteroids. The six phases of treatment. *Chest* 1999; 115: 1158–1165.
- Fogel T.D., Weissberg J.B., Dobular K., Kirchner J.A. Radiotherapy in sarcoidosis of the larynx: case report and review of the literature. *Laryngoscope* 1984; 94: 1223–1225.