

**Anna Paczek¹, Monika Szturmowicz¹, Elżbieta Wiatr², Barbara Burakowska³,
Anna Fijałkowska¹, Adam Torbicki¹**

¹Klinika Chorób Wewnętrznych Klatki Piersiowej Instytutu Gruźlicy i Chorób Płuc w Warszawie
Kierownik: prof. dr hab. med. Adam Torbicki

²III Klinika Chorób Płuc Instytutu Gruźlicy i Chorób Płuc w Warszawie
Kierownik: prof. dr hab. med. Kazimierz Roszkowski-Śliż

³Zakład Radiologii Instytutu Gruźlicy i Chorób Płuc w Warszawie
Kierownik: dr Iwona Bestry

Śródmiąższowe zapalenie płuc u chorego leczonego amiodaronem — opis przypadku

Interstitial pneumonitis in a patient treated with amiodarone — case report

Abstract

Amiodarone, antiarrhythmic drug of III class is used in patients with supraventricular and ventricular arrhythmias, often with coexisting congestive heart failure. Side effects of amiodarone treatment are observed in approximately 75% of patients. Most dangerous are the symptoms of amiodarone pulmonary toxicity occurring in 2–17% of patients. We present a patient with COPD, in whom interstitial pneumonitis with radiologic features of organizing pneumonia developed after one year of amiodaron treatment due to supraventricular and ventricular arrhythmias. The drug was stopped and steroids were introduced due to marked respiratory insufficiency. Regression of pulmonary symptoms and improvement of ventilatory parameters were observed after 3 months of treatment. Pathogenesis, diagnostic procedures and current methods of treatment of this jatrogenic disease are discussed.

Key words: amiodarone, organizing pneumonia, steroidotherapy

Pneumonol. Alergol. Pol. 2008; 76: 118–124

Streszczenie

Amiodaron, lek antyarytmiczny III klasy, jest stosowany w zaburzeniach rytmu pochodzenia komorowego i nadkomorowego, często ze współistniejącą dysfunkcją lewej komory. U około 75% chorych w czasie leczenia amiodaronem rozwijają się działania niepożądane, które zmuszają niekiedy do odstawienia leku. W 2–17% przypadków dochodzi do powikłań płucnych. W pracy przedstawiono chorego na przewlekłą obturacyjną chorobę płuc, u którego po roku leczenia amiodaronem z powodu nadkomorowych i komorowych zaburzeń rytmu serca stwierdzono zmiany śródmiąższowe w płucach, najbardziej odpowiadające organizującemu się zapaleniu płuc, z objawami ciężkiej hipoksemicznej niewydolności oddychania. Po odstawieniu leku i zastosowaniu kortykosteroidów uzyskano znaczącą poprawę kliniczną. W pracy przedstawiono aktualne poglądy na temat rozpoznawania tego jatrogennego schorzenia, zapobiegania mu i leczenia.

Słowa kluczowe: amiodaron, organizujące się zapalenie płuc, steroidoterapia

Pneumonol. Alergol. Pol. 2008; 76: 118–124

Adres do korespondencji: Anna Paczek, Klinika Chorób Wewnętrznych Klatki Piersiowej, Instytut Gruźlicy i Chorób Płuc, ul. Płocka 26, 01–138 Warszawa, tel.: (022) 431 21 14, e-mail: 4klinika@igichp.edu.pl

Praca wpłynęła do Redakcji: 23.07.2007 r.
Copyright © 2008 Via Medica
ISSN 0867–7077

Wstęp

Amiodaron jest lekiem antyarytmicznym, stosowanym zarówno w arytmiiach pochodzenia komorowego, jak i nadkomorowego, często u chorych ze współistniejącą dysfunkcją lewej komory [1–3]. Działania niepożądane ze strony układu krążenia występują dość rzadko i manifestują się zaburzeniami rytmu i przewodzenia. Natomiast działania niepożądane ze strony innych układów stwierdza się u około 75% chorych [1]. Najczęściej spotykane to: odkładanie się złogów w rogówce, dysfunkcja tarczycy, zmiany skórne, uczulenie na światło, neuropatia, zapalenie wątroby, neutropenia, małopłytkowość [2, 4]. Szacuje się, że nawet do 25% pacjentów przerywa terapię z powodu działań niepożądanych [4]. U około 2–17% leczonych dochodzi do powikłań płucnych [2, 5–8].

Poniżej przedstawiono przypadek pacjenta leczonego amiodaronem z powodu nadkomorowych i komorowych zaburzeń rytmu serca, u którego doszło do ciężkiej hipoksemicznej niewydolności oddechowej w przebiegu śródmiąższowego zapalenia płuc.

Opis przypadku

Siedemdziesięciosześcioletni mężczyzna został skierowany do Kliniki Chorób Wewnętrznych Klatki Piersiowej Instytutu Gruźlicy i Chorób Płuc (IGiChP) w Warszawie w celu diagnostyki nadciśnienia płucnego oraz zmian w płucach stwierdzonych w badaniu radiologicznym (RTG) klatki piersiowej. Od wielu lat pacjent palił papierosy (łącznie 50 paczolat), 2 lata temu porzucił nałóg. Przed kilkoma laty rozpoznano u niego przewlekłą obturacyjną chorobę płuc (POChP) o umiarkowanym nasileniu. Ponadto stwierdzono zespół metaboliczny (nieprawidłowa glikemia na czczo, otyłość brzuszna — wskaźnik masy ciała [BMI, *body mass index*] 28 kg/m², nadciśnienie tętnicze, hiperlipidemia mieszana), żylaki kończyn dolnych, miażdżycę zrostową tętnic kończyn dolnych, przerost gruczołu krokowego, przewlekłą łagodną niewydolność nerek. W 2003 roku u pacjenta wykonano elektresekcję brodawczaka pęcherza moczowego. Od tego czasu pozostawał pod opieką urologa. Na stałe przyjmował bromek ipratropium, pentoksyfiliinę i peryndopryl.

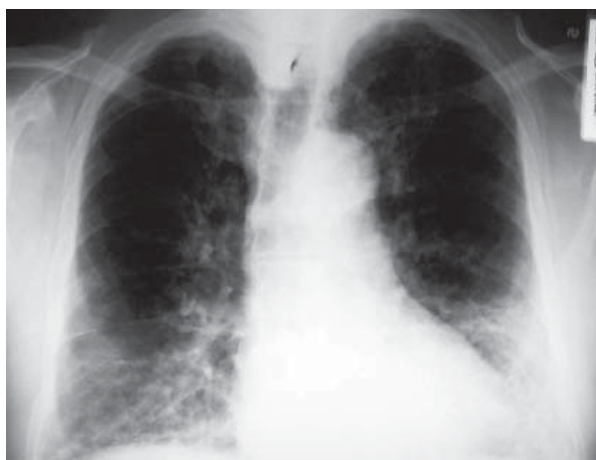We wrześniu 2004 roku pacjent był hospitalizowany na Oddziale Kardiologicznym Szpitala Rejonowego. Wykonane wówczas badanie holterowskie wykazało zaburzenia rytmu serca pod postacią licznych częstoskurczów pochodzenia nadkomorowego oraz pojedynczych dodatkowych po-

budzeń pochodzenia komorowego. Zdecydowano o leczeniu amiodaronem. Po zastosowaniu dawki nasycającej zalecono dawkę podtrzymującą 400 mg/dobę, uzyskując bardzo dobry efekt antyarytmiczny. Po około 12 miesiącach leczenia pacjent zaczął odczuwać duszność, znacznie zmniejszyła się tolerancja wysiłku, nasilił się suchy kaszel, pojawiły się obrzęki kończyn dolnych oraz niespecyficzne dolegliwości bólowe w klatce piersiowej. Dolegliwości stopniowo narastały i zaczęły uniemożliwiać wykonywanie codziennych czynności życiowych. Z tego powodu w lutym 2006 roku chory ponownie przebywał na Oddziale Kardiologicznym.

W badaniu echokardiograficznym stwierdzono powiększenie jamy prawej komory bez cech jej przeciążenia, graniczną grubość mięśnia lewej komory, powiększony lewy przedsionek. Stwierdzono cechy nadciśnienia płucnego: niedomykalność zastawki trójdzielnej z podwyższonym gradientem przez zastawkę trójdzielną (TVPG, *tricuspid valve pressure gradient*) do 58 mm Hg i skróconym czasem akceleracji wyrzutu do tętnicy płucnej (AcT, *acceleration time*) do 80 ms. W badaniu RTG klatki piersiowej uwidoczniło się zagęszczenia miąższowe i siateczkowate w obu płucach. Chorego skierowano do IGiChP celem poszerzenia diagnostyki.

Przy przyjęciu pacjent był w stanie ogólnym średnim. W badaniu przedmiotowym stwierdzono duszność spoczynkową, obustronne obrzęki podudzi, nad polami płucnymi były obecne obustronne trzeszczenia sięgające do kątów łopatek, bardziej nasilone po stronie lewej. Czynność serca była miarowa, o częstotści 80/min, a nad zastawką pnia płucnego był słyszalny szmer skurczowy.

W gazometrii zwracała uwagę znaczna hipoksemia (pO₂ — 32,3 mm Hg, pCO₂ — 38,9 mm Hg, pH — 7,42, HCO₂ — 24,6 mm Hg, saturacja — 63,3%). W badaniach laboratoryjnych stwierdzono podwyższone wartości wskaźników stanu zapalnego — odczyn Biernackiego (OB) był przyspieszony do 30 mm/h, stężenie białka C-reaktywnego (CRP, *C-reactive protein*) wynosiło 46,3 mg/l, fibrynogenu — 4,74 g/l, d-dimerów — 2882 μg/l. Stężenie N-końcowego fragmentu peptydu natriuretycznego typu B (NTproBNP, *N-terminal pro-brain natriuretic peptide*) było podwyższone i wynosiło 1815 pg/ml (norma 68–112 pg/ml). Stężenie kreatyniny wynosiło 1,4 mg%, a kwasu moczowego — 8,8 mg%. Wartości pozostałych parametrów, takich jak aktywność enzymów wątrobowych, morfologia krwi obwodowej oraz badania ogólne moczu, były prawidłowe. Odczyn tuberkulinowy był ujemny. Z posiewu płwociny nie uzyskano wzrostu bakterii. W badaniu bezpośrednim płwociny nie stwier-



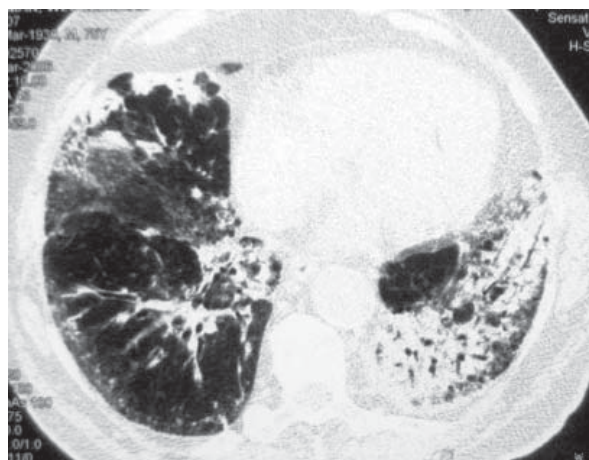
Rycina 1. Zdjęcie przeglądowe klatki piersiowej (pa). Plamiste zagęszczenia miąższowe w dolnych partiach płuc, z przewagą zmian po stronie lewej

Figure 1. Chest X ray (pa). In the lower lung zones patchy areas of consolidations, more prominent on the left side

dzono prątków kwasoopornych. Miana przeciwciał przeciwnuklearnych (ANA, *antinuclear antibody*) i przeciwciał przeciw cytoplazmie neutrofilii (ANCA, *anti-neutrophil cytoplasmic antibody*) nie były podwyższone, nie wykazano obecności czynnika reumatoidalnego.

W badaniu RTG klatki piersiowej stwierdzono plamiste zagęszczenia miąższowe i zmiany siateczkowate w środkowych i dolnych partiach płuc, bardziej nasilone po stronie lewej, powiększoną sylwetkę serca oraz cechy zastojów w krążeniu płucnym pod postacią poszerzenia żył do płatów górnych (ryc. 1). Tomografia komputerowa klatki piersiowej w opcji angio nie wykazała obecności skrzeplin w tętnicach płucnych. W tomografii komputerowej wysokiej rozdzielczości (TKWR) uwidoczniło się zagęszczenia miąższowe z bronchogramem powietrznym, zmiany siateczkowate i zacienienia typu matowej szyby oraz znacznego stopnia rozedmę, a także umiarkowaną limfadenopatię śródpiersiową (ryc. 2).

Badania czynnościowe płuc wykazały cechy restrykcji: całkowita pojemność płuc (TLC, *total lung capacity*) 4,56 l — 69% (wartość należna 6,58 l), maksymalna pojemność życiowa (VC_{max} , *maximum vital capacity*) 2,73 l — 71% (wartość należna 3,82 l); natężona objętość wydechowa pierwszosekundowa (FEV_1 , *forced expiratory volume in one second*) 1,93 — 72% (wartość należna 2,67 l), $FEV_1\%/VC_{max}$ 70,68% (wartość należna 74,6%). Zdolność dyfuzyjna płuc (DLCO, *carbon monoxide diffusing capacity*) była znacznie obniżona i wynosiła 1,86 mmol/min/kPa, co stanowiło 22,2% wartości należnej (8,35 mmol/min/kPa).



Rycina 2. Tomografia komputerowa wysokiej rozdzielczości, okno płucne. Przekrój na poziomie serca. Plamiste zagęszczenia miąższowe z bronchogramem powietrznym w płacie dolnym lewym, w płacie środkowym i dolnym prawym plamiste podopłucnowe zagęszczenia, podopłucnowe zmiany siateczkowate i zacienienia typu matowej szyby. Rozedma płuc

Figure 2. High resolution computed tomography, lung window setting. Scan at the level of the heart. In the left lower lobe patchy areas of consolidation with air bronchogram. In the middle and right lower lobe subpleural consolidations, reticular pattern and ground-glass opacities. Emphysema pulmonum

W badaniu echo serca stwierdzono powiększoną jamę prawej komory oraz nadciśnienie płucne. Gradient przez zastawkę trójdzielną wynosił 58 mm Hg, czas akceleracji wyrzutu do tętnicy płucnej był skrócony do 80 ms. W 6-punktowym badaniu USG żył głębokich kończyn dolnych nie wykazano skrzeplin, natomiast stwierdzono zakrzepicę w żyłę odpiszczelowej lewej.

Zmiany stwierdzane w obrazie TKWR odpowiadały najbardziej organizującemu się zapaleniu płuc, powstałemu najprawdopodobniej na skutek przyjmowania amiodaronu przez chorego z zaawansowaną rozedmą. Nie wykonywano biopsji płuca z powodu ciężkiej hipoksemicznej niewydolności oddychania i współistniejącego nadciśnienia płucnego.

Odstawiono amiodaron, włączono do leczenia diuretyki, leki bronchodylatoryjne oraz tlen. Z uwagi na znaczną hipoksemię i rozległe zmiany radiologiczne w miąższu płucnym zdecydowano o konieczności zastosowania glikokortykosteroidów (prednizon 50 mg/dobę). Z powodu licznych dodatkowych obciążeń dołączono leczenie przeciwzakrzepowe heparyną drobnocząsteczkową w dawce odpowiadającej rozszerzonej profilaktyce pierwotnej. W trakcie leczenia nie obserwowano powikłań, pacjent został wypisany do domu z zaleceniem przyjmowania prednizonu w dawce 30 mg/dobę oraz stosowania domowego leczenia tlenem w przepływie 2 l/min.

Po 5 tygodniach leczenia pojawiły się stany podgorączkowe i objawy dyzuryczne. Pacjent był konsultowany przez urologa, który rozpoznał zapalenie gruczołu krokowego i zalecił antybiotykoterapię. Biorąc pod uwagę infekcyjne powikłanie steroidoterapii, zdecydowano o stopniowej redukcji dawki prednizonu do 15 mg/dobę.

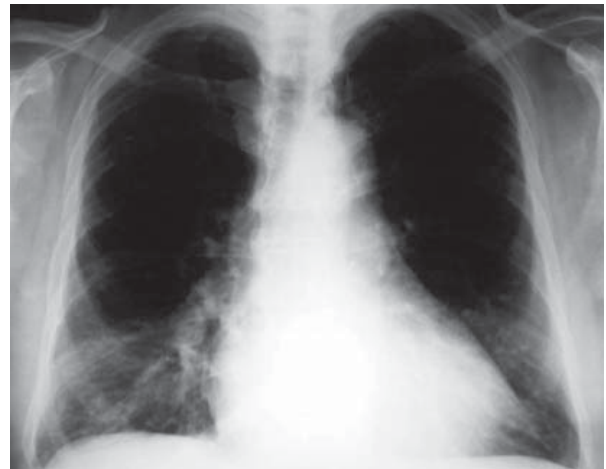Po 6 miesiącach stosowania glikokortykosteroidów pacjent został przyjęty do Kliniki w celu wykonania badań kontrolnych. Zgłaszał znaczną poprawę samopoczucia, zmniejszenie duszności i kaszlu, poprawę tolerancji wysiłku (z III do II klasy czynnościowej według *New York Heart Association* [NYHA]). W badaniu przedmiotowym nie stwierdzono obrzęków kończyn dolnych, nad polami płucnymi słyszalne były jedynie przypodstawnie pojedyncze trzeszczenia.

W badaniu radiologicznym i TKWR klatki piersiowej stwierdzono znaczną regresję opisywanych uprzednio zmian miąższowych oraz zacienień o typie matowej szyby (ryc. 3 i 4). Poprawie uległy parametry gazometryczne. Ciśnienie parcjalne tlenu we krwi tętniczej (PaO_2) wzrosło do 61,9 mm Hg, PaCO_2 wynosiło 35,7 mm Hg, a saturacja — 92%. W badaniu czynnościowym ustąpiły cechy restrykcji. Całkowita pojemność płuc (TLC) wynosiła 6,51 l — 89% (wartość należna 7,3 l), VC_{max} 4,1 l — 93,8% (wartość należna 4,37 l), FEV_1 2,64 l — 89,9% (wartość należna 2,93 l), wskaźnik Tiffenau — 64% (wartość należna 74,6%). Zaobserwowano znaczny wzrost DLCO — do 4,03 mmol/min/kPa — 43,1% (wartość należna 9,35 mmol/min/kPa). W badaniu echo serca stwierdzono zmniejszenie wymiaru prawej komory, zaś TVPG obniżył się z 58 do 43 mm Hg. Wobec poprawy zdecydowano o dalszej powolnej redukcji dawki kortykosteroidów, planując całkowite ich odstawienie po roku leczenia.

Omówienie

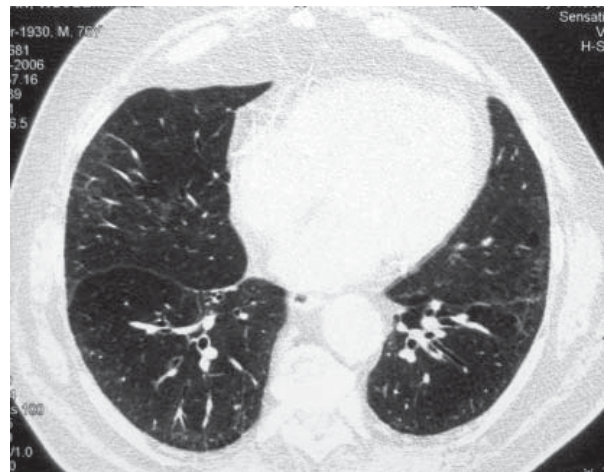
Chociaż amiodaron jest lekiem znanym i stosowanym od wielu lat, to pierwsze doniesienie dotyczące działań niepożądanych ze strony układu oddechowego pochodzi z 1980 roku [9].

Najczęściej spotykane powikłania, określane wspólnym mianem „płuca amiodaronowego”, to różne formy śródmiąższowego zapalenia płuc, występujące pojedynczo lub w skojarzeniach, takie jak nieswoiste śródmiąższowe zapalenie płuc (NSIP, *nonspecific interstitial pneumonia*), organizujące się zapalenie płuc (OP, *organizing pneumonia*), rzadziej — zwykle śródmiąższowe zapalenie płuc (UIP, *usual interstitial pneumonia*), nacieki eozynofilowe [2, 10]. Terminem „płuca amiodaronowe” określa się również zespoły z objawami



Rycina 3. Zdjęcie przeglądowe klatki piersiowej. Wyraźna regresja zmian płucnych

Figure 3. Prominent regression of the lung opacities



Rycina 4. Tomografia komputerowa wysokiej rozdzielczości, okno płucne. Przekrój na poziomie serca. Wyraźna regresja zmian o charakterze zagęszczeń miąższowych i matowej szyby

Figure 4. High resolution computed tomography, lung window setting. Prominent regression of the patchy consolidations and ground-glass opacities

ostrej niewydolności oddechowej typu dorosłych (ARDS, *acute respiratory distress syndrome*). W tych przypadkach obraz histologiczny może odpowiadać rozlanemu uszkodzeniu pęcherzyków płucnych (DAD, *diffuse alveolar damage*) [3, 10].

Patogeneza zmian płucnych związanych z przyjmowaniem amiodaronu jest — w świetle ostatnich badań — złożona. Jednym z najlepiej poznanych mechanizmów uszkadzającego działania amiodaronu są zaburzenia metabolizmu lipidów poprzez hamowanie fosfolipazy. W wyniku tego procesu dochodzi do gromadzenia fosfolipidów w pneumocytach typu II, makrofagach i ko-

mórkach śród błonka oraz do wtórnego, stymulowanego przez cytokiny, naciekania śródmiąższu przez limfocyty i makrofagi [2, 5, 8, 10]. W 3–5% przypadków dochodzi do włóknienia już w początkowym okresie choroby [2]. Ostatnio podkreśla się również bezpośredni wpływ cytotoksyczny metabolitu amiodaronu — dezetyloamiodaronu (DEA) na mitochondria, które uwalniają wolne rodniki tlenowe [5, 10]. Mechanizm ten może mieć istotne znaczenie w patogenezie ARDS, który występuje u chorych leczonych amiodaronem po operacjach wykonanych w obrębie narządów klatki piersiowej [10–12]. Objawy te mogą wystąpić już kilka dni po leczeniu operacyjnym i nasilają się pod wpływem podawania tlenu w dużym stężeniu [2, 10, 11].

Częstość objawów płucnych u chorych leczonych amiodaronem ocenia się na 2–17% [2, 5–8]. U 2/3 pacjentów objawy te mają charakter przewlekły, u pozostałych ostry lub podosty [2, 10]. W badaniu klinicznym *Cardiac Arrest in Seattle: Conventional versus Amiodaron Drug Evaluation* (CASCADE), w którym oceniano skuteczność leczenia komorowych zaburzeń rytmu serca amiodaronem w porównaniu z innym lekiem antyarytmicznym, niepożądane odczyny płucne wystąpiły u 6% po roku leczenia i u 10% po 3 latach przyjmowania leku [13]. W badaniu *European Myocardial Infarction Amiodarone Trial* (EMIAT), którego celem była ocena skuteczności leczenia antyarytmicznego amiodaronem u pacjentów z niewydolnością serca po przeżytym zawale serca, działania niepożądane ze strony układu oddechowego obserwowano po 21 miesiącach leczenia u 5,4% pacjentów [14]. Najczęściej wymieniane czynniki ryzyka wystąpienia „płuca amiodaronowego” to: płeć męska, wiek powyżej 40 lat, nikotynizm, współistniejące schorzenia układu oddechowego [2, 4, 6, 10, 15]. Wszystkie te czynniki ryzyka wystąpiły w omawianym przypadku.

Istotne znaczenie w rozwoju patologii płucnej ma również dawka amiodaronu. Ryzyko działań niepożądanych wynosi 0,1% u chorych leczonych dawką mniejszą niż 200 mg/dobę i około 27% u chorych leczonych większymi dawkami [2, 7], jak to miało miejsce w opisywanym przypadku.

Objawy choroby mogą się pojawić w różnym czasie, od kilku tygodni do kilku lat od rozpoczęcia przyjmowania amiodaronu, jednak najczęściej, tak jak to było u opisywanego chorego, występują po około rocznej ekspozycji na lek [8]. Większość pacjentów zgłasza suchy kaszel i pogorszenie tolerancji wysiłku. Objawy te mogą być traktowane jako nasilenie lewokomorowej niewydolności serca, z tego wynika częste kilkumie-

siężne opóźnienie w ustaleniu rozpoznania. Istotnych wskazówek diagnostycznych dostarcza TKWR, w której widoczne są najczęściej obustronne, niesymetryczne plamiste zagęszczenia, zlokalizowane podopłucnowo lub w okolicach okołoskrzelowych, z bronchogramem powietrznym, zacinienia typu matowej szyby, pogrubienie ścian oskrzeli oraz rzadziej guzki śródzrazikowe i pogrubiałe przegrody wewnątrzrazikowe (zmiany siateczkowate) [2, 16, 17].

Badaniem przydatnym w rozpoznawaniu „płuca amiodaronowego” jest biopsja otwarta płuca, w której, poza zmianami histologicznymi typowymi dla wymienionych postaci „płuca amiodaronowego”, stwierdza się obecność lipidów w makrofażach, komórkach nabłonka oskrzeli, śród błonka naczyń i w pneumocytach [3]. Trwa dyskusja dotycząca wskazań do wykonywania biopsji w przypadkach podejrzenia „płuca amiodaronowego”. Większość autorów podkreśla, że jest to zabieg znacznie obciążający chorego, który może być powikłany narastającą niewydolnością oddechową [2, 8]. Biopsja powinna być wykonana u chorych, u których istnieją życiowe wskazania do stosowania amiodaronu z powodu groźnych tachyarytmii komorowych, u pacjentów zakwalifikowanych do przeszczepienia serca, u których w trakcie leczenia amiodaronem pojawiają się powikłania płucne i w przypadkach, w których pomimo odstawienia amiodaronu i włączenia steroidoterapii, nie uzyskuje się poprawy radiologicznej w czasie 2-miesięcznej obserwacji [2].

Mniej obciążającym badaniem jest bronchoskopia z płukaniem oskrzelowo-pęcherzykowym (BAL, *bronchoalveolar lavage*). Stwierdzana w BAL obecność makrofażów obciążonych fosfolipidami (tzw. komórek piankowatych) świadczy jednak jedynie o ekspozycji na amiodaron, a nie o jego toksycznym wpływie na płuca [2, 3, 7, 8].

W omawianym przypadku rozpoznanie ustalono na podstawie wywiadu, objawów klinicznych oraz obrazu TKWR. Z uwagi na znaczną hipoksemię i cechy nadciśnienia płucnego nie podejmowano diagnostyki inwazyjnej. Najbardziej prawdopodobnym rozpoznaniem było organizujące się zapalenie płuc. Przemawiał za tym charakter zmian obserwowanych w TKWR i ich regresja w badaniu kontrolnym wykonanym w czasie steroidoterapii. We wstępnym badaniu TKWR opisano również zmiany mogące przemawiać za NSIP (zmiany siateczkowate, ogniska matowej szyby i umiarkowana limfadenopatia), jednak ze względu na współistniejącą lewokomorową niewydolność serca interpretacja tych zmian była trudna. Istotne było w omawianym przypadku wykluczenie innych moż-

liwych schorzeń, takich jak zatorowość płucna, proces infekcyjny, rozrostowy czy choroba tkanki łącznej.

Podstawową metodą leczenia powikłań płucnych jest odstawienie amiodaronu, jednak ze względu na długi okres półtrwania leku (30–60 dni) [3, 5, 10, 12] oraz kumulację toksycznego metabolitu DEA w tkankach [3, 10] postępowanie takie może nie być wystarczające. W przypadkach przebiegających z objawami ARDS lub innych nasilonych objawów płucnych stosuje się glikokortykosteroidy, zwykle w dawce 0,75–1 mg/kg mc. [2]. W przypadku regresji zmian oraz dobrej tolerancji leczenia zaleca się stosowanie terapii co najmniej przez rok [2], brak jednak badań kontrolowanych, w których oceniano by wpływ czasu leczenia na jego skuteczność. Zaleca się natomiast powolne zmniejszanie dawki leku, gdyż przy szybkiej redukcji obserwowano nawroty choroby [18].

W omawianym przypadku, mając na uwadze nasilone zmiany radiologiczne w płucach i hipoksemię, podjęto decyzję o zastosowaniu prednizonu w dawce 50 mg/dobę, to znaczy 0,75 mg/kg mc. Po 5 tygodniach leczenia, gdy dawka prednizonu była już zredukowana, doszło do powikłania infekcyjnego, które zmusiło do dalszego zmniejszenia dawki leku. Pomimo tego, po 3 miesiącach terapii, stwierdzono znaczną poprawę kliniczną manifestującą się ustąpieniem duszności spoczynkowej, zmniejszeniem hipoksemii i częściową regresją zmian w płucach. W badaniach czynnościowych stwierdzono ustąpienie cech restrykcji, obniżył się natomiast wskaźnik Tiffenau. Zjawisko takie opisali Cockroft i wsp. [15] u chorego z POChP i zmianami śródmiąższowymi po leczeniu amiodaronem. Zastosowanie steroidoterapii spowodowało regresję zmian śródmiąższowych z następowym znacznym zwiększeniem VC i w mniejszym stopniu FEV₁, co z kolei zaowocowało zmniejszeniem wartości wskaźnika Tiffenau.

W opisywanym przypadku największa poprawa dotyczyła zdolności dyfuzyjnej płuc, która wzrosła z 22 do 45%. Brak dalszej poprawy DLCO wiązano ze stwierdzaną zaawansowaną rozedmą płuc. Zdolność dyfuzyjna płuc dla tlenu węgla jest najbardziej czułym wskaźnikiem nasilenia zmian śródmiąższowych w przebiegu toksycznego uszkodzenia płuc po stosowaniu amiodaronu [2, 5, 8, 19]. Izolowany spadek DLCO u chorych leczonych amiodaronem nie jest jednak kryterium wystarczającym do rozpoznania toksycznego działania leku. W piśmiennictwie zaleca się w tej grupie chorych wykonywanie wstępnego badania radiologicznego klatki piersiowej oraz badań czynnościowych i DLCO, które należy powtarzać przynajmniej raz

w roku [20, 21] lub w przypadku wystąpienia nowych objawów klinicznych. Obniżenie DLCO lub TLC o ponad 15% z towarzyszącymi nowymi zmianami radiologicznymi w płucach powinno budzić podejrzenie toksycznego działania leku [19].

Dla wielu chorych amiodaron jest lekiem antyarytmicznym z wyboru i jego odstawienie może się wiązać z wystąpieniem groźnych dla życia tachyarytmii [5]. W takich przypadkach podejmowane są próby zmniejszenia dawki podtrzymującej leku z jednoczesnym stosowaniem glikokortykosteroidów [2]. W omawianym przypadku po odstawieniu amiodaronu stwierdzono nasilenie komorowych zaburzeń rytmu serca. Zastosowano bisoprolol w dawce 5 mg/dobę z zadowalającym efektem antyarytmicznym.

Aktualnie w leczeniu przewlekłym stosuje się małe dawki amiodaronu (przeciętnie 100–200 mg/dobę), w związku z tym działania niepożądane są rzadsze [1].

Piśmiennictwo

1. Miller J.M., Zipes D.P. Therapy of cardiac arrhythmias. W: Braunwald's Heart Disease. Zipes D.P. (red.). Wyd. 7. Elsevier Saunders, Philadelphia 2005; 713–766.
2. Camus P., Martin W.J., Rosenow E.C. Amiodarone pulmonary toxicity. Clin. Chest Med. 2004; 25: 65–75.
3. Malhotra A., Muse V.V., Mark E.J. Case 12-2003: an 82-year-old man with dyspnea and pulmonary abnormalities. NEJM 2003; 348: 1574–1585.
4. Vorperian V.R., Havighurst T.C., Miller S., January C.T. Adverse effects of low dose amiodarone: a meta-analysis. JACC 1997; 30: 791–798.
5. Ziara D., Kamiński J., Kozielski J., Oklek K. Objawy uboczne ze strony płuc po leczeniu amiodaronem — opis przypadku. Pneumonol. Alergol Pol. 1999; 67: 256–262.
6. Dusman R.E., Stanton M.S., Miles W.M. i wsp. Clinical features of amiodarone-induced pulmonary toxicity. Circulation 1990; 82: 51–59.
7. Ott M.C., Khoor A., Leventhal J.P., Paterick T.E., Burger C.D. Pulmonary toxicity in patients receiving low-dose amiodarone Chest 2003; 123: 646–651.
8. Camus P., Bonniaud P., Fanton A., Camus C., Baudaun N., Foucher P. Drug induced and iatrogenic infiltrative lung disease. Clin. Chest Med. 2004; 25: 479–519.
9. Rotmensch H.H., Liron M., Tupilsky M., Laniado S. Possible association of pneumonitis with amiodarone therapy. Am. Heart J. 1980; 100: 412–413.
10. Ashrafian H., Davey P. Is amiodarone an underrecognized cause of acute respiratory failure in the ICU? Chest 2001; 120: 275–282.
11. Handschin A.E., Lardinois D., Schneiter D., Bloch K., Weder W. Acute amiodarone-induced pulmonary toxicity following lung resection. Respiration 2003; 70: 310–312.
12. Kaushik S., Hussain A., Clarke P., Lazar H.L. Acute pulmonary toxicity after low-dose amiodarone therapy. Ann. Thorac. Surg. 2001; 72: 1760–1761.
13. CASCADE investigators Cardiac Arrest in Seattle: Conventional versus Amiodaron Drug Evaluation (the Cascade Study). Am. J. Cardiol. 1991; 67: 578–584.
14. Julian D.G., Camm A.J., Frangin G. i wsp. Randomized trial of effect of amiodarone on mortality in patients with left ventricular dysfunction after recent myocardial infarction: EMIA. Lancet 1997; 349: 667–674.
15. Cockroft D.W., Fisher K.L. Near normalisation of spirometry in a subject with severe emphysema complicated by amiodarone lung. Resp. Med. 1999; 93: 597–600.
16. Vernhet H., Bousquet C., Durand G., Giron J., Senac J.P. Reversible amiodarone-induced lung disease: HRCT findings. Eur. Radiol. 2001; 11: 1697–703.
17. Poll L.W., May P., Koch J.A., Hetzel G., Heering P., Modder U. HRCT findings of amiodarone pulmonary toxicity: clinical and radiologic regression. J. Cardiovasc. Pharmacol. Ther. 2001; 6: 307–311.

18. Charles P.E., Doise J.M., Quenot J.P. i wsp. Amiodarone-related acute respiratory distress syndrome following sudden withdrawal of steroids. *Respiration* 2006; 73: 248–249.
19. Cox G., Johnson J., Kinnear W.J.M., Johnston I.D.A. Amiodarone and the lung: wide variations in clinical practice. *Resp. Med.* 2000; 94: 1130–1131.
20. Goldschlager N., Epstein A.E., Naccarelli G. Practical guidelines for clinicians who treat patients with amiodarone. *Arch. Internal. Med.* 2000; 160: 1741–1748.
21. Fuster V., Ryden L.E., Cannom D.S. A report of ACC/AHA/ESC 2006 Guidelines for the Management of Patients with Atrial Fibrillation: a report of the American College of Cardiology/American Heart Association Task Force on Practice Guidelines and the European Society of Cardiology Committee to Revise the 2001 Guidelines: developed in collaboration with the European Heart Rhythm Association and the Heart Rhythm Society. *Circulation* 2006; 114: e257–e345.