

# Surgical treatment of hand ischaemia in patients with arteriovenous fistula

## Chirurgiczne leczenie niedokrwienia ręki u chorych z przetoką tętniczo-żylną

Grzegorz Oszkinis, Marek Winckiewicz, Łukasz Dzieciuchowicz, Zbigniew Krasieński, Fryderyk Pukacki, Marcin Gabriel, Krzysztof Waliszewski

Department of General and Vascular Surgery, Poznan University of Medical Science, Poland (Klinika Chirurgii Ogólnej i Naczyń, Akademia Medyczna im. K. Marcinkowskiego w Poznaniu)

### Abstract

**Background.** Hand ischaemia symptoms following the creation of arteriovenous fistulas for haemodialysis occur in the case of 3–5% of patients. The aim of this paper is to assess various methods of hand ischaemia treatment in patients with arteriovenous fistulas created for haemodialysis.

**Material and methods.** There were 42 persons who underwent operations between 1990 and 2002. There were 20 cases of ischaemic necrosis in the area of fingers. Twenty two patients reported pain which was becoming more acute during dialysis. In 9 cases, distal arterial ligation was made. Arterial anastomosis with prosthesis band was performed in 16 cases whereas arterial ligation-bypass was applied in 14 cases.

**Results.** In the case of 3 patients we had to ligate a fistula and create a new one. In the group of the remaining 39 patients hand blood supply improved and ischaemic symptoms were relieved. Within follow-up, thrombosis occurred in 7 patients (banding group).

**Conclusions.** In patients with hand ischaemia symptoms one should always try, once the arteriovenous fistula is created, to improve the blood supply condition and, at the same time, keep anastomosis patent.

**Key words:** hand ischaemia, arteriovenous fistula

### Streszczenie

**Wstęp.** Objawy niedokrwienia ręki u chorych po chirurgicznym wytworzeniu przetok tętniczo-żylnych na potrzeby hemodializy występują u około 3–5% takich osób. Celem pracy była ocena różnych sposobów leczenia niedokrwienia ręki u chorych po wytworzeniu przetok tętniczo-żylnych dla celów hemodializy.

**Materiał i metody.** W latach 1990–2002 operowano 42 osoby. U 20 osób stwierdzano ogniska martwicy w obrębie palców rąk, a 22 chorych wskazywało na ból nasilający się podczas dializ. U 9 osób wykonano podwiązanie obwodowego odcinka tętnicy, u 16 — zwężenie zespolenia tętniczego opaską z protezy, u następnych 14 — podwiązanie tętnicy i pomost żylny.

**Wyniki.** U 3 chorych zaistniała konieczność podwiązania przetoki i wytworzenia nowej. U pozostałych 39 pacjentów uzyskano poprawę w ukrwieniu ręki i ustąpienie dolegliwości. W okresie pooperacyjnym u 7 chorych, u których wykonano zwężenie zespolenia tętniczego, wystąpiła zakrzepica przetoki.

**Wnioski.** U chorych z objawami niedokrwienia ręki po założeniu przetoki tętniczo-żytnej należy zawsze podejmować próbę poprawy ukrwienia z jednocześnie zachowanym drożnym zespoleniem.

**Słowa kluczowe:** niedokrwienie ręki, przetoka tętniczo-żylna

### Address for correspondence (Adres do korespondencji):

Dr hab. med. Grzegorz Oszkinis, Klinika Chirurgii Ogólnej i Naczyń AM im. Karola Marcinkowskiego  
ul. Długa 1–2, 61–848 Poznań  
tel. +48 (0 62) 852 10 21, e-mail: goszkinis@gamed.poznan.pl

## Introduction

Nowadays, with common access to haemodialyses, the number of patients suffering from end-stage renal disease, and treated with this method, has risen significantly. Nevertheless, with the increase in the number of dialyzed patients, the percentage of complications, especially related to vascular access, has increased as well. The reason for this is the fact that the most difficult element of the extracorporeal dialysis is gaining proper venous access to enable multiple procedures.

Among vascular complications such as thrombosis, false aneurysm or infection, which are observed in the case of dialyzed patients, limb ischaemia occurs relatively rarely. It is estimated that the clinical symptoms of hand ischaemia in patients with surgically created arteriovenous fistulas appear in about 1–4.7% of cases [1–3]. This kind of complication may result, however, in necrosis of peripheral tissues or even in limb amputation [4].

The most common reason for disorder in hand blood supply is the occurrence of steal syndrome. The syndrome develops due to high return blood flow in an artery located distally to a fistula [1]. The hand ischaemia can be also caused by significant decrease of blood flow in collateral circulation in patients with diabetes and atheromatosis [5] or, much less frequently, by peripheral embolisation from a thrombosed fistula [6].

The aim of this paper was to assess various methods of hand ischaemia treatment in patients with arteriovenous fistulas created for haemodialysis.

## Material and methods

A total number of 975 arteriovenous fistulas had been created at the Department of General and Vascular Surgery at Poznan University of Medical Sciences between 1990 and 2002. Operation of 42 persons out of this group (4.3%) was due to hand ischaemia.

There were 18 women and 24 men in this group. They were  $61 \pm 6$  years old on average.

The following coexisting chronic diseases were found in this group: coronary and peripheral artery disease in 34 patients (81.0%), arterial hypertension in 19 patients (45.2%) and diabetes in 36 patients (85.7%).

In 20 patients, an ischaemic necrosis in the area of the fingers was found. Twenty two patients reported pain, hand and forearm numbness, which become more acute during dialysis. The ischaemic symptoms appeared in 12 patients with fistulas created between the radial artery and cephalic vein, in 16 patients with anastomosis of the brachial artery and basilic vein and in 14 patients with PTFE prosthesis applied between the brachial artery and axillary vein.

In 28 cases, ischaemic symptoms appeared within the first 10-day period after anastomosis was perfor-

## Wstęp

W związku z powszechnym dostępem do hemodializ w zasadniczy sposób wzrosła liczba chorych ze schyłkową niewydolnością nerek, poddanych tej metodzie leczenia. Jednakże wraz ze wzrostem liczby dializowanych chorych zwiększa się odsetek powikłań, a zwłaszcza problemów związanych z dostępem naczyniowym. Wynika to z faktu, że najtrudniejszym elementem prowadzenia dializy pozaustrojowej jest wykonanie prawidłowego dostępu żylnego, który pozwalałby na wielokrotne i wieloletnie nakłuwanie naczyń.

Wśród powikłań naczyniowych, jakie występują u chorych dializowanych, a więc takich jak: zakrzepica, tętniak rzekomy lub zakażenie, stosunkowo rzadko spotyka się niedokrwienie kończyny. Ocenia się, że kliniczne objawy niedokrwienia ręki u chorych po chirurgicznym wytworzeniu przetok tętniczo-żylnych stwierdza się tylko u około 1–4,7% chorych [1–3]. Powikłanie to może jednak prowadzić do martwicy obwodowych tkanek, a nawet do utraty kończyny [4].

Przyczyną powstania zaburzeń ukrwienia ręki jest najczęściej występowanie zespołu podkradania, który rozwija się w wyniku dużego przepływu zwrotnego krwi w odcinku tętnicy położonym dystalnie do przetoki [1]. Niedokrwienie może być również wywołane znacznym zmniejszeniem objętości przepływającej krwi w krążeniu obocznym u chorych ze współistniejącą cukrzycą, miażdżycą tętnic [5] lub — znacznie rzadziej — zatorowością obwodową wywołaną przez wykrzepioną przetokę [6].

Celem pracy była ocena różnych sposobów leczenia niedokrwienia ręki chorych po wytworzeniu przetok tętniczo-żylnych na potrzeby hemodializy.

## Materiał i metody

W Klinice Chirurgii Ogólnej i Naczyni AM im. Karola Marcinkowskiego w Poznaniu w latach 1990–2002 wykonano łącznie 975 przetok tętniczo-żylnych. Z tej grupy z powodu niedokrwienia ręki operowano 42 osoby (4,3%).

Wśród leczonych chorych było 18 kobiet i 24 mężczyzn. Średnia wieku pacjentów wynosiła  $61 \pm 8$  lat.

W analizowanej grupie stwierdzono następujące współistniejące schorzenia: chorobę naczyń wieńcowych i obwodowych u 34 chorych (81,0%), nadciśnienie tętnicze u 19 (45,2%) oraz cukrzycę u 36 osób (85,7%).

U 20 osób stwierdzono ogniska martwicy w obrębie palców rąk, a 22 chorych odczuwało bóle i drętwienie ręki oraz przedramienia, nasilające się w czasie dializ. Objawy niedokrwienia wystąpiły u 12 chorych, u których wykonano przetokę między tętnicą promieniową a żyłą odpromieniową, u 16 osób po zespoleniu tętnicy ramiennej z żyłą odłokciową i u 14 pacjentów po zastosowaniu protezy PTFE pomiędzy tętnicą ramienną a żyłą pachową.

**Table 1.** Types and number of reconstructive operations in patients with limb ischaemia after arteriovenous fistulas have been created

**Tabela 1.** Rodzaje i liczba wykonanych operacji naprawczych u chorych leczonych z powodu niedokrwienia kończyny po założeniu przetoki tętniczko-żylniej

Types of reconstructive operations Rodzaje operacji naprawczych	No. of operations Liczba operacji
Distal arterial ligation Podwiązanie obwodowego odcinka tętnicy	9
Stenosis of arterial anastomosis with the prosthesis band + additional sutures Zwężenie zespolenia tętniczego opaską z protezy + dodatkowe szwy	16
Artery ligation + venous bypass Podwiązanie tętnicy + bypass żylny	14
Fistula removal Likwidacja przetoki	3

med whereas, in the case of the 14 remaining persons, the symptoms revealed themselves within 12 months of the fistulas being created.

Ten patients between 1990 and 2002 underwent arteriography apart from clinical evaluation. With the possibility to carry out non-invasive examination, angiography was abandoned. The evaluation of limb blood supply condition in the case of the next 32 patients was carried out by means of USG-Doppler examination.

In hand ischaemia treatment in 42 patients one of the following operating methods was applied: distal arterial ligation, stenosis of arterial anastomosis by means of the prosthesis band, arterial ligation with simultaneous venous bypass; alternatively a fistula was removed (Tab. 1).

### Operating technique

Ligation of the peripheral part of the radial artery and fistula removal was performed under local anaesthesia with a small incision over the fistula. Stenosis of the arterial anastomosis of the fistula was done by means of PTFE prosthesis cuttings. The arteriovenous anastomosis was surrounded with these cuttings. The technique consists in limiting blood "outflow" through the fistula and improving the blood supply in peripheral tissues. Additionally in some patients arteriovenous anastomosis was closed with a single suture. This also limited blood flow through the fistula. This kind of operation was carried out under local anaesthesia.

The brachial artery ligation, along with creating venous bypass, consisted of two phases. During the first phase a saphenous vein bypass was performed. The proximal anastomosis of the bypass was located above the anastomosis of the PTFE prosthesis with radial artery

W 28 przypadkach objawy niedokrwienia pojawiły się w ciągu pierwszych 30 dni po wykonaniu zespolenia, natomiast u pozostałych 14 ujawniły się one w ciągu 12 miesięcy działania przetok.

W latach 1990–2002 w badaniach diagnostycznych oprócz oceny klinicznej u 10 chorych wykonano arteriografię. Po uzyskaniu możliwości wykonywania badań nieinwazyjnych zrezygnowano z angiografii i oceny stanu ukrwienia kończyn u następnych 32 chorych dokonywano tylko za pomocą ultrasonografii dopplerowskiej.

W leczeniu niedokrwienia ręki u 42 chorych zastosowano jedną z następujących metod operacyjnych: podwiązanie obwodowego odcinka tętnicy, zwężenie zespolenia tętniczego opaską z protezy, podwiązanie tętnicy i jednoczesny obwodowy pomost żylny lub likwidowano przetokę (tab. 1).

### Technika operacyjna

Podwiązanie obwodowego odcinka tętnicy promieniowej i likwidację przetoki wykonywano z małego cięcia nad przetoką w znieczuleniu miejscowym. Przy zwężeniu zespolenia tętniczego przetoki wykorzystywano fragmenty protez PTFE, którymi otaczano żyłę przy jej zespoleniu z tętnicą. Technika ta ma na celu ograniczenie "ucieczki" krwi przez przetokę i polepszenie ukrwienia tkanek obwodowych. Dodatkowo u niektórych chorych zakładano pojedyncze szwy w miejscu zespolenia tętnicy z żyłą, co również miało na celu ograniczenie przepływu krwi przez przetokę. Ten rodzaj zabiegów wykonywano w znieczuleniu miejscowym.

Operacja podwiązania tętnicy ramiennej i wykonania pomostu żylnego składała się z dwóch etapów. W pierwszej kolejności wykonywano pomost z żyły odpiszczelowej, którego zespolenie proksymalne umiejscowione było powyżej zespolenia protezy PTFE z tętnicą ramienną, natomiast zespolenie dystalne znajdowało się około 5–6 cm poniżej zespolenia protezy PTFE z tętnicą ramienną. Druga część operacji polegała na podwiązaniu tętnicy ramiennej tuż poniżej zespolenia protezy z tętnicą (ryc. 1). Wszystkich chorych w tej grupie operowano w znieczuleniu przewodowym splotu ramiennego i dodatkowo stosowano znieczulenie nasiętkowe z zastosowaniem 1-procentowego roztworu lignokainy, po uprzednim wykonaniu próby uczuleniowej.

### Wyniki

Podwiązanie obwodowego odcinka tętnicy promieniowej wykonano u 9 chorych, u których pierwotnie istniała przetoka pomiędzy końcem żyły odpromieniowej a bokiem tętnicy promieniowej. U 3 chorych z podobnym rodzajem przetoki próba dystalnego podwiązania tętnicy powodowała cechy ostrego

whereas distal anastomosis was located some 5–6 cm below the anastomosis, between PTFE prosthesis and radial artery. The second phase of the operation consisted in brachial artery ligation just below the anastomosis, between the prosthesis and the artery (Fig. 1). All patients belonging to this group underwent an operation under conduction anaesthesia of the brachial plexus. Additionally, an infiltration anaesthesia was applied — Xylocain 1%. The application had been preceded by an allergy test.

## Results

The ligation of the peripheral part of the radial artery was performed in 9 patients, who originally had fistulas between the end of the cephalic vein and the side part of the radial artery. In 3 patients with a similar fistula types, an attempt of distal ligation of the artery caused signs of acute ischaemia. Such violent symptoms made it necessary to remove the fistula and to sew an extending venous patch in the area of an artery defect.

In 16 patients, who had fistulas between the brachial artery and axillary vein, the arterial anastomosis stenosis was made by means of the prosthesis band. Artery ligation with simultaneous venous bypass was performed in the case of 14 persons with an arteriovenous fistula created on the arm with PTFE prosthesis (Fig. 2).

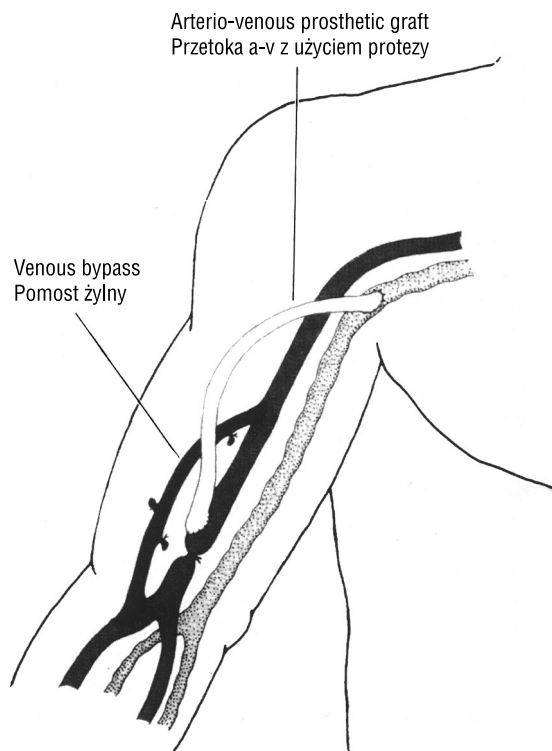
All patients reported better hand blood supply and ailment relief. In the case of 7 patients only an advanced stage of necrosis changes made it necessary to amputate distal phalanges (Fig. 3).

Eight persons complained that hand muscle power slightly decreased. Within follow-up, in 7 patients (43.8%) out of 16 who underwent arterial anastomosis stenosis, thrombosis occurred.

## Discussion

Hand or limb ischaemia in patients with arteriovenous fistulas is a rare but serious clinical problem. There are a lot of pathophysiological mechanisms that explain the formation of steal syndrome in the case of these patients. The main reason causing these changes is a reverse blood flow in arteries located below the fistula. Due to low pressure in the anastomosed vein or in the prosthesis there is a blood outflow towards them. At the same time a lowered blood pressure in the artery, below the distal anastomosis, encounters the resistance of peripheral vessels and of microcirculation vessels. As a result, the process of reverse blood flow is even intensified [1, 7].

The processes described above are especially visible in patients who also suffer from diabetes and artery atheromatosis. The resistance of peripheral vessels is extremely high in this case [5].



**Figure 1.** Schematic drawing of procedure of brachial artery ligation and revascularisation with venous bypass in patient with arterio-venous prosthetic graft

**Rycina 1.** Schemat operacji podwiązania tętnicy ramiennej i wszycia pomostu żylnego u chorego z pomostem tętniczo-żylnym

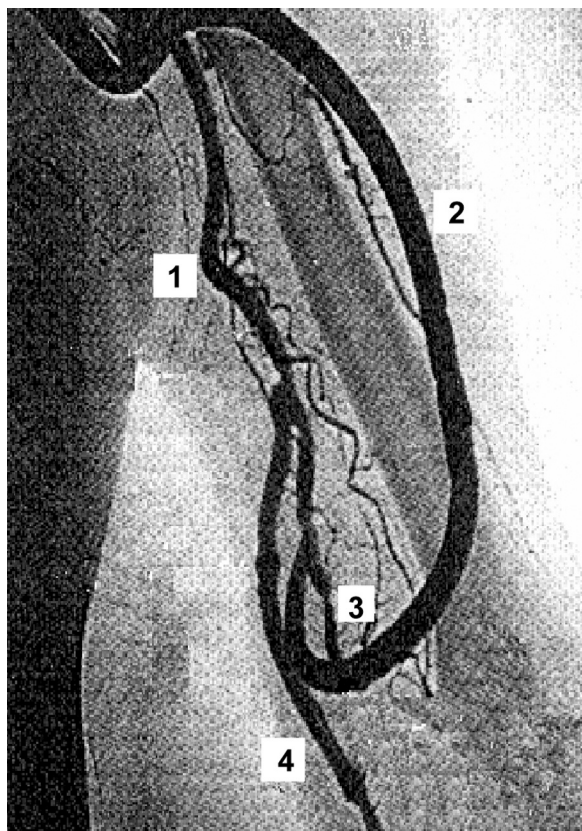
niedokrwienia. Wystąpienie tak gwałtownych objawów doprowadziło do konieczności likwidacji przetoki i naszcicia w miejscu ubytku w tętnicy poszerzającej łaty żyłnej.

U 16 chorych z przetoką pomiędzy tętnicą ramienną i żyłą pachową, wykonano zwężenie zespolenia tętniczego opaską z protezy. Natomiast operację podwiązania tętnicy i równoczesny pomost żylny przeprowadzono u 14 osób z przetoką tętniczo-żylną wykonaną na ramieniu z protezy PTFE (ryc. 2).

U wszystkich chorych uzyskano poprawę w ukrwieniu ręki i ustąpienie dolegliwości. Jedynie u 7 chorych zaawansowane w dużym stopniu zmiany martwicze wymagały częściowej amputacji paliczek dystalnych (ryc. 3). Osiem osób skarżyło się na niewielkie osłabienie siły mięśniowej ręki. W okresie pooperacyjnym, u 7 chorych (43,8%) spośród 16 osób, u których wykonano zwężenie zespolenia tętniczego, wystąpiła zakrzepica.

## Dyskusja

Niedokrwienie ręki lub całej kończyny u chorych z czynną przetoką tętniczo-żylną jest rzadkim, jednak poważnym problemem klinicznym. Istnieje wiele mechanizmów patofizjologicznych, które tłumaczą powsta-



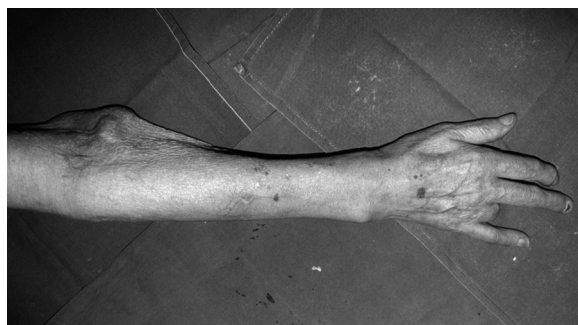**Figure 2.** Arteriographic picture after ligation of brachial artery and revascularisation with venous bypass in patient with arterio-venous prosthetic graft. 1 — brachial artery; 2 — arterio-venous prosthetic graft (PTFE); 3 — site of ligation of brachial artery; 4 — venous bypass

**Rycina 2.** Obraz angiograficzny po podwiązaniu tętnicy ramiennej i wszyciu pomostu żylnego u chorego z pomostem tętniczo-żylnym. 1 — tętnica ramienna; 2 — pomost tętniczo-żylny (PTFE); 3 — miejsce podwiązania tętnicy ramiennej; 4 — pomost żylny

By means of USG Doppler methods and plethysmography it was determined that symptoms of the steal syndrome appeared in 73% of patients with natural fistulas and in 91% of patients with fistulas made of prosthesis [8]. But in the majority of cases, however, the clinical symptoms do not exist owing to peripheral circulation that secures a proper blood supply [5].

It seems that the best method in the case of patients with plans to create an arteriovenous fistula would be to carry out a series of diagnostic examinations that precede the operation, and, as a result, to separate a group of patients that carry the risk of occurrence of clinical symptoms of ischaemia. The attempts that are undertaken by the authors to carry out examinations, such as: exclude at this stage the existence of research methods that meet this condition [1, 5].

The time of occurrence of ischaemia symptoms is also difficult to foresee. Following our observations, and



**Figure 3.** Healed amputation of the fourth finger in a patient after brachial artery ligation and venous bypass

**Rycina 3.** Zagojona rana po amputacji czwartego palce prawej ręki u chorego po podwiązaniu tętnicy ramiennej i wszyciu pomostu żylnego

nie zespołu podkradania u tych chorych. Głównym czynnikiem prowadzącym do tego typu zmian jest odwrócenie przepływu krwi w tętnicach poniżej przetoki. Dzieje się to za sprawą ucieczki krwi do zespolonej żyły lub protezy z powodu panującego w nich niskiego ciśnienia. Równocześnie zmniejszone ciśnienie krwi płynącej w tętnicy, poniżej dystalnego zespolenia, napotyka na opór naczyń obwodowych i naczyń mikrokrążenia, co w konsekwencji sprzyja procesowi odwrócenia przepływu krwi [1, 7].

Opisane powyżej procesy widoczne są zwłaszcza u osób ze współistniejącą cukrzycą i miażdżycą tętnic, u których opór naczyń obwodowych jest wyjątkowo wysoki [5].

Dzięki wykorzystaniu ultrasonografii dopplerowskiej i pletysmografii określono, że cechy zespołu podkradania istnieją u 73% chorych z przetokami naturalnymi i aż u 91% u osób z przetokami wykonanymi z protezy [8]. Jednak u większości objawy kliniczne nie występują z powodu istnienia krążenia obocznego, zapewniającego prawidłowe ukrwienie [5].

Wydaje się, że najważniejszym postępowaniem w przypadku chorych, u których planuje się wytworzenie przetoki tętniczo-żylny, jest przeprowadzenie szczegółowych badań diagnostycznych, poprzedzających operację oraz określenie grupy pacjentów o największym ryzyku wystąpienia klinicznych objawów niedokrwienia. Jednak podejmowane przez autorów próby wykonywania takich badań, jak: test Allena lub ultrasonografia dopplerowska i pletysmografia, a także dane z piśmiennictwa na obecnym etapie wiedzy wykluczają istnienie metod badawczych, mogących sprostać temu zadaniu [1, 5].

Trudnym zagadnieniem jest również ustalenie czasu wystąpienia objawów niedokrwienia. Z obserwacji autorów niniejszej pracy i danych z literatury wynika, że u większości chorych dolegliwości pojawiają się w pierw-

according to data in the literature, it turns out that in the majority of patients the symptoms occur within the first 30 days of the fistula being created [9]. Nevertheless, there is a group of persons, where the increase in blood volume that flows through the fistula takes a long time. The ischaemic symptoms occur only when compensatory mechanisms are exhausted.

Discussing the question of hand ischaemia in patients with vessel fistulas, the problem of median nerve ischaemia is rarely raised. This type of ischaemia can result in the occurrence of symptoms typical for carpal tunnel syndrome. Ailments such as: paraesthesia, pain in fingers, thenar atrophy and its intensification during dialyses point to their neurogenic cause [10]. While diagnosing these kind of complications, typical of persons suffering simultaneously from diabetes, electromyographic investigation and nerve conduction are very useful [11].

The less complicated operating method of hand ischaemia in patients with arteriovenous fistulas is its ligation or creating a new one, located somewhere else, or located on the other limb [12]. This mode of treatment does not protect a patient from the occurrence of similar ailments. Moreover it leads to the "destruction" of an existing vascular access, which is valuable for a patient with end-stage renal insufficiency.

In the case of fistulas created at the wrist using the Brescia-Cimino method, the most efficient way of protecting fingers from ischaemia is the creation of an anastomosis between the vein end and the artery end. The other way is a distal arterial ligation after performing an "end-to-side" anastomosis [12].

The operating method of limb ischaemia treatment which consists of surrounding the arterial anastomosis with a prosthetic band or placing additional sutures to constrict blood flow into the fistula, despite its technical simplicity, is not faultless. The inconvenience of this method is the lack of the possibility to assess precisely the decrease in blood flow, which usually results, in turn, in such a significant stenosis of anastomosis that a repeated fistula thrombosis is caused [1]. The intraoperative USG could possibly be an efficient method to assess reduction of blood flow, as postulated by some authors [13].

The initial experience of the authors with artery ligation and simultaneous creation of the venous bypass just below the distal fistula anastomosis, in the case of patients with PTFE prostheses, seems to be very encouraging. The method, originally described by Shanzer, makes it possible to fully eliminate hand ischaemia symptoms with the arteriovenous fistula kept simultaneously patent [12–14]. The purpose of the ligation of the artery distal to the AV fistula/bridge AV fistula is to eliminate reversal of flow. The addition of the arterial bypass pro-

szych 30 dniach po operacji wykonania przetoki [9]. Istnieje jednak grupa osób, u których zwiększanie się objętości przepływającej krwi przez przetokę trwa długo, a objawy niedokrwienne pojawiają się dużo później, dopiero w momencie, kiedy mechanizmy kompensacyjne stają się niewydolne.

Przy omawianiu zagadnień związanych z niedokrwieniem ręki u chorych z przetokami naczyniowymi rzadko podejmuje się problem niedokrwienia nerwu pośrodkowego, które prowadzi do występowania objawów charakterystycznych dla zespołu kanału nadgarstka. Dolegliwości, takie jak: parestezje, ból palców, atrofia kłębu kciuka oraz nasilanie się ich podczas dializy przemawiają za ich neurogennym tłem [10]. W diagnozowaniu tego typu powikłań, charakterystycznych zwłaszcza dla osób ze współistniejącą cukrzycą, niezwykle przydatne stały się badania elektromiograficzne i przewodnictwo nerwowe [11].

Najprostszą metodą leczenia operacyjnego niedokrwienia ręki u chorych z przetokami tętniczo-żylnymi jest podwiązanie istniejącej przetoki i stworzenie nowej w innym miejscu lub na drugiej kończynie [12]. Ten sposób postępowania nie zabezpiecza jednak chorego przed wystąpieniem podobnych dolegliwości, jak również prowadzi do "zniszczenia" działającego dostępu naczyniowego, tak cennego dla chorego ze schyłkową niewydolnością nerek.

W przypadku przetok stworzonych w nadgarstku metodą Brescia-Cimino najłatwiejszym sposobem zabezpieczenia palców przed niedokrwieniem jest wykonanie zespolenia końca żyły z końcem tętnicy lub podwiązanie obwodowego odcinka tętnicy promieniowej po wykonaniu zespolenia typu "koniec do boku" [12].

Metoda operacyjnego leczenia niedokrwienia kończyny, polegająca na otaczaniu zespolenia tętniczego opaską z protezy lub zakładaniu dodatkowych szwów, zwięzających napływ krwi do przetoki, pomimo że również wydaje się interesująca dzięki swojej technicznej prostocie, nie jest pozbawiona wad. Niedogodnością jest brak możliwości precyzyjnego określenia zakresu zmniejszenia przepływu, co często prowadzi do tak znacznego zwężenia zespolenia, że wywołuje to wtórną zakrzepicę przetoki [1]. Być może skuteczną metodą oceny redukcji przepływu mogłaby się okazać postulowana przez niektórych autorów [13] śródoperacyjna ultrasonografia.

Początkowe doświadczenia autorów, polegające na podwiązaniu tętnicy i równoczesnym wykonaniu pomostu żylnego poniżej dystalnego zespolenia przetoki u chorych, u których zastosowano protezy PTFE, wydają się bardzo zachęcające. Metoda ta, pierwotnie opisana przez Shanzera, pozwala całkowicie wyeliminować objawy niedokrwienia ręki i jednocześnie zachować drożną przetokę

vides the distal vascular bed with normal perfusion pressure and flow. These kinds of reconstructive operations, thanks to their unquestionable advantages, become the treatment of choice in the case of ischaemic complications with antecubital vascular access [15].

The method that prevents ischaemia is the application of a special vessel prosthesis with a funnel-shaped arterial end that reduces blood flow in the fistula in a natural way.

## Conclusions

Following the observations carried out in the Department of General and Vascular Surgery and on the basis of numerous data to be found in the literature it can be concluded that in case of hand ischemia in patients with arterio-venous fistula an attempt to improve blood flow without closure of the fistula should be made.

In the case of distal radio-cephalic fistulas, ligation of peripheral segment of radial artery remains the procedure of choice. In the case of bridge arm fistula the technique described in this paper is recommended.

## References

1. Mattson WJ (1987) Recognition and treatment of vascular steal secondary to hemodialysis prostheses. *Am J Surg*, 154: 198–201.
2. Munda R, First RF, Alexander JW (1983) Polytetrafluoroethylene graft survival in hemodialysis. *JAMA*, 249: 219–222.
3. Zibari GB, Rohr MS, Landreneau MD (1988) Complications from permanent hemodialysis vascular access. *Surg*, 104: 681–686.
4. Levine MP (2001) The hemodialysis patient and hand amputation. *Am J Nephrol*, 21 (6): 498–501.
5. Jendrisak MD, Anderson CB (1990) Vascular access in patients with arterial insufficiency. *Ann Surg*, 212: 187–193.
6. Yang GP, Lee WA, Olcott C IV (2000) Distal emboli as an unusual late complication of a thrombosed arteriovenous hemodialysis graft. *J Vasc Surg*, 32 (6): 1229–1231.
7. Barnes RW (1980) Hemodynamics for the vascular surgeon. *Arch Surg*, 115: 216–223.
8. Kwun KB, Schanzer H, Finkler N (1979) Hemodynamic evaluation of angioaccess procedures for hemodialysis. *Vasc Surg*, 13: 170–177.
9. Porter JA, Sharp WV, Walsh EJ (1985) Complications of vascular access in a dialysis population. *Curr Surg*, 42: 298–300.
10. Gilbert MS, Robinson A, Baez A (1988) Carpal tunnel syndrome in patients who are receiving long-term renal hemodialysis. *J Bone Joint Surg*, 70: 1145–1153.

kę tętniczo-żylną [12, 14]. Podwiązanie tętnicy dystalnie do zespolenia protezy z tętnicą prowadzi bowiem do wyeliminowania wstecznego przepływu krwi, a jednoczesowy przeszczep żylny tętniczo-tętniczy zapewnia prawidłowe ukrwienie kończyny. Ten rodzaj operacji rekonstrukcyjnych, ze względu na niezaprzeczalne zalety, staje się metodą z wyboru w leczeniu powikłań niedokrwienych, po założeniu przetok w zgięciu łokciowym [15].

Natomiast metodą zapobiegającą powstawaniu niedokrwienia jest zastosowanie specjalnie ukształtowanych protez naczyniowych z lejkowato zwężonym końcem tętniczym, który w sposób naturalny zmniejsza napływ krwi do przetoki.

## Wnioski

Na podstawie obserwacji przeprowadzonych w Klinice Chirurgii Ogólnej i Naczyń oraz danych z literatury można stwierdzić, że u chorych z objawami niedokrwienia ręki po założeniu przetoki tętniczo-żylniej należy zawsze podejmować próbę poprawy ukrwienia, jednocześnie starając się zachować drożność zespolenia.

W przypadku przetok wytworzonych na obwodzie kończyny metodą z wyboru pozostaje podwiązanie dystalnego odcinka tętnicy promieniowej, natomiast w przetokach wytworzonych na ramieniu z wykorzystaniem protezy naczyniowej (PTFE) w leczeniu niedokrwienia ręki zaleca się opisaną w pracy technikę operacyjną.

11. Winsett OE, Wolma FJ (1985) Complications of vascular access for hemodialysis. *South Med J*, 78: 513–517.
12. Schanzer H, Schwartz M, Harrington E, Haimov M (1988) Treatment of ischemia due to "steal" by arteriovenous fistula with distal artery ligation and revascularization. *J Vasc Surg*, 7: 770–773.
13. Aschwanden M, Hess P, Labs KH, Dickenmann M, Jaeger KA (2003) Dialysis access-associated steal syndrome: the intraoperative use of duplex ultrasound scan. *J Vasc Surg*, 37 (1): 211–213.
14. Schanzer H, Skladany M, Haimov M (1992) Treatment of angioaccess-induced ischemia by revascularization. *J Vasc Surg*, 16: 861–866.
15. West JC, Evans RD, Kelley SE (1987) Arterial insufficiency in hemodialysis access procedures: reconstruction by an interposition polytetrafluoroethylene graft conduit. *Am J Surg*, 153: 300–301.