

Comparison of PTFE bypass and transposition of the basilic vein for secondary hemodialysis access

Porównanie pomostu z polytetrafluoroetylenem i przemieszczonej podskórnie żyły odłokciowej jako metod z wyboru w celu uzyskania wtórnego dostępu do hemodializ

Grzegorz Oszkinis, Łukasz Dzieciuchowicz, Marek Winckiewicz, Zbigniew Krasieński, Jacek Kaczmarski

Department of General and Vascular Surgery the K. Marcinkowski Medical University, Poznań, Poland
(Klinika Chirurgii Ogólnej i Naczyń Akademii Medycznej im. Karola Marcinkowskiego w Poznaniu)

Abstract

Background. Satisfactory vascular access for hemodialysis (HD) continues to be the weakest point in the management of patients with end-stage renal disease (ESRD). The purpose of this study was to compare PTFE arm graft with superficialized basilic vein as a secondary vascular access for HD.

Material and methods. Two groups of patients were compared. The first group consisted of 23 patients in whom a PTFE graft between the axillary vein and brachial artery was implanted. The second group consisted of 24 patients in whom a basilo-brachial elbow fistula was first created and then, after a period of maturation, the basilic vein was superficialized.

The long term patency, number of complications, and patients' subjective assessment were compared between the two groups. The follow-up period was 25 months.

Results. The long term patency of the PTFE group and superficialized basilic vein was 57.1% and 80.0% respectively.

Conclusions. In conclusion, the authors emphasize that before the decision to implant PTFE prostheses is made, the possibilities of making use of the basilic vein should be taken in consideration.

Key words: vascular access, end-stage renal disease, PTFE graft, basilic vein superficialisation

Streszczenie

Wstęp. W dalszym ciągu najłabszym elementem prowadzenia dializy pozaustrojowej jest uzyskanie zadowalającego dostępu żylnego, umożliwiającego wielokrotne i wieloletnie nakłuwanie naczynia. Celem niniejszej pracy było porównanie metody zastosowania pomostu z PTFE oraz metody polegającej na podskórnym przemieszczeniu żyły odłokciowej jako optymalnego środka uzyskania wtórnego dostępu do hemodializ.

Materiał i metody. Pierwszą grupę stanowiło 23 chorych, którym wszyci pomost z protezy PTFE. Druga grupa natomiast składała się z 24 osób, u których wstępnie wykonano przetokę z żyły odłokciowej, a następnie przemieszczano ją podskórnie. Wyniki obejmowały ocenę drożności wytworzonych przetok, powikłań, jak i subiektywnych wrażeń pacjentów w zależności od zastosowanej metody operacyjnej.

Wyniki. Po 25 miesiącach obserwacji drożność pomostów tętniczo-żylnych wykonanych z protezy PTFE i z przemieszczonej żyły odłokciowej wynosiła odpowiednio 57,1 i 80,0%.

Wnioski. Decyzja o wszyciu choremu protezy PTFE powinna poprzedzona być badaniem możliwości wykorzystania żyły odłokciowej.

Słowa kluczowe: dostępy naczyniowe, schyłkowa niewydolność nerek, proteza PTFE, superficjalizacja żyły odłokciowej

Address for correspondence (Adres do korespondencji):

Dr hab. med. Grzegorz Oszkinis, Klinika Chirurgii Ogólnej i Naczyń AM
ul. Długa 1/2, 61–848 Poznań, Poland
tel. +48 (0 61) 854 91 41, e-mail: goszkinis@gamed.poznan.pl

Introduction

Since the first haemodialyses were performed in 1944, this kind of treatment has developed quickly. Now, patients with end-stage renal insufficiency commonly have access to them [1]. Nevertheless, getting satisfactory venous access that enables multiple procedures is still the less developed element of extracorporeal dialysis. Current experience points out that the most efficient method, from the patient's point of view, is to create arteriovenous fistulas at the wrist by means of the Brescia-Cimino method [2]. With this method, it is possible to make proper use of the venous network of the forearm. If a superficial system of forearm veins is damaged, the only possibility is to create a fistula on the arm in patients who have, for many years, received treatment for chronic renal insufficiency; in most cases, the only patent arm vein is the basilic one. However, the inconvenience of creating an arteriovenous fistula with this vessel is due to its anatomic course. The basilic vein penetrates through the superficial fascia of the forearm, quite close above the cubital fossa. This position makes it indispensable to operate twice. At the beginning, it is necessary to create a fistula. Then, once vein arterialisation is completed, it must be superficialized. The other method applied in patients with a damaged superficial system of forearm veins is implanting a vascular PTFE prosthesis. However, this is connected with implanting foreign matter, which is not favorable for patients and additionally increases treatment costs.

The aim of this work, which is based on our own research as well as on the data to be found in the literature, was to compare the application result of the PTFE bypass and a subcutaneously transposed basilic vein as an optimal way to obtain secondary vascular access for haemodialysis.

Material and methods

A total number of 975 arteriovenous fistulas were created in the Dept. of General and Vascular Surgery at Poznań University of Medical Sciences between 1990 and 2002. A group of 47 patients were chosen to verify the methods discussed in this work. There were 15 women and 32 men in the group. On average, the patients were 64 ± 3 years old. The following coexisting chronic diseases were found in this group: coronary and peripheral vessel disease in 32 patients (68.1%), arterial hypertension in 21 patients (44.7%) and diabetes in 18 patients (38.3%).

The patients were subdivided into two groups, depending on the type of treatment applied. The first group consisted of 23 patients (6 women and 17 men)

Wstęp

Od momentu wprowadzenia w 1944 r. hemodializy, na świecie nastąpił szybki rozwój tej metody leczenia, który spowodował powszechną jej dostępność dla chorych ze schyłkową niewydolnością nerek [1]. W dalszym ciągu jednak najłagodniejszym elementem prowadzenia dializy pozaustrojowej jest uzyskanie zadawalającego dostępu żylnego, umożliwiającego wielokrotne i wieloletnie nakłuwania naczynia. Dotychczasowe doświadczenia dowodzą, że najkorzystniejsze dla chorego jest tworzenie przetok tętniczo-żylnych w nadgarstku metodą Brescia-Cimino [2], które pozwala na właściwe wykorzystanie sieci naczyń żylnych na przedramieniu. Jednak w przypadku zniszczenia układu powierzchownego żył przedramienia, jedyną możliwością jest wytworzenie przetoki na ramieniu. U chorych, przez wiele lat leczonych z powodu przewlekłej niewydolności nerek, najczęściej jedyną drożną żyłą na ramieniu jest żyła odłokciowa. Podstawową trudnością jednak w stworzeniu przetoki tętniczo-żylniej z tego naczynia jest jego anatomiczny przebieg — to znaczy żyła ta wnika pod powięź powierzchowną ramienia w niewielkiej odległości, powyżej dołu łokciowego. To położenie powoduje, że zabieg operacyjny należy wykonać 2-krotnie. W pierwszej kolejności istnieje konieczność stworzenia przetoki, a następnie po arterializacji żyły, do wyłonienia jej ponad powięź, tzw. superficializacji. Inną metodą stosowaną u osób ze zniszczonym układem żył powierzchownych, jest wszycie protezy naczyniowej z polytetrafluoroetylenem (PTFE). Wiąże się to jednak z niekorzystnym dla chorego wprowadzeniem materiału obcego, a jednocześnie podnosi koszty leczenia.

Celem niniejszej pracy, opartej na badaniach własnych oraz danych z piśmiennictwa, było porównanie metody zastosowania pomostu z polytetrafluoroetylenem oraz metody polegającej na podskórnym przemieszczeniu żyły odłokciowej jako optymalnego środka uzyskania wtórnego dostępu do hemodializ.

Materiał i metody

W Klinice Chirurgii Ogólnej i Naczyń AM im. Karola Marcinkowskiego w Poznaniu w latach 1990–2002 wykonano 975 przetok tętniczo-żylnych. W celu przeprowadzenia niniejszych badań wybrano grupę 47 chorych. Wśród leczonych osób było 15 kobiet i 32 mężczyzn. Średnia wieku pacjentów wynosiła 64 ± 3 lat. W analizowanej grupie stwierdzano następujące schorzenia współistniejące: chorobę naczyń wieńcowych i obwodowych u 32 chorych (68,1%), nadciśnienie tętnicze u 21 (44,7%) oraz cukrzycę u 18 osób (38,3%).

with an implanted bypass of PTFE prosthesis. The latter group was composed of 24 patients (9 women, 15 men) with a basilic vein fistula created and then transposed subcutaneously. On the basis of the clinical and USG-Doppler examination, the patients were qualified to undergo one of the above mentioned operations.

The follow-up period for both groups amounted to 25 months on average. The following items were assessed in relation to the operating method applied: patency of the created fistulas, complications and subjective feeling of the patients.

The special scale, prepared especially for this work, was used to assess "quality of life". The following aspects were assessed: ailments, physical skills, general feeling and social activity of the patient (Tab. 1).

Fistula patency rates were determined by the "life-table" method of analysis using the statistical formulae recommended by Ad Hoc Committee on Reporting Standards, Society for Vascular Surgery/North American Chapter, and International Society for Vascular Surgery [3]. Log-rank comparison for statistically significant differences ($p < 0.05$) between life-table groups was performed.

Badanych pacjentów podzielono na dwie grupy w zależności od zastosowanego leczenia. Pierwszą grupę stanowiło 23 chorych, w tym 6 kobiet i 17 mężczyzn, którym wszyci pomost z protezy PTFE. Drugą grupę chorych stanowiły 24 osoby, w tym 9 kobiet i 15 mężczyzn, u których wstępnie wykonano przetokę z żyły odłokciowej, a następnie przemieszczano ją podskórnie. Chorych kwalifikowano do jednego z dwóch wymienionych zabiegów na podstawie wcześniej wykonanego badania klinicznego i przeprowadzonego badania ultrasonograficznego.

Okres obserwacji obu grup wynosił średnio 25 miesięcy. Wyniki obejmowały ocenę drożności wytworzonych przetok, powikłań oraz i subiektywnych wrażeń pacjentów w zależności od zastosowanej metody operacyjnej.

W ocenie „jakości życia” po wykonanych zabiegach posłużono się skalą stworzoną specjalnie na potrzeby niniejszego opracowania. Pytania dotyczyły: odczuwanych dolegliwości, sprawności fizycznej, samopoczucia psychicznego i aktywności społecznej chorego (tab. 1).

W wynikach odległych dla statystycznej oceny drożności przetok posługiwano się tabelami przeżycia (*life-*

Table 1. The questionnaire used to assess "quality of life"

Tabela 1. Kwestionariusz ankiety oceniającej jakość życia chorego z przetoką

Dear Sir/Madam,	Droga Pani/Panie,
In relation to the examination conducted on the long-term efficiency of arterio-venous shunts for hemodialysis, we kindly ask you to answer the following questions. Please mark your answers or write them if required. Upon completion of this form, please return it in the envelope provided.	W związku z badaniami dotyczącymi długofalowych skutków wytworzenia przetoki tętniczo-żylną do hemodializ, zwracamy się do Państwa z prośbą o odpowiedź na pytania zawarte w kwestionariuszu. Proszę zaznaczyć odpowiedzi, z którymi się Państwo zgadzają lub wpisać odpowiedź w zaznaczonych miejscach. Po wypełnieniu kwestionariusza należy zwrócić go prowadzącemu badania.
The questions pertain to the fistula performed in the elbow and subsequently relocated to the subcutaneous inner shoulder. If you currently have other type of fistula, then please give a detailed description and outline what has happened to it.	Pytania dotyczą przetoki wytworzonej w dole łokciowym z ewentualnym późniejszym przemieszczeniem żyły do tkanki podskórnej ramienia. Jeżeli w Państwa przypadku wytworzono inny typ przetoki, proszę ją dokładnie opisać, oraz wszelkie towarzyszące sytuacje.
<ol style="list-style-type: none"> 1. Are you currently on dialysis? 2. If so, how long? How many times a week? 3. Is the fistula functioning properly? 4. If not, is it entirely obstructed? 5. Do complications occur during dialysis? 6. If so, please describe. 7. Was surgical restoration of the fistula patency ever necessary? 8. If so, how many times? 9. Is the presence of the fistula burdensome to you: <ol style="list-style-type: none"> a) very much, b) average, c) insignificantly, d) not at all. 10. What has been the biggest inconvenience related to the fistula? 	<ol style="list-style-type: none"> 1. Czy jest Pani/Pan aktualnie dializowana? 2. Jeśli tak, od jak dawna? Ile razy w tygodniu? 3. Czy przetoka działa prawidłowo? 4. Jeśli nie, czy jest całkowicie niedrożna? 5. Czy podczas dializ występują (występowały) komplikacje? 6. Jeśli tak, proszę je opisać. 7. Czy kiedykolwiek konieczna była interwencja chirurgiczna w związku z wytworzoną przetoką? 8. Jeśli tak, ile razy? 9. W jakim stopniu obecność przetoki jest dla Pani/Pana uciążliwa: <ol style="list-style-type: none"> a) bardzo, b) przeciętnie, c) nieznacznie, d) w ogóle. 10. Jaka jest największa niedogodność związana z przetoką?

Operating technique

All patients were operated in conduction anesthesia of the brachial plexus. Additionally, infiltration anesthesia, with an allergic test carried out beforehand, was applied with 1% Xylocaine. At the same time, there were attempts to create a fistula at the non-dominant upper limb.

The arteriovenous fistulas, made of PTFE prostheses, were created by connecting the ends of the prostheses with the side part of the brachial artery above the cubital fossa and with the side part of the vein in the axillary fossa. In the case of all the bypasses, "thin wall" 6 mm diameter prostheses were used.

The creation of basilic vein fistulas consisted of two phases. In the first phase, the basilic vein was anastomosed with the brachial artery near the cubital fossa, using the end-to-side method. After 3–4 weeks and a follow-up USG-Doppler examination in order to verify fistula efficiency, the next operation was performed. The second operation consisted of the dissection of the vein from the subfascial space and its subcutaneous transposition.

During the operation, heparin was not applied systematically; the vessels were only rinsed with aqueous solution. In patients with vascular prostheses, and during the second operation on the patients belonging to the second group, an antibiotic was administered intravenously in two doses: during the operation and 12 hours after the operation was finished.

Results

On the basis of the examinations, it turned out that among the 23 patients belonging to the first group with implanted PTFE prosthesis for extracorporeal dialysis, complications appeared in 12 patients (52.2%). In the latter group, composed of 24 patients with a transposed basilic vein, complications appeared only in 4 patients (16.7%) (Tab. II).

Early thrombosis (thrombosis that occurs within 24 hours of the operation being performed) occurred in 2 patients belonging to the first group. Trombectomy restored patency of the grafts. Late thrombosis was found in 4 patients, two cases in each group respectively. Corrective procedures consisted of restoring the patency of fistulas and grafting the dilating venous patch graft in the place of incision. In the case of the group of patients with a transposed basilic vein (group II) this kind of operation did not succeed. It was necessary to create the fistula on the other upper limb in this patient.

Prosthesis infection occurred in two patients belonging to group I. The first symptoms manifested themselves within a 3-month period of the primary operation being performed. Bacterial investigations revealed the presence of *Staphylococcus aureus*. Generalized infec-

-table), obliczanymi według reguł wskazanych przez *Ad Hoc Committee on Reprting Standards, Society for Vascular Surgery/North American Chapter i International Society for Vascular Surgery* [3]. Jako istotne statystycznie przyjęto wartości $p < 0,05$.

Technika operacyjna

Wszystkich pacjentów operowano w znieczuleniu przewodowym splotu ramiennego. Ponadto zastosowano znieczulenie nasiętkowe z zastosowaniem 1-procentowego roztworu Xylocainy, po wcześniejszym przeprowadzeniu próby uczuleniowej. Jednocześnie przetokę starano się wykonać na niedominującej kończynie górnej.

Przetoki tętniczo-żylne z protezy z polytetrafluoroetyleny wykonywano, zespalając końce protezy z bokiem tętnicy ramiennej powyżej dołu łokciowego oraz z bokiem żyły w dole pachowym. Do wszystkich pomostów zastosowano protezy *thin wall* o średnicy 6 mm.

Przetokę na żyłę odłokciowej wykonywano dwuetapowo. W pierwszej kolejności zespalano żyłę odłokciową z tętnicą ramienną w okolicy dołu łokciowego metodą koniec do boku. Po okresie 3–4 tygodni i kontrolnym badaniu dopplerowskim, które miało określić sprawność przetoki, przeprowadzano kolejny zabieg. Druga operacja polegała na wypreparowaniu żyły z przestrzeni podpowięziowej i podskórnym jej przemieszczeniu.

W czasie zabiegów nie stosowano heparyny ogólnoustrojowo, a jedynie przepłukiwano naczynia jej wodnym roztworem. U chorych, u których stosowano protezy naczyniowe oraz u chorych w II grupie podczas drugiej operacji podawano dożylnie antybiotyki w dwóch dawkach: w trakcie zabiegu i 12 godzin po jego zakończeniu.

Table II. Early and late complications after surgical procedures
Tabela II. Porównanie obu grup chorych ze względu na występowanie powikłań po zabiegu

Compications Powikłania	Group I/Grupa I n = 12 (52.2%)	Group II/Grupa II n = 4 (16.7%)
Early thrombosis Wczesna zakrzepica	2	0
Late thrombosis Późna zakrzepica	2	2
Prosthesis infection Zakażenie protezy	2	0
False aneurysm Tętniak rzekomy	2	0
Venous hypertension Nadciśnienie żyłne	2	0
Steal syndrome Zespół podkradania	2	0
Late vein arterialisation Brak dojrzewania żyły	0	2

tion symptoms required prosthesis removal and the creation of a new fistula on the lower limb.

Moreover, among postoperative complications, there were false aneurysms that required re-operation, found in 2 patients belonging to group I.

In 2 patients belonging to group I, venous hypertension symptoms were also found, whereas in the next 2 patients, symptoms of steal syndrome were found. In all cases, it was necessary to remove the prosthesis and to create a new fistula on the other lower limb.

In patients belonging to group II with a natural arteriovenous fistula, in 2 cases complications were found. After a 6-week period, proper "mature" veins were not created. Clinical examination, as well as control USG Doppler examination, detected little blood flow through the vessels. In view of the fact that the vessel's diameter did not guarantee that the fistulas would function properly, the fistulas were closed. A new PTFE access in both cases was created.

Follow-up outcomes after 25 months for patency of arteriovenous fistulas made of PTFE prosthesis and of transposed basilic vein amounted to 57.1% and 80.0% respectively (Fig. 1).

Simultaneous "quality of life" assessment revealed that fistulas made of a transposed basilic vein were better tolerated by the patients. The only arduousness emphasized by 4 patients (17.4%) was their fear of fistula clotting. The patients with an arteriovenous fistula made of PTFE prosthesis reported the following: unsightly bulges in the area of piercing, mild aching in the area of prosthesis location and inability to place upper limb in any position while sleeping. An additional disadvantageous aspect of using PTFE prosthesis was the patients' fear of foreign matter being implanted.

Patients belonging to these two groups assessed that the type of anesthesia was not chosen in an optimal way.

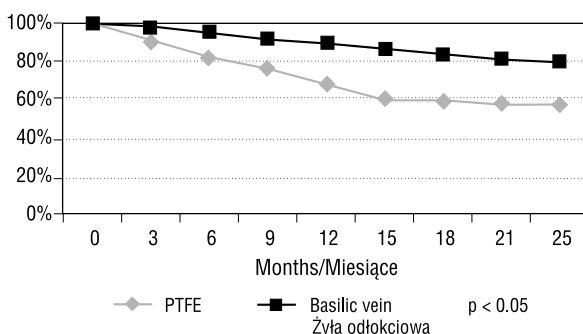


Figure 1. Cumulated index of AVF patency after 25 months of follow-up

Rycina 1. Skumulowany wskaźnik drożności pomostów tętniczo-żylnych po 25 miesiącach obserwacji

Wyniki

Spółród 23 chorych I grupy, którym wszyto protezę PTFE dla celów dializy pozaustrojowej, u 12 osób (52,2%) wystąpiły powikłania. W drugiej grupie, liczącej 24 chorych, u których zastosowano przemieszczenie żyły odłokciowej, powikłania odnotowano tylko u 4 chorych (16,7%) (tab. II).

Wczesna zakrzepica (tym określeniem nazwano zakrzepicę pojawiającą się w I. dobie po zabiegu) wystąpiła u 2 chorych z grupy I, jednak wykonane trombektomie przywróciły drożność pomostów. Późną zakrzepicę stwierdzono natomiast u 4 chorych (po 2 przypadki w każdej grupie). Zabiegi korekcyjne u tych chorych polegały na udrożnieniu przetok i naszcieniu poszerzającej łąty żyłnej w miejscu nacięcia naczynia. W grupie chorych z przemieszczoną żyłą odłokciową (II grupa) operacje te nie przyniosły poprawy, dlatego zaistniała konieczność wykonania przetoki na drugiej kończynie górnej.

Zakażenie protezy wystąpiło u 2 chorych z grupy I. Pierwsze objawy w obu przypadkach stwierdzono w okresie 3 miesięcy po wykonaniu pierwotnej operacji. Badania bakteriologiczne wykazały obecność bakterii z rodzaju *Staphylococcus aureus*. Objawy zakażenia wymagały usunięcia protezy i wytworzenia nowej przetoki na kończynie dolnej.

Ponadto wśród powikłań pooperacyjnych u 2 chorych w I grupie stwierdzono tętniaki rzekome, które wymagały reoperacji. W tej grupie chorych u 2 osób stwierdzono również objawy nadciśnienia żylnego, a u następnych 2 — objawy zespołu podkradania. We wszystkich tych przypadkach zaistniała konieczność usunięcia protezy i stworzenia nowej przetoki na drugiej kończynie górnej.

W grupie II (chorzy z naturalnym pomostem tętniczo-żylnym) u 2 osób wystąpiły powikłania polegające na niewytworzeniu się prawidłowej „dojrzałej” żyły po 6 tygodniach od zabiegu. W obu przypadkach w badaniu klinicznym i kontrolnym w USG-dopplerowskim stwierdzono niewielki przepływ krwi przez naczynia, ale ponieważ ich średnica nie zapewniała prawidłowego funkcjonowania przetoki, zamknięto je i wytworzono nowe z wykorzystaniem protezy PTFE.

Po 25 miesiącach obserwacji drożność pomostów tętniczo-żylnych wykonanych z protezy PTFE i z przemieszczonej żyły odłokciowej wynosiła odpowiednio 57,1 i 80,0%, $p < 0,05$ (ryc. 1).

Jednocześnie w ocenie „jakości życia” odnotowano, że chorzy lepiej tolerowali przetoki wykonane z przemieszczonej żyły odłokciowej. Jedynym problemem, zgłaszanym przez 4 osoby (17,4%), był strach przed wykrzepieniem przetoki. Chorzy z pomostem tętniczo-żylnym z protezy PTFE wskazywali na następujące fakty: tworzenie się nieestetycznych wypukleń w miej-

Despite the fact that conduction anesthesia, supported by infiltration anesthesia, completely eliminated aching, the duration of the operation and the state of consciousness caused depression on the part of patients.

Discussion

Since 1996, when the method of direct access arteriovenous fistula creation was published by Brescia, this operation is still the best method of fistula creation for extracorporeal dialysis [2].

However, with the increase in the number of patients who are subjected to extracorporeal dialysis, there are sometimes anatomical or haemodynamic conditions that make this kind of operation impossible. Namely: fibrosis of forearm veins, distal arteries of the wrist that are narrow and changed due to arteriosclerosis, superficial venous network not developed properly, and veins deeply "located" in fatty tissue — especially in the case of obese persons [4].

With the lack of easy-to-access natural joints, the less complicated method of creating arteriovenous fistulas is to make use of PTFE prostheses. Bypasses that are made of this material make it possible to achieve good results (both early and distant) of vascular access [5, 6]. Our observations also confirm this regularity. The follow-up outcome after 25 months proved prosthesis patency in 57.1%. This percentage is comparable to the results achieved in the case of application of natural fistulas created at the wrist. Fistulas made of PTFE prosthesis become "mature" within a 2-week period. It is possible to start puncturing them after this time. Despite their unquestionable advantages, PTFE prostheses are not faultless. Among their inconveniences, are fistula stenosis and a secondary thrombosis of the prosthesis. The reason for this is hypertrophy of the newly created pseudointima that are poorly bound with the prosthesis surface in the areas of anastomoses on one side and strong pressure after prosthesis puncturing on the other side [7].

Postoperative infection of prostheses is a serious clinical problem. According to Shuman's observations, in most cases the source of the pathogenic microorganisms is skin that was not properly prepared before puncture [6]. This kind of complication makes it indispensable to remove the prosthesis due to the possibility of bleeding or/and developing systemic infection symptoms.

The application of PTFE prostheses results, in many cases, in venous hypertension as well as steal syndrome. This kind of complication is quite common in patients that, apart from nephropathy, also suffer from advanced changes related to diabetic angiopathy.

The observations carried out in the Department of General and Vascular Surgery, as well as data to be fo-

scu nakłuć, łagodne bóle w miejscu przebiegu protezy oraz niemożność dowolnego ułożenia kończyny górnej podczas snu. Niekorzystnym elementem zastosowania protezy był również strach chorych wynikający z obecności „sztucznego” naczynia.

Chorzy z obu grup źle ocenili sposób wykonywania znieczulenia. Mimo że znieczulenie przewodowe uzupełnione nasiękowym całkowicie eliminowało ból, to jednak długość zabiegu oraz zachowana świadomość wpływały na ich samopoczucie niekorzystnie.

Dyskusja

Od momentu opublikowania w 1966 r. przez Brescia sposobu wykonania bezpośredniej przetoki tętniczo-żylną operacja ta pozostaje najlepszą metodą przy tworzeniu przetok dla celów dializy pozaustrojowej [2].

Jednak wraz ze wzrostem liczby osób objętych programem dializ pozaustrojowych, u niektórych chorych warunki anatomiczne lub hemodynamiczne uniemożliwiają tego typu operacje. Do czynników tych można zaliczyć: zwłóknienie żył przedramienia, wąskie, zmienione miażdżycowo dystalne odcinki tętnic nadgarstka, nieprawidłowo rozwinięty system żył powierzchownych lub istnienie głęboko „zatopionych” żył w tkance tłuszczowej, zwłaszcza u osób otyłych [4].

W związku z brakiem dogodnych połączeń naturalnych najprostszym sposobem tworzenia przetok tętniczo-żylnych jest wykorzystanie protez PTFE. Pomosty wykonane z tego materiału pozwalają uzyskać zarówno wczesny, jak i odległy dobry dostęp do hemodializ [5, 6]. Potwierdziły to również obserwacje autorów niniejszej pracy. Po 25 miesiącach drożność protez wynosiła 57,1%. Odsetek ten można porównać z wynikami uzyskiwanymi przy przetokach naturalnych, wykonywanych w nadgarstku. Zaletą przetok z PTFE jest również fakt, że ich „dojrzewanie” trwa tylko 2 tygodnie i po tym okresie można je nakłuwać. Mimo tych wszystkich korzyści ich stosowanie nie jest całkowicie pozbawione wad. Do najczęstszych niedogodności należy występowanie zwężenia pomostu i wtórna zakrzepica protezy. Powikłania te wynikają z przerostu nowo utworzonej pseudointymy, słabo związanej z powierzchnią protezy w miejscach zespożeń, a także z powodu często stosowanego, silnego ucisku po nakłuciu protezy [7].

Pooperacyjne zakażenie protez jest poważnym problemem klinicznym. Zgodnie z obserwacjami Shumana, chorobotwórcze drobnoustroje pochodzą najczęściej z nieprawidłowo przygotowanej skóry przed nakłuciem [6]. Ten rodzaj powikłania prowadzi do bezwzględnie usunięcia protezy z powodu możliwości wystąpienia krwawienia lub/i rozwinięcia się objawów ogólnoustrojowego zakażenia.

und in the literature, confirm that the complication frequency in the case of implanting prostheses made of PTFE is twice as high as in the case of direct access arteriovenous fistulas [8]. Therefore, recent statistics show, that in 9 out of 10 primary angioaccesses are natural shunting without using grafts [9].

Considering these premises, the attempt to create natural fistula should be undertaken in every case. The other method is a subcutaneous transposition of the basilic vein. Anatomic conditions of the location of this vein "protect" it in a natural way from frequent puncture and damage, even in patients who undergo long-term treatment and as a result have the majority of superficial veins damaged [10].

According to the results of our research, the fistulas that are created on the basilic vein give proper vascular access. Not only the lower percentage of complications (16.7%) but also better patency of this kind of fistula (80.0%), convince us that the application of them is a better idea than the application of prostheses made of PTFE. It seems that the main reason for such positive results achieved in the case of fistulas created with the basilic vein, is the necessity of only one vascular anastomosis. This fact significantly reduces the potential risk of secondary complications. At the same time, basilic vein application does not limit the possibility of the application of prostheses made of PTFE. This is also important, taking into consideration the long-term course of a primary disease [11]. Basilic vein transposition mainly takes place as a secondary or other autologous angioaccess procedure [12, 13]. However, sometimes it is advised as a primary step, mainly in patients suffering from low blood pressure [14].

Nevertheless, this kind of operation is not free from inconveniences. The "maturity" period of the fistula created with vein is far longer than in the case of the fistula made of prosthesis. The two-stage operating technique that is applied by the authors extends this period significantly. The reason why the creation method of fistula of basilic vein was changed, as compared with the Dagher and LoGerfo method, requires explanation [15, 16].

Originally, there was a one-stage operation of creating and exteriorization of the basilic vein. Some authors still use this method in unmodified form [13]. However, on the basis of the experience of the authors, the patient can be, due to the one-stage operation, exposed to needless, extensive vein preparation with no potential guarantee of the fistula functioning properly. Therefore, it seems to be advantageous to create arteriovenous anastomosis at the beginning. Only then, after a 3–4 week period and control USG-Doppler examination, should suprafascial exteriorization of the vessel be performed.

Zastosowanie protez PTFE stosunkowo często powoduje powstanie nadciśnienia żylnego i zespołu podkradania. Szczególnie często występuje ono u chorych, u których oprócz choroby nerek występują zaawansowane zmiany o charakterze angiopatii cukrzycowej.

Z przeprowadzonych obserwacji w Klinice Chirurgii Ogólnej i Naczyń oraz danych z literatury wynika, że częstość powikłań po zastosowaniu protez z PTFE jest około 2-krotnie niż w przypadku przetok bezpośrednich tętniczo-żylnych [8]. Dlatego też współczesne statystyki wskazują, iż nowo wytworzone dostępy naczyniowe do dializ u dziewięciu na dziesięciu chorych są przetokami naturalnymi, bez wykorzystania materiałów sztucznych [9].

Niniejsze przyczyny skłaniają do podjęcia prób wykorzystania każdej możliwości wykonania naturalnej przetoki. Inną metodą jest podskórne przemieszczenie żyły odłokciowej. Warunki anatomiczne przebiegu tej żyły w sposób naturalny „zabezpieczają” ją przed iniekcjami i zniszczeniem, nawet u przewlekle leczonych chorych, u których większość żył powierzchniowych jest zniszczona [10].

Uzyskane wyniki pozwalają stwierdzić, że przetoki wykonane prawidłowo na żyłę odłokciową spełniają rolę dostępu do hemodializy, ponieważ zarówno niższy odsetek występujących powikłań (16,7%), jak i lepsza drożność tych przetok (80,0%) przewyższa zastosowanie protez PTFE. Wydaje się, że na ostateczny korzystny wynik zastosowania przetok z żyły odłokciowej istotny wpływ wywiera potrzeba wykonania tylko jednego zespolenia naczyniowego, co zmniejsza potencjalne ryzyko wtórnych powikłań. Jednocześnie zastosowanie żyły odłokciowej nie zmniejsza możliwości wtórnego zastosowania protezy PTFE, co również jest istotne z punktu widzenia długotrwałego przebiegu choroby podstawowej [11]. Zabieg wykorzystujący superficializowaną żyłę odłokciową stosuje się jako drugi lub kolejny autologiczny dostęp naczyniowy u danego pacjenta [12, 13] oraz jako pierwotny dostęp naczyniowy, na przykład u dializowanych pacjentów z hipotonią tętniczą [14].

Jednak ten rodzaj operacji nie jest pozbawiony niedogodności. Okres „dojrzwania” przetoki wykonanej z żyły jest znacznie dłuższy niż pomosty wykonane z protezy. Zastosowana również przez autorów technika operacyjna, polegająca na dwuetapowym zabiegu, jeszcze bardziej wydłuża ten okres oczekiwania. Przyczyna, dla której w omawianej pracy zmieniono przedstawiony przez Daghera i LoGerfo [15, 16] sposób tworzenia przetoki z żyły odłokciowej wymaga wyjaśnienia. Otóż zgodnie z pierwotnym opisem, zabieg tworzenia i wyłaniania żyły odłokciowej wykonywano jednoetapowo. Niektórzy autorzy wciąż stosują tę me-

"Quality of life" assessment by patients who underwent various types of operations was an important element of the work. It turned out that a subcutaneously-transposed fistula created with basilic vein was better tolerated by patients, as far as vascular access is concerned, than an arteriovenous fistula made of PTFE.

It should also be emphasized that information on the disadvantageous impact of the anesthesia applied made the authors change the way these operations were performed. They started using general anesthesia.

To sum up, it must be stressed that before the decision on implanting PTFE prosthesis is made, it should be considered whether it is possible to make use of the basilic vein.

References

1. Hirth RA, Turene MN, Woods JD (1997) Geographic and demographic variations in vascular access. In: Henry ML, Ferguson RM (eds.) *Vascular Access for hemodialysis*. 5th Ed. WL Gore and Precept Press. Tucson: 22.
2. Brescia MJ, Cimino JE, Appel K, Hurwich BJ (1966) Chronic hemodialysis using venipuncture and a surgically created arteriovenous fistula. *N Engl J Med*, 275: 1089–1092.
3. Ad Hoc Committee on Reporting Standards, Society for Vascular Surgery/North American Chapter, International Society for Cardiovascular Surgery (1986). Suggested standards for reports dealing with lower extremity ischemia. *J Vasc Surg*, 4: 80–94.
4. Bell DD, Rosenthal JJ (1988) Arteriovenous graft life in chronic hemodialysis. A need for prolongation. *Arch Surg*, 123: 1169–1172.
5. Rivers SP, Scher LA, Sheehan E (1993) Basilic vein transposition: an underused autologous alternative to prosthetic dialysis angioaccess. *J Vasc Surg*, 18: 391–396.
6. Schuman ES, Gross GF, Hayes JF, Standge BA (1988) Long-term patency of polytetrafluoroethylene graft fistulas. *Am Surg*, 155: 644–646.
7. Palder SB, Kirkman RL, Whittermore AD (1985) Vascular access for hemodialysis: patency rates and results of revision. *Ann Surg*, 202: 235–239.
8. Etheredge EE, Haid SD, Maeser MN, Sicard GA, Anderson CB (1983) Salvage operations for malfunctioning polytetrafluoroethylene hemodialysis access grafts. *Surgery*, 94: 464–470.
9. Dalman RL, Harris EJ Jr, Victor BJ, Coogan SM (2002) Transition to all-autogenous hemodialysis access: the role of preoperative vein mapping. *Ann Vasc Surg*, 16: 624–630.
10. Coburn MC, Carney WI (1994) Comparison of basilic vein and polytetrafluoroethylene for brachial arteriovenous fistula. *J Vasc Surg*, 20: 896–902.
11. Miller A, Holzenbein TJ, Gottlieb MN (1997) Strategies to increase the use of autogenous arteriovenous fistula in end stage renal disease. *Ann Vasc Surg*, 11: 397–405.
12. Murphy GJ, White SA, Knight AJ, Doughman T, Nicholson ML (2000) Long-term results of arteriovenous fistulas using transposed autologous basilic vein. *Br J Surg*, 87: 819–823.
13. Janicki K, Pietura R, Radzikowska E, Madej B, Bicki J (2001) The secondary hemodialysis vascular access created through the basilic vein transition on the forearm. *Ann Univ Marie Curie Skłodowska*, 56: 403–406.
14. Tsai YT, Lin SH, Lee GC, Huen GG, Lin YF, Tsai CS (2002) Arteriovenous fistula using transposed basilic vein in chronic hypotensive hemodialysis patients. *Clin Nephrol*, 57: 376–80.
15. Dagher F, Gelber R, Ramos E, Sadler J (1976) The use of basilic vein and brachial artery as an A-V fistula for long term hemodialysis. *J Surg Res*, 20: 373–376.
16. LoGefro FW, Menzoian JO, Kumaki DJ, Idelson BA (1978) Transposed basilic vein-brachial arteriovenous fistula: a reliable secondary access procedure. *Arch Surg*, 113: 1008–1020.