

# Ultrasonographic analysis of unstable carotid plaque: comparative analysis of various computer-assisted techniques

## Ultrasonograficzny obraz niestabilnej szyjnej blaszki miażdżycowej: analiza porównawcza wybranych metod komputerowej analizy cyfrowej

Grzegorz Madycki<sup>1</sup>, Walerian Staszkiwicz<sup>1</sup>, Michał Kuryłowicz<sup>1</sup>, Teresa Wagner<sup>2</sup>,  
Monika Prochorec-Sobieszek<sup>3</sup>

<sup>1</sup>Department of Vascular Surgery and Angiology, CMPK Warsaw, Poland (Klinika Chirurgii Naczyniowej i Angiologii CMKP Szpital Bielański w Warszawie), <sup>2</sup>Department of Pathomorphology, Rheumatology Institute, Warsaw, Poland (Zakład Anatomii Patologicznej Instytutu Reumatologii w Warszawie), <sup>3</sup>Institute of Haematology and Transfusion, Warsaw, Poland (Instytut Hematologii i Transfuzjologii w Warszawie)

### Abstract

**Background.** The aim of this study was to compare the precision and sensitivity of ultrasound picture of carotid plaque in relation to two computer programs: a GSM histogram analysis and a detailed pixel distribution analysis.

**Material and methods.** The material consisted of 130 carotid plaques acquired from patients treated and operated in the Department of Vascular Surgery and Angiology in the period 2002–2003. The analysis was performed with the use of two computer programs: the widely applied assessment of grey scale median (GSM) and detailed pixel distribution analysis. The plaques were evaluated intraoperatively (visual assessment) and subjected to comparative histopathological examination. The microembolisation (TCD) was monitored in each patient. All possible perioperative complications were monitored and documented with a CT or NMR examination. In statistics, a multivariate statistical analysis was applied, supplemented by a logit regression model. The propriety of the model was verified with the help of the Hosmer-Lemeshow test. Its predictive value was checked using an ROC curve. The presence of linear trends was assessed with the help of linear regression models.

**Results.** Analysis of the components of risk of the appearance of events showed a decisive superiority of pixel analysis with the use of Image-Pro program over the hitherto applied technique based on analysis of grey scale median (GSM).

**Conclusions.** Computer analysis of ultrasound picture remains a valuable tool in the preoperative assessment of carotid plaque character and in foreseeing the degree of perioperative risk. Multivariate statistical analysis proved to be superior to the detailed pixel distribution analysis program in the computer assessment of ultrasound carotid plaque picture. Plaques, which, in the detailed pixel distribution, contain more than 72% of tissue with features of blood, fat and muscle in their surface, augment the risk of perioperative complications.

**Key words:** unstable carotid plaque, US, GSM analysis

### Streszczenie

**Wstęp.** Celem pracy było porównanie dokładności i czułości ultrasonograficznej oceny obrazu blaszki szyjnej za pomocą dwóch programów komputerowych: dotychczas stosowanej analizy histogramowej GSM oraz szczegółowej analizy rozkładu pikseli w ultrasonograficznej ocenie tej zmiany.

Address for correspondence (Adres do korespondencji):

Dr med. Grzegorz Madycki, Klinika Chirurgii Naczyń i Angiologii CMKP, Szpital Bielański  
ul. Cegłowska 80, 01–803 Warszawa, Poland  
tel. +48 (22) 569 02 85, e-mail: g.madycki@interia.pl

**Materiał i metody.** Materiał stanowiło 130 szyjnych zmian miażdżycowych u chorych leczonych i operowanych w Klinice Chirurgii Naczyniowej i Angiologii w latach 2002–2003 z powodu zwężenia tętnicy szyjnej. Do analizy porównawczej zastosowano dwa programy komputerowe: stosowaną już ocenę mediany skali szarości (GSM) oraz szczegółową analizę rozkładu pikseli uzyskiwanego obrazu USG w prezentacji B. Zmianę oceniano śródoperacyjnie (ocena wizualna) i poddawano porównawczemu badaniu histopatologicznemu. U każdego chorego rejestrowano zjawisko mikrozatorowości (TCD). Notowano również występowanie powikłań, które we wszystkich koniecznych przypadkach dokumentowano, przeprowadzając tomografię komputerową (CT) lub jądrowy rezonans magnetyczny (NMR). W analizie statystycznej wykorzystano analizę wieloczynnikową, uzupełnioną o model regresji logitowej. Dopasowanie modelu sprawdzono za pomocą testu Hosmer-Lemeshowa. Wartość predykcyjną modelu potwierdzono, wykorzystując krzywą ROC. Występowanie trendów liniowych zbadano za pomocą modelu regresji liniowej.

**Wyniki.** Analiza składowych ryzyka wystąpienia zdarzenia wykazała zdecydowaną przewagę analizy obrazu za pomocą programu Image-Pro nad stosowaną dotychczas techniką opartą na ocenie mediany skali szarości (GSM).

**Wnioski.** Analiza komputerowa obrazu ultrasonograficznego pozostaje cennym narzędziem w przedoperacyjnej ocenie charakteru szyjnej blaszki miażdżycowej i prognozowaniu stopnia ryzyka okołoperacyjnego. Wielowariantowa analiza statystyczna wykazała, że w komputerowej analizie obrazu ultrasonograficznego blaszki miażdżycowej najlepszym (najbardziej specyficznym i czułym) programem jest ocena z zastosowaniem szczegółowej analizy rozkładu pikseli. W blaszkach, w których w szczegółowym rozkładzie pikseli łączna zawartość tkanek o cechach krwi, tkanki tłuszczowej i mięśniowej przekracza 72% powierzchni, ryzyko wystąpienia powikłań okołoperacyjnych jest istotnie większe.

**Słowa kluczowe:** niestabilna blaszka miażdżycowa, USG, analiza GSM

## Introduction

Results of big, randomized, multicentre studies showed the superiority of operative treatment over conservative treatment in patients with symptomatic carotid artery stenosis [1]. However, it should be kept in mind that the only criteria in qualification for operative treatment in the above-mentioned studies was the degree of ICA stenosis (with or without neurological symptoms). Consecutively, the North American Symptomatic Carotid Endarterectomy Trial Collaborators (NASCET) study coordinators underlined the relation between the presence of ulceration in carotid plaque and increased risk of stroke [2]. Another observation was that the majority of patients with a substantial ICA stenosis, when treated conservatively, remain asymptomatic [3]. This makes the search for other criteria linked with risk factors other than the already accepted degree of ICA stenosis worthwhile [1].

The awareness of the magnitude of the problem [4, 5] led a number of centres to undertake studies to analyse carotid plaque morphology. Lately, a series of reports analyzing the dependency between the carotid plaque ultrasound image, symptoms from the CNS and features of plaques instability have appeared [6–9].

Their results suggest that the non-invasive evaluation of carotid plaque morphology might have a ponderous influence on the hitherto applied criteria of qualification for ICA endarterectomy.

## Wstęp

Wyniki dużych, randomizowanych, wieloośrodkowych badań wykazały przewagę leczenia zabiegowego nad zachowawczym u chorych z objawowym zwężeniem tętnic szyjnych [1]. Należy jednak pamiętać, iż jedynym kryterium wyboru decyzji o leczeniu operacyjnym w wymienionych badaniach był stopień zwężenia tętnicy szyjnej wewnętrznej. W kolejnym doniesieniu koordynatorów badania NASCET zwrócono uwagę na zależność między obecnością owrzodzenia w blaszce miażdżycowej a zwiększonym ryzykiem wystąpienia udaru mózgu [2]. Stwierdzono też, że u zdecydowanej większości chorych z istotnym zwężeniem tętnicy szyjnej wewnętrznej w grupie leczonych zachowawczo nie występują objawy [3]. Skłania to do poszukiwania nowych kryteriów związanych z innymi czynnikami ryzyka poza kryterium stopnia zwężenia tętnicy szyjnej wewnętrznej [1].

Świadomość istoty problemu [4, 5] skłoniła niektóre ośrodki do podjęcia badań nad analizą morfologii samej blaszki miażdżycowej tętnicy szyjnej wewnętrznej. W ciągu ostatnich kilku lat pojawiły się doniesienia oceniające zależność pomiędzy ultrasonograficznym obrazem blaszki szyjnej, objawami ze strony ośrodkowego układu nerwowego a cechami jej niestabilności [6–9].

Wyniki tych badań sugerują, że nieinwazyjna ocena morfologii blaszki miażdżycowej może mieć istotny

The aim of this study was to compare the precision and sensitivity of ultrasound assessment of carotid plaque morphology in relation to two computer programs:

- commonly used GSM histogram analysis;
- pixel distribution analysis.

### Material and methods

The material consisted of 130 carotid plaques acquired from patients treated and operated in the Department of Vascular Surgery and Angiology in the period 2002–2003 due to carotid artery stenosis. Overall, 125 patients were treated (43 women and 82 men, average age  $67 \pm 8.9$  years). Five patients underwent bilateral carotid artery endarterectomy (CEA).

Preoperatively, each lesion was evaluated in the Department's Vascular Laboratory. Subsequently, post endarterectomy each plaque was examined visually (intraoperative assessment) and then placed in a 4% solution of formalin, buffered with phosphate in order to perform further histopathological assessment.

Intraoperatively, the blood flow in the medial cerebral artery (MCA) was monitored with simultaneous registration of microembolisation during all three stages of the operation (dissection of vessels, clamping, and stage after clamp release). For means of flow registration, a transcranial Doppler unit (Pioneer/Nicolet, USA) was used. Patients suspected of CVA, and those that went through one in the past, were examined with NMR 14 days before the operation. The examination was repeated after CEA. In all other non-equivalent cases, CT or NMR were applied postoperatively.

The following elements were considered as risk factors for the so-called "event" (required for statistical analysis):

- microembolisation during the 1<sup>st</sup> stage of the operation (dissection of carotid arteries — pre-clamping stage);
- appearance of neurological symptoms during the operation (TIA, *amaurosis fugax*, RIND/PRIND, stroke);
- appearance of ischemic changes in CNS in CT/NMR examination.

### Ultrasound evaluation

All ultrasound examinations of carotid arteries were performed with the use of Siemens Sonline Elegra apparatus. The plaque was visualized with the help of a linear head of 7.5 Mhz in longitudinal and transverse projections. As a standard, images were registered at a minimal depth (4 cm), without magnification (zoom). This allowed constant image resolution, maintaining the same frame per second frequency — 24 fps for images in B presentation and 16 fps for colour Doppler presentation. The power range was respectively 73 dB and 26 dB.

wpływ na dotychczasowe kryteria kwalifikacji chorych do zabiegu endarteriektomii tętnicy szyjnej wewnętrznej.

**Celem pracy** było porównanie dokładności i czułości morfologicznej ultrasonograficznej oceny obrazu morfologicznego blaszki szyjnej dokonany za pomocą dwóch programów komputerowych:

- powszechnie stosowanej analizy histogramowej GSM;
- analizy rozkładu pikseli w ultrasonograficznej ocenie tej zmiany.

### Material i metody

Materiał stanowiło 130 szyjnych zmian miażdżycowych u chorych leczonych i operowanych w Klinice Chirurgii Naczyniowej i Angiologii w latach 2002–2003 z powodu zwężenia tętnicy szyjnej. Łącznie leczono 125 chorych (43 kobiety i 82 mężczyzn, śr. wieku  $67 \pm 8,9$  roku). U 5 chorych wykonano endarteriektomię tętnic szyjnych po obu stronach.

Przed operacją każdą zmianę badano ultrasonograficznie w Pracowni Badań Naczyniowych Kliniki. Następnie po endarteriektomii oceniano ją anatomicznie (ocena śródoperacyjna) i umieszczano w 4-procentowym roztworze formaliny buforowanej fosforanem w celu dalszej analizy histopatologicznej.

Śródoperacyjnie przepływ w tętnicy środkowej mózgu (MCA) oceniano, rejestrując zjawisko mikrozatorowości na 3 etapach operacji (preparowanie naczyń, zaklemowanie, etap po zdjęciu klemów). Do rejestracji przepływu u chorych stosowano przezczaszkowy przepływomierz dopplerowski (TCD firmy Pioneer/Nicolet, Stany Zjednoczone). W grupie chorych z podejrzeniem lub rzeczywistym przebyciem udaru mózgu 14 dni przed zabiegiem wykonywano jądrowy rezonans magnetyczny (NMR), który powtarzano po zabiegu endarteriektomii tętnic szyjnych.

- Do analizy czynników ryzyka, mogących mieć związek z charakterem blaszki szyjnej, wykorzystano następujące parametry uznane statystycznie za „zdarzenie”:
- mikrozatorowość w I etapie operacji (preparowanie naczyń szyjnych);
  - wystąpienie objawów neurologicznych zachodzących w trakcie zabiegu (TIA, *amaurosis fugax*, RIND/PRIND, udar);
  - pojawienie się zmian niedokrwiennej w mózgu w tomografii komputerowej (CT) lub jądrowym rezonansie magnetycznym (NMR).

### Ocena ultrasonograficzna

Wszystkie badania ultrasonograficzne tętnic szyjnych wykonywano za pomocą aparatu Siemens Sonline Elegra. Blaszkę miażdżycową obrazowano, stosując sondę liniową 7,5 Mhz w projekcjach podłużnej i poprzecznej.

### Image acquisition

Images were digitally registered by saving files on a magneto-optical disk station (Fujitsu MO 640 SE), and then they were transferred onto an MO diskette to be registered on a PC. The images were saved in TIFF format and subjected to further computer analysis.

### Computer analysis

For the purposes of this study, two computer programs were used. First was the commonly available commercial program, Adobe Photoshop 6.0 (Adobe Systems Inc., San Jose, CA, USA). This program was already used in several studies of morphological image of carotid plaque [7, 10, 11]. The authors' intention was to compare the results with those reported by others. The analysis was based on grey scale median (GSM). It represents the median of tonal pixel distribution frequency in a scale from 0 (black) to 255 (white). Image normalization additionally relied on subjecting the highest and the lowest values to the scale. The lowest values correspond in the US to the image of fluid (blood) — 0–5 in GSM scale, whereas the highest ones correspond in the US to solid tissues (adventitia) — 180–200 in GSM (Figure 1) [12].

The second program is the professional application Image-Pro Plus (Media Cybernetics, Silver Spring, Md). One study describing the use of this program for the purpose of carotid plaque morphology assessment has been found [13]. This application enables factorization of grey scale for an unrestricted number of its elements. For our study, we have chosen five partitions of grey scale corresponding to the echogenicity of chosen tissue. For blood, or other tissue with similar echogenicity (e.g. recent intraplaque haematoma or haemorrhage) the GSM median was about 2–5 (from 0–29). For areas with echogenicity resembling that of fat tissue, the GSM median was about 10–20 (from 10 to 35). For tissue with echogenicity similar to muscle tissue (*platysma*), the GSM median was about 40–75 (from 20 to 55). In tissue with echogenicity corresponding to fibrous ones, the GSM median was about 40–75 (from 35 to 95) and for those with echogenicity the same as calcified tissue, it was about 110–175 (from 100 to 255) (Figure 2). One should remember that this is a detailed distribution of grey components that might correspond with appropriately visualized tissues. Nonetheless, there exist a number of factors that influence echogenicity — e.g. grade of tissue hydration.

It should be stressed that in every individual case, normalization of the picture was performed.

### Intraoperative assessment

For the means of comparative analysis, being an important part of multivariate analysis, each carotid plaque specimen removed during CAE was evaluated graphically

Standardowo obrazy rejestrowano na głębokości minimalnej (4 cm), bez powiększania (zoomu). Uzyskiwano w ten sposób stałą rozdzielczość obrazu, zachowując stałą częstotliwość powtarzania (*frame per second*) — 24 fps dla obrazu dla prezentacji B i 16 fps dla prezentacji kolor Doppler. Zakres mocy wynosił odpowiednio 73 dB i 26 dB.

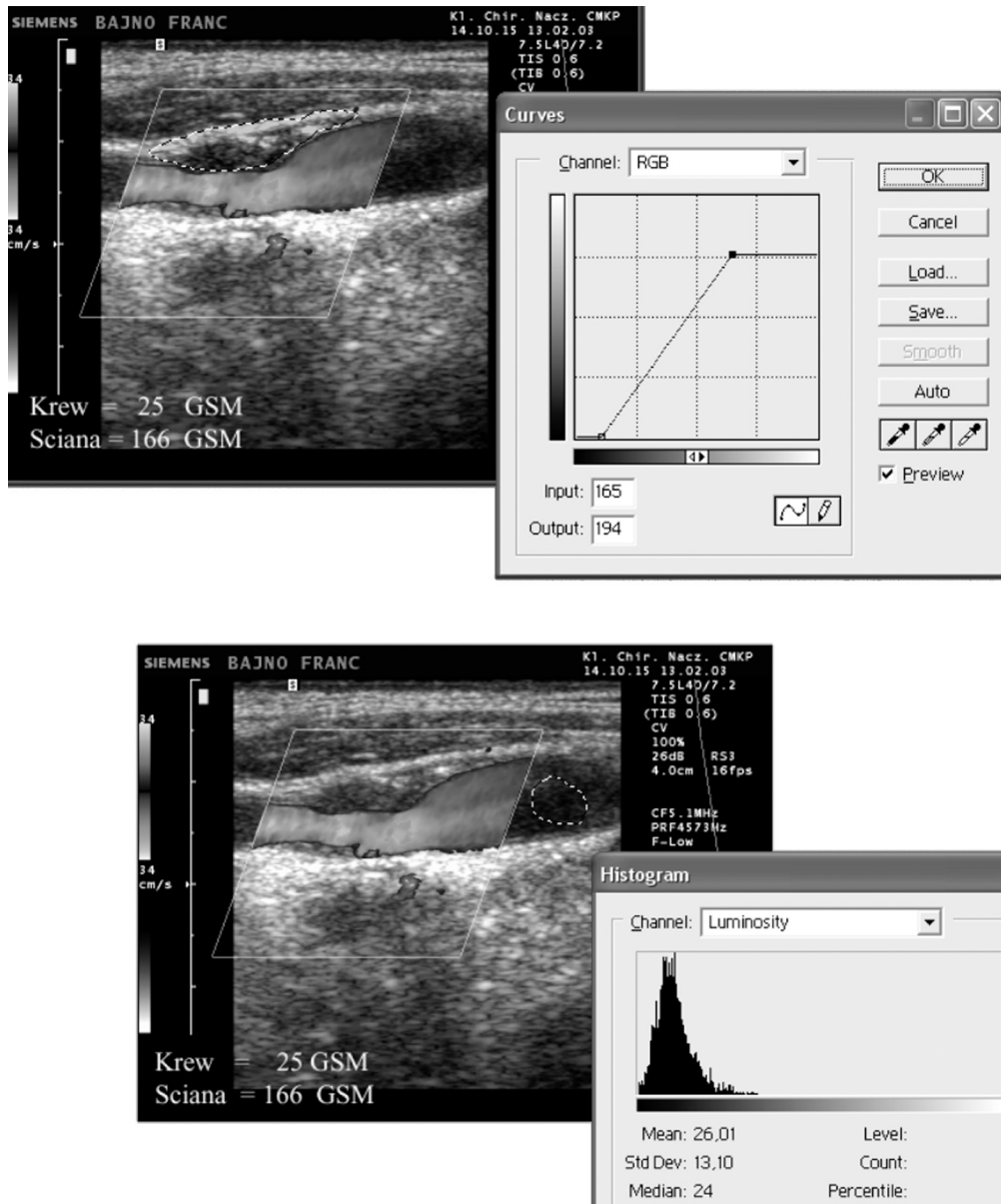
### Rejstracja uzyskanych obrazów

Obrazy rejestrowano cyfrowo, zapisując pliki na stacji dysków magnetoptycznych (Fujitsu MO 640 SE), następnie przenoszono obrazy na zapisywalnej dyskietce MO, rejestrując je w komputerze PC. Obrazy zapisywano w formacie TIFF i poddawano dalszej analizie komputerowej.

### Analiza komputerowa

Do analizy obrazu zastosowano 2 programy. Pierwszy, to powszechnie dostępny, komercyjny program Adobe Photoshop 6.0 (Adobe Systems Inc., San Jose, CA, Stany Zjednoczone). Program ten zastosowano już w kilku doniesieniach na temat morfologicznego obrazu szyjnej blaszki miażdżycowej [7, 10, 11], a intencją autorów niniejszej pracy było również porównanie rezultatów użycia tej metody z przedstawionymi w innych doniesieniach. Do oceny wykorzystano skalę szarości (GSM). Reprezentuje ona medianę częstości rozkładu tonalnego pikseli w skali od 0 (tony czarne) do 255 (tony białe). Normalizacja obrazu dodatkowo polegała na przyporządkowaniu wartości najniższych i najwyższych skali. Wartościom najniższym odpowiada w USG obraz płynu (krew) — 0–5 w skali GSM. Wartościom najwyższym w obrazie USG odpowiadają tkanki lite (przydanka) — 180–200 w skali GSM (ryc. 1) [12].

Drugi program to profesjonalne oprogramowanie Image-Pro Plus (firmy Media Cybernetics, Silver Spring, Md). W piśmiennictwie odnotowano jedną publikację stosującą ten program w celu analizy morfologii szyjnej blaszki miażdżycowej [13]. Oprogramowanie to umożliwia rozkład skali szarości na dowolny szereg ich składowych. W niniejszej pracy wybrano 5 przedziałów w skali szarości odpowiadających echogenicznościom tkanek. I tak, dla krwi lub tkanki o podobnej echogeniczności (np. świeży krwiak/ukrwotocznione ognisko w blaszce) mediana GSM wynosiła średnio 2–5 (0–29). W przypadku obszarów odpowiadających echogeniczności tkanki tłuszczowej mediana GSM wynosiła 10–20 (10–35). Dla tkanek odpowiadających echogenicznością tkance mięśniowej (*platysma*) mediana GSM wynosiła średnio 25–40 (20–55). Dla tkanek odpowiadających echogenicznością tkance włóknistej mediana GSM wynosiła średnio 40–75 (35–95) i dla tkanek odpowiadających echogenicznością tkance uwapnionej



**Figure 1.** Technique of plaque analysis with the use of GSM analysis with respect to US image standardisation according to Eltarozzy et al [12]

**Rycina 1.** Technika oceny morfologii blaszki przy zastosowaniu analizy GSM z uwzględnieniem standaryzacji obrazu USG według Eltarozego i wsp. [12]

ly directly during the operation (Figure 3). The following criteria of intraoperative plaque assessment have been accepted: presence of parietal thrombus, features of plaque disintegration (atheromatous or nonatheromatous), slack disintegrating plaque, solid plaque — suggesting a great amount of fibrous tissue and strongly calcified plaque.

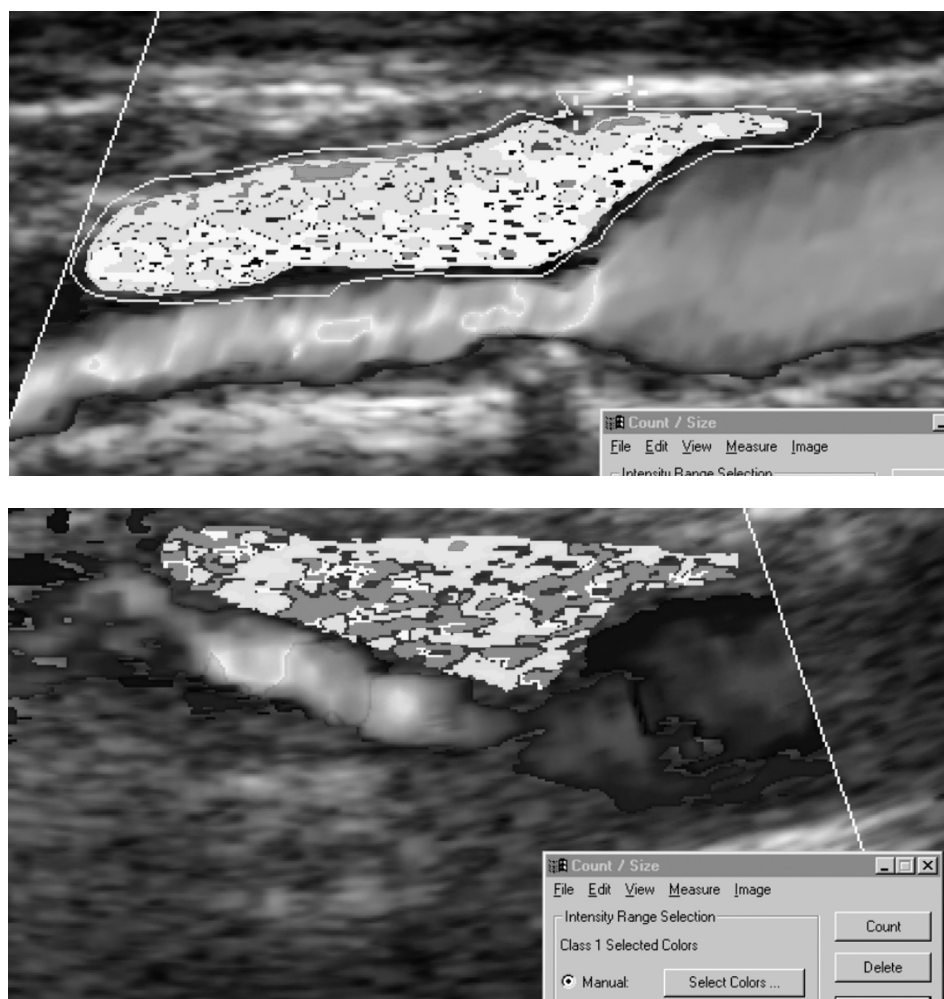
#### Histopathological assessment

All specimens were preserved in 4% formalin solution, buffered with phosphates. In immunohistochemical examinations, the following colourations were done:

— średnio 110–175 (100–255) (ryc. 2). Należy pamiętać, że jest to szczegółowy rozkład składowych szarości, mogących odpowiadać odpowiednio obrazowanym tkankom. Niemniej istnieje wiele czynników wpływających na echogeniczność, na przykład stopień uwodnienia danej tkanki.

#### Ocena śródoperacyjna

W celu analizy porównawczej, będącej istotnym elementem statystycznej analizy wieloczynnikowej, każdy preparat szyjnej blaszki miażdżycowej usunięty w trak-



**Figure 2.** Distribution of pixels in carotid plaque grey scale analysis. Red colour indicates features of tissue with a high percentage of fluid content (e.g. haemorrhage to the plaque, haematoma beneath the integument — average GSM range: 2–5); yellow colour indicates tissue with a high fat content (e.g. large fat nucleus- average GSM range: 10–20); blue colour indicates tissue with echogenicity similar to muscle tissue (e.g. solid tissue, large amount of smooth muscle fibres — average GSM range: 25–40); blue colour for tissues with echo structure similar to that of fibrous tissue (e.g. very solid plaque, containing a high number of elastic fibres — aver. GSM: 40–75) and violet colour for strongly calcified tissue — average GSM: 110–175

**Rycina 2.** Rozkład pikseli w analizie skali szarości blaszek szyjnych. Kolor czerwony określa cechy tkanki o dużej zawartości płynnej (np. krwotok do blaszki, krwiak podpokrywowy — średni zakres GSM: 2–5); kolor żółty odpowiada tkance o dużej zawartości tłuszczu (np. duże jądro lipidowe — średni zakres GSM: 10–20); kolor niebieski dla tkanki o echostrukturze zbliżonej do tkanki mięśniowej (np. tkanka dosyć lita, duża ilość włókien mięśni gładkich — średni zakres GSM: 25–40); kolor niebieski dla tkanek o echostrukturze zbliżonej do tkanki włóknistej (np. blaszka bardzo lita, zawierająca dużą ilość włókien sprężystych — średnia GSM: 40–75) i kolor fioletowy dla tkanki silnie uwapnionej — średnia GSM: 110–175

H-E, PTAH, orcein, fibroblast, CD3, CD18, CD40, SMA lymphocyte, and histocyte oriented. Results were registered with the use of an optical microscope, and then digitally recorded in TIFF format.

Statistical analysis was based on multivariate analysis. The influence of chosen factors on chances of appearance of complications and microembolism (> 5) was evaluated with the use of multivariate logit regression model [14]. By means of step elimination, irrelevant factors on a level of 0.1 were discarded from the model. The propriety of the model was verified by the Hosmer-

cie endarteriektomii oceniano także obrazowo, bezpośrednio w trakcie operacji (ryc. 3). Przyjęto następujące kryteria oceny śródoperacyjnej blaszki: obecność skrzepów przyściennych, cechy rozpadu blaszki (kaszowatego lub niekaszowatego), luźna rozpadająca się blaszka, blaszka zbita — sugerująca dużą ilość tkanki włóknistej i blaszka silnie uwapniona.

#### Ocena histopatologiczna

Wszystkie preparaty utrwalano w 4-procentowym roztworze formaliny, buforowanej fosforanami. W ba-

**Table 1.** Pixel distribution analysis program (Image-Pro): component numbers assigned to appropriate tissue

**Tabela 1.** Program analizy rozkładu pikseli (Image-Pro): numery składowych (1–5) przypisane odpowiednim tkankom

Tissue Tkanka	Component number Przypisany numer oznaczenia składowej
Blood Krew	1
Fat tissue Tkanka tłuszczowa	2
Muscle tissue Tkanka mięśniowa	3
Fibrous tissue Tkanka włóknista	4
Calcified tissue Tkanka uwapniona	5

-Lemeshow test [14]. Its predictive value was tested with the use of an ROC curve [15]. The presence of linear trends between the level of Image-Pro index, the HP type and the microembolism were assessed with the help of a linear regression model. The value of 0.05 was accepted as statistically significant. Calculations were performed using the Stata 7.0 program [16].

## Results

The multivariate analysis of risk factors that might provoke an "event" in relation to two computer-assisted methods applied for the analysis carotid plaque image, verified by intraoperative assessment of the removed specimen and by histopathological examination, revealed an absolute superiority of image analysis by pixel distribution over GSM analysis.

Patients among whom the sum of the first three components (Image-Pro 1–3) is higher than 72% are of



**Figure 3.** Intraoperative image of a removed atherosclerotic plaque—prominent solid, smooth from the lumens side lesion

**Rycina 3.** Śródoperacyjny obraz usuniętej blaszki miażdżycowej — widoczna lita, gładka od strony światła zmiana

daniach immunohistochemicznych wykorzystywano następujące barwienia: H-E, PTAH, orceiną, w kierunku fibroblastów, limfocytów CD3, CD18, CD40, SMA i komórek tłuszczowych. Wyniki badań rejestrowano w mikroskopie optycznym, a akwizycji ocenianych preparatów dokonywano w sposób cyfrowy, zapisując obrazy w formacie TIFF.

W analizie statystycznej wykorzystano analizę wieloczynnikową. Wpływ wybranych czynników na możliwość wystąpienia powikłania oraz wystąpienia mikrozatorowości (> 5) oceniono za pomocą wieloczynnikowego modelu regresji logitowej [14]. Metodą krokowej eliminacji usunięto z modelu czynniki nieistotne na poziomie 0,1. Dopasowanie modelu sprawdzono, stosując test Hosmer-Lemeshowa [14]. Wartość predykcyjną modelu sprawdzono za pomocą krzywej ROC [15]. Występowanie trendów liniowych pomiędzy poziomem indeksu Image-Pro a obrazem histopatologicznym (typu HP) oraz mikrozatorowością zbadano przy użyciu modelu regresji liniowej. Za poziom istotności statystycznej przyjęto 0,05. Obliczenia dokonano za pomocą programu Stata 7.0 [16].

## Wyniki

Wieloczynnikowa analiza składowych ryzyka wystąpienia zdarzenia w odniesieniu do trzech zastosowanych metod analizy komputerowej obrazu USG szyjnej blaszki miażdżycowej, weryfikowana oceną śródoperacyjną usuwanej blaszki oraz badaniem histopatologicznym wykazała zdecydowaną przewagę analizy obrazu metodą oceny rozkładu pikseli nad analizą GSM.

U pacjentów, u których procentowa suma pierwszych trzech składowych indeksu Image-Pro jest większa niż 72%, możliwość wystąpienia powikłań jest mniejsza niż u pozostałych osób ( $p = 0,029$ ).

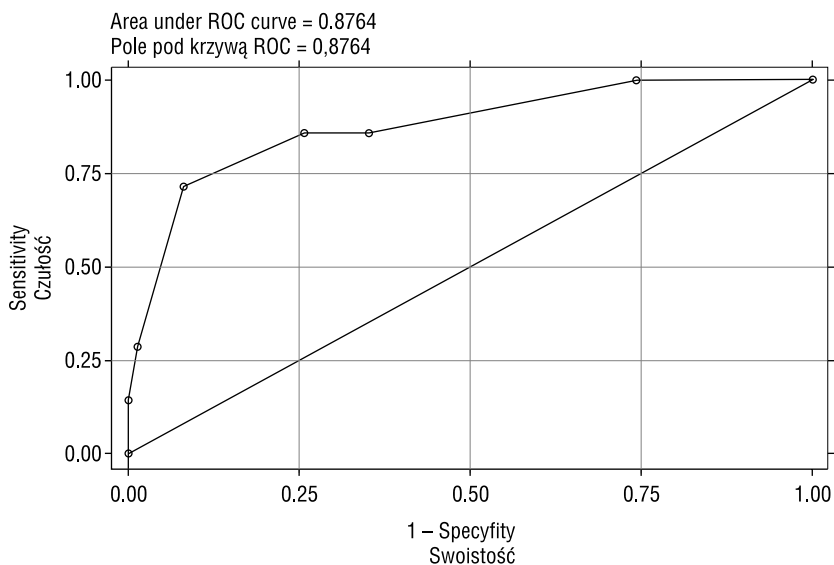
Oznacza to, że u chorych ze zmianami, w których przeważa obraz USG wskazujący tkanki hipoechogeniczne (tab. I) (odpowiadające: krwi — składowa 1, tkance tłuszczowej — składowa 2 i tkance mięśniowej — składowa 3) jest szczególnie duże ryzyko wystąpienia powikłań okołoperacyjnych. Wartość punktu odcięcia stanowi przekroczenie przez łączną sumę tych trzech tkanek 72% powierzchni blaszki (tab. II i ryc. 4).

Zgodność tę potwierdzono również w ocenie śródoperacyjnej zmian ( $p = 0,007$ ) oraz w badaniu histopatologicznym ( $p = 0,006$ ).

Model ten (tab. III) wykazuje ścisłą zależność pomiędzy oceną histopatologiczną (charakter zmian określony statystycznie w liczbach 1–5) a indeksem Image-Pro 1–3 (indeks 1–3 Image-Pro to suma składowych tkanek 1–3: krwi, tkanki tłuszczowej i tkanki mięśniowej — tab. I, ryc. 5).

**Table II.** Logit model for complications. The model fits very well, having a predictive value of 0.88 (Figure 4)**Tabela II.** Model logitowy dla powikłań. Model jest dobrze dopasowany. Jego wartość predykcyjna wynosi 0,88 (ryc. 4)

n = 81		
Seven complications	OR [95% C.I.]	p
Siedem powikłań		
Intraoperative assessment Ocena śródoperacyjna	0.01 [0.001, 0.31]	0.007
Histopathological assessment Ocena histopatologiczna	27.5 [2.56, 294.5]	0.006
Image-Pro: sum of parameters 1–3 (%) Image-Pro: suma składowych 1–3 (%) > 72 vs. ≤ 72	0.05 [0.003, 0.73]	0.029
Microembolism Mikrozatorowość > 5 vs. ≤ 5		0.51
ADOBE (GSM median) ADOBE (mediana GSM) 26–50 vs. 0–25		0.37
51–80 vs. 0–25		0.22
over 80 vs. 0–25		0.85
Test for models propriety: p = 0.97 Test na dopasowanie modelu		
Area under the curve ROC: 0.88 Pole pod krzywą ROC		

**Figure 4.** Results of logit analysis for the appearance of complications that depend on atherosclerotic plaques morphological components, assessed by Image-Pro program. Sum of components 1–3 greater than 72% of the entire lesion means a substantial augmentation of risk of appearance of complication (event)

**Rycina 4.** Wynik analizy logitowej dla wystąpienia powikłań zależnych od składowych morfologicznych blaszki miażdżycowej ocenianej za pomocą programu Image-Pro. Suma składowych 1–3 większa od 72% całej zmiany oznacza istotny wzrost ryzyka wystąpienia powikłania (zdarzenia)

significantly greater risk for perioperative complications than the others are ( $p = 0.0029$ ).

This means that patients, who on the US view are having hypoechogenic plaques —Table 1 (Index 1–3: 1 for blood, 2 for fat and 3 for blood tissues), are at great perioperative risk for complications. The cut-off

Model liniowy dla sumy indeksu Image-Pro 1–3 względem poziomu mikrozatorowości — 0, 1–5 (mediana), 6–17 (III kwartył), 18–80 — wykazał, że wraz ze wzrostem zawartości w blaszce tkanek 1–3 (tab. 1, indeks 1–3 Image-Pro) istotnie wyraźniejsze staje się zjawisko mikrozatorowości (ryc. 6).



value for the index was set at the level 72% of the whole plaque area (Table II, Figure 4).

These correlations were confirmed by the intra-operative ( $p = 0.007$ ) and histopathological assessments ( $p = 0.006$ ).

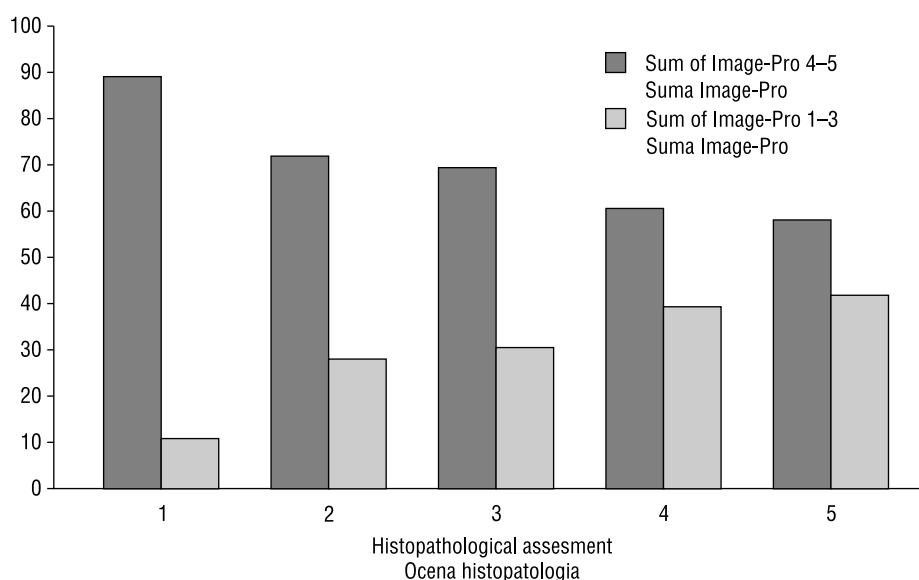
A strict correlation (Table III) is seen between the changes in histopathology and changes in the Image-Pro 1–3 index (index 1–3 meaning: 1 for blood, 2 for fat tissue and 3 for muscle tissue) — see; as compared to index 4–5 meaning: 4 for fibrous and 5 for calcified tissues) see Table I and Figure 5.

The linear model for the sum of Image-Pro index 1–3 in relation to the level of microembolism — 0, 1–5 (median), 6–17 (III quartile), 18–80 — revealed that, along with the increase of this index (blood, fat and muscular tissue), a significant rise in the microembolism is seen (Figure 6).

## Dyskusja

Pomimo powszechnego przekonania, iż ryzyko udaru niedokrwiennego mózgu wzrasta razem ze stopniem zwężenia [17–19], relatywne znaczenie stopnia zwężenia światła naczynia oraz morfologii szyjnej blaszki pozostaje niejasne [20]. Udar niedokrwienny mózgu może być wynikiem spadku perfuzji mózgowej, zachodzącego dystalnie od miejsca krytycznego zwężenia (lub niedrożności) [21–23], ale istnieją przesłanki sugerujące istotną rolę czynników wnikających niestabilną blaszkę miażdżycową, jak: pęknięcie blaszki, owrzodzenie, powstanie skrzepliny czy mikroembolizacja w kierunku drobnych naczyń ośrodkowego układu nerwowego [24, 25].

Jednym z problemów w ocenie ryzyka chorych kwalifikowanych do operacji tętnic szyjnych jest fakt, że kryteria wskazań do operacji oparto na wynikach badań sprzed ponad 10 lat [26, 27]. Należy zwrócić



**Figure 5.** Average sums of Image-Pro 1–3 and 4–5 in relation to histopathology

**Rycina 5.** Średnie sumy Image-Pro 1–3 i 4–5 w odniesieniu do oceny histopatologicznej (indeks 1–3 Image-Pro to suma składowych tkanek 1–3: krew, tkanka tłuszczowa i tkanka mięśniowa; indeks 4–5 to suma składowych 4–5: tkanka włóknista i uwapniona — tab. I)

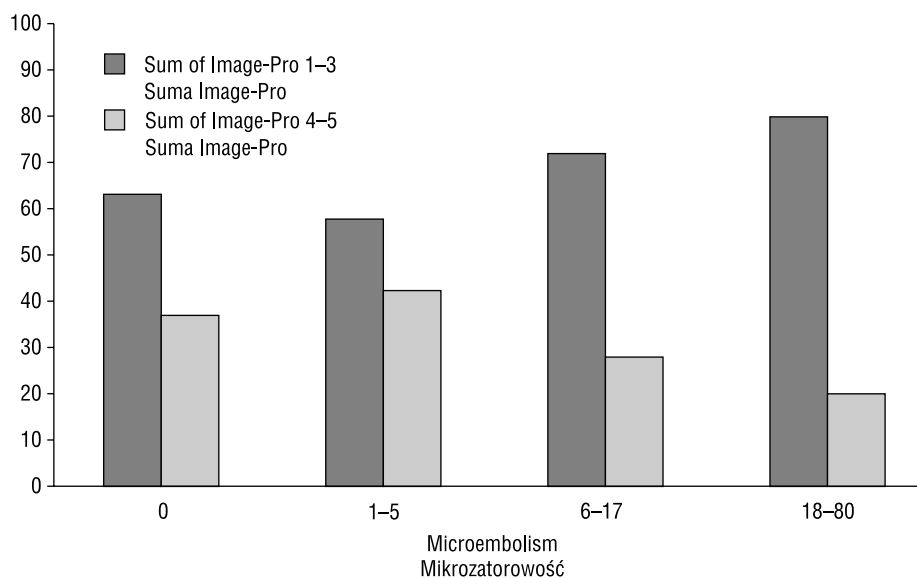
**Table III.** Linear model for Image-Pro index sum 1–3 in relation with HP (histopathological assessment)

**Tabela III.** Model liniowy dla sumy indeksu Image-Pro 1–3 w odniesieniu do oceny histopatologicznej

n = 95	$\beta$ [95% CI]	p
Histopathological assessment Ocena histopatologiczna		
2 vs. 1	–17.2 [–37.2, 2.8]	0.09
3 vs. 1	–19.6 [–40.7, 1.5]	0.068
4 vs. 1	–28.5 [–48.0, –8.9]	0.005
5 vs. 1	–31.05 [–51.9, –10.2]	0.004

Test for linear trend:  $p = 0.002$

Test na trend liniowy



**Figure 6.** Average sums of Image-Pro 1-3 and 4-5 in relation to microembolism  
**Rycina 6.** Średnie sumy Image-Pro 1-3 i 4-5 w odniesieniu do mikrozatorowości

## Discussion

Although common opinion is that the risk of ischemic stroke augments with the degree of stenosis [17–19], the relative importance of the degree of vessels lumen stenosis and of carotid plaque morphology remains uncertain [20]. Ischemic stroke might be the result of cerebral hypo perfusion distally from the site of critical stenosis (or occlusion) [21–23], but there exists a number of circumstances suggesting the important role of factors involving unstable atherosclerotic plaque such as plaque rupture, ulceration, formation of a thrombus or microembolisation in the direction of CNS vessels [24, 25].

One of the problems in the risk assessment for patients being qualified for carotid surgery (or CAS) is the fact that indications for surgical treatment are based on results of studies performed more than ten years ago [26, 27]. One should know that the basic qualification criterion for CEA was the degree of stenosis (initially based on results of radiological investigations) [1]. The above-mentioned criteria do not touch the topic of unstable carotid plaque. The plaque's condition may result not only from the degree of lumens stenosis, but also from the processes taking place inside the plaque [24, 25]. Results of histopathological examinations point to a number of factors promoting microembolisation; the presence of a large lipid nucleus located near the lumen is considered the most important one [28–31], next is the fracture of the connective tissue integument [32], haemorrhage to the plaque [33] and the

uwagę, iż w badaniach tych podstawowym kryterium kwalifikacji jest ocena stopnia zwężenia (początkowo zresztą dokonywana na podstawie wyników badań radiologicznych [1]. We wskazaniach tych zupełnie nie podejmuje się problemu niestabilnej blaszki miażdżycowej, której stan może wynikać nie tyle ze stopnia zwężenia światła, ile z procesów zachodzących w samej blaszce [24, 25]. Rezultaty badań histopatologicznych wskazują na wiele przyczyn sprzyjających mikroembolizacji. Za najważniejsze uważa się obecność dużego jądra lipidowego zlokalizowanego blisko światła naczynia [28–31], pęknięcie pokrywy łącznotkankowej [32], krwotok do blaszki [33] i obecność owrzodzenia zmiany [34]. Ostatnio zwrócono też uwagę na problem trombogenności blaszki [35].

Wyniki badań NASCET i ECST wykazały, że operacja udrożnienia tętnic szyjnych, zgodnie z przyjętymi w tych badaniach kryteriami, może zmniejszyć ryzyko wystąpienia udaru mózgu o 6,5–26%, w zależności od stopnia zwężenia tętnicy w porównaniu z leczeniem zachowawczym [1, 26, 27]. Zauważono także, iż w grupie chorych niskiego ryzyka (< 3,5 pkt wg skali Rothwella i wsp.), leczonych zachowawczo, odsetek chorych, u których doszło do incydentu neurologicznego, wynosi zaledwie 12% i nie różni się w sposób istotny od porównywalnej grupy chorych leczonych operacyjnie — 11% [1]. Należy zatem odpowiedzieć na pytanie, czy stopień zwężenia tętnicy szyjnej wewnętrznej jest jedynie wskazaniem pośrednio sugerującym wzmożone ryzyko incydentu neuro-

presence of an ulceration as the reason of plaques thrombogenicity [34]. Recently, an interesting problem of plaque's thrombogenicity has been raised [35].

Results of NASCET and ECST studies have shown that surgical treatment of carotid artery stenosis, according to the criteria accepted in these studies, may decrease the risk of stroke from 6.5% to 2.6% depending on the degree of stenosis in relation to conservative treatment [1, 26, 27]. It has been observed that in the group of low risk patients (< 3,5 pts according to Rothwell et al) that were having the best medical treatment, only 12% experienced a neurological incident. This result does not substantially differ from the percentage of such complications in a comparable group treated surgically — 11% [1]. An important question arises; is the degree of carotid artery stenosis indirectly suggesting the increased risk of neurological incident? This makes the research for other features suggesting an increased risk of stroke logical [36, 37].

Lately, in a number of reports the relevance of carotid plaque echogenicity character in the assessment of risk linked with the instability of these lesions [6–8, 38, 39]. The meaningful advance in the quality of acquired US picture and its digital acquisition enabled the differentiation of the two subgroups (hypo and hyperechogenic), but it did not eliminate all variables related to the image analysis.

It is important to know that a simple assessment of the plaque in grey scale, based on GSM histogram values, possesses many limitations and relevant simplifications. The (GSM) grey scale analysis is only a result of the luminosity median of the entire evaluated image [6]. This means that the computer program measuring the histogram curve according to GSM "collects" an averaging image from the whole visualized plaque. The more heterogeneous the plaque is, the more different interpretation possibilities of the collected GSM data are. Plaques with very low GSM values may possess loci of enhanced echogenicity — relevant enough to influence the histopathological image of the specimen taken from this place.

These aspects can, in a substantial way, explain two important queries:

- firstly — concerning the compliance of histopathological examinations with US (does not exceed 50%);
- secondly — explaining important differences in formulating borderline values for GSM, differing plaques — symptomatic plaques from the nonsymptomatic ones. These differences are relevant (GSM from 34 to 50). In our studies [42] we have accepted the value of GSM 50 as the borderline. The analysis of plaques in the symptomatic group showed essential dissimilarities in the subgroups GSM (0–24, 25–50, 50–79 and > 80) — nonetheless, collective

logicznego. Logiczną konsekwencją stały się więc poszukiwania innych cech wskazujących na zwiększone ryzyko udaru [36, 37].

W wielu doniesieniach w ostatnich latach wykazano znaczenie charakteru echogeniczności szyjnej blaszki miażdżycowej w ocenie ryzyka powikłań związanych z niestabilnością tych zmian [6–8, 38, 39]. Znaczący postęp, związany z lepszą jakością uzyskiwanego obrazu oraz jego cyfrową akwizycją, umożliwił wprowadzić wyodrębnienie wspomnianych dwóch podgrup, jednak nie wyeliminował wszystkich zmiennych związanych z analizą obrazu.

Bardzo ważna jest świadomość, że prosta ocena blaszki w skali szarości oparta na histogramowych wartościach GSM wiąże się z wieloma ograniczeniami i istotnymi uproszczeniami. Otóż ocena skali szarości (GSM) jest jedynie wypadkową mediany jasności całego mierzonego obrazu [6]. Oznacza to, że program komputerowy określający krzywą histogramową według GSM „zbiera” jakby obraz uśredniony z całej obrazowanej blaszki. Im bardziej niejednorodna jest blaszka, tym większa możliwość różnorodnych interpretacji uzyskanych wartości GSM. Nawet blaszki o bardzo niskich wartościach GSM mogą mieć ogniska o wzmożonej echogeniczności — na tyle istotne, że mające wpływ na obraz histopatologiczny pobranego w tym miejscu wycinka.

Aspekty te mogą w sposób istotny tłumaczyć dwie ważne wątpliwości:

- pierwsza — dotycząca zgodności badań histopatologicznych z obrazem USG (nie przekracza 50%);
- druga — tłumacząca istotne różnice w sformułowaniu wartości granicznych dla GSM, oddzielających blaszki objawowe od bezobjawowych. Różnice te są znaczne (GSM: 34–50). W przedstawionych badaniach [42] przyjęto wartość GSM 50 jako graniczną. Analiza blaszek w grupie chorych, u których występowały objawy, wykazała naprawdę istotne różnice w podgrupach GSM (0–24, 25–50, 50–79 i > 80) — jednak zbiorcze wyniki dotyczące wszystkich chorych (z objawami i bez objawów) uzyskane na podstawie znacznie większego materiału i z zastosowaniem bardziej złożonych metod statystycznych nie potwierdziły tak dobrych wyników.

Warto również zwrócić uwagę na rozbieżność w ocenie blaszek w skali GSM, jaką można zauważyć w ośrodkach zajmujących się tym problemem [7, 37]. Niewątpliwie echogeniczność blaszki ma istotne znaczenie, ale metoda jej oceny wymaga dalszych modyfikacji. Oczywiście trudno porównywać makroskopo-

results from all patients (symptomatic and non-symptomatic) on a greater material, and with the use of more complex statistical methods, did not confirm such good outcomes.

One should look at the discrepancy in the assessment of plaques in the GSM scale between the centres dealing with this problem [7, 37]. Undoubtedly, plaque's echogenicity is important, but the method of its evaluation requires further modification. Naturally, it is difficult to compare the macroscopic ultrasound image with a microscopic section, nevertheless, the method of pixel distribution analysis in the acquired ultrasound picture seems to be more optimal. Pixel distribution enables us to differentiate areas with echogenicity corresponding to different tissue e.g.:

- blood (potential thrombus adjacent to the plaque's surface, haemorrhage into the plaque)
- fat tissue (possibility of quantitative assessment of fat tissue, e.g. lipid nucleus)
- muscle tissue
- fibrous tissue (on the basis of the last two, it is possible to estimate the quantity of fibrous tissue)
- degree of calcification (possibility of assessment of how solid and how fragile the plaque is — if the calcifications are located near the connective tissue cover).

Whilst being aware that this is still a macroscopic method, we consider it to be a step in the right direction (compared with simple GSM analysis) for the achievement of progress in the ultrasound evaluation of carotid atherosclerotic lesions.

Undoubtedly, it is hard to expect a full compliance of the method of pixel distribution analysis and assessment of median grey scale, however, the high, statistically significant concordance of the plaque's tendency to change in this method with the histological examinations results and the risk of neurological events, encourages further research in this direction.

### Conclusions

1. Computer analysis of the ultrasound image remains a valuable tool in the preoperative assessment of carotid plaque stability and in predicting the perioperative risk.
2. Multivariate statistical analysis proved the superior (most specific and sensitive) of the detailed pixel distribution analysis programs in the computer assessment of ultrasound carotid plaque picture.
3. Plaques, which, in the detailed pixel distribution analysis, contain more than 72% of area with tissue features of blood, fat and muscle (index 1-3: Image-Pro) are of very high perioperative risk.

wy obraz ultrasonograficzny z wycinkiem mikroskopowym, jednak metoda oceny rozkładu pikseli w uzyskanym obrazie ultrasonograficznym wydaje się bardziej optymalna. Rozdział pikseli umożliwia wyodrębnienie obszarów odpowiadających echogenicznością różnym tkankom, takim jak.:

- krew (potencjalne skrzepliny przyblaszkowe, krwotoki do blaszek);
- tkanka tłuszczowa (możliwość oceny ilości tkanki tłuszczowej, a więc np. jądra lipidowego);
- tkanka mięśniowa;
- tkanka włóknista (możliwość oceny na podstawie 2 ostatnich tkanek szacunkowej ilości tkanki włóknistej);
- tkanka uwapniona (możliwość oceny twardości i kruchości blaszki — jeżeli zwapnienia są zlokalizowane blisko pokrywy łącznotkankowej).

Zdając sobie sprawę, że jest to również metoda makroskopowa, autorzy niniejszej pracy mimo wszystko uważają ją za krok we właściwym kierunku (w porównaniu z prostą analizą GSM) w dążeniu do osiągnięcia postępu w ultrasonograficznej ocenie szyjnych zmian miażdżycowych.

Niewątpliwie, trudno oczekiwać pełnej zgodności metody analizy rozkładu pikseli w skali szarości z przewidywaniem charakteru blaszki, jednakże duża, istotna statystycznie zgodność tendencji zmieniania się jej charakteru blaszki w tej metodzie wraz z obrazem histologicznym oraz ryzykiem wystąpienia zdarzenia neurologicznego, zachęca do dalszych badań w tym kierunku.

### Wnioski

1. Analiza komputerowa obrazu ultrasonograficznego pozostaje cennym narzędziem w przedoperacyjnej ocenie charakteru szyjnej blaszki miażdżycowej i prognozowaniu stopnia ryzyka okołoperacyjnego.
2. Wielowariantowa analiza statystyczna wykazała, że w komputerowej analizie obrazu ultrasonograficznego blaszki miażdżycowej najlepszym (najbardziej specyficznym i czułym) programem jest ocena z zastosowaniem szczegółowej analizy rozkładu pikseli.
3. Blaszkę, w których w szczegółowym rozkładzie pikseli łączna zawartość tkanek o cechach krwi, tłuszczu i tkanki mięśniowej przekracza 72% powierzchni (indeks 1-3: Image-Pro), cechują się szczególnie wzmożonym ryzykiem wystąpienia powikłań okołoperacyjnych.

## References

- Naylor AR, Rothwell PM, Bell PRF (2003) Overview of the principal results and secondary analyses of the European and North American Randomised Trials of endarterectomy for symptomatic carotid stenosis. *Eur J Vasc Endovasc Surg*, 26: 115–119.
- Eliasziw M, Streifler JY, Fox AJ (1994) Significance of plaque ulceration in symptomatic patients with high grade carotid stenosis. *NASCET. Stroke*, 25: 304–308.
- Barnett HJ, Meldrum HE, Eliasziw M (1995) The dilemma of surgical treatment for patients with asymptomatic carotid disease. *Ann Int Med*, 123: 723–725.
- Kagawa R, Moritake K, Shima T, Okada Y (1996) Validity of B-mode ultrasonographic findings in patients undergoing carotid endarterectomy in comparison with angiographic and clinicopathologic features. *Stroke*, 27: 700–705.
- Gronholdt M-L, Nordegaard BG, Schroeder TV et al (2001) Ultrasonic echolucent plaques predict future strokes. *Circulation*, 104: 69–73.
- Tegos TJ, Kalomiris KJ, Dabetai MM et al (2001) Significance of sonographic tissue and surface characteristics of carotid plaques. *Am J Neuroradiol*, 22: 1605–1612.
- Biasi GM, Sampaolo A, Mingazzini P, De Amicis P, El-Barghouty N, Nicolaidis AN (1999) Computer analysis of ultrasonic plaque echolucency in identifying high risk carotid bifurcation lesions. *Eur J Vasc Endovasc Surg*, 17: 476–479.
- AbuRahma AF, Kyer PD, Robinson PA, Hannay RS (1998) The correlation of ultrasonic plaque morphology and carotid plaque hemorrhage: clinical implications. *Surgery*, 124: 721–728.
- Tegos TJ, Sabetai MM, Nicolaidis AN et al (2001) Patterns of brain computed tomography infarction and carotid plaque echogenicity. *J Vasc Surg*, 33: 334–339.
- Nicolaidis AN (1995) Asymptomatic carotid stenoses and risk of stroke: identification of a high risk group (ACRS): a natural history study. *Int Angiol*, 14: 21–23.
- Tegos TJ, Sohail M, Sabetai M et al (2000) Echomorphologic and histopathologic characteristics of unstable carotid plaques. *Am J Neuroradiol*, 21: 1937–1944.
- Elatrozy T, Nicolaidis A, Tegos T et al (1998) The effect of image standardisation on the echodensity of symptomatic and asymptomatic carotid bifurcation plaques. *Int Angiol*, 17: 179–186.
- Lal BK, Hobson RW, Pappas PJ et al (2002) Pixel distribution analysis of B-mode ultrasound scan images predicts histologic features of atherosclerotic plaques. *J Vasc Surg*, 35: 1210–1217.
- Hosmer DW Jr, Lemeshow S (1989) *Applied Logistic Regression*. John Wiley & Sons, New York: 47–85.
- Green DM, Swets JA (1974) *Signal Detection Theory and Psychophysics*. rev. ed. Huntington. Krieger, New York: 101–145.
- Stata Statistical Software: Release 7.0, College Station, TX, Stata Corporation.
- Montauban von Swijndregt AD, Elbers HRJ, Moll FL, de Letter J, Ackerstaff GA (1999) Cerebral ischemic disease and morphometric analyses of carotid plaques. *Ann Vasc Surg*, 13: 468–474.
- Markus HS, Harrison MJG (1992) Estimation of cerebrovascular reactivity using transcranial Doppler, including the use of breath-holding as the vasodilatory stimulus. *Stroke*, 23: 668–673.
- Levine RL, Dobkin JA, Rozental JM, Satter MR, Nickles RJ (1991) Blood flow reactivity to hypercapnia in strictly unilateral carotid disease: preliminary results. *J Neurol Neurosurg Psychiatry*, 54: 204–209.
- Vernieri F, Pasqualetti P, Passarelli F, Rossini PM, Silvestrini M (1999) Outcome of carotid artery occlusion is predicted by cerebrovascular reactivity. *Stroke*, 30: 593–598.
- Burt RW, Witt RM, Cirkit DF, Reddy RV (1992) Carotid artery disease: evaluation with acetazolamide-enhanced with Tc-99m HMPAO SPECT. *Radiology*, 182: 461–464.
- Powers WJ (1991) Cerebral haemodynamics in ischemic cerebrovascular disease. *Ann Neurol*, 29: 231–240.
- Lord RS, Reid CV, Ramsay SC, Yeates MG (1992) Unilateral carotid stenosis and impaired cerebral hemisphere vascular reserve. *Ann Vasc Surg*, 6: 438–442.
- Virmani R, Kolodgie FD, Allen PB (2000) Lessons from sudden coronary death. A comprehensive morphological classification scheme for atherosclerotic lesions. *Arterioscler Thromb Vasc Biol*, 20: 1262–1275.
- Naghavi M, Libby P, Falk E et al (2003) From vulnerable plaque to vulnerable patient: a call for new definitions and risk assessment strategies — Part I. *Circulation*, 108: 1664–1672.
- Endarterectomy for moderate symptomatic carotid stenosis: interim results results from the MRC European Carotid Surgery Trial (1996). *Lancet*, 347: 1591–1593.
- Barnett HJ, Taylor DW, Eliasziw W et al (1998) Benefit of carotid endarterectomy patients with symptomatic moderate or severe stenosis; for the North American Endarterectomy Trial Collaborators. *N Engl J Med*, 339: 1415–1425.
- Falk E (1992) Why do plaques rupture? *Circulation*, 86 (Suppl 6): III30–42.
- Stary HC, Chandler AB, Dinsmore RE et al (1995) A definition of advanced types of atherosclerotic lesions and a histologic classification of atherosclerosis. *Circulation*, 92: 1355–1374.
- Feeley TM, Leen EJ, Cogan MP et al (1991) Histologic characteristics of carotid artery plaque. *J Vasc Surg*, 13: 719–724.
- Bassiouny HS, Sakaguchi Y, Mikucki SA et al (1997) Juxtaluminal location of plaque necrosis and neof ormation in symptomatic carotid stenosis. *J Vasc Surg*, 26: 585–594.
- Carr S, Farb A, Pearce WH et al (1996) Atherosclerotic plaque rupture in symptomatic carotid artery stenosis. *J Vasc Surg*, 23: 755–765.
- Avril G, Batt M, Guidoin R et al (1991) Carotid endarterectomy plaques: correlations of clinical and anatomic findings. *Ann Vasc Surg*, 5: 50–54.
- Park AE, McCarthy WJ, Pearce WH, Virmani R (1998) Carotid plaque morphology correlates with presenting symptomatology. *J Vasc Surg*, 27: 872–878.

35. Migdalski A, Jawień A, Kotschy M, Knapik-Bieniek A (2004). Selected haemostatic factors in carotid bifurcation plaques of patients undergoing carotid endarterectomy. *Eur J Vasc Endovasc Surg*, 27 (2): 172–179.
36. Goncalves I, Moses J, Pedro LM et al (2003) Echolucency of carotid plaques correlates with plaque cellularity. *Eur J Vasc Endovasc Surg*, 26: 32–38.
37. El-Barghouty NM, Gerulakos G, Nicolaidis A et al (1995) Computer-assisted carotid plaque characterization. *Eur J Vasc Endovasc Surg*, 9: 389–393.
38. Sabetai MM, Tegos TJ, Nicolaidis AN et al (2000) Reproducibility of computer-quantified carotid plaque echogenicity. Can we overcome the subjectivity? *Stroke*, 31: 2189–2196.
39. Gronholdt ML (1999) Ultrasound and lipoproteins as predictors of lipid-rich, rupture-prone plaques in the carotid artery. *Arterioscler Thromb Vasc Biol*, 19: 2–13.
40. Madycki G, Staszkiwicz W, Kwietniak Z (2004) Carotid plaque instability in symptomatic carotid disease. *Acta Angiol*, 2: 67–75.