

Feasibility of revascularisation in patients with ischemic diabetic foot

Możliwości leczenia rewaskularyzującego u chorych z niedokrwioną stopą cukrzycową

Łukasz Dzieciuchowicz¹, Grzegorz Oszkinis¹, Zbigniew Krasiński¹,
Katarzyna Motowidło¹, Katarzyna Pawlaczyk², Waław Majewski¹

¹Department of General and Vascular Surgery, Karol Marcinkowski University of Medical Sciences, Poznań, Poland (Klinika Chirurgii Ogólnej i Naczyń Akademii Medycznej w Poznaniu)

²Department of Hypertension, Angiology and Internal Diseases, Karol Marcinkowski University of Medical Sciences, Poznań, Poland (Klinika Nadciśnienia Tętniczego, Angiologii i Chorób Wewnętrznych Akademii Medycznej w Poznaniu)

Abstract

Background. Ischemia of the lower extremity is the strongest risk factor of limb loss in patients with diabetic foot. The main purpose of this study was the evaluation of the feasibility and the early results of revascularisation in that group of patients.

Material and methods. A group of 120 patients with ischaemic diabetic foot (IDF) was analysed. The inclusion criteria were an ulcerated or necrotic foot, an absence of pulse on at least both foot arteries and diagnosed diabetes. Patients with deep infection in the foot requiring urgent surgical intervention were excluded. All patients underwent lower extremity arteriography. The decision about further treatment was based on the results of arteriography.

Results. In arteriography, diffuse atherosclerotic lesions in the femoro-popliteo-tibial segment dominated (71.6%). Aorto-iliac occlusive disease (16.6%) and isolated changes in the tibial arteries (11.6%) were less frequently observed. Femoro-popliteal bypass grafting was feasible in half of the patients, 18% of patients required distal grafts and 16% had the operations in the aorto-iliac segment. In 11% of the cases, because of lack of possibilities of revascularisation, patients were disqualified from surgery. The early limb salvage rate was 93.9% and 64% for the aorto-iliac, the femoro-popliteal and femoro-distal revascularisation, respectively. Almost all of the non-operated patients lost the lower limb.

Conclusion. The surgical revascularisation, mainly femoro-popliteal and femoro-distal grafts are feasible and effective in the treatment of IDF.

Key words: ischemic diabetic foot, revascularisation

Streszczenie

Wstęp. Niedokrwienie kończyny dolnej jest najsilniejszym czynnikiem ryzyka utraty kończyny u chorych ze stopą cukrzycową. Celem pracy była ocena możliwości i wyników leczenia rewaskularyzującego u chorych z niedokrwioną stopą cukrzycową.

Materiał i metody. Do badanej grupy włączono 120 osób z niedokrwioną stopą cukrzycową. Kryterium kwalifikującym było owrzodzenie lub martwica stopy, brak tętna na przynajmniej obu tętnicach stopy oraz rozpoznana cukrzyca. Chorych z głębokim zakażeniem stopy wymagających nagłej interwencji chirurgicznej nie włączono do badania. Decyzję o dalszym leczeniu podejmowano na podstawie arteriografii przeprowadzonej u wszystkich pacjentów.

Address for correspondence (Adres do korespondencji):

Dr med. Łukasz Dzieciuchowicz, Klinika Chirurgii Ogólnej i Naczyń, Szpital Kliniczny nr 1
ul. Długa 1/2, 61–848 Poznań, Poland
tel/fax: (+48 61) 854 90 82

Wyniki. W arteriografii dominowały rozlane zmiany miażdżycowe w odcinku udowo-podkolanowo-piszczelowym (71,6%), rzadziej stwierdzano zmiany w odcinku aortalno-biodrowym (16,6%) lub wyłącznie w tętnicach goleni (11,6%). U połowy chorych można było wykonać pomost udowo-podkolanowy, u 18% pacjentów wykonano pomosty obwodowe, a u 16% — zabiegi w odcinku aortalno-biodrowym. U 11% chorych ze względu na brak warunków zrezygnowano z rewaskularyzacji. Odsetek uratowanych kończyn wynosił 93% w przypadku rekonstrukcji aortalno-biodrowych, 91% — w przypadku rekonstrukcji udowo-podkolanowych i 64% — w rekonstrukcjach obwodowych. Prawie wszyscy chorzy, u których nie przeprowadzono rewaskularyzacji, stracili kończynę dolną.

Wnioski. Zabiegi rewaskularyzacyjne, w tym głównie pomosty udowo-podkolanowe i pomosty obwodowe, są możliwe i skuteczne w leczeniu niedokrwionej stopy cukrzycowej.

Słowa kluczowe: niedokrwiona stopa cukrzycowa, rewaskularyzacja

Introduction

Diabetic foot is the main cause of lower extremity amputation, 50–80% of all non-traumatic lower extremity amputations are performed on diabetic patients [1, 2]. In more than 80% of diabetic patients, foot ulcer is the primary event leading to limb loss [3]. Although peripheral polyneuropathy is the most frequent cause of foot ulceration in diabetic patients it is limb ischemia that expose the limb to the highest risk of amputation [4–7]. For many years diabetic foot was thought to be caused by small vessel disease. An occlusion of the arterioles was thought to be responsible for the development of ischemic lesions in diabetic foot. It was synonymous with the belief that every therapeutic intervention was doomed to failure [8]. The patients were proposed to wait for spontaneous demarcation of gangrene or major amputation. This misconception stems from the work of Goldenberg et al. who, in 1959, described p.a.S. positive substances in the arterioles of diabetic patients, which was interpreted as being specific for diabetes arteriolosclerosis [8]. Subsequent studies did not confirm the occlusion of arterioles in patients with diabetes. Strandness et al., using the same technique, did not find any arteriolar occlusion in diabetic patients [9]. Conrad examined the vascular casts in amputated limbs and did not find any differences between diabetics and non-diabetics with regard to the occlusion of arterioles of diameters ranging from 200 to 10 μm [10]. Using the papaverin infusion, the normal reactivity of these vessels was shown [11]. Rejection of small vessel theory as the etiological cause of ischemic lesions in diabetic foot creates the basis for revascularisation treatment in this group of patients.

The purpose of this study was to analyze the feasibility and early results of revascularisation in patients with non-infected ischemic diabetic foot.

Wstęp

Stopa cukrzycowa jest główną przyczyną amputacji kończyn dolnych. Aż 50–80% wszystkich nieurazowych amputacji kończyn dolnych wykonuje się u chorych na cukrzycę [1, 2]. U ponad 80% pacjentów zmianą prowadzącą do utraty kończyny jest owrzodzenie stopy [3]. Najczęstszą przyczyną owrzodzeń stopy u chorych na cukrzycę jest obwodowa polineuropatia, jednak to niedokrwienie kończyn dolnych stwarza największe zagrożenie utraty kończyny [4–7]. Przez wiele lat sądzono, że czynnikiem sprawczym stopy cukrzycowej jest choroba małych naczyń. Niedrożność tętniczek miała być przyczyną zmian niedokrwieniowych w stopie. Było to równoznaczne z przekonaniem, że jakiegokolwiek działanie lecznicze jest skazane na niepowodzenie [8]. Chorym tym zalecano czekanie na samoistne oddzielenie się zgorzeli lub proponowano wysoką amputację kończyny. Ten błędny pogląd wywodzi się z doniesienia Goldenberga i wsp., którzy w 1959 roku opisać występowanie w tętniczkach u chorych na cukrzycę substancji barwiącej się w reakcji p.a.S., co zinterpretowano jako swoiste dla cukrzyki *arteriolosclerosis* [8]. Liczne późniejsze badania nie wykazały niedrożności arterioli u chorych na cukrzycę. Strandness i wsp., posługując się tą samą techniką co Goldenberg, nie stwierdzili niedrożności tętniczek u chorych na cukrzycę [9]. Conrad na podstawie badań odlewów naczyń w amputowanych kończynach nie stwierdziła różnic pomiędzy zmianami w tętniczkach o średnicy 200–10 μm u chorych na cukrzycę i u osób bez tego schorzenia [10]. Wykazano również, stosując wlewy z papaweryny, prawidłową reaktywność tych naczyń [11]. Odrzucenie teorii choroby drobnych naczyń jako przyczyny zmian niedokrwieniowych w stopie cukrzycowej stwarza podstawy do wprowadzenia leczenia rewaskularyzującego w tej grupie pacjentów.

Material and methods

A group of 120 patients with ischemic diabetic foot (IDF) treated in the Department of General and Vascular Surgery in Poznań was analyzed. There were 65 men and 55 women in the group. The average age of patients was 66.8 years and ranged from 38 to years. The inclusion criteria were ulcer or gangrene within the foot, the absence of a pulse in both feet and diagnosed diabetes. Patients with deep infection requiring urgent surgical intervention were excluded from the study. Localization of atherosclerotic lesion in the was initially determined after palpation of lower extremity pulses. All patients underwent arteriography imaging arteries from the abdominal aorta to the foot. The decision regarding further treatment was based on the results of arteriography. The following levels of occlusion were recognised:

- A — aorto-iliac (abdominal aorta, common iliac and external iliac artery);
- B — femoro-popliteal (common femoral, superficial and deep femoral, proximal segment of popliteal artery);
 - B1 — deep femoral artery patent;
 - B2 — deep femoral artery occluded;
- C — popliteal — entire popliteal artery;
- D — tibial (anterior and posterior tibial arteries, peroneal artery);
- E — peripheral (dorsalis pedis artery, posterior tibial artery at the level of medial malleolus).

Outcome measures

Limb salvage and mortality were the primary outcome measures. Salvaged limb was defined as healed ulcer or healed minor amputation. The limbs of the patients who died within the 30 days after surgery or before complete healing was obtained even if the proper healing process was observed were not considered salvaged.

Results

Localisation of atherosclerosis

In 91 patients palpable femoral pulse with absent popliteal and foot pulses was found. In 15 patients there was no palpable femoral pulse and 14 patients had palpable femoral and popliteal pulses and absent foot pulses (Table I). In arteriography, multilevel occlusive lesions in femoro-popliteal-tibial segments dominated. They were present in as many as 86 patients. The most common finding was total occlusion of the superficial femoral artery, patent fed by collateral circulation of the popliteal artery and partially occluded tibial arteries. Total occlusion of the deep femoral arteries was found

Table I. Level of palpable pulses

Tabela I. Poziom badalnego tętna w ocenianej grupie chorych

	Number of patients Liczba chorych
Absent femoral pulse Brak tętna w pachwinie	15 (12.5%)
Absent popliteal pulse Brak tętna pod kolanem	91 (75.8%)
Absent pedal pulses Brak tętna na tętnicach stopy	14 (11.7%)
Total Razem	120 (100.0%)

Celem pracy była ocena możliwości i wczesnych wyników leczenia rewaskularyzującego u chorych z niedokrwioną, niezakażoną stopą cukrzycową.

Material i metody

Ocenie poddano grupę 120 chorych z niedokrwioną stopą cukrzycową leczonych w Klinice Chirurgii Ogólnej i Naczyń AM w Poznaniu. W badanej grupie było 65 mężczyzn i 55 kobiet. Wiek chorych wynosił 34–88 lat (średnio 66,8 roku). Do badania kwalifikowano na podstawie odnotowanego owrzodzenia lub martwicy stopy, braku tętna na przynajmniej obu tętnicach stopy oraz rozpoznanej cukrzycy. Chorych z głębokim zakażeniem stopy wymagający nagłej interwencji chirurgicznej nie włączono do badania. Rozmieszczenie zmian miażdżycowych w tętnicach kończyn dolnych określano wstępnie na podstawie badania tętna w miejscach typowych. U wszystkich chorych wykonano arteriografię obrazującą tętnice od aorty brzusznej do naczyń stopy, na podstawie której podejmowano decyzje odnośnie dalszego leczenia. Wyróżniano następujące poziomy niedrożności:

- A — aortalno-biodrowy (aorta brzuszna, tętnica biodrowa wspólna i zewnętrzna);
- B — udowo-podkolanowy (tętnica udowa wspólna, powierzchowna i głęboka uda, bliższy odcinek tętnicy podkolanowej), w tym:
 - B1 — tętnica głęboka uda drożna;
 - B2 — tętnica głęboka uda zamknięta;
- C — podkolanowy (cała tętnica podkolanowa);
- D — piszczelowy (tętnica piszczelowa tylna i tętnica strzałkowa);
- E — obwodowy (tętnica grzbietowa stopy i tętnica piszczelowa tylna na poziomie kostki przyśrodkowej).

Table II. Distribution of atherosclerotic lesions in patients with ischemic diabetic foot. Detailed description in the text. The most frequent patterns of disease in italics

Tabela II. Rozmieszczenie zmian miażdżycowych u chorych z niedokrwioną stopą cukrzycową. Opis w tekście (najczęściej występujące układy zaznaczono kursywą)

Involved segments Zajęte odcinki	Number of patients Liczba chorych
Aorto-iliac Aortalno-biodrowy (A)	4 (3.3%)
Aorto-ilio-femoro-popliteal Aortalno-biodrowo-udowo-podkolanowy (<i>ABI, ABID, AB2D, AB2, ABICD</i>)	16 (13.3%)
Femoro-popliteal-tibial Udowo-podkolanowo-piszczelowy (<i>BID, BI, B2D, BIC, BICD, BIDE, B2DE, BDE</i>)	86 (71.6%)
Distal Odwodowy (D, DE, CD, CDE, E)	14 (11.6%)

in nine patients. Exclusively distally localized occlusive lesions were found in 14 patients. Tibial arteries were the most frequently involved. In seven cases occlusion of tibial arteries, together with the total occlusion of pedal arteries, was found. Total occlusion of the popliteal artery and tibial arteries was observed in three patients. As often as distal occlusive disease, multilevel atherosclerotic lesions in the aorto-ilio-femoro-popliteal segment were found. Lesions confined exclusively to aorto-iliac segment were found only in four patients (Table II). It should be stressed that in some patients with palpable femoral pulses haemodynamically significant lesions in the aorto-iliac segment were found.

Revascularisation procedures

Altogether, 107 patients were qualified for revascularisation procedures (Table III). Femoro-popliteal reconstruction, with femoro-popliteal bypass performed in 60 patients, dominated (Figure 1). The other procedures in this segment were common femoral artery endarterectomy with profundoplasty in four patients and superficial femoral endarterectomy in one patient. Among femoro-popliteal bypasses, reversed autogenous great saphenous vein was the most common conduit. It was used in 37 patients. Prosthetic graft was used in 15 patients and in situ great saphenous vein in eight pa-

Ocena wyników leczenia

Za końcowy wynik leczenia przyjęto liczbę uratowanych kończyn oraz liczbę zgonów. Tylko kończyny z zagojoną zmianą lub raną po amputacji w obrębie stopy określano jako uratowaną. Do chorych z uratowaną kończyną nie zaliczano osób, u których nastąpił zgon w ciągu 30 dni po operacji lub przed całkowitym zagojeniem się rany, nawet w przypadku zakończonej powodzeniem rewaskularyzacji i pomyślnie przebiegającego gojenia się rany.

Wyniki

Rozmieszczenie zmian miażdżycowych

U znacznej większości (91 chorych) stwierdzano obecność tętna w pachwinie, przy jego braku pod kolanem i na tętnicach stopy. U 15 osób odnotowano brak tętna już od poziomu więzadła pachwinowego, a u 14 chorych tętno było wyczuwalne pod kolanem przy jego braku na tętnicach stopy (tab. I). W arteriografii dominowały wielopoziomowe zmiany w odcinku udowo-podkolanowo-piszczelowym (86 pacjentów). Najczęściej spotykanym układem była zamknięta tętnica udowa powierzchowna, wypełniająca się poprzez krążenie oboczne, tętnica podkolanowa oraz częściowo niedrożne tętnice goleni. Całkowitą niedrożność tętnicy głębokiej uda stwierdzono tylko u 9 chorych. U 14 osób zaobserwowano zmiany miażdżycowe zlokalizowane wyłącznie obwodowo. Najczęściej dotyczyły one odcinków tętnic piszczelowych w obrębie goleni, z czego u 7 chorych odnotowano niedrożność tętnic w obrębie goleni z całkowitą niedrożnością tętnic w obrębie stopy. Niedrożność całej tętnicy podkolanowej i tętnic goleni obserwowano u 3 chorych. Równie często jak niedrożność obwodową spotykano wielopoziomowe zmiany w odcinku aortalno-biodrowo-udowo-podkolanowym. Natomiast zmiany miażdżycowe ograniczone wyłącznie do odcinka aortalno-biodrowego zauważono tylko u 4 pacjentów (tab. II). Należy podkreślić, że u części chorych stwierdzono istotne zmiany miażdżycowe w odcinku aortalno-biodrowym przy zachowanym tętnie w pachwinie.

Zabiegi rewaskularyzacyjne

Do zabiegu rekonstrukcyjnego tętnic kończyn dolnych zakwalifikowano łącznie 107 chorych (tab. III). Głównie rekonstruowano odcinek udowo-podkolanowy, w tym wykonano pomost udowo-podkolanowy u 60 chorych (ryc. 1). W tym odcinku przeprowadzono również endarterektomię tętnicy udowej wspólnej z profundoplastyką u 4 chorych oraz endarterektomię tętnicy udowej powierzchownej u 1 pacjenta. Wśród

Table III. Revascularisation procedures performed in patients with ischemic diabetic foot**Tabela III.** Zabiegi rewaskularyzacyjne przeprowadzone u chorych z niedokrwioną stopą cukrzycową

Type of procedure Rodzaj zabiegu	Number of patients Liczba chorych
Aorto-iliac reconstruction Rekonstrukcje odcinka aortalno-biodrowego	14 (11.6%)
Simultaneous aorto-iliac and femoro-popliteal reconstruction Równoczesna rekonstrukcja odcinka aortalno-biodrowego i udowo-podkolanowego	6 (5.0%)
Femoro-popliteal reconstructions Rekonstrukcje odcinka udowo-podkolanowego	65 (54.2%)
Femoro-popliteal bypass Pomost udowo-podkolanowy	60
GSV (reversed) Żyła odpiszczelowa (odwrócona)	37
GSV (<i>in situ</i>) Żyła odpiszczelowa (<i>in situ</i>)	8
Prosthetic graft Proteza naczyniowa	15
Common iliac endarterectomy with profundoplasty Endarterektomia tętnicy udowej wspólnej z profundoplastyką	4
Superficial femoral endarterectomy Endarterektomia tętnicy udowej powierzchownej	1
Distal reconstructions Rekonstrukcje obwodowe	22 (18.3%)
Femoro-posterior tibial Pomost udowo-piszczelowy tylny	5
Femoro-anterior tibial Pomost udowo-piszczelowy przedni	5
Femoro-peroneal Pomost udowo-strzałkowy	4
Popliteo-posterior tibial Pomost podkolanowo-piszczelowy tylny	1
Popliteo-tibioperoneal Pomost podkolanowo-piszczelowy strzałkowy	1
Dorsalis pedis Pomost do tętnicy grzbietowej stopy	2
Sequential bypass Pomost kroczący	2
No revascularisation Bez rewaskularyzacji	13 (10.8%)

tients. In five patients, so-called short bypasses were successfully performed, either from common femoral artery to proximal portion of the popliteal artery, or from superficial femoral artery to the distal portion of popliteal artery (Figures 2 and 3). The patency of femoro-popliteal grafts as well as good clinical effects reflected by the healing of foot lesions were observed even in the presence of occlusive lesions in the tibial vessels (Figures 4A–D). Early graft failure was observed in three

pomostów udowo-podkolanowych przeważały pomosty wykonane z własnej żyły odpiszczelowej chorego techniką odwróconą (37 osób). U 15 pacjentów wykonano pomost z protezy naczyniowej, a u 8 — z żyły odpiszczelowej techniką *in situ*. U 5 chorych zrobiono z pozytywnym skutkiem tzw. pomosty krótkie — od tętnicy udowej wspólnej do bliższej części tętnicy podkolanowej lub od tętnicy udowej powierzchownej do dalszego odcinka tętnicy podkolanowej (ryc. 2 i 3). Droż-




Figure 1. Postoperative arteriography. The distal anastomosis of the femoro-popliteal bypass graft in patient with ischemic diabetic foot

Rycina 1. Arteriografia pooperacyjna. Zespolecie dalsze pomostu udowo-podkolanowego u chorego z niedokrwioną stopą cukrzycową

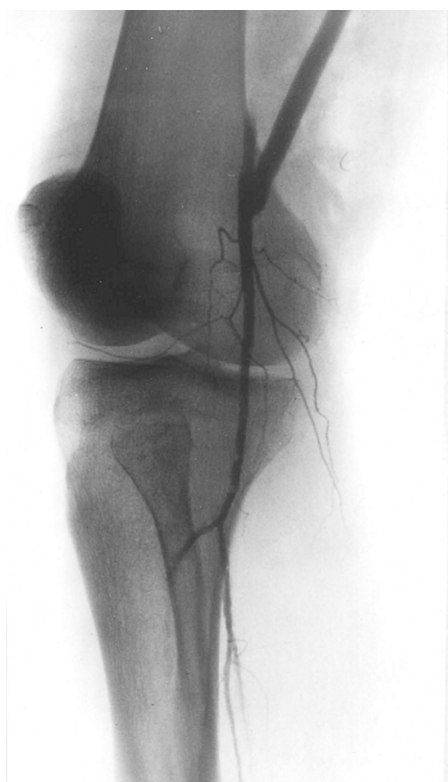


Figure 2. Intraoperative arteriography. The distal anastomosis of the femoro-popliteal bypass graft with proximal segment of popliteal artery in patient with ischemic diabetic foot

Rycina 2. Arteriografia śródoperacyjna. Zespolecie dalsze pomostu udowo-podkolanowego z bliższym odcinkiem tętnicy podkolanowej u chorego z niedokrwioną stopą cukrzycową

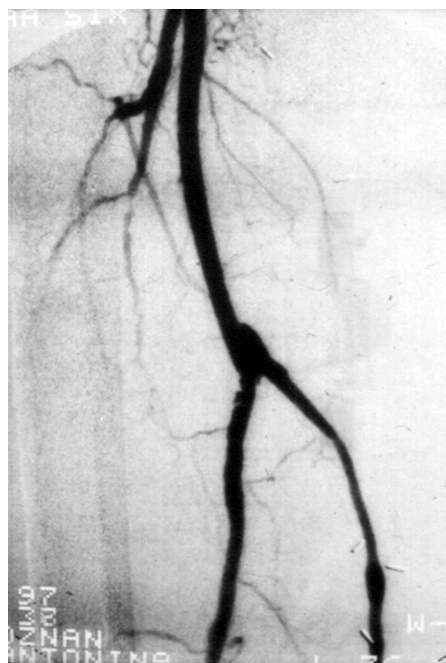


Figure 3. Postoperative arteriography. The proximal anastomosis of the femoro-popliteal bypass graft in patient with ischemic diabetic foot

Rycina 3. Arteriografia pooperacyjna. Zespolecie bliższe pomostu udowo-podkolanowego z tętnicą udową powierzchowną u chorej z niedokrwioną stopą cukrzycową

ność pomostów udowo-podkolanowych i towarzyszący temu dobry efekt kliniczny w postaci wygojenia się zmiany obserwowano nawet przy zmianach miażdżycowych w tętnicach goleni (ryc. 4A–D). Wczesną niedrożność odnotowano w 3 przypadkach z 37 żylnych pomostów wykonanych techniką odwróconą, w 1 na 8 przeprowadzonych techniką *in situ* oraz w 1 z 15 pomostów udowo-podkolanowych z protezy naczyniowej. W przypadku pomostów *in situ* przyczyną wczesnej niedrożności było zniszczenie ściany żyły przez walwulotom. W rezultacie uzyskano 92% wczesnej drożności pomostów udowo-podkolanowych. Wśród chorych, u których wykonano tylko endarterektomię tętnicy udowej wspólnej u 3 uratowano kończynę, natomiast u 1 pacjenta była konieczna amputacja goleni z powodu stwierdzonej już przy przyjęciu rozległej zgorzeli stopy. W tym przypadku przeprowadzono endarterektomię tętnicy udowej wspólnej w celu wygojenia się kikuta goleni poprzez poprawę ukrwienia kończyny.

Drugim co do częstości rodzaju zabiegu były rekonstrukcje obwodowe, które przeprowadzono u 22 (18,3%) chorych. Wykonane zabiegi przedstawiono w tabeli II. Przeważały pomosty do tętnic piszczelowych (ryc. 5). U 2 osób konieczne było wykonanie pomostu kroczącego. Pierwot-

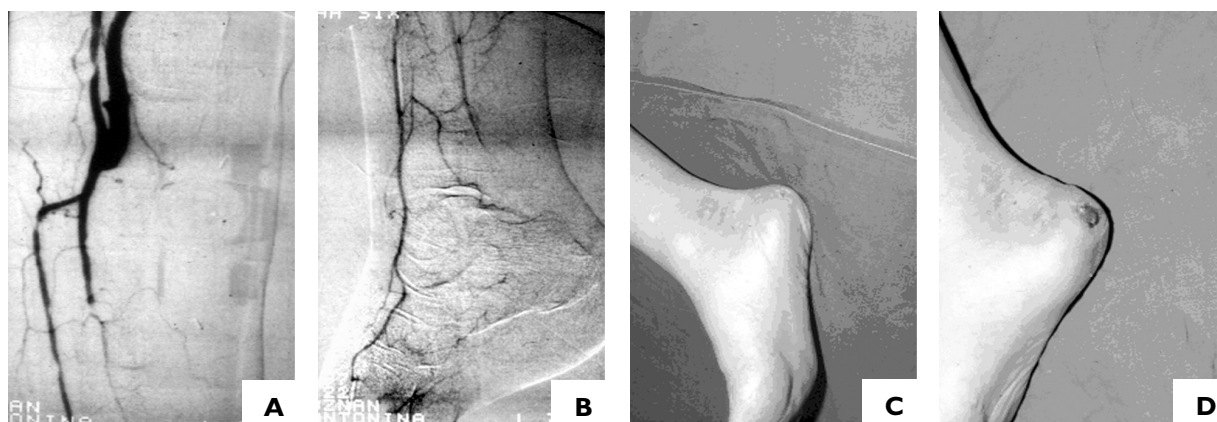


Figure 4. AB. Postoperative arteriography: patent femoro-popliteal bypass graft in the presence of atherosclerotic occlusive lesions in tibial arterie; **C.** Good clinical effect in a patient following femoro-popliteal bypass: necrotic heel ulcer; **D.** Healed four weeks after implantation of the bypass

Rycina 4. AB. Arteriografia pooperacyjna: drożny pomost żylny udowo-podkolanowy pomimo zaawansowanych zmian miażdżycowych w tętnicach goleni; **C.** Dobry efekt kliniczny u chorej po wykonaniu pomostu udowo-podkolanowego i zmianami w tętnicach goleni: martwicze owrzodzenie pięty; **D.** Wygojone w 4 tygodnie po wykonaniu pomostu

of 37 reversed saphenous grafts, in one of eight in-situ saphenous grafts and in one of 15 prosthetic grafts. In the case of in-situ graft, the destruction of the venous wall by a valvulotome was the cause of early graft failure. Altogether, the early patency rate of femoro-popliteal graft was 92%. In three patients out of four who underwent common femoral endarterectomy with profundoplasty, limb salvage was achieved. In the fourth patient, because of extensive foot gangrene already present upon admission, below knee amputation was necessary. In this case, common femoral endarterectomy was performed to ensure healing of the stump.

Distal reconstructions were the second most commonly performed. They were done in 22 (18.3%) of the patients. The types of procedures are presented in Table II. Bypasses to tibial arteries dominated (Figures 5). In two patients, sequential bypass was required. The primarily performed femoro-popliteal bypasses, though patent, did not reverse critical limb ischemia. That is why, after confirming the patency of distal vessels with intraoperative arteriography, popliteal-anterior tibial bypasses were performed. The distal bypasses were constructed exclusively with autogenous great saphenous veins.

In 14 (11.6%) of the patients, aorto-iliac reconstructions were performed. It should be noted that in the majority of patients with multilevel aorto-ilio-femoro-popliteal disease, only proximal reconstruction was performed. Simultaneous aorto-iliac and femoro-popliteal reconstruction was performed only in six patients. In three cases, primarily scheduled iliac endarterectomy with profundoplasty was performed. Because of occlu-

nie utworzono pomost udowo-podkolanowy, jednak nie uzyskano ustąpienia objawów krytycznego niedokrwienia kończyny. Dlatego po weryfikacji drożności tętnic na obwodzie kończyny, za pomocą śródoperacyjnej arteriografii, wykonano pomost podkolanowo-piszczelowy przedni. Pomosty obwodowe utworzono wyłącznie z własno-pochodnej żyły odpiszczelowej.

U 14 (11,6%) chorych zrekonstruowano odcinek aortalno-biodrowy. Należy podkreślić, że u większości pacjentów z wielopoziomową niedrożnością aortalno-biodrowo-udowo-podkolanową wykonano jedynie rekonstrukcję proksymalną. Jednoczesne rekonstrukcje aortalno-biodrowe i udowo-podkolanowe przeprowadzono u 6 chorych. W 3 przypadkach wykonano pierwotnie zaplanowaną endarterektomię tętnicy biodrowej z profundoplastyką. Ze względu na niedrożność dalszych odcinków tętnicy głębokiej uda konieczne było dodatkowe wszczępienie pomostów udowo-podkolanowych. W pozostałych 3 przypadkach wykonano przezskórną angioplastykę tętnic biodrowych łącznie z pomostami udowo-podkolanowymi.

Wyniki w zależności od rodzaju leczenia przedstawiono w tabeli IV.

Dyskusja

Niedokrwienie kończyn dolnych jest największym czynnikiem ryzyka utraty kończyny u chorego ze stopą cukrzycową. W badaniach Reiber i wsp. ryzyko amputacji kończyny dolnej u chorych na cukrzycę było 55-krotnie wyższe przy wartości wskaźnika kostka-ramię < 0,45 niż przy wartości wskaźnika kostka-ra-

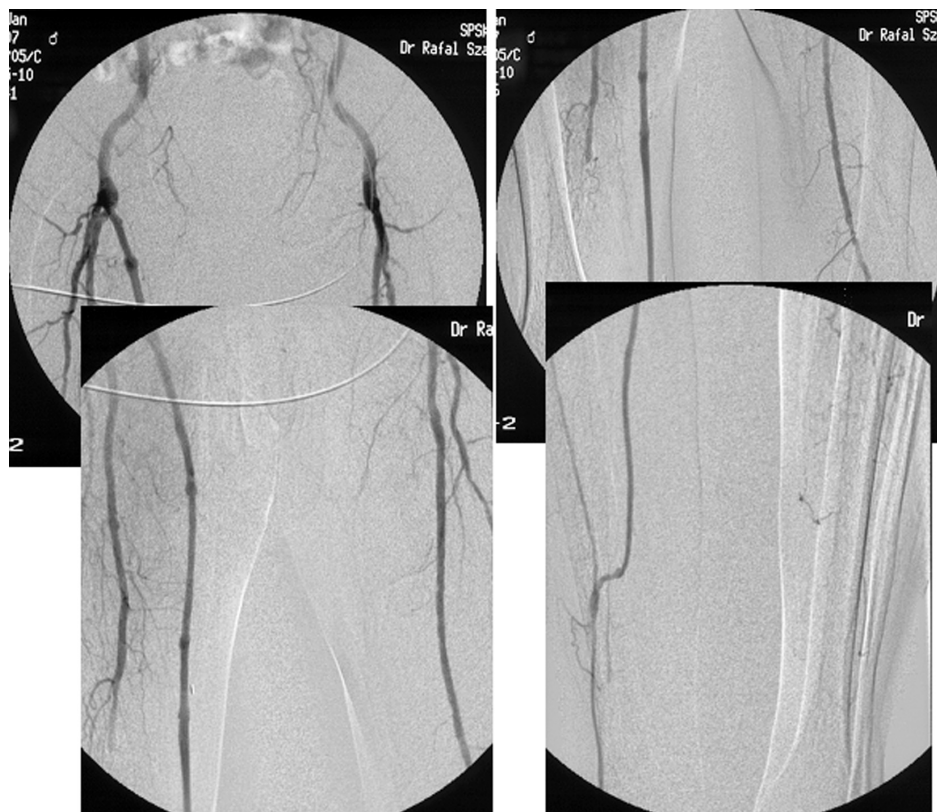

Figure 5. Postoperative arteriography. Femoro-anterior tibial bypass graft in patient with ischemic diabetic foot

Rycina 5. Arteriografia pooperacyjna. Pomost udowo-piszczelowy przedni u chorego z niedokrwioną stopą cukrzycową

sion of distal segments of deep femoral artery, implantation of femoro-popliteal grafts were required. In the remaining three cases, percutaneous angioplasty of iliac arteries was performed together with the femoro-popliteal bypasses.

The results of treatment are presented in Table IV.

Discussion

Lower limb ischemia is the strongest risk factor of limb loss in patients with diabetic foot. In a study by Reiber et al. the risk of lower extremity amputation in diabetic patients was 55 times higher with ankle brachial index < 0.45 than with ankle brachial index > 0.7 [7]. Adler et al. showed that absent lower extremity pulses increased risk of lower extremity amputation in diabetic patients 20-fold [4]. Contrary to the erroneous view, which is often still repeated, ischemic diabetic foot is mainly caused by atherosclerotic occlusion of lower extremity arteries and not by so-called small vessel disease [8–12]. It is shown in the present paper that in the great majority of patients with IDF there are conditions for vascular reconstruction, and successful revascularization allows the healing of foot ulcers or minor

mię $> 0,7$ [7]. Adler i wsp. wykazali, że brak badalnego tętna na kończynie dolnej zwiększał 20-krotnie ryzyko amputacji u chorego na cukrzycę [4]. Wbrew często jeszcze powtarzanym błędnym poglądom niedokrwiona stopa cukrzycowa jest głównie następstwem miażdżycowej niedrożności tętnic kończyn dolnych, a nie tak zwanej choroby drobnych naczyń [8, 12]. W niniejszej pracy wykazano, że u zdecydowanej większości chorych z niedokrwioną stopą cukrzycową istnieją warunki do rekonstrukcji tętnic kończyn dolnych, a udany zabieg rewaskularyzacyjny pozwala na wygojenie się owrzodzeń stopy bądź na zagojenie tak zwanych małych amputacji. Tylko u 11% osób odstąpiono od rewaskularyzacji, natomiast u pacjentów, u których przeprowadzono zabieg naczyniowy, doraźny sukces osiągnięto w 85% przypadków. Podobne doniesienia o dobrych wynikach zabiegów rewaskularyzacyjnych u chorych z niedokrwioną stopą cukrzycową przedstawiono w innych pracach [13–17].

Ponieważ zakażenie w stopie cukrzycowej może doprowadzić do rozwoju zmian martwiczych, a nawet utraty kończyny (mimo jej prawidłowego ukrwienia) z badania wyłączono chorych z głębokim zakażeniem stopy wymagającym pilnej interwencji chirurgicznej [18–20].

Table IV. Results of treatment in patients with ischemic diabetic foot**Tabela IV.** Wyniki przeprowadzonych zabiegów rewaskularyzacyjnych u chorych z niedokrwioną stopą cukrzycową

Types of reconstructions Rodzaje zabiegów	Number of patients Liczba pacjentów	Died Zmarło	Salvaged limb Liczba uratowanych kończyn
Aorto-iliac Aortalno-biodrowe	14	1 (7.1%)	13 (92.8%)
Aorto-iliac + femoro-popliteal Aortalno-biodrowe + udowo-podkolanowe	6	1 (16.6%)	5 (83.3%)
Femoro-popliteal Udowo-Podkolanowe	65	2 (3.1%)	59 (90.7%)
Distal Dystalne	22	0 (0%)	14 (63.6%)
All revascularisation procedures Rewaskularyzacja (ogółem)	107	4 (3.7%)	91 (85.0%)
No revascularisation Bez rewaskularyzacji	13	2 (15.4%)	2 (15.4%)

amputations. Only 11% of the patients were qualified for revascularization, and in those who underwent vascular reconstruction, an 85% early limb salvage rate was achieved. This is consistent with the work of other authors who have reported very good results of revascularization in patients with IDF [13–17].

Since infection in diabetic foot can lead, even in the presence of good blood supply, to the development of gangrenous lesions and limb loss, patients with deep foot infection requiring urgent surgical intervention were excluded from the study [18–20].

The femoro-popliteal bypass grafting was feasible in half of the patients, and this is in agreement with other authors' reports [21, 22]. Proper qualification of patients, especially ruling out significant lesions in aorto-iliac segment, is essential for this procedure. It should be remembered that palpable femoral pulse does not rule out the presence of haemodynamically significant stenosis in the proximal segment, which, if not noticed, can result in the early failure of femoro-popliteal or distal graft. Thus it is extremely important to visualize the arteries from the abdominal aorta prior to surgery regardless of the level of palpable pulses. In three cases, percutaneous angioplasty of iliac arteries was performed simultaneously with femoro-popliteal bypass with very good results. Other authors have also reported good results; an 85% three-year limb salvage rate of simultaneous iliac artery PTA and femoro-popliteal or distal bypass [23]. Many femoro-popliteal bypasses were successfully performed in the presence of occlusive lesions in the tibial arteries. This is consistent with the paper of Kram et al. who observed a 78% five-year limb salvage

U połowy pacjentów możliwe było pomostowanie w odcinku udowo-podkolanowym, co jest zgodne z doniesieniami innych autorów [21, 22]. Należy jednak zwrócić uwagę na właściwą kwalifikację chorych do tego zabiegu, a zwłaszcza na wykluczenie istotnych zmian w odcinku aortalno-biodrowym. Trzeba pamiętać, że badalne tętno w pachwinie nie wyklucza istotnego zwężenia w odcinku bliższym. Przeoczenie tego faktu może doprowadzić do wczesnej niedrożności pomostu udowo-podkolanowego lub obwodowego z powodu zbyt słabego napływu. Dlatego w przypadku planowania zabiegu rekonstrukcyjnego należy koniecznie uwidocznić tętnice, począwszy od aorty brzusznej niezależnie od poziomu, na którym bada się tętno. W 3 przypadkach wykonano — z bardzo dobrym wynikiem — przezskórną angioplastykę tętnic biodrowych łącznie z pomostami udowo-podkolanowymi. W innych badaniach również odnotowano bardzo dobre wyniki — aż 85% uratowanych kończyn po 3 latach po utworzeniu pomostów udowo-podkolanowych i udowo-piszczelowych wykonywanych łącznie z przezskórną angioplastyką tętnic biodrowych u chorych z niedokrwioną stopą cukrzycową [23]. Dość znaczną część pomostów udowo-podkolanowych wykonano z powodzeniem przy współistniejących znaczących zmianach miażdżycowych w tętnicach goleni. Wyniki te potwierdzono w badaniu Krama i wsp., którzy obserwowali 5-letnie uratowanie kończyny aż u 78% chorych, u których wykonano pomost udowo-podkolanowy do tak zwanych osamotnionych odcinków tętnicy podkolanowej [24]. Warto również zwrócić uwagę, że u 7 chorych można było wykonać tak zwa-

rate in patients in whom bypasses to so-called isolated popliteal arteries were performed [24]. It is worth noting that in seven patients it was possible to perform so-called short bypasses, from common femoral to proximal popliteal or from superficial femoral to distal popliteal or from popliteal to tibial arteries. This proved to be sufficient, and made the procedures less extensive. In the case of bypasses originating from superficial femoral or popliteal arteries, a groin wound could be avoided. It is important because a groin wound is especially prone to development of complications such as infection or lymph leakage. This view is also supported by others. An additional advantage of short grafts is the possibility of using short saphenous or upper extremity veins [17, 25].

In four (3.3%) patients, only common femoral endarterectomy with profundoplasty was performed, with good results. This is not a very common procedure but can be sufficient in selected patients. Kent performed common femoral endarterectomy in 12 (5%) out of 255 operated patients, of whom 33% were diabetic, and found a patency rate as high as 81% three years after surgery [26]. Others also report high (97%) patency rate after common femoral endarterectomy [27].

One sixth of the patients with IDF required bypasses to tibial or pedal arteries. The obtained results (63.6% limb salvage rate) are consistent with other authors. Although the results of distal reconstructions are worse than those of proximal reconstructions, they enable limb salvage in the majority of patients. The good planning of the procedure and accurate and careful performing of the procedure are essential for success. The anastomosis should be performed under magnification, and patency of the graft and quality of the anastomoses should be evaluated with intraoperative arteriography.

A lack of conditions for revascularization was observed in only 11% of patients with IDF. Only in two (15%) of those who did not undergo revascularization, was early limb salvage achieved. Thus it seems that every patient with IDF, even with palpable popliteal pulse, should have arteriography to check the possibilities of vascular reconstruction.

Lack of long-term results is a certain limitation of this study. However, looking at the fact that usually the long-term limb salvage rate is higher than the patency rate it can be assumed that an improvement of blood supply until the time at which healing is obtained is most crucial.

ne pomosty krótkie — od tętnicy udowej wspólnej do bliższego odcinka tętnicy podkolanowej lub od tętnicy udowej powierzchownej do dalszego odcinka tętnicy podkolanowej albo od tętnicy podkolanowej do tętnic łydek. Takie postępowanie okazało się wystarczające i przyczyniło się do zmniejszenia rozległości zabiegu, a w przypadku pomostu od tętnicy udowej powierzchownej czy tętnicy podkolanowej — również do uniknięcia rany w pachwinie, która jest narażona na rozwój takich powikłań, jak zakażenie lub chłonnokotok. Podobne podejście prezentują również inni autorzy. Dodatkową korzyścią wynikającą z wprowadzenia pomostów krótkich jest możliwość wykorzystania żyły odstrzałkowej lub żył kończyny górnej [17, 25].

U 4 chorych (3,3% leczonych) wraz z profundoplastyką udrożniono tylko tętnicę udową wspólną, uzyskując dobry efekt kliniczny. Nie jest to zabieg zbyt popularny, ale może być skuteczny u wybranych pacjentów. Kent wykonał endarterektomię tętnicy udowej wspólnej u 12 (5%) spośród 255 operowanych (33% chorych na cukrzycę) i po 3 latach po operacji obserwowano drożność aż u 81% leczonych [26]. Istnieją również doniesienia o wysokim (97%) odsetku drożności po endarterektomii tętnicy udowej wspólnej [27].

U 1/6 chorych z niedokrwioną stopą cukrzycową konieczne było wykonanie pomostów do tętnic łydek lub stopy. Uzyskane wyniki — 64% uratowanych kończyn — są zgodne z doniesieniami innych autorów. Choć wyniki rekonstrukcji obwodowych są gorsze od rekonstrukcji proksymalnych, to jednak u większości chorych umożliwiają uratowanie kończyny. Warunkiem niezbędnym powodzenia jest dobre zaplanowanie zabiegu oraz jego dokładne i bardzo staranne przeprowadzenie. Zespoleń naczyniowe powinno wykonywać się przy użyciu powiększenia, a drożność pomostu i jakość zespoleń naczyniowych należy oceniać za pomocą śródoperacyjnej arteriografii. Brak technicznych warunków do rewaskularyzacji stwierdzono tylko u 11% pacjentów z niedokrwioną stopą cukrzycową i tylko u 2 z nich (15%) udało się doraźnie uratować kończynę. Wydaje się, że u każdego pacjenta z niedokrwioną stopą cukrzycową należy wykonać arteriografię w celu oceny warunków do rewaskularyzacji nawet przy badalnym tętnie pod kolanem.

Pewnym ograniczeniem niniejszej pracy jest brak wyników odległych. Jednak na podstawie wyników innych badań o wyższym odległym odsetku uratowanych kończyn niż drożnych pomostów można wnioskować, że najistotniejsza jest poprawa ukrwienia do czasu wygojenia się rany.

Conclusions

1. Vascular reconstruction is feasible in the majority of patients with ischemic diabetic foot
2. Revascularization, especially femoro-popliteal and femoro-distal bypass grafts, is an effective in treatment of IDF.

References

1. Humphrey LL, Palumbo PJ, Butters MA et al (1994) The contribution of non-insulin-dependent diabetes to lower-extremity amputation in the community. *Arch Intern Med*, 154: 885–892.
2. CDC (2001) Hospital discharge rates for nontraumatic lower extremity amputation by diabetes status — United States, 1997. *MMWR*, 50: 954–958.
3. Pecoraro RE, Reiber GE, Burgess EM (1990) Pathways to diabetic limb amputation. Basis for prevention. *Diabetes Care*, 13: 513–521.
4. Adler AI, Ahroni JH, Boyko EJ, Smith DG (1999) Lower extremity amputation in diabetes. *Diabetes care*, 22: 1029–1035
5. Kumar S, Ashe HA, Parnell LN et al (1994) The prevalence of foot ulceration and its correlates in type 2 diabetic patients: a population-based study. *Diabet Med*, 11: 480–484.
6. Laing P (1994) Diabetic foot ulcers. *Am J Surg*, 167 (suppl 1A): 31S–36S.
7. Reiber GE, Pecoraro RE, Koepsell TD (1992) Risk factors for amputation in patients with diabetes mellitus. *Ann Intern Med*, 117: 97–105.
8. LoGerfo FW, Coffman JD (1984) Vascular and microvascular disease of the foot in diabetes. *N Eng J Med*, 311: 1615–1619.
9. Strandness DE Jr, Priest RE, Gibbons GE (1964) Combined clinical and pathologic study of diabetic and nondiabetic arterial disease. *Diabetes*, 13: 366–372.
10. Conrad MC (1967) Large and small artery occlusion in diabetics and nondiabetics with severe vascular disease. *Circulation*, 43: 83–91.
11. Barner HB, Kaiser GG, Willman VL (1971) Blood flow in diabetic leg. *Circulation*, 43: 391–394.
12. Caputo GM, Cavanagh PR, Ulbrecht JS, Gibbons GW, Karchmer AW (1994) Assessment and management of foot disease in patients with diabetes. *N Engl J Med*, 331: 854–860.
13. Debus ES, Timmermann W, Sailer M et al (1998) Arterial reconstruction in diabetes and peripheral arterial occlusive disease: results in 192 patients. *VASA*, 27: 240–243.
14. Hurley JJ, Auer AI, Hershey FB (1987) Distal arterial reconstruction: patency and limb salvage in diabetics. *J Vasc Surg*, 5: 796–780.

Wnioski

1. U zdecydowanej większości chorych z niedokrwioną stopą cukrzycową istnieją warunki do przeprowadzenia zabiegu rewaskularyzującego.
2. Zabiegi rewaskularyzacyjne, w tym głównie pomosty udowo-podkolanowe i pomosty obwodowe, są skuteczne w leczeniu chorych z niedokrwioną stopą cukrzycową.

15. Pomposelli FB, Jepsen SJ, Gibbons GW et al (1991) A flexible approach to infrapopliteal vein grafts in patients with diabetes mellitus. *Arch Surg*, 126: 724–729.
16. Shah DM, Chand BB, Fitzgerald KM et al (1988) Durability of tibial artery bypass in diabetic patients. *Am J Surg*, 171: 133–135.
17. Pomposelli FB, Kansal N, Hamdan AD et al (2003) A decade of experience with dorsalis pedis artery bypass: analysis of outcome in more than 1000 cases. *J Vasc Surg*, 37: 307–315.
18. Gentry LO (1993) Diagnosis and management of diabetic foot ulcer. *J Antimicrobial Chemotherapy*, 32 (suppl A): 77–89.
19. Reifsnnyder T, Grossman JP, Leers SA (1997) Limb loss after lower extremity bypass. *Am J Surg*, 174: 149–151.
20. Scher KS, Steele FJ (1988) The septic foot in patients with diabetes. *Surgery*, 104: 661–666.
21. Corson JD, Jacobs RL, Karmody AM et al (1986) The diabetic foot. *Curr Probl Surg*, 23: 721–788.
22. Melliere D, Berrahal D, Desgranges P et al (1999) Influence of diabetes on revascularization procedures of the aorta and lower limb arteries: early results. *Eur J Vasc Endovasc Surg*, 17: 438–441.
23. Faries PL, Brophy D, LoGerfo FW et al (2001) Combined iliac angioplasty and infrainguinal revascularization surgery are effective in diabetic patients with multilevel arterial disease. *Ann Vasc Surg*, 15: 67–72.
24. Kram HB, Gupta SK, Veith FJ, Wengerter KR, Panetta TF, Nwosisi C (1991) Late results of two hundred seventeen femoropopliteal bypasses to isolated popliteal artery segments. *J Vasc Surg*, 14: 386–390.
25. Shandall AA, Leather RP, Corson JD, Kupinski AM, Shah DM (1987) Use of the short saphenous vein in situ for popliteal-to-distal artery bypass. *Am J Surg*, 154: 240–244.
26. Kent KC, Whittemore AD, Mannick JA (1989) Short-term and midterm results of an all-autogenous policy for infrainguinal reconstruction. *J Vasc Surg*, 9: 107–114.
27. Mukherjee D, Inahara T (1989) Endarterectomy as the procedure of choice for atherosclerotic occlusive lesions of the common femoral artery. *Am J Surg*, 157: 498–500.