

The evaluation of the healing of fresh arterial allografts in infected environments

Ocena wżajania Źwieżego przeszczepu tętniczego w zakażonym Źrodowisku

Artur Pupka, Jan Skóra, Piotr Barć, Andrzej T. Dorobisz, Dariusz Janczak,
Stanisław Pawłowski, Artur Ruciński, Piotr Szyber

Department of Vascular, General and Transplantation Surgery, Wrocław University of Medicine, Wrocław, Poland
(Katedra i Klinika Chirurgii Naczyniowej, Ogólnej i Transplantacyjnej Akademii Medycznej we Wrocławiu)

Abstract

Background. In this paper, 50 cases of massive aorto-ilio-femoral graft infection treated by the replacement of infected prosthesis with arterial homograft in the Department of Vascular, General and Transplantation Surgery in Wrocław University of Medicine during the years 1999–2003 are presented.

Material and methods. The arterial allograft was stored with the application of cold ischemia method in a preservation solution at 4°C. Duplex-Doppler Ultrasound and scintigraphy with the use of technetium-labelled leukocytes were used in the diagnostic evaluation of infection and of the healing process of the homograft. During the follow up period, patients in whom fresh homografts were used were divided into two groups: group I received immunosuppressive regimen after surgery (24 patients) and group II received no immunosuppression (26 patients).

Results. In group I, no complications due to the homograft's wall degradation (e.g. graft rupture) were noticed. In group II, complications related to the impairment of the allograft wall were observed: graft rupture, true graft aneurysm and homograft thrombosis. In all groups the regression of infection after in-situ replacement of the synthetic prosthesis with the homograft was monitored with scintigraphy examination.

Conclusion. The use of arterial homograft with the application of cold ischemia method and immunosuppression in the therapy of prosthetic graft infection is a proper treatment method.

Key words: arterial allograft, immunosuppression, prosthetic graft infections, scintigraphy with use of technetium-labelled leukocytes

Streszczenie

Wstęę. Celem pracy była ocena wżajania materiału tkankowego (allograftu tętniczego) w masywnym zakażeniu protezy naczyniowej.

Materiał i metody. Badaniem objęto 50 chorych z infekcją protezy naczyniowej w odcinku aortalno-biodrowo-udowym leczonych wymianą zakażonej protezy na homograft tętniczy. Badania wykonywano w Katedrze i Klinice Chirurgii Naczyniowej, Ogólnej i Transplantacyjnej AM we Wrocławiu w latach 1999–2004. Allograft przechowywano metodą zimnego niedokrwienia w temp. +4°C, w płynie konserwującym (świeży homograft tętniczy). Zakażenie i wżajanie homograftu diagnozowano za pomocą Duplex-Doppler i scyntygrafii leukocytami znakowanymi Technetem 99m. W obserwacji pooperacyjnej chorych podzielono na dwie grupy: w grupie I po zabiegu operacyjnym zastosowano immunosupresję (24 pacjentów), natomiast w grupie II nie podano tych leków (26 chorych).

Address for correspondence (Adres do korespondencji):

Dr hab. med. Artur Pupka, Katedra i Klinika Chirurgii Naczyniowej i Transplantacyjnej AM
ul. Poniatowskiego 2, 50–326 Wrocław
tel/fax: + 48 (71) 322 32 12
e-mail: apupka@chim.am.wroc.pl

Wyniki. W grupie osób leczonych pooperacyjnie lekami immunosupresyjnymi (grupa I) nie obserwowano powikłań w postaci pęknięcia przeszczepu związanego z degradacją jego ściany. W grupie chorych niestosujących leków obniżających odporność (grupa II) występowały powikłania związane z uszkodzeniem ściany allograftu – pęknięcie, zakrzepica homograftu i tętniak prawdziwy. W obu grupach w badaniu scyntygraficznym odnotowano ustępowanie infekcji po wymianie protezy na homograft tętniczy.

Wniosek. Zastosowanie świeżych homograftów tętniczych w leczeniu chorych z zakażeniami protez naczyniowych z protekcją immunosupresji jest właściwą metodą terapeutyczną.

Słowa kluczowe: allograft tętniczy, immunosupresja, infekcja protezy naczyniowej, scyntygrafia leukocytami znakowanymi Tc-99

Introduction

Infection after vascular operations, particularly after synthetic prosthetic graft implantation, remains a grave complication of vascular surgery [1]. The use of vascular prosthetic grafts has caused considerable development of vascular surgery. Their routine application has resulted in an increase in the number of surgically treated patients as well as in the number of the infectious complications. Despite the progress of therapeutic abilities, vascular graft infection is a frequent reason of patient invalidism or death [1–3]. Surgical treatment consists of complete removal of the infected vascular graft with the preservation of limb circulation [1–8]. The reconstruction of the vessels' venous and arterial autografts as well as venous and arterial homografts harvested from multiorgan procurement is used [1–3]. The application of tissue material instead of synthetic substance makes healing of inflammation easier. In special cases, when there is no opportunity to use autologous or homologous material, it is still possible to use antibiotic-bonded or silver-coated vascular prosthesis [4–7].

Material and methods

In this paper, 50 cases of massive aorto-ilio-femoral graft infection treated by the replacement of infected prosthesis with arterial homograft in the Department of Vascular, General and Transplantation Surgery In Wrocław University of Medicine during the years 1999–2003 is presented (with fresh homograft with cold ischemia method storage, 50 patients, 4271 years old, were examined). Fresh arterial allografts taken from graft donors were used. Homografts were stored by cold ischemia method at +4°C in preserving liquid UW (University of Wisconsin) with antibiotics (lincomycin, vancomycin).

The patients were divided into two groups:

- 24 patients (group I) after graft implantation received 1–2 mg/kg of cyclosporin A daily (under control of blood levels);

Wstęp

Infekcja po operacjach naczyniowych, w szczególności po wszczępieniu protez z materiałów sztucznych, stanowi jeden z największych problemów terapeutycznych w chirurgii naczyniowej [1]. Rutynowe stosowanie protez naczyniowych spowodowało wzrost liczby chorych leczonych operacyjnie, a jednocześnie zwiększenie liczby powikłań infekcyjnych. Infekcja protezy naczyniowej jest często przyczyną kalectwa lub śmierci pacjenta [1–3]. Podstawę postępowania terapeutycznego stanowi usunięcie zakażonej protezy naczyniowej z odtworzeniem ukrwienia kończyny [1–8]. Do rekonstrukcji naczyń używa się zarówno własnych tętnic, jak i żył chorego, a także materiału homologicznego żył lub tętnic pobranych od dawcy narządów [1–3]. Zastosowanie materiału tkankowego w miejsce substancji syntetycznej ułatwia proces gojenia ogniska zapalnego. W szczególnych wypadkach przy braku możliwości użycia materiału tkankowego autologicznego lub homologicznego, zakażoną protezę naczyniową można wymienić na protezę nasączaną antybiotykami lub impregnowaną solami srebra [4–7].

Materiał i metody

Przeprowadzono badanie prospektywne, nieran-dominizowane. W latach 1999–2004 w Klinice operowano 50 chorych z ciężkim zakażeniem protezy naczyniowej, których leczenie polegało na wymianie protezy naczyniowej na homologiczny materiał tętniczy przechowywany sposobem zimnego niedokrwienia (wiek pacjentów wynosił 42–71 lat). Tętnice pozyskiwano z dużym marginesem otaczających tkanek w celu uniknięcia uszkodzenia ściany naczynia i oszczędzenia *vasa vasorum*. Homografty przechowywano za pomocą metody zimnego niedokrwienia w temperaturze +4°C, w płynie konserwującym UW (*University of Wisconsin*) z dodatkiem antybiotyków (linkomycyna i wankomycyna).

— 26 patients (group II) were without immunosuppression;

Imaging and bacteriological examinations confirmed vascular graft infection. Duplex-Doppler Ultrasound revealed perigraft fluid collections and scintigraphy displayed technetium-labelled leukocytes migration to the infected prosthesis. The infection was intraoperatively confirmed by revealing the perigraft purulent discharge. Bacteriological study of the prosthesis' surroundings from inguinal region and retroperitoneal space disclosed in all cases AB0, cross-match between donor and recipient, HLA, serology and virology were obligatory.

Results

In all patients, clinical investigations revealed massive vascular prosthesis infection with purulent fistulas in both inguinal regions and the rupture of anastomoses between the prosthesis' branch and common femoral artery that resulted in haemorrhage. Duplex-Doppler Ultrasound demonstrating perigraft fluid collections and, above all, scintigraphy displaying technetium-labelled leukocytes vast migration to the infected prosthesis confirmed the contamination. Bacteriological examination of the purulent discharge from fistulas in inguinal regions revealed methicillin-resistant *Staphylococcus aureus* (MRSA). All patients were prepared for in situ replacement of the infected vascular prosthesis with arterial homografts harvested from multiorgan procurement and preserved with use of cold ischemia method (50 patients). In all cases perigraft purulent discharge was confirmed bacteriological study of the prosthesis' surroundings disclosed methicillin-resistant *Staphylococcus aureus* (MRSA) infection, analogical to the distal anastomoses. Therefore the complete removal of the infected graft, followed by lavage with the use of Betadine solution of the retroperitoneal space, subcutaneous tunnels remaining after graft's branches and regions of anastomoses in groins was performed in all cases. After their implantation to the primary location, gentamicin-containing collagen sponges were locally applied. In pre- and postoperative treatment antibiotics according to the antibiogramme were used (vancomycin, ciprofloxacin).

The complications in the both groups after surgery are presented in Tables I and II.

In the postoperative follow up neither blood flow disturbances in the lower extremities nor clinical manifestations of infection were observed Duplex Doppler Ultrasound revealed normal flow of blood through the branches of bifurcated prosthesis and through the deep femoral arteries. In all patients, the primary intention of healing the surgical wounds was achieved. The imaging

Table I. Complications after operations

Tabela I. Powikłania pooperacyjne

Complications after operation Powikłania pooperacyjne	Group I Grupa I (n = 24)	Group II Grupa II (n = 26)
Early < 30 days Wczesne < 30 dni	2	–
Infection of wound Infekcja rany	1	–
Thrombosis Zakrzepica	1	–
Late > 30 days Późne > 30 dni	2	9
Ischemia Niedokrwienie kończyny	2	–
Amputation Zakrzepica-amputacja	–	3
Reinfection Reinfekcja	–	1
Graft rupture Pęknięcie graftu	–	3
Graft aneurysms Tętniaki graftu	–	2

Chorych zakwalifikowano do 2 grup:

- grupa I (24 chorych) leczona z zastosowaniem świeżych homograftów tętnicznych i immunosupresji;
- grupa II (26 chorych) leczona z użyciem świeżych homograftów tętnicznych, ale bez protekcji immunosupresji.

Wyniki badań opisywano za pomocą badań obrazowych: przede wszystkim scyntygrafia i badanie z wykorzystaniem transmisyjnego mikroskopu elektronowego, a także tomografia komputerowa, ultrasonografia z podwójnym obrazowaniem i angiografia, wykonywanymi przed zabiegami po wymianie zainfekowanej protezy na homograft tętniczny lub protezę impregnowaną solami srebra. W każdym przypadku przeprowadzono badania mikrobiologiczne. Podczas kwalifikacji chorych z zakażeniem protezy do przeszczepu tętniczego u biorcy i dawcy wykonywano badania grup głównych krwi, układu zgodności tkankowej HLA oraz próbę krzyżową. U dawcy przeszczepu tętniczego przeprowadzono również badania wirusologiczne i serologiczne. Przed zabiegiem operacyjnym i podczas obserwacji pooperacyjnej u wszystkich chorych wykonywano badania laboratoryjne, badania mikrobiologiczne i badania obrazowe: badanie Duplex-Doppler i scyntyografię leukocytami znakowanymi Technetem-99.

Table II. Death analysis

Tabela II. Analiza zgonów

Death Zgony	Group I Grupa I (n = 24)	Group II Grupa II (n = 26)
Early < 30 days Wczesne < 30 dni	1	4
Sepsis Posocznica	1	1
Duodenal fistula Przetoka dwunastnicy	–	2
Myocardial infraction Zawał serca	1	1
Late > 30 days Późne > 30 dni	1	2
Infection Zakażenie	–	–
Recurrent fistula Nawrót przetoki	–	–
Graft rupture Pęknięcie graftu	–	2
Other Inne	1	–
Total Ogółem	2	6

examinations displayed no perigraft fluid collections in the postoperative follow-up up to the 27th month after the surgery. Blood cultures disclosed no bacteremia. However, the symptoms of the vascular graft infection in scintigraphy and the increased level of CRP (10–20 mg/l) in patients' plasma were still present. The other laboratory tests showed a decrease in the number of white blood cells and in the fibrinogen level. Group I χ^2 ANOVA (n = 12, df = 6) = 69.14286 p < .00000; group II χ^2 ANOVA (n = 14, df = 6) = 82.77551 p < .00000. The remission of the Tc-99 leucocytes was obtained in group I 36.62% (in the 27th month: median 77.3cm² ± 5.5, mean 76.76 cm² ± 8.46; before surgery: 124.7 cm² ± 7.05, mean 120.0 cm² ± 24.44), in group II 44.26% (in the 27th month: median 70 cm² ± ± 6.3, mean 66.9 cm² ± 14.55; before surgery: 127.8 cm² ± 7.4, mean 120.02 cm² ± 22.76). The migration of the TC-99 leucocytes was statistically significant in groups I and II in the 18th month of the observation period (p ≥ 0.015649, test U Manna-Whitneya).

The patients' profiles and the outcome of operative treatment are collected in Tables I and II. Both laboratory and imaging studies confirmed regression of infection in all of the patients. In both groups of operated patients, specimens from transplanted arterial allografts were taken during resurgery 9 months after transplan-

Wyniki

W badaniu klinicznym u wszystkich chorych rozpoznano masywną infekcję protezy naczyniowej z przetokami ropnymi w obu pachwinach i krwawieniem spowodowanym nieszczelnością zespolenia ramienia protezy naczyniowej z tętnicą udową wspólną. Zakażenie potwierdzono zarówno w badaniu Duplex-Doppler, w którym stwierdzono przestrzenie płynowe wokół protezy naczyniowej, jak i w badaniu scyntygraficznym, z użyciem leukocytów znakowanych Technetem-99 wykazującym ich masywną migrację do zainfekowanej protezy. Za pomocą badania bakteriologicznego treści ropnej z przetok w pachwinach wykryto we wszystkich przypadkach bakterię *Staphylococcus aureus* MRSA (methicillin-resistant). We wszystkich przypadkach potwierdzono obecność treści ropnej wokół protezy naczyniowej. W posiewach pobranych z okolicy protezy wykazano infekcję *Staphylococcus aureus* MRSA, identycznie jak w okolicy zespolen obwodowych. W każdym z tych przypadków usunięto zakażoną protezę naczyniową i wykonano płukanie przestrzeni zaotrzewnowej, kanałów ramion protezy i miejsc zespolen w pachwinach roztworem jodopowidonu. Zastosowano materiał tkankowy homograft tętniczy pobrany ze zwłok w czasie pobrania wielonarządowego. Miejsca zespolen naczyniowych obłożono gąbkami nasączonymi gentamycyną. Zarówno w leczeniu przedoperacyjnym, jak i po zabiegu stosowano antybiotyki zgodne z otrzymanym antybiogramem (wankomycyna, cyprofloksyna).

Powikłania w obu grupach w okresie pooperacyjnym przedstawiono w tabelach I i II.

W badaniach obrazowych wykonywanych w kontroli pooperacyjnej do 27. miesiąca po zabiegu nie wykazano przestrzeni płynowych wokół protezy. W posiewach krwi nie stwierdzono bakteriemii. Natomiast zaobserwowano zmniejszoną migrację leukocytów znakowanych Tc-99 do protezy naczyniowej w badaniu scyntygraficznym i nieznacznie podwyższone stężenie białka CRP w surowicy krwi (10–20 mg/l) [3]. W innych badaniach laboratoryjnych stwierdzono spadek fibrynogenu i leukocytów do prawidłowego stężenia.

Wykazano istotne statystycznie różnice w ustępowaniu migracji leukocytów znakowanych Tc-99m w obrębie poszczególnych grup. Grupa I χ^2 ANOVA (n = 12, df = 6) = 69,14286 p < ,00000; grupa II χ^2 ANOVA (n = 14, df = 6) = 82,77551 p < ,00000. W analizie scyntygramów odnotowano zdecydowany spadek gromadzenia się leukocytów wokół homograftu tętniczego (mniejsze pole powierzchni) w 6. miesiącu po zabiegu operacyjnym. Tendencja zmniejszania się pola powierzchni gromadzenia leukocytów znakowanych Tc-99m utrzymywała się w obu grupach chorych do

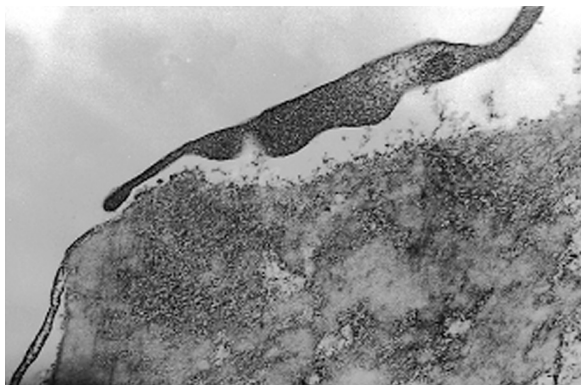


Figure 1. Arterial wall treated with immunosuppression
— endothelium

Rycina 1. Ściana tętnicy ze stosowaniem immunosupresji
— śródbłonek

tation without immunosuppression, and 12 months in the case of cyclosporin application. From a patient without immunosuppression, a specimen was taken from the removed, ruptured iliac-femoral homograft. A patient treated with immunosuppression was operated due to arterial embolism. During the surgery, an edge of the incised branch of homograft was taken. Electron microscopic examination showed total destruction of the wall of the fractured arterial homograft the lack of endothelium, sparse, damaged cells (fibroblasts) of the media, or their degraded fragments, which makes the picture of cellular death. In the artery collected from a patient in which immunosuppression was applied and operated due to an acute limb ischemia caused by arterial embolism, a different picture was observed: the presence of the cells of mechanically detached endothelium, thickened elastic lamina of the intima, the intima with a great number of elastic and collagen fibrils with fibrinogen inclusions, as well as active phagocytosing myoblasts and myofibroblasts (Figure 1). Activity of myofibroblasts of the transplanted vessel wall was evident in the electron microscopic pictures as the production of a high quantity of collagen fibrils. Fibrinogen inclusions are caused by its penetration from the arterial graft lumen. This patient stopped taking immunosuppressive drugs and after 12 months underwent surgery due to ischemia of the left lower limb in the course of thrombosis of the left branch of bifurcated arterial homograft. Intraoperatively, a specimen from the homograft wall was taken. An examination with electron microscope showed a lack of vascular endothelium cells and the picture of cellular apoptosis in the vessel wall (Figure 2).

Discussion

According to the classification of infectious complications in vascular surgery after vascular prosthesis implanta-

końca obserwacji (do 27. miesiąca). Największe tempo spadku obserwowano w grupie I z zastosowaniem allograftów bez immunosupresji, a najmniejsze w grupie II, gdzie stosowano protekcję homograftów w postaci leku obniżającego odporność (Cyklosporyna A). Powierzchnia ta była znacznie mniejsza w porównaniu z badaniami wykonanymi przed operacją. Zmniejszenie pola migracji znakowanych leukocytów w stosunku do badania przed przeszczepem tętnicy ostatecznie wynosiło w grupie I 36,62% (w 27. miesiącu wynosiło: mediana 77,3 cm² ± 5,5, średnia 76,76 cm² ± 8,46; przed zabiegiem: 124,7 cm² ± 7,05, średnia 120,0 cm² ± 24,44), a największe odnotowano w grupie II 44,26% (w 27. miesiącu wynosiło: mediana 70 cm² ± 6,3, średnia 66,9 cm² ± 14,55; przed zabiegiem: 127,8 cm² ± 7,4, średnia 120,02 cm² ± 22,76). Istotnie statystycznie różnice w ustępowaniu migracji znakowanych Tc-99m leukocytów obserwowano między grupami w 18. miesiącu od zabiegu operacyjnego ($p \geq 0,015649$, test U Manna-Whitneya). W każdym przypadku braku zmniejszenia się lub zwiększenia się pola powierzchni gromadzenia znakowanych leukocytów w stosunku do badania wykonywanego wcześniej stosowano antybiotyki o potwierdzonej skuteczności w antybiogramie wykonanym z zakażonej protezy naczyniowej.

W grupie I i II podczas reoperacji oraz 9 miesięcy po przeszczepie bez immunosupresji i 12 miesięcy w przypadku stosowania cyklosporyny pobrano wycinki ze ścian przeszczepionych allograftów tętniczych. U pacjentów niestosujących immunosupresji pobrano wycinek z homograftu biodrowo-udowego usuniętego z powodu jego pęknięcia. Chorego, któremu podawano leki immunosupresyjne, operowano z powodu zatoru tętniczego. W badaniu w mikroskopie elektronowym wykazano całkowitą destrukcję ściany pękniętego homograftu tętniczego, brak śródbłonka, pojedyncze, uszkodzone komórki błony środkowej lub fragmenty pozostałe po ich rozpadzie, czyli obraz śmierci komórkowej. W tętnicy pobranej z powodu ostrego niedokrwienia kończyny spowodowanego zatorem tętniczym od osoby, u której stosowano immunosupresję, stwierdzono odmienny obraz. Wykazano obecność komórek śródbłonka odwarstwowanego mechanicznie, pogrubiałą blaszkę elastyczną błony wewnętrznej, błonę wewnętrzną z dużą ilością włókien elastycznych i kolagenowych z obecnymi wtrętami włóknika oraz aktywne, fagocytujące mioblasty i miofibroblasty (ryc. 1). O aktywności miofibroblastów ściany przeszczepionego naczynia świadczyła widoczna na zdjęciach w mikroskopie elektronowym produkcja dużej ilości włókien kolagenowych. Przyczyną wtrętów włóknika jest jego przedostawanie się ze światła przeszczepu tętniczego. Chorego, który przestał przyjmować leki immunosupresyjne po 12 mie-

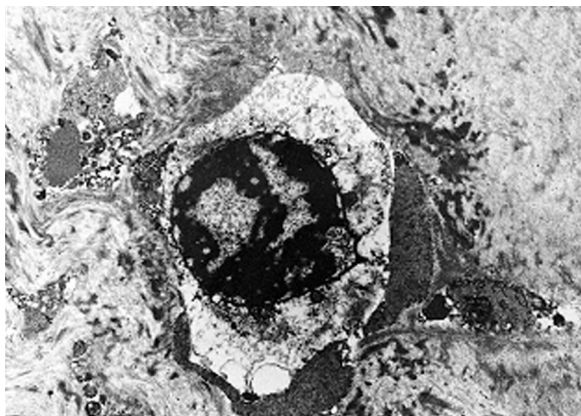


Figure 2. Arterial wall without immunosuppression — apoptosis of cells

Rycina 2. Ściana tętnicy bez stosowania immunosupresji — rozpad komórki

tion, all cases were established to be the III degree of the Szilagy scale [1–4]. In every patient the whole prosthesis was infected and purulent fistulas with haemorrhage from anastomoses were observed. In such massive synthetic prosthesis infection in situ replacement should be attempted using tissue graft [1–3, 8–16]. However, when fresh arterial grafts with the preserved vascular endothelium are employed, different problems arise associated with the use of immunosuppression in spite of infection, as well as the necessity of donors and recipients matching with respect to the compatibility of the main blood groups in ABO and HLA systems [3, 13]. Compatibility in ABO system and negative cross-matching tests allow for the exchange of the infected prosthesis into allograft [3, 13]. Immunosuppression enabled the process of degradation of the arterial graft wall to be stopped and its function to be sustained, which was possible due to the preservation of the arterial endothelium [3, 13]. This observation was confirmed in the studies examining the wall of the arterial graft with an electron microscope [3]. Also, the prosthetic grafts more resistant to infection (most often antibiotic, e.g. rifampicin-bonded) in place of the removed prostheses there are used [4, 6, 7]. During recent years, attempts have been made to use silver-coated medical prostheses in the treatment of graft infections. Positive results of *in vitro* examinations are not always confirmed in clinical studies [4, 5, 7]. *In vivo* examinations show that the effectiveness of silver salts in antibiotic-bonded vascular prostheses is controversial [7]. However, the general application of silver-coated synthetic materials at present in medicine is also an indication of their use in vascular surgery [3]. We found no cases of implantation of silver-coated medical prostheses including aorto-ilio-femoral segment in the treatment of prosthetic grafts infections described in references.

siącach, operowano z powodu niedokrwienia lewej kończyny dolnej w przebiegu zakrzepicy lewego ramienia rozwidlonego przeszczepu tętniczego. Śródoperacyjnie pobrano wycinek ze ściany homograftu. Za pomocą mikroskopu elektronowego stwierdzono brak komórek śródbłonna naczyniowego i obraz apoptozy komórkowej w ścianie naczynia (ryc. 2).

Dyskusja

Według przyjętej klasyfikacji infekcyjnych powikłań w chirurgii naczyniowej zakażenia protez po zastosowaniu protez naczyniowych w omawianych przypadkach określono jako stopień III według Szilagy [1–4]. Byli to chorzy z zakażeniem całej protezy naczyniowej, z przetokami ropnymi i krwawieniem z zespołów naczyniowych. Przy tak masywnym zakażeniu istnieją przede wszystkim wskazania do użycia przeszczepów tkankowych w miejsce usuniętej protezy [1–3, 8–16]. Obecność śródbłonna potwierdzono w badaniu homograftu przechowywanego metodą zimnego niedokrwienia w mikroskopie elektronowym. Z użyciem świeżych przeszczepów tętnicznych z zachowanym śródbłonkiem naczyniowym wiążą się jednak dość kontrowersyjne problemy stosowania immunosupresji pomimo zakażenia oraz konieczność doboru dawców i biorców pod względem zgodności głównych grup krwi w zakresie układu ABO oraz HLA [3, 13]. Wciąż trwają dyskusje dotyczące tego problemu [3, 13]. Zgodność w zakresie układu ABO i ujemne próby krzyżowe pozwalają na wymianę zakażonej protezy na allograft. Autorzy niniejszej pracy sądzą, że w sytuacjach zagrażających życiu chorego można stosować świeże homografty, pomimo słabo dodatniej próby krzyżowej. Konieczne jest wtedy stosowanie leczenia immunosupresyjnego. Obecność śródbłonna w homografcie przechowywanym metodą zimnego niedokrwienia wskazywała na konieczność stosowania immunosupresji pomimo masywnego zakażenia [3, 13]. Dzięki immunosupresji udało się zahamować proces degradacji ściany przeszczepu tętniczego i utrzymać jego funkcjonowanie. Było to możliwe dzięki zachowaniu śródbłonna naczyniowego i aktywności komórek błony środkowej homograftu. Potwierdzono to w badaniu ściany przeszczepu tętniczego w mikroskopie elektronowym, wykorzystując śródoperacyjną dostępność materiału do badań [3]. Wykonywanie biopsji tętnicy jest bardzo rzadko możliwe [3, 13]. Dotychczas w Polsce przeprowadzono tylko I obserwację potwierdzającą obecność śródbłonna i aktywność komórkową w obrębie ściany naczynia (wytwarzanie kolagenu i fagocytoza lipidów) przy zastosowaniu immunosupresji oraz nieduży odsetek powikłań naczyniowych przy zastosowaniu takiego leczenia. Podobna obserwacja na

Conclusions

1. Whatever the treatment of choice in such cases, the application of autologous or homologous tissue material should be used.
2. The use of arterial homograft with the application of cold ischemia method and with immunosuppression in the therapy of prosthetic graft infection is a proper treatment method.

References

1. Szilagyi DE, Smith RF, Elliott JP, Vrandecic MP (1972) Infection in arterial reconstruction with synthetic grafts. *Ann Surg*, 176: 321–323.
2. Nevelesten A, Lacroix H, Suy R (1995) Autogenous reconstruction with lower extremity deep veins: an alternative treatment of prosthetic infection after reconstructive surgery for aortoiliac disease. *J Vasc Surg*, 22: 129–134.
3. Pupka A, Frydecka I, Polak W, Skóra J, Kosmaczewska A, Szyber P (2003) Zastosowanie allogeniczných przeszczepów tętnicznych w leczeniu infekcji protez naczyniowych w zależności od sposobu przechowywania allograftu i leczenia immunosupresyjnego. *Adv Clin Exp Med*, 12: 703–710.
4. Goeau-Brissoniere OA, Fabre D, Leflon-Guibout V (2002) Comparison of the resistance to infection of rifampin-bonded gelatin-sealed and silver/collagen-coated polyester prostheses. *J Vasc Surg*, 35: 1260–1263.
5. Pupka A, Skóra J, Janczak D, Pawłowski S, Kałuża G, Dawiskiba T, Szyber P (2003) Zastosowanie dakronowej protezy naczyniowej impregnowanej solami srebra w leczeniu infekcji protez naczyniowych. *Pol Przegl Chir*, 75: 837–842.
6. Bandyk DF, Novotney ML, Johnson BL (2001) Use of rifampin-soaked gelatin-sealed polyester grafts for in situ treatment of primary aortic and vascular prosthetic infections. *J Surg Res*, 95: 44–49.
7. Kinney EV, Bandyk DF, Seabrook GA (1991) Antibiotic-bonded PTFE vascular grafts: the effect of silver antibiotic on bio-activity following implantation. *J Surg Res*, 50: 430–435.
8. Chiesa R, Astore D, Piccolo G et al (1998) Fresh and cryopreserved arterial homografts in the treatment of prosthetic graft infections: experience of the Italian Collaborative Vascular Homograft Group. *Ann Vasc Surg*, 12: 457–462.
9. Bahnini A, Ruotolo C, Koskas F, Kieffer E (1991) In situ fresh allograft replacement of an infected aortic prosthetic graft: eighteen months follow-up. *J Vasc Surg*, 14: 98–102.
10. Da Gama AD, Sarmento C, Vieira T, do Carmo GX (1994) The use of arterial allografts for vascular reconstruction in patients receiving immunosuppression for organ transplantation. *J Vasc Surg*, 20: 271–278.
11. Wagner E, Roy R, Marois Y, Guidoin R (1995) Fresh venous allografts in peripheral arterial reconstruction in dogs. Effects of histocompatibility and of short-term immunosuppression with cyclosporin A and mycophenolate mofetil. *J Thorac Cardiovasc Surg*, 110: 1732–1744.
12. Posner MP, Makhoul RG, Altman M (1996) Early results of infrageniculate arterial reconstruction using cryopre-

świecie dotyczyła badań świeżych homograftów tętnicznych w krytycznym niedokrwieniu kończyn dolnych [13]. Natomiast dotychczas nie przeprowadzono badań w przypadkach leczenia zakażeń protez naczyniowych przeszczepami tętniczymi.

Alternatywą jest użycie protez naczyniowych o zwiększonej odporności na zakażenie najczęściej nasączanych antybiotykami (np. ryfampicyn) [4, 6, 7]. W ostatnich latach podejmowano próby stosowania protez naczyniowych impregnowanych srebrem w leczeniu zakażeń naczyniowych. Pozytywne wyniki przeprowadzanych badań *in vitro* nad skutecznością tego materiału nie zawsze uzyskują potwierdzenie w badaniach klinicznych [4, 5, 7]. Dyskusyjne jest działanie soli srebra w protezach naczyniowych jednocześnie impregnowanych srebrem i nasączanych antybiotykami [7]. Wskazują na to wyniki badań doświadczalnych *in vivo* [7]. Jednak powszechne zastosowanie w medycynie biomateriałów impregnowanych srebrem stanowi również wskazanie do ich użycia w chirurgii naczyniowej [3].

Wnioski

1. Postępowaniem z wyboru w leczeniu zakażeń naczyniowych jest stosowanie homologicznego materiału tkankowego.
2. Zastosowanie świeżych homograftów tętnicznych w leczeniu zakażeń protez naczyniowych z protekcją immunosupresji stanowi właściwą metodę terapeutyczną.

served homograft saphenous conduit (CADVEIN) and combination low-dose systemic immunosuppression. *J Am Coll Surg*, 183: 2082–2086.

13. Prager M, Hölzenbein Th, Aslim E, Domenig Ch, Muhlbacher F, Kretschmer G (2002) Fresh arterial homograft transplantation: a novel concept for critical limb ischaemia. *Eur J Vasc Endovasc Surg*, 24: 314–321.
14. Ziaja K, Urbanek T, Bursig H, Dyląg S (2003) Homograft w leczeniu infekcji protez naczyniowych — wyniki wczesne i odległe. *Pol Przegl Chir*, 75: 460–473.
15. Pukacki F, Gabriel M, Chęciński P, Oszkinis G, Dzieciuchowicz Ł, Zapalski S (2003) Sześć lat doświadczenia w zastosowaniu mrożonych tętnicznych przeszczepów alogenicznych w leczeniu chorych z zakażeniem dużych protez naczyniowych. *Pol Przegl Chir*, 75: 579–595.
16. Pupka A, Kałuża G, Skóra J, Rynowiecka M, Szyber P (2003) Ocena gromadzenia leukocytów znakowanych technetem-99m w leczeniu zakażeń protez naczyniowych. *Problemy Medycyny Nuklearnej*, 17: 33–39.