

# Long-term results of endovascular treatment for recurrent stenosis of the carotid arteries

## Odległe wyniki endowaskularnego leczenia nawrotowych zwężeń tętnic szyjnych

Robert Juszkat<sup>1</sup>, Fryderyk Pukacki<sup>2</sup>, Zbigniew Krasiński<sup>2</sup>, Grzegorz Oszkinis<sup>2</sup>, Ryszard Staniszewski<sup>2</sup>, Jerzy Kulesza<sup>1</sup>, Katarzyna Pawlaczyk<sup>3</sup>, Wacław Majewski<sup>2</sup>

<sup>1</sup>Department of Radiology, Karol Marcinkowski Medical University in Poznań, Poland (Pracownia Naczyniowa Zakładu Radiologii Klinicznej Katedry Radiologii Uniwersytetu Medycznego im. K. Marcinkowskiego w Poznaniu)

<sup>2</sup>Department of General and Vascular Surgery, Karol Marcinkowski Medical University in Poznań, Poland (Klinika Chirurgii Ogólnej i Naczyń II Katedry Chirurgii Uniwersytetu Medycznego im. K. Marcinkowskiego w Poznaniu)

<sup>3</sup>Department of Hypertension, Angiology and Internal Medicine, Karol Marcinkowski Medical University in Poznań, Poland (Klinika Hipertensjologii, Angiologii i Chorób Wewnętrznych Uniwersytetu Medycznego im. K. Marcinkowskiego w Poznaniu)

---

### Abstract

**Background.** Percutaneous angioplasty of recurrent stenosis of the carotid arteries with simultaneous stent implantation is an alternative to surgical intervention. The observations made and the long-term effects of the above-mentioned treatment are the subject of this paper.

**Material and methods.** In 2001–2004, in 20 patients with recurrent stenosis of the carotid arteries, angiography with stent implantation was performed after reborer. In the control imaging (DSA and Doppler-duplex), the technical effect of the intravascular procedure was assessed. Special attention was paid to stent dilatation, as well as to the spectrum and speed of blood flow in the carotid arteries. Nineteen patients were put under observation for 18–24 months, with control tests every 90 days.

**Results.** One patient died shortly after the intravascular procedure. During the long-term observation period, a haemodynamically significant recurrence of stenosis was observed in 3 of 19 patients. In 2 of the patients, an additional stent was implanted. Treatment of the third patient was limited to expansion of the constricted stent. The rest of the patients displayed neither clinical nor radiological signs of carotid artery stenosis.

**Conclusions.** Intravascular procedures are an effective and safe method of treating recurrent stenosis of the internal carotid artery. After angioplasty and stent implantation, patients require periodic ultrasound assessment due to the possibility of stenosis recurrence, which most often affects the area of the common carotid artery neighbouring the proximal segment of the implanted stent.

**Key words:** endovascular treatment, recurrent stenosis of carotid arteries

### Streszczenie

**Wstęp.** Przeszkórna angioplastyka nawrotowego zwężenia tętnic szyjnych z jednoczasową implantacją stentu jest alternatywą dla interwencji chirurgicznej. W niniejszej pracy zaprezentowano obserwacje oraz odległe wyniki takiego leczenia.

---

### Address for correspondence (Adres do korespondencji):

dr med. Robert Juszkat  
Szpital Kliniczny nr 1  
ul. Długa 1/2, 61–848 Poznań  
tel: + 48 (32) 396 42 00, fax: + 48 (32) 396 42 43  
e-mail: robertju@wp.pl

**Material i metody.** W latach 2001–2004 u 20 chorych z nawrotowym zwężeniem tętnic szyjnych po udrożnieniu wykonano zabieg angioplastyki z wszczepieniem stentu. W kontrolnych badaniach obrazowych: cyfrowej angiografii subtrakcyjnej (DSA) i badaniu duplex-doppler oceniono techniczny efekt zabiegu wewnątrznaczyniowego. Zwrócono szczególną uwagę na rozprężenie stentu, spektrum oraz prędkość przepływu krwi przez tętnice szyjne. Obserwacją objęto 19 chorych przez okres 18–24 miesięcy, przeprowadzając badania kontrolne w odstępach 90-dniowych.

**Wyniki.** We wczesnym okresie po zabiegu wewnątrznaczyniowym zmarł jeden chory. Podczas obserwacji odległej w 3 przypadkach na 19 stwierdzono hemodynamicznie istotny nawrót zwężenia. Spośród tej grupy u 2 chorych wszczepiono dodatkowy stent. U kolejnego chorego postępowanie ograniczono do poszerzenia zwężonego stentu. U pozostałych chorych nie wykazano klinicznych ani radiologicznych objawów zwężenia tętnic szyjnych.

**Wnioski.** Zabiegi wewnątrznaczyniowe są skuteczną i bezpieczną metodą leczenia nawrotowych zwężeń tętnicy szyjnej wewnętrznej. U chorych po zabiegu angioplastyki i założeniu stentu konieczna jest okresowa ocena ultrasonograficzna ze względu na możliwość ponownego zwężenia. Ponowne zwężenie dotyczy najczęściej obszaru tętnicy szyjnej wspólnej sąsiadującego z bliższym odcinkiem wszczepionego stentu.

**Słowa kluczowe:** leczenie endowaskularne, nawrotowe zwężenie tętnic szyjnych

Acta Angiol 2008; 14: 92–101

## Introduction

Surgical treatment — carotid endarterectomy (CEA) is the method of choice in the treatment of primary stenosis of the carotid arteries [1–5].

The effectiveness of this procedure has been confirmed by numerous clinical tests, which have resulted in its adoption as the standard technique, resulting in a clear reduction in stroke-related mortality. In the treatment of carotid artery stenosis, the development of intravascular procedures is parallel to, but independent of, improvements in surgical techniques. They are mainly reserved for patients burdened with a high risk of traditional endarterectomy. They are less popular due to the need for cerebral protection, the high cost of stents, and the recurrence of stenosis. Although endovascular angioplasty makes up for only 5% of procedures [6], it is currently displaying a constantly rising tendency. This has an impact on the dynamic development of intravascular therapy in a wider sense, as well as on the increase in carotid artery stenting (CAS) performed by cardiologists.

Up to now, the superiority of CAS over traditional surgical treatment was recognized only in patients with atheromatous stenosis of the peripheral segments of the internal carotid artery, as well as those with post-radiation stenosis [7–11]. In recent times, however, intravascular techniques have been applied ever more universally in patients with post-endarterectomic recurrent carotid artery stenosis [6, 11, 12].

According to available literature, carotid artery restenosis exceeding 80% of the lumen or symptomatic

## Wstęp

Zgodnie z obowiązującymi poglądami dotyczącymi leczenia pierwotnego zwężenia tętnic szyjnych postępowanie operacyjne (CEA) jest metodą z wyboru [1–5]. Jego skuteczność potwierdziły wyniki licznych badań klinicznych, uznając tę technikę za postępowanie standardowe, co zaowocowało wyraźnym zmniejszeniem wskaźnika śmiertelności związanej z udarem mózgu. Niezależnie od poprawy technik chirurgicznych leczenia zwężenia tętnic szyjnych rozwija się również metody zabiegów wewnątrznaczyniowych. Zaleca się je głównie w wypadku chorych, u których tradycyjny zabieg endarterektomii wiąże się z dużym ryzykiem. Ich mniejsza popularność wiązała się z koniecznością stosowania protekcji mózgowej, wysokimi kosztami stentu oraz pojawiającymi się restenozami. Pomimo że przeznaczyniowa angioplastyka tętnic szyjnych stanowi jedynie 5% zabiegów wewnątrznaczyniowych, odsetek ten stale wzrasta. Obecnie kardiolodzy coraz częściej przeprowadzają zabieg stentowania tętnic szyjnych (CAS), wpływając w ten sposób na dynamiczny rozwój szeroko pojętej metodyki leczenia wewnątrznaczyniowego.

Dotychczas przewagę CAS nad tradycyjnym leczeniem operacyjnym uznano jedynie u chorych ze zwężeniem miażdżycowym obwodowych odcinków tętnicy szyjnej wewnętrznej oraz zwężeniem popromiennym [7–11]. Ostatnio jednak coraz powszechniej stosuje się techniki wewnątrznaczyniowe u chorych z nawrotowym zwężeniem tętnicy szyjnej po zabiegu endarterektomii [6, 11, 12].

stenosis exceeding 60% of the lumen heighten the risk of cerebral apoplexy, and are an indication for surgical procedure [7]. Traditional treatment of such complications is difficult and constitutes a higher risk for the patient [7, 13], unlike intravascular procedures [6, 11, 14]. Because there have been few reports on the prospective results of these procedures, we decided to present our own experience in the intravascular treatment of recurrent carotid artery stenosis.

### Material and methods

In 2001–2004, in the Department of General and Vascular Surgery, and in the vascular laboratory of the Clinical Radiology Department, 20 patients (12 men and 8 women) underwent intravascular treatment for post-endarterectomic recurrent, haemodynamically significant carotid artery stenosis. Their mean age was  $62.3 \pm 7.2$  years. In 7/20 patients, the primary operation involved reborring the artery and suturing a dilatative Dacron patch into the arterial wall. In the remaining 13, the artery was rebored without the patch. In 11 cases, the degree of stenosis was equal to, or more than, 80%, and 3 patients exhibited symptoms of transient ischaemic attack (TIA). In 9 patients, the degree of stenosis was more than 60% and the patients exhibited neurological symptoms indicative of impairment of blood flow to the central nervous system (CNS). On average, the degree of stenosis of the arteries operated on was  $80.3 \pm 12.1\%$  of the lumen. 19/20 patients were put under observation for 18–24 months (average  $11.2 \pm 5.4$ ).

The size of the restenosis was evaluated using Sonoline Elegra apparatus (Siemens) with a 5.0–9.0 MHz linear head. The stenosis was determined in B presentation based on the reduction of the internal carotid artery's lumen, and on changes in the spectrum and speed of blood flow.

In 9 cases, stenosis was caused by hyperplasia of the media, in 5 cases by detachment of the intima and media at the distal boundary of the reborring, in 2 cases by an unremoved plaque fragment, in a further 2 by angular bending of the internal carotid artery at the peripheral segment of the reborring, and in 1 case by protrusion of the Dacron patches edge into the lumen.

Selective angiography of the carotid arteries was performed in order to confirm the diagnosis, and to qualify the patients for surgical procedure. All 20 patients were qualified for intravascular therapy. Before the procedure, antiaggregative drugs were administered (thienopyridine derivatives — ticlopidine  $2 \times 250$  mg and acetylsalicylic acid — Acard  $1 \times 150$  mg/ 24 hrs). During the procedure, anticoagulants were administered: unfractionated heparin in a bolus of 5000

Zgodnie z dostępnym piśmiennictwem w przypadku restenozy tętnicy szyjnej przekraczającej 80% światła lub objawowego zwężenia większego niż 60% istnieje potencjalne niebezpieczeństwo udaru mózgu i wskazanie do zabiegu [7]. Leczenie tradycyjne takich powikłań jest trudne oraz wiąże się z większym niebezpieczeństwem dla chorego [7, 13] w przeciwieństwie do zabiegów wewnątrznaczyniowych [6, 11, 14]. Ponieważ opisy prospektywnych wyników takiego postępowania są nieliczne, autorzy niniejszej pracy postanowili przedstawić własne doświadczenia z wewnątrznaczyniowego leczenia kolejnych, nawrotowych zwężeń tętnic szyjnych.

### Material i metody

W Klinice Chirurgii Ogólnej i Naczyń oraz w Pracowni Naczyniowej Zakładu Radiologii Klinicznej w latach 2001–2004 leczono 20 chorych (12 mężczyzn i 8 kobiet) metodą wewnątrznaczyniową z powodu nawrotowego po endarterektomii, istotnego hemodynamicznie zwężenia tętnic szyjnych. Średnia wieku wynosiła  $62,3 \pm 7,2$  roku. Spośród wszystkich chorych u 7 pacjentów pierwotna operacja polegała na udrożnieniu tętnicy i wszyciu w ścianę naczynia poszerzającej łaty dakronowej. U pozostałych 13 chorych tętnicę udrożniono bez łaty poszerzającej. Stopień zwężenia był równy lub większy niż 80% w 11 przypadkach, a u 3 spośród tych chorych stwierdzono objawy przemijającego niedokrwienia mózgu (TIA). U pozostałych 9 chorych stopień zwężenia był większy niż 60%. U chorych tych występowały objawy neurologiczne wskazujące na upośledzenie ukrwienia ośrodkowego układu nerwowego (OUN). Stopień zwężenia operowanych tętnic stanowił średnio  $80,3 \pm 12,1\%$  światła. Zdecydowaną większość (19 spośród 20 chorych) obserwowano przez 18–24 miesiące (średnia  $11,2 \pm 5,4$  miesiąca).

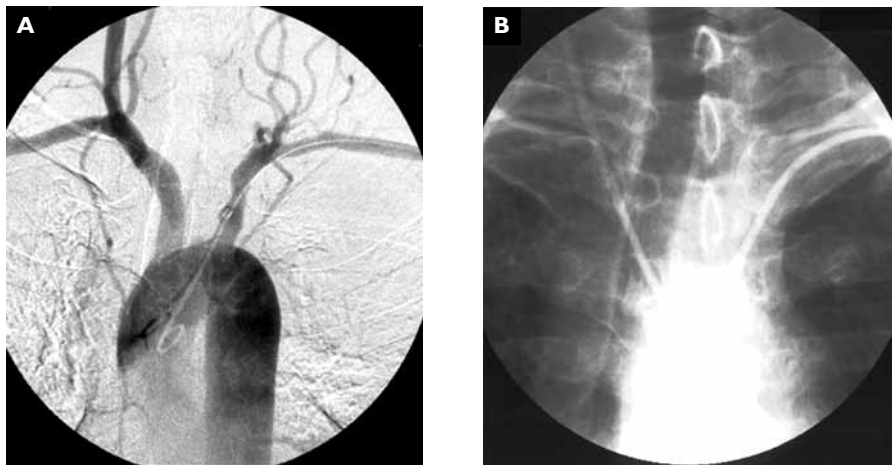
Wielkość restenozy oceniono przy użyciu aparatu Sonoline Elegra firmy Siemens, głowicą liniową o częstotliwości 5,0–9,0 MHz. Zwężenie określano w prezentacji B na podstawie redukcji średnicy światła tętnicy szyjnej wewnętrznej oraz na podstawie zmian w spektrum i prędkości przepływu krwi.

W przypadku 9 osób za przyczynę zwężenia uznano hiperplazję błony środkowej, u 5 chorych — odwarstwienie błony wewnętrznej i środkowej na dalszej granicy udrożnienia, u 2 kolejnych pacjentów — pozostawiony fragment złoju. Przyczynę zwężenia w 2 dalszych przypadkach stanowiło kątowe zagięcie tętnicy szyjnej wewnętrznej w części obwodowej udrożnienia, zaś w ostatnim przypadku — wpuklający się do światła tętnicy brzeg łaty dakronowej.

units, followed by nadroparin at a prophylactic dose of 0.3 ml/ 24 hrs. In 17 cases, vascular access was achieved through the femoral artery, in 2 cases through the common carotid artery on the side of the stenosis, and in 1 case through the brachial artery (Figures 1 and 2). Angioplasty was always complemented by stenting. The effectiveness of the therapy was assessed by angiography, as well as by delayed (2 days) USG. The diameters of extracranial arteries, the degree of stent dilatation, and blood flow through cerebral blood vessels

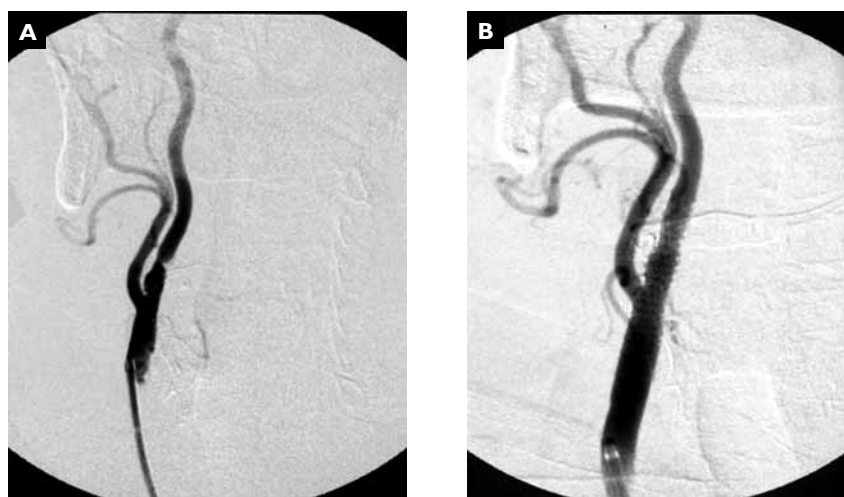
W celu potwierdzenia rozpoznania i ostatecznej kwalifikacji do zabiegu wykonano selektywną angiografię tętnic szyjnych. Wszystkich 20 chorych zakwalifikowano do leczenia wewnątrznaczyniowego.

Przed zabiegiem stosowano leki antyagregacyjne: pochodne tienopirydyny — tyklopidynę 2 razy na dobę w dawce 250 mg oraz kwas acetylosalicylowy (preparat Acard) jednorazowo w dawce 150 mg na dobę. W trakcie zabiegu podawano chorym antykoagulanty: heparynę niefrakcjonowaną w bolusie 5000 j., a nastę-



**Figure 1AB.** DSA i.a. Patient with Leriche's syndrome. Occlusion of the left common carotid artery and restenosis of the right ICA. The guide catheter was passed through the left brachial artery to the right CCA

**Rycina 1AB.** Badanie DSA i.a. Chory z zespołem Leriche'a. Niedrożność tętnicy szyjnej wspólnej lewej i restenoza tętnicy szyjnej wewnętrznej prawej. Cewnik prowadzący przeprowadzono do tętnicy szyjnej wspólnej prawej przez lewą tętnicę ramienną



**Figure 2AB.** DSA i.a. **A.** The same patient as presented in Figure 1 with the guide catheter in the right CCA. Critical stenosis of the ICA. **B.** Angioplasty with stenting at the CCA bifurcation

**Rycina 2AB.** Badanie DSA i.a. u tego samego chorego (ryc. 1). **A.** Końcówka cewnika prowadzącego w tętnicy szyjnej wspólnej prawej. Krytyczne przewężenie tętnicy szyjnej wewnętrznej. **B.** Angioplastyka ze stentem obejmującym podział tętnicy szyjnej wspólnej

was determined. After the procedure, the patients received long-term treatment (anti-aggregative drugs and statins).

### Results

During tln all patients, immediate technical success with a well-dilated stent and full vascular patency was

nie nadroparynę w dawce profilaktycznej 0,3 ml na dobę. W przypadku 17 chorych dostęp naczyniowy wykonano przez tętnicę udową, u 2 pacjentów — przez tętnicę szyjną wspólną po stronie zwężenia, u 1 badanego — przez tętnicę ramienną (ryc. 1 i 2).

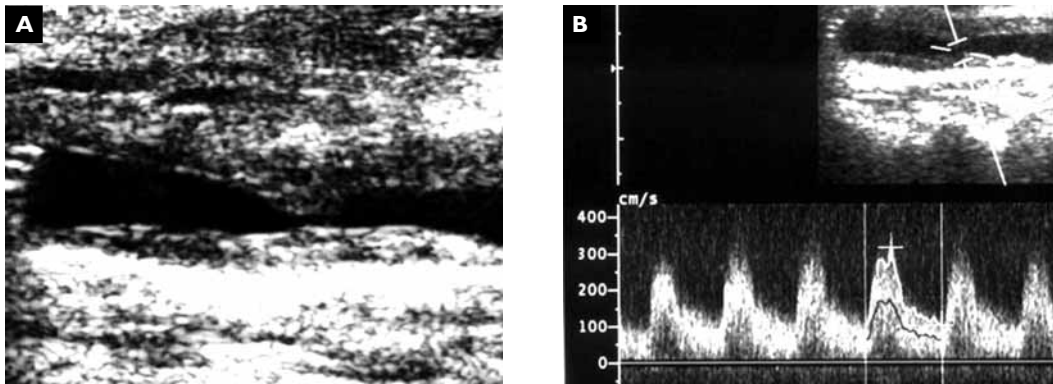
W każdym przypadku zabieg angioplastyki uzupełniano, zakładając stent. Skuteczność leczenia oceniono

**Table I.** Characteristics of the patients and local lesions

**Tabela I.** Charakterystyka pacjentów i zmian miejscowych

	Time after procedure [months] Czas po zabiegu [mies.]	Symptoms Objawy	Length of stenosis [cm] Długość zwężenia [cm]	Type of stenosis Typ zwężenia	Degree of Constriction Stopień zwężenia (%)	Access Dostęp	Stent dimensions Wymiar stentu [mm]	Location Lokalizacja
1.	9	TIA	Long Długie	Concentric Koncentryczne	60	FA	7/40	ICA/CCA
2.	6	TIA	Long Długie	Concentric Koncentryczne	85	FA	7/40	ICA/CCA
3.	12	TIA	Short Krótkie	Concentric Koncentryczne	60	CCA	6/30	ICA
4.	12	NA	Long Długie	Eccentric Ekscentryczne	80	FA	7/40	ICA/CCA
5.	18	TIA	Long Długie	Concentric Koncentryczne	90	BA	7/40	ICA/CCA
6.	18	NA	Long Długie	Concentric Koncentryczne	90	CCA	7/40	ICA/CCA
7.	12	NA	Short Krótkie	Concentric Koncentryczne	80	FA	6/30	ICA
8.	9	NA	Short Krótkie	Concentric Koncentryczne	90	FA	7/40	ICA/CCA
9.	9	TIA	Long Długie	Concentric Koncentryczne	95	FA	7/40	ICA/CCA
10.	18	NA	Long Długie	Eccentric Ekscentryczne	85	FA	7/40	ICA/CCA
11.	3	TIA	Long Długie	Concentric Koncentryczne	60	BA	7/40	ICA/CCA
12.	6	NA	Short Krótkie	Concentric Koncentryczne	90	FA	7/40	ICA/CCA
13.	24	TIA	Long Długie	Concentric Koncentryczne	70	FA	7/40	ICA/CCA
14.	6	NA	Short Krótkie	Concentric Koncentryczne	90	FA	7/40	ICA/CCA
15.	12	NA	Short Krótkie	Concentric Koncentryczne	90	FA	7/40	ICA/CCA
16.	12	TIA	Short Krótkie	Concentric Koncentryczne	70	FA	7/40	ICA/CCA
17.	6	NA	Short Krótkie	Concentric Koncentryczne	90	FA	7/40	ICA/CCA
18.	9	TIA	Long Długie	Concentric Koncentryczne	70	FA	7/40	ICA/CCA
19.	3	NA	Short Krótkie	Eccentric Ekscentryczne	> 80	FA	7/40	ICA/CCA
20.	6	Eyesight disorder Zaburzenia widzenia	Short Krótkie	Concentric Koncentryczne	> 80	FA	7/40	ICA/CCA

TIA — transient ischemic attack (przemijające niedokrwienie mózgu); NA — not available (nieodostępne); ICA — internal carotid artery (tętnica szyjna wewnętrzna); CCA — common carotid artery (tętnica szyjna wspólna); FA — femoral artery (tętnica udowa); BA — brachial artery (tętnica ramienna); Long/Short stenosis — > / < 1 cm (Krótkie/Długie zwężenie — > / < 1 cm)



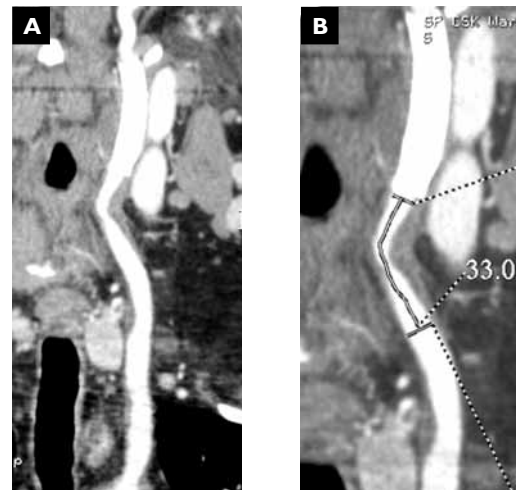**Figure 3AB.** USG and Doppler. **A.** CCA stenosis below the implanted stent. **B.** Spectral image record of the CCA  
**Rycina 3AB.** Badanie USG i ultrasonografia dopplerowska. **A.** Zwężenie tętnicy szyjnej wspólnej poniżej wszczepionego stentu. **B.** Zapis spektralny z tętnicy szyjnej wspólnej

achieved. In 18 (90%) cases, the stent supported the carotid artery bifurcation as well as the proximal segment of the internal carotid artery (Table 1). In the remaining 2, the stent was placed at the origin of the internal carotid artery.

One death was noted in a patient with a restenosis (95% of the lumen was obstructed). Angioplasty was performed urgently due to clinical symptoms of cerebral ischaemia which were revealed during coronography. A CT scan of the head was performed but did not reveal any ischaemic lesions of the CNS. The patient's general condition improved after angioplasty, but worsened after 6 hours. Further computed tomography (CT) imaging of the head revealed signs of haemorrhagic apoplexy.

In 5 of the 19 remaining patients (26.3%), restenosis occurred during the observation period, and was caused by hyperplasia of the smooth muscle cells. Stenosis in 2 of those patients obstructed 30–40% of the lumen — further control tests did not show an increase in its size. Stenosis in the other 3 patients was haemodynamically significant:

- patient 1 — male, 6 months after therapy, with signs of TIA. Doppler duplex imaging revealed 90% stenosis of the common carotid artery. The 14 mm long constriction was located next to the stent's proximal segment (Figures 3–5);
- patient 2 — male, with no signs of ischaemia. Carotid artery stenosis (> 90%) bordering with the stent's proximal segment was observed 9 months after therapy
- patient 3 — female, with symptoms of *amaurosis fugax* located ipsilaterally to the stent. Doppler duplex revealed a circular 24 mm long constriction (70%) located at the midsection of the stent.



**Figure 4AB.** CT imaging. The same patient as in Figure 3 with CCA stenosis below the stent

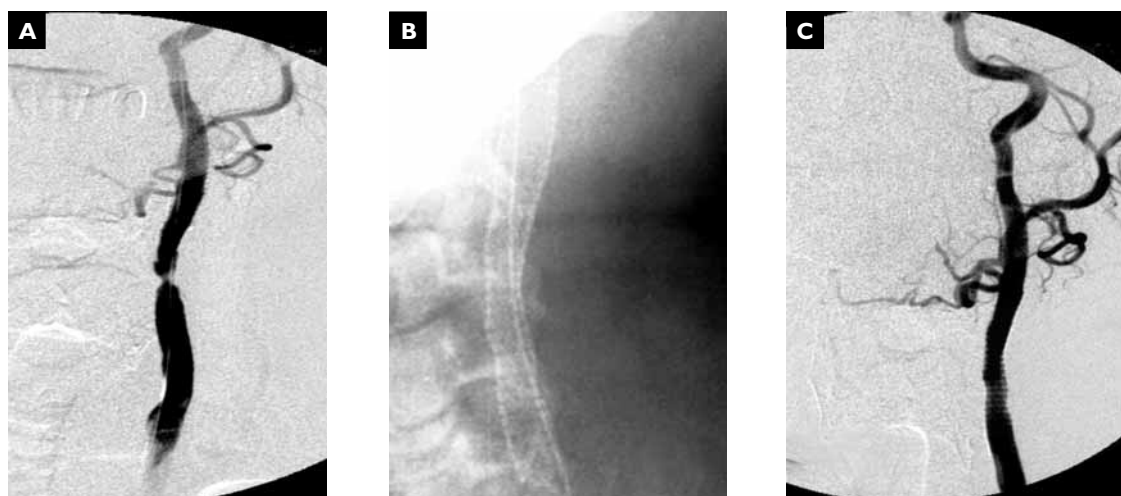
**Rycina 4AB.** Badanie CT u tego samego chorego (ryc. 3). Zwężenie tętnicy szyjnej wspólnej poniżej wszczepionego stentu

za pomocą doraźnego badania angiograficznego i odroczonego (2 dni) badania ultrasonograficznego. Określono średnicę tętnic pozaczaskowych, stopień rozprężenia stentu oraz przepływ krwi przez naczynia mózgowie.

Po zabiegu przewlekle chorzy otrzymywali leki antyagregacyjne oraz statyny.

## Wyniki

U wszystkich chorych zabieg był skuteczny pod względem technicznym — stent był dobrze rozprężony, a naczynie w pełni drożne. Stenty obejmowały podział tętnicy szyjnej wraz z bliższym odcinkiem tętnicy szyjnej wewnętrznej (tab. 1) w 18 (90%) przy-



**Figure 5.** The same patient as presented in Figure 3. DSA i.a. **A.** CCA stenosis below the implanted stent. **BC.** Angioplasty and implantation of an additional stent

**Rycina 5.** Badanie DSA i.a u tego samego chorego (ryc. 3). **A.** Zwężenie tętnicy szyjnej wspólnej poniżej wszczepionego stentu. **BC.** Angioplastyka i wszczepienie kolejnego stentu

Intravascular procedures were repeated in all 3 patients. Angioplasty with implantation of an additional stent was performed in the first 2. The stents were joined with a 5 mm strip (Figure 4B). In both cases, a self-expanding 7 × 40 mm Smart Precise (Cordis) stent was used. In the third patient, the midsection of the existing stent was dilated, resulting in full patency of the artery.

The patients are currently under clinical and ultrasound observation. No signs of ischaemia were noted in the CNS. USG showed no disruption of blood flow through the stents.

### Discussion

Myointimal hyperplasia, which is a consequence of operation-related trauma [13, 14], is considered the main cause of early post-endarterectomic stenosis. The cause of stenosis appearing after 2 years is usually atheromatosis [14]. Some researchers link these two phenomena, and consider myointimal hyperplasia to be an early phase of atheromatic plaque development [14]. Others feel that thrombotic organization and cicatricial lesions at both ends of the rebored segment [15]. The paper's authors put emphasis on local post-operative factors such as calcified atheromatic plaque fragments, angular bending, and protrusion of parts of the dilatative patch.

The causes of post-endarterectomic internal carotid artery stenosis are the subject of many publications [6, 14, 16]. These changes occur gradually, and their development is especially intense in the first 2 years

padkach, w 2 kolejnych stenty umiejscowiono w początkowym odcinku tętnicy szyjnej wewnętrznej.

Odnotowano jeden zgon — zmarł chory z 95-procentową restenozą. Zabieg angioplastyki wykonano jednak w trybie pilnym przy klinicznych objawach niedokrwienia mózgu, ujawnionych w trakcie koronarografii. W badaniu głowy z zastosowaniem tomografii komputerowej (CT) nie wykazano zmian niedokrwienych ośrodkowego układu nerwowego. Po angioplastyce uzyskano poprawę, lecz po 6 godzinach stan ogólny chorego uległ pogorszeniu. W kolejnym CT wykazano już cechy udaru krwotocznego.

W okresie obserwacji u 5 spośród 19 chorych (26,3%) wystąpiło kolejne zwężenie tętnic szyjnych, którego przyczyną był proces hiperplazji komórek mięśni gładkich. Zwężenie u 2 chorych osiągnęło wartość 30–40% światła tętnicy i w kolejnych badaniach kontrolnych nie pogłębiło się. U pozostałych 3 chorych zwężenie osiągnęło poziom hemodynamicznej istotności.

U pierwszego pacjenta 6 miesięcy od zabiegu wystąpiły objawy TIA. W badaniu dopplerowskim z podwójnym obrazowaniem stwierdzono 90-procentowe zwężenie tętnicy szyjnej wspólnej. Zwężenie o długości 14 mm zlokalizowano na granicy bliższego odcinka stentu (ryc. 2AG). U drugiego pacjenta nie występowały objawy niedokrwienia. Po 9 miesiącach od zabiegu stwierdzono zwężenie > 90% światła tętnicy zlokalizowane na granicy bliższego odcinka stentu. U trzeciego pacjenta pojawiły się objawy *amaurosis fugax* po stronie implantowanego stentu. W badaniu dupeksowym odnotowano okrężne, długoodcinkowe

after endarterectomy [11, 17]. It is estimated that 25% of patients who have had surgical reboring of the carotid artery may display an asymptomatic recurrence of stenosis in long-term observation [5, 11, 18]. Leger et al. observed 60% stenosis in as many as 37.5% of patients 6 months after endarterectomy, and a recurrence in all of the patients after 26 months [19]. Other researchers emphasize the danger restenosis poses to cerebral perfusion, and recommend repetition of surgical intervention [7]. The authors of this paper have a similar view based on their own observations. They apply intravascular techniques to improve cerebral perfusion because this method is effective, less invasive, and yields a good long-term effect. Interesting, completely different observations were made by McDonnell et al. They observed critical carotid artery stenosis in 10% of patients 20 months after endarterectomy. They performed intravascular procedures in all patients, but this approach did not yield the expected results in the long term. This was probably a consequence of applying angioplasty without stenting, which improves the effectiveness of intravascular therapy.

Restenosis with neurological symptoms often demands reoperation and is observed in 20–30% of patients who have had endarterectomy [7]. Some authors consider this a direct cause of cerebral apoplexy [7, 9]. Others feel that recurrent stenosis of less than 80% of the lumen remains stable for a long time and rarely causes clinical symptoms [8]. This has led to a debate on the validity of invasive therapy of asymptomatic patients who display haemodynamically significant stenosis in imaging tests. The authors of this paper, just like O'Hara et al. and Sanders et al., take asymptomatic recurrence of stenosis affecting 80% or more of the lumen, as well as stenosis > 60% with neurological symptoms, to be an indication for intravascular therapy [20, 21].

Classical reoperations of the carotid arteries have a high risk burden. Fibrous lesions of the artery, as well as its surroundings, significantly prolong preparation of bifurcation of the common carotid artery. They increase the risk of cerebral microembolisms and damage to cranial nerves, thus impairing healing of the post-operative wound. Reoperation may also lead to damage to the arterial wall, which often requires removal of a fragment of the artery, and even reconstruction with lamella from the saphenous vein or prosthesis [22].

According to AHA and ASA recommendations, improvement of therapeutic results is expected in intravascular methods [15, 23, 24]. Examples of such procedures are those performed in 20 of our patients with restenosis after CEA, as well as in 3 patients with restenosis after intravascular therapy. Good results were

(24 mm) zwężenie światła, około 70-procentowe, obejmujące centralną część stentu.

U wszystkich 3 chorych wykonano ponowne zabiegi wewnątrznaczyniowe.

U dwóch pierwszych przeprowadzono zabieg angioplastyki, zakładając dodatkowy stent. Stenty połączone, stosując 5 mm zakładkę (ryc. 4B). W obu przypadkach zastosowano stent samorozprężalny *Smart Precise* firmy *Cordis* o wymiarze 7 × 40 mm. W przypadku trzeciego chorego wykonano poszerzenie centralnej części istniejącego stentu, uzyskując pełną drożność.

Chorych objęto obserwacją kliniczną i ultrasonograficzną. Nie odnotowano objawów niedokrwienia OUN, a w badaniach ultrasonograficznych wykazano swobodny przepływ krwi przez dodatkowo założone stenty.

## Dyskusja

Za główną przyczynę wczesnych zwężeń tętnicy po endarterektomii przyjmuje się rozplem komórek mięśniowych gładkich (*myointimal hyperplasia*) będący następstwem przebytego urazu operacyjnego [13, 14]. Przyczyną zwężenia ujawniającego się po okresie 2 lat jest zwykle miażdżyca [14]. Część badaczy natomiast łączy oba te zjawiska, rozpatrując rozplem błony mięśniowej jako wczesną fazę rozwoju blaszki miażdżycowej [14]. Jeszcze inni uważają, że powodem restenozy może być także organizująca się skrzeplina i zmiany bliznowate w początkowym i końcowym odcinku udrożnionego naczynia [15]. Autorzy niniejszej pracy zwracają również uwagę na miejscowe przyczyny pooperacyjne, takie jak: fragment uwapnionej blaszki miażdżycowej, zagięcie kątowe czy wpuklający się element łaty poszerzającej.

Przyczyny zwężenia tętnicy szyjnej wewnętrznej po endarterektomii opisano w wielu publikacjach [6, 14, 16]. Wiadomo, że zmiany narastają stopniowo, a główne ich nasilenie przypada na pierwsze 2 lata po zabiegu [11, 17]. Ocenia się, że u 25% chorych po operacjach udrożnienia tętnicy szyjnej w obserwacjach długoterminowych może wystąpić bezobjawowy nawrót zwężenia [5, 11, 18]. Leger i wsp. po 6 miesiącach od endarterektomii obserwowali 60-procentowe zwężenie aż u 37,5% chorych, a po 26 miesiącach zwężenie wystąpiło u wszystkich operowanych [19]. Z kolei inni badacze podkreślają niebezpieczeństwo restenozy dla ukrwienia mózgu i zalecają konieczność ponownej interwencji zabiegowej [7]. Autorzy niniejszej pracy podzielają ten pogląd, popierając go własnymi spostrzeżeniami. W celu poprawy ukrwienia mózgu stosują technikę wewnątrznaczyniową jako skuteczną i mniej inwazyjną dla chorego metodę, dającą dobry wynik odległy.



achieved in all of the patients. This confirms the safety and effectiveness of the adopted method in the therapy of recurrent carotid artery stenosis. The results we achieved contrast with the relatively high percentage of complications of classical reoperations of extracranial arteries (> 10%) [25]. Intravascular angioplasty with stenting is the method of choice in the treatment of carotid artery restenosis due to its effectiveness and low invasiveness.

### Conclusions

1. Intravascular procedures are safe and effective method of treating recurrent internal carotid artery stenosis.
2. Patients who have had angioplasty with stenting require periodic USG due to the possibility of restenosis.
3. Restenosis mainly affects the area of the common carotid artery neighbouring the proximal section of the stent.

### References

1. (1993) American Heart Association. Heart and stroke facts statistics. Dallas: American Heart Association, 1992.
2. (1991) North American Symptomatic Carotid Endarterectomy Trial Collaborators. Beneficial effect of carotid endarterectomy in symptomatic patients with high grade carotid stenosis. *N Engl J Med*, 325: 445–453.
3. (1991) European Carotid Surgery Trialists' Collaborative Group MRC European Carotid Surgery Trial: Interim results for symptomatic patients with severe (70–99%) or with mild (0–29%) carotid stenosis. *Lancet*, 337: 1235–1243.
4. Kuczniak W, Ziąja D, Kostyra J et al (2004) Porównanie wczesnych i późnych wyników endowaskularnego leczenia objawowego zwężenia tętnicy szyjnej wewnętrznej. *Chir Pol*, 3: 123–132.
5. McCabe DJ, Pereira AC, Clifton A et al (2005) CAVATAS Investigators. Restenosis after carotid angioplasty, stenting, or endarterectomy in the Carotid and Vertebral Artery Transluminal Angioplasty Study (CAVATAS). *Stroke*, 36: 281–286.
6. McDonnell CO, Legge D, Twomey E (2004) Carotid artery angioplasty for restenosis following endarterectomy. *Eur J Vasc Endovasc Surg*, 27: 163–166.
7. Ricotta JJ, O'Brien SM, De Wesse AJ (1992) Natural history of recurrent and residual stenosis after carotid endarterectomy. *Surgery*, 112: 656–663.
8. Hansen F, Lindblad B, Persson NH (1993) Can recurrent stenosis after carotid endarterectomy be prevented by low dose acety-salicylic acid? A double blind, randomized and placebo controlled study. *Eur J Vasc Surg*, 7: 385–388.
9. Klop RB, Taks AC, Welten RJ (1992) Outcome of progression from carotid stenosis to occlusion. *Eur J Vasc Surg*, 6: 263–268.
10. Adams HP Jr, Adams RJ, Brott T et al (2003) Stroke Council of the American Stroke Association. Guidelines for the ear-

Zupełnie inne spostrzeżenia poczynili McDonnell i wsp. [6]. Po 20 miesiącach od endarterektomii u 10% chorych zaobserwowali krytyczne zwężenie tętnic szyjnych. U wszystkich badanych przeprowadzono zabiegi wewnątrznacyniowe, które w długoterminowym okresie nie przyniosły oczekiwanego wyniku. Być może było to następstwem wykonania wyłącznie zabiegu angioplastyki bez założenia stentu, którego obecność poprawia skuteczność leczenia wewnątrznacyniowego.

Restenoza z objawami neurologicznymi wymaga często ponownej operacji i obserwuje się ją u około 20–30% chorych po endarterektomii [7]. Niektórzy autorzy upatrują w niej bezpośredniej przyczyny udaru mózgu [7, 9]. Inni z kolei uważają, że zwężenia nawrotowe poniżej 80% światła naczynia mają długo stabilny charakter i rzadko wiążą się z występowaniem objawów klinicznych [8]. Toczy się dyskusja dotycząca zasadności leczenia inwazyjnego chorych, u których nie występują objawy, a w badaniu obrazowym stwierdza się u nich hemodynamicznie istotne zwężenie. Autorzy pracy, podobnie jak O'Hara i wsp. oraz Sander i wsp. za wskazanie do zabiegu wewnątrznacyniowego przyjęli bezobjawowy nawrót zwężenia równy lub większy niż 80% światła tętnicy oraz zwężenie powyżej 60% ze współistnieniem objawów neurologicznych [20, 21].

Ponowne klasyczne operacje na tętnicach szyjnych wiążą się z dużym ryzykiem. Włókniste zmiany samej tętnicy jak również jej otoczenia w znaczący sposób wydłużają preparowanie podziału tętnicy szyjnej wspólnej oraz zwiększają ryzyko mikrozatorów mózgu, uszkodzenia nerwów czaszkowych, pogarszając gojenie się rany pooperacyjnej. Ponowna operacja może prowadzić także do uszkodzenia ściany tętnicy, co często wymaga usunięcia fragmentu naczynia, a nawet jego rekonstrukcji z wstawką z żyły odpiszczelowej lub protezy [22].

Zgodnie z zaleceniami *American Heart Association* (AHA) i *American Stroke Association* (ASA) poprawy wyników leczenia takich chorych upatruje się w metodach wewnątrznacyniowych [15, 23, 24]. Przykładem takiego postępowania są zabiegi przeprowadzone przez autorów niniejszej pracy u 20 chorych z restenozą po CEA oraz u 3 chorych z kolejnym zwężeniem po leczeniu wewnątrznacyniowym.

U wszystkich uzyskano dobry wynik, co potwierdza bezpieczeństwo i skuteczność przyjętej metody w leczeniu nawrotowych zwężeń tętnicy szyjnej. Uzyskane przez autorów pracy wyniki kontrastują ze stosunkowo dużym odsetkiem powikłań po powtórnych klasycznych operacjach tętnic pozaczaskowych (> 10%) [25]. Ze względu na małą inwazyjność oraz

ly management of patients with ischemic stroke: A scientific statement from the Stroke Council of the American Stroke Association. *Stroke*, 34: 1056–1083.

11. Aburahma AF, Bates MC, Stone PA et al (2001) Comparative study of operative treatment and percutaneous transluminal angioplasty/stenting for recurrent carotid disease. *J Vasc Surg*, 34: 831–838.
12. Frericks H, Kievit J, van Baalen JM et al (1998) Carotid recurrent stenosis and risk of ipsilateral stroke: a systematic review of the literature. *Stroke*, 29: 244–250.
13. Meyer FB, Piepgras DG, Sundt TM Jr et al (1994) Recurrent carotid stenosis. In: Meyer FB (ed) *Sundt's occlusive cerebrovascular disease*. WB Saunders Co, Philadelphia 1994; 310–321.
14. Lal BK, Hobson RW, Goldstein, J et al (2003) In-stent recurrent stenosis after carotid artery stenting: life table analysis and clinical relevance. *J Vasc Surg*, 38: 1162–1168.
15. Yadav JS, Roubin GS, King P et al (1996) Angioplasty and stenting for restenosis after carotid endarterectomy. *Stroke*, 27: 2075–2079.
16. Stoney RJ, String ST (1976) Recurrent carotid stenosis. *Surgery*, 80: 705–710.
17. Mattos MA, Van-Bemmelen PS, Barkmier LD (1993) Routine surveillance after carotid endarterectomy: does it affect clinical management? *J Vasc Surg*, 17: 819–830.
18. Zierler RE, Bandyk DF, Thiele BL (1982) Carotid artery stenosis following endarterectomy. *Arch Surg*, 117: 1408–1415.
19. Leger AR, Neale M, Harris JP (2001) Poor durability of carotid angioplasty and stenting for treatment of recurrent artery stenosis after carotid endarterectomy: an institutional experience. *J Vasc Surg*, 33: 1008–1014.
20. O'Hara PJ, Hertzner NR, Karafa MT et al (2001) Reoperation for recurrent carotid stenosis: Early results and late outcome in 199 patients. *J Vasc Surg*, 34: 5–12.
21. Sander EACM, Hoeneveld H, Eikelboom BC (1987) Residual lesions and early recurrent stenosis after carotid endarterectomy: a serial follow-up study with duplex-scan-

ning and intravenous digital subtraction angiography. *J Vasc Surg*, 5: 731–737.

skuteczność zabieg wewnątrznaczyniowej angioplastyki z wszczepieniem stentu jest metodą z wyboru w leczeniu kolejnych restenoz tętnic szyjnych.

## Wnioski

1. Zabiegi wewnątrznaczyniowe są skuteczną i bezpieczną metodą leczenia nawrotowych zwężeń tętnicy szyjnej wewnętrznej.
2. U chorych po zabiegu angioplastyki i założeniu stentu konieczne jest przeprowadzenie okresowej oceny ultrasonograficznej ze względu na możliwość ponownego zwężenia.
3. Ponowne zwężenie dotyczy głównie obszaru tętnicy szyjnej wspólnej sąsiadującego z bliższym odcinkiem wszczepionego stentu.

---

ning and intravenous digital subtraction angiography. *J Vasc Surg*, 5: 731–737.

22. Rockman CB, Bajakian D, Jacobowitz GR et al (2004) Impact of carotid artery angioplasty and stenting on management of recurrent carotid artery stenosis. *Ann Vasc Surg*, 18: 151–157.
23. Ross CB, Naslund TC, Ranval TJ (2002) Carotid stent-assisted angioplasty: the newest addition to the surgeons armamentarium in the management of carotid occlusive disease. *Am Surg*, 68: 967–975.
24. Vitek JJ, Roubin GS, New G et al (2001) Carotid angioplasty with stenting in post-carotid endarterectomy restenosis. *J Invas Cardiol*, 13: 123–125.
25. Biller J, Feinberg WM, Costalado JE (1998) Guidelines for carotid endarterectomy. A statement for health care professionals from a special writing group of the Stroke Council, American Heart Association. *Circulation*, 97: 501–509.