

Fibrinolytic therapy of arterial thrombosis in patients with peripheral arterial disease previously treated with endovascular interventions with stent placement

Terapia trombolityczna zakrzepicy tętnic obwodowych u pacjentów z miażdżycą zarostową, wcześniej leczonych wewnątrznacyniowo z wszczepieniem stentów

Rafał Januszek, Paweł Maga, Marek Krzanowski, Wojciech Bodzoń, Rafał Niżankowski

Division of Angiology, 2nd Department of Internal Medicine Collegium Medicum of Jagiellonian University in Krakow, Poland (Zakład Angiologii, II Katedra Chorób Wewnętrznych Collegium Medicum Uniwersytetu Jagiellońskiego, Kraków)

Abstract

Background. Acute in-stent thrombosis can occur in patients with peripheral arterial disease previously treated with endovascular interventions with stent implantation. Local fibrinolysis is an alternative treatment to endarterectomy. This study aims to determine the outcomes of local fibrinolysis in patients with arterial in-stent thrombosis.

Material and methods. We retrospectively reviewed 27 cases following procedures of local fibrinolysis in patients with diagnosed recent thrombosis of peripheral arteries previously treated with endovascular interventions with stent placement. In 2 patients, in-stent thrombosis was diagnosed within 1 day of stent implantation, while in the other patients thrombosis was observed several or even a dozen months after endovascular procedure. As a fibrinolytic agent we used t-PA (Actylise), which was administered by fibrinolytic catheter localised in the occluded artery. Initial treatment was 5mg bolus of t-PA followed by infusion at a rate of 1–1.5 mg/h. Continuous infusion of therapeutic dose of heparin was maintained. Blood parameters, such as coagulation, blood count, renal function parameters, and electrolytes, were monitored. Duration of infusion ranged from 12 to 120 hours. Angiography was used to assess the final effect of fibrinolysis. We analysed the type and frequency of adverse events and their appearance according to duration of t-PA infusion.

Results. We obtained satisfactory reocclusion of the arteries in 24 patients (88.8%). No complications were noted in 14 patients (48%). We did not observe any severe adverse events such as intracranial bleeding, intestinal bleeding, myocardial infarction, or death. Most of the complications were noted within 24 hours of fibrinolysis.

Conclusions. Local fibrinolytic therapy of in-stent thrombosis with intraarterial infusion of fibrinolytic catheter localised under angiographic control is an effective method of patency restoration. The longer the fibrinolysis, the higher the possibility of adverse events. According to the analysis it is questionable whether or not strict monitoring of blood parameters can decrease the number of potential adverse events.

Key words: in-stent thrombosis, fibrinolysis, peripheral arteries occlusive disease

Address for correspondence (Adres do korespondencji):

lek. Rafał Januszek
Zakład Angiologii, II Katedra Chorób Wewnętrznych CMUJ
ul. Skawińska, 831–066 Kraków,
Tel + 48 (12) 430 52 66 wew. 321
e-mail: jaanraf@interia.pl

Streszczenie

Wstęp. U pacjentów z miażdżycą zarostową tętnic kończyn dolnych poddanych leczeniu wewnątrznaczyniowemu może nagle wystąpić ostre niedokrwienie z powodu zakrzepicy w obrębie wszczepionych stentów. Alternatywnie do embolektomii chirurgicznej można wykonać miejscową trombolizę. Celem pracy była ocena leczenia trombolitycznego zakrzepicy tętnic kończyn dolnych w obrębie uprzednio wszczepionych stentów.

Materiał i metody. Ocenie poddano 27 kolejnych zabiegów trombolizy u pacjentów z miażdżycą zarostową tętnic kończyn dolnych, u których stwierdzono zakrzepicę w obrębie wszczepionych stentów. W wypadku 2 chorych trombolizę rozpoczęto w przeciagu 1. dnia od wszczepienia stentu, a u pozostałych pacjentów od kilku do kilkunastu miesięcy po wszczepieniu stentu. Do leczenia fibrynolitycznego stosowano tkankowy inhibitor plazminogenu (Actylise) w dawce 1–1,5 mg/godzinę we wlewie ciągłym, który podawano przez cewnik fibrynolityczny umieszczony w obrębie niedrożności. Wlew poprzedzono bolusem 5 mg i.a. Równocześnie prowadzono ciągły wlew heparyny niefrakcjonowanej w dawce terapeutycznej. W trakcie trombolizy monitorowano parametry biochemiczne, morfologii oraz krzepnięcie krwi. Wlew kontynuowano przez 12–120 godzin. Ostateczny efekt oceniano angiograficznie. Analizowano rodzaj i częstość powikłań oraz ich występowanie w zależności od czasu trwania trombolizy.

Wyniki. W 24 przypadkach na 27 (88,8%) uzyskano udrożnienie światła naczyń. Zabieg przebiegł bez powikłań w 14 przypadkach (48%). Nie odnotowano istotnego krwawienia do przewodu pokarmowego, zawału serca, udaru mózgu ani zgonu chorego. Stwierdzone powikłania w znaczącym odsetku wystąpiły po upływie 24 godzin od rozpoczęcia fibrolizy.

Wnioski. Miejscowe leczenie trombolityczne zakrzepicy występującej u chorych po angioplastyce wewnątrznaczyniowej i implantacji stentu jest skuteczną metodą udrażniania tętnic. Czas prowadzonej trombolizy zwiększa ryzyko powikłań. Istnieją wątpliwości odnośnie możliwości zmniejszenia liczby powikłań dzięki monitorowaniu parametrów biochemicznych, morfologicznych oraz krzepnięcia krwi.

Słowa kluczowe: zakrzepica w stencie, tromboliza, miażdżycza zarostowa tętnic kończyn dolnych

Acta Angiol 2008; 14, 4: 147–158

Introduction

Patients with peripheral occlusive arterial disease, previously treated with endovascular interventions with stent placement, can demonstrate symptoms of acute limb ischaemia following in-stent thrombosis. Local fibrinolysis is an alternative treatment to surgical embolectomy [1, 2].

The main reasons for using thrombolytic therapy for arterial thrombotic disease are to remove the thrombus and re-establish blood flow to the ischaemic limb, to identify haemodynamic causes of arterial or graft occlusion, to convert emergency surgery to elective surgery, to remove thrombus from the collateral circulation, and to avoid mechanical trauma to any arteries arising from the surgery [3]. The most popular agents used in thrombolytic treatment include urokinase (UK), streptokinase (SK), pro-UK, and recombinant tissue plasminogen activators (rt-PA-Alteplase and r-PA- Reteplase) [3]. Streptokinase was the first fibrinolytic agent to be described, in 1933 [4]. The main disadvantage of streptokinase is the possibility of attenuation of its activity by preformed antibodies in patients who have been infected with the *Streptococcus* bacterium, gaining acti-

Wstęp

U pacjentów, u których po stwierdzeniu miażdżycy zarostowej tętnic kończyn dolnych zastosowano leczenie wewnątrznaczyniowe, może wystąpić ostre niedokrwienie z powodu zakrzepicy w obrębie wszczepionych stentów. Alternatywnie do embolektomii chirurgicznej można wykonać miejscową trombolizę [1, 2].

Głównym celem miejscowej trombolizy w leczeniu zakrzepicy tętnic jest usunięcie zakrzepu i odtworzenie przepływu do niedokrwionej kończyny, identyfikacja angiograficzna przyczyny niedrożności tętnicy czy graftu naczyniowego, zmiana leczenia chirurgicznego w trybie pilnym na elektywne leczenie chirurgiczne, usunięcie zakrzepu z krążenia obocznego oraz uniknięcie urazu chirurgicznego tętnic [3]. Podstawowymi substancjami stosowanymi w leczeniu fibrynolitycznym są: urokinaza, streptokinaza, rekombinowana urokinaza (r-UK), pro-UK oraz rekombinowany tkankowy aktywator plazminogenu (rt-PA — Alteplase i r-PA — Reteplase) [3]. Streptokinaza była pierwszą opisaną w 1933 roku substancją fibrynolityczną [4]. Wadą streptokinazy jest możliwość osłabienia jej działania przez obecność przeciwciał wytworzonych po przebytej infekcji

vity after reaching a particular stoichiometric complex with a plasmin or plasminogen (in opposition to other fibrinolytic agents) and the relatively large number of possible adverse events, such as transient hypotension or significant allergic reactions including a serum sickness-type syndrome, fever, rash, and bronchospasm [3]. The other fibrinolytic substances are urokinase and prourokinase. Urokinase is produced from cultures of human foetal kidney cells and was isolated for the first time in 1946 [5]. In addition, a recombinant form of urokinase was synthesized. The efficacy of r-UK is significantly enhanced by its two-chain structure. The newest group of fibrinolytic substances are tissue-type plasminogen activators. Their main advantage is accelerated fibrinolysis which improves efficacy. Another advantage is the reduced number of adverse events. The recombinant form of tissue-type plasminogen activator (rt-PA) has a longer half-life and it offers the possibility to treat the patient with a single bolus as opposed to continuous infusion of t-PA. Rt-PA also causes fewer adverse events. The thrombolytic agents may be administered by means of: stepwise infusion, continuous infusion, graded infusion, accelerated infusion, or enclosed thrombolysis [2, 3, 6–8]. Successful outcome is more frequent in prosthetic graft (78%) and in native arterial occlusion (72%) than in vein graft thrombosis (53%) [3]. Thrombolysis efficacy differs significantly between particular fibrinolytic drugs. According to retrospective analysis studies, the success rates varied between 60% with Streptokinase, 91% with rt-PA, and 95% with urokinase [3]. At present there is no clear indication of any one thrombolytic agent being superior to the others [3]. SK and t-PA are the most popular thrombolytic agents in Poland. Initially, the results of fibrinolysis were very poor with high rates of complications, especially serious bleeding [1]. Local fibrinolysis in patients with acute lower limb ischaemia has been significantly limited after of the development of the Fogarty balloon embolectomy catheter in 1963. Until the 80s and 90s of the last century, surgical treatment remained the more popular management option. This has gradually changed since the tissue plasminogen activator was synthesized by recombinant DNA technology in 1983 [1, 9].

According to the last Inter-Society Consensus for the management of Peripheral Arterial Disease (TASC II), the choice of lytic therapy depends on many factors such as location and anatomy of lesions, duration of the occlusion, patient risk factors (co-morbidities), and risk of the procedure. The 3 grade scale was introduced to assess symptoms of acute lower limb ischaemia and to separate threatened from viable extremities:

streptokokowej, zdolność przekształcania plazminogenu w plazminę tylko po osiągnięciu właściwej struktury stechiometrycznej (w przeciwieństwie do innych substancji fibrynolitycznych) oraz duża częstość występowania powikłań, takich jak hipotensja czy reakcje alergiczne (reakcja posurowicza, gorączka, wysypka czy skurcz oskrzeli) [3]. Kolejnymi substancjami fibrynolitycznymi są urokinaza i prourokinaza, wytwarzane przez kultury nerkowych ludzkich komórek płodowych. Pierwszy raz wyizolowano je z ludzkiego moczu w 1946 roku [5]. Zsyntetyzowano również rekombinowaną urokinazę (r-UK), która dzięki dwułańcuchowej budowie umożliwia skuteczniejsze działanie. Najpóźniej odkrytą grupą substancji fibrynolitycznych są tkankowe aktywatory plazminogenu. Ich zaletą jest krótki czas działania oraz duża skuteczność. Rekombinowana forma tkankowego aktywatora plazminogenu cechuje się dłuższym czasem półtrwania, co potencjalnie umożliwia leczenie przy użyciu jednego bolusu leku, w przeciwieństwie do t-PA, w wypadku którego konieczna jest ciągła infuzja. Obserwuje się też w jej przypadku mniejszą liczbę powikłań. Istnieje kilka sposobów prowadzenia fibrynolizy — infuzja przerywana, ciągła, stopniowana, wzrastająca oraz zamknięta [2, 3, 6–8]. Największą skuteczność miejscowej fibrynolizy odnotowuje się w leczeniu okluzji sztucznych graftów (78%) oraz naturalnych tętnic (72%), a najmniejszą w przypadku zakrzepicy w graftach żylnych (53%) [3]. W zależności od stosowanego środka trombolitycznego skuteczność fibrynolizy jest różna i wynosi odpowiednio dla streptokinazy 60%, urokinazy — 95% i rt-PA — 91% [3]. Dotychczas nie stwierdzono istotnej przewagi leczenia jednym trombolitykiem nad innymi. W Polsce w praktyce stosuje się t-PA i streptokinazę. Początkowo próby leczenia fibrynolitycznego były nieudane i wiązały się z występowaniem wielu poważnych powikłań, w szczególności krwotocznych [1]. Liczba przypadków zastosowania fibrynolizy znacznie zmalała po wprowadzeniu w 1963 roku cewnika Fogartiego jako metody mechanicznego udrażniania. Dopiero w latach 80. i 90. ubiegłego wieku ponownie zaczęto stosować leczenie fibrynolityczne. Początkowo używano streptokinazy, a następnie tkankowego aktywatora plasminogenu (t-PA) zsyntetyzowanego metodą rekombinacji DNA. Wprowadzono go do użytku w 1983 roku i od tamtej pory nastąpił przełom w leczeniu fibrynolitycznym oraz rozwój tej metody [9].

Według najnowszych wytycznych *TransAtlantic Inter-Society Consensus II* (TASC II) elementami uwzględnianymi w kwalifikacji chorych do leczenia trombolitycznego są krótki czas od pojawienia się objawów krytycznego niedokrwienia kończyny oraz ocena żywotności

- I — no sensory loss;
- II — sensory disorders
 - Ila — minimal (toes) or no sensory loss;
 - IIb — more than toes, associated with rest pain;
- III — irreversible ischaemia with profound, anaesthetic sensory loss [2].

Thrombolytic therapy is the initial treatment of choice in patients with I and IIa degree of ischaemia. More recent advances in endovascular devices and techniques, however, allow for far more rapid clot removal and may permit treatment of patients with more advanced degrees of ischaemia [2]. According to TASC II guidelines, surgical treatment is recommended in patients with IIb and III degrees of ischaemia. Contraindications to surgical treatment and the experience of local hospitals may be the reason for choosing fibrinolytic therapy. It is noteworthy that in cases of occlusion in relatively large arteries (e.g. iliac arteries, or suprainguinal arteries) and short occlusions, open surgery may be the preferred choice of treatment, whereas in cases of occlusions in relatively small arteries (infrainguinal arteries) and disseminated occlusions, thrombolysis is the preferred choice of treatment. In cases of acute lower limb ischaemia due to trauma, for many reasons, surgery is the treatment of choice in the majority of cases [2]. The advantages of thrombolytic therapy over balloon embolectomy include the reduced risk of endothelial trauma, clot lysis in branch vessels too small for embolectomy balloons, and gradual low-pressure reperfusion [2]. Local fibrinolysis is usually followed by endovascular balloon angioplasty with or without stent implantation and different techniques for clot removal.

Material and methods

The assessment of the efficacy and complications of local thrombolytic therapy in patients with symptoms of acute lower limb ischaemia followed by in-stent thrombosis. All patients underwent previous endovascular angioplasty with stent placement.

We retrospectively studied the results of 27 consecutive patients who underwent thrombolysis from 2005 to 2007 in the Department of Angiology at the 2nd Faculty of Internal Medicine of the *Collegium Medicum* in Cracow. We used angiography to confirm in-stent thrombosis. The main aim of the fibrinolysis was to restore vessel patency and avoid amputation. The age of our patients ranged from 41 to 71 years (mean 58 years); 60% of the patients were male (n = 16). Risk factors for arterial occlusive disease included diabetes in 25% of the patients, hypertension 62.9%, coronary arteries disease 40.7%, smoking 88.9%, kidney failure 7.4%. Past diseases included myocardial infarction in 22.2%

kończyny na podstawie objawów klinicznych. Stworzono trzystopniową skalę służącą do oceny chorych z ostrym niedokrwieniem kończyny:

- I — brak zaburzeń czucia;
- II — zaburzenia czucia:
 - Ila — łagodne zaburzenia, małe lub brak;
 - IIb — zaburzenie czucia obejmujące więcej niż palce z towarzyszącym bólem spoczynkowym;
- III — nieodwracalne niedokrwienie i konieczność przeprowadzenia amputacji [2].

Fibrynoliza jest leczeniem z wyboru u chorych w stopniu I i IIa, jednakże w wypadku zaawansowanych stopni nowoczesne urządzenia do zabiegów wewnątrznacyniowych umożliwiają również skuteczną interwencję co leczenie chirurgiczne [2]. Zgodnie z wytycznymi TASC II do leczenia chirurgicznego kwalifikuje się w pierwszej kolejności chorych w stopniu IIb i III. W wypadku tych stanów można wybrać fibrynolizę jako metodę leczenia, biorąc pod uwagę przeciwwskazania do zabiegu operacyjnego lub doświadczenie lokalnego ośrodka. Należy też podkreślić, że zmiany zlokalizowane w relatywnie dużych naczyniach (np. w tętnicach biodrowych) oraz obejmujące krótkie odcinki można skutecznie leczyć embolektomią chirurgiczną, natomiast chorych z rozszanymi zmianami obejmującymi długie odcinki w relatywnie małych naczyniach kwalifikuje się w pierwszej kolejności do leczenia trombolitycznego. Natomiast w przypadku ostrego niedokrwienia związanego z urazem leczeniem z wyboru jest chirurgiczna embolektomia [2].

Niekwestionowaną przewagą miejscowego leczenia fibrynolitycznego nad chirurgiczną embolektomią jest mniejsze ryzyko uszkodzenia śródbłonna, możliwość udrożnienia naczyń o małej średnicy oraz powolna niskociśnieniowa reperfuzja [2]. Podejmując decyzję o wyborze tego rodzaju terapii, powinno się także brać pod uwagę lokalizację zmian, budowę anatomiczną niedrożnych naczyń, czas niedrożności, rodzaj skrzepliny oraz obecność przeciwwskazań czy czynników ryzyka fibrynolizy. Zabieg fibrynolizy miejscowej zwykle uzupełnia się angioplastyką wewnątrznacyniową z implantacją stentu lub bez niej oraz różnego rodzaju technikami zasysania skrzepliny.

Material i metody

Oceniono skuteczność i powikłania leczenia trombolitycznego zakrzepicy tętnic obwodowych, poddanych wcześniej zabiegom wewnątrznacyniowym z wszczęciem stentu.

W Zakładzie Angiologii II Katedry Chorób Wewnętrznych CMUJ w latach 2005–2007 u 27 pacjentów w wieku 41–71 lat (średnia wieku wynosiła 58 lat)

of the patients, cerebral stroke in 3.7% and lower limb amputation as a result of peripheral arterial disease in 40%. Severity of ischaemia was estimated on admission to hospital according to Fontaine's classification. Four patients were in stage IIb (14%), in stage III (51.8%), and in stage IV (33.3%). The vast majority of occlusions (70.3%) were located below the inguinal ligament. Only in 3 (11.1%) cases were occlusions located above the inguinal ligament, and in 5 cases (18.5%) occlusions were found in both locations. The duration of time from stent placement to the onset of symptoms ranged from 24 hours to several of months. Nineteen (70.3%) patients presented symptoms of ischaemia for less than 14 days and 8 (29.6%) for longer than 14 days. As a fibrinolytic agent we used tissue plasminogen activator (t-PA, Actylise) administered by fibrinolytic catheter located in the occluded artery under angiographic control. A guide wire was used to restore arterial patency in most cases, and in 2 cases an additional mechanical device (Rotarex) was used. Initial treatment was a 5mg bolus of t-PA followed by infusion at a rate of 1–1.5 mg/h. Continuous infusion of therapeutic dose of heparin was maintained (under control of aPTT at the same time). Every 4 hours haemostatic parameters (including fibrinogen level) were monitored. Additionally, every 6 hours blood count and important biochemical parameters (renal function and electrolytes) were monitored. When the fibrinogen level dropped below 50% of the baseline level, and in cases of serious clinical adverse events, the dose of t-PA was reduced by half of the initial dose. The duration of infusion depended on the clinical efficacy assessed by follow-up ultrasound and/or angiogram and possible side-effects. Duration of infusion ranged from 12 hours to 120 hours (mean 36 ± 20.9 hours). Total dose of t-PA used during single procedure ranged from 15mg to 120mg (mean 47 ± 21.8 mg). Ankle-brachial index was estimated before and after fibrinolysis. Low molecular-weight heparin in therapeutic dose for 2 to 6 months and at least 1 antiplatelet drug was administered after each procedure. When the next stent placement was necessary, a second antiplatelet drug (clopidogrel, ticlopidine) was administered for 4 to 6 weeks. Occlusion location, type, and frequency of adverse events were assessed in correlation with the final effects of fibrinolysis. The correlation between adverse events and duration of fibrinolysis, total dose of t-PA, age, sex, and other risk factors were also assessed.

Data were collected in an Excel database (Microsoft Office XP).

Standard statistical methods were used for analysis. (Statistica StatSoft 8.0).

z miażdżycą zarostową tętnic kończyn dolnych, u których w badaniu angiograficznym potwierdzono niedrożność w obrębie wszczepionych stentów, wykonano trombolizę lokalną, której celem było udrożnienie naczynia i uniknięcie amputacji kończyny. Grupę pacjentów stanowiło 11 kobiet (40%) i 16 mężczyzn (60%). W wypadku 25% pacjentów stwierdzono cukrzycę, u 62,9% — nadciśnienie tętnicze, u 40,7% — chorobę niedokrwienną serca, 22,2% leczonych przeżyło zawał serca, 88,9% to obecni lub byli palacze tytoniu, 7,41% chorowało na przewlekłą niewydolność nerek, 3,7% przeżyło udar mózgu, a 40% amputację kończyny dolnej na różnym poziomie. Stopień zaawansowania niedokrwienia oceniano w skali Fontaine'a, uzyskując następujące wyniki: 4 pacjentów (14%) — stopień II b, 14 pacjentów (51,8%) — stopień III, 9 pacjentów (33,3%) — stopień IV. Zmiany w naczyniach tętniczych w 19 przypadkach (70,3%) stwierdzono poniżej więzadła pachwinowego, w 3 (11,1%) — powyżej więzadła pachwinowego, a u 5 pacjentów (18,5%) zarówno poniżej, jak i powyżej tego więzadła. Trombolizę u 2 chorych rozpoczęto w przeciągu 1 dnia od wszczepienia stentu, a u pozostałych pacjentów od kilku do kilkunastu miesięcy po wszczepieniu stentu. Objawy niedokrwienia trwały krócej niż 14 dni u 19 chorych (70,3%) i dłużej niż 14 dni u 8 chorych (29,6%). Do leczenia fibrynolitycznego stosowano tkankowy inhibitor plazminogenu (t-PA — Actylise) podawany przez cewnik z końcówką zlokalizowaną angiograficznie w obrębie niedrożności. Każdorazowo niedrożność przed fibrynolizą udrożniano przewodnikiem angiograficznym, a w 2 przypadkach mechanicznie za pomocą urządzenia Rotarex. Leczenie rozpoczynano, stosując bolus w dawce 5 mg i.a. t-PA i rozpoczynano wlew 1,0–1,5 mg/godzinę. Równocześnie prowadzono ciągły wlew heparyny niefrakcjonowanej w dawce terapeutycznej (pod kontrolą aPTT). W trakcie fibrynolizy w odstępach czterogodzinnych monitorowano parametry krzepnięcia (i stężenie fibrynogenu), a co 6 godzin wykonywano oznaczenia biochemiczne i morfologii krwi. W przypadku spadku stężenia fibrynogenu o 50% w porównaniu z wartością wyjściową bądź wystąpienia działań niepożądanych redukowano dawkę t-PA o połowę. Czas wlewu t-PA uzależniono od skuteczności klinicznej ocenianej ultrasonograficznie lub angiograficznie oraz ewentualnych powikłań. Wlew prowadzono przez 12–120 godzin, średnio przez 36 godzin $\pm 20,9$ godziny. Całkowita dawka leku podczas jednego zabiegu fibrynolizy wynosiła 15–120 mg t-PA (średnio $47 \pm 21,8$ mg). Każdorazowo oznaczano wartość wskaźnika kostka–ramię. Po zakończeniu fibrynolizy stosowano heparynę drobnocząsteczkową w dawce

Results

As a result of fibrinolytic therapy we achieved restoration of patency in 24 patients (88.8%). In 3 cases (11%) fibrinolytic therapy was not successful and surgical amputation was performed within 30 days of lyses. Five patients did not need additional angioplasty after fibrinolytic therapy. In 19 cases angioplasty with or without stent placement took place after thrombolysis. Two patients from the 19 with successful fibrinolysis required another fibrinolytic therapy in 14 days. Adverse events occurred in 14 patients (52%). Local bleeding took place in 12 cases (44.4%) and 11 of them required blood transfusion. Thrombocytopenia treated with transfusion of platelet concentrate appeared in 3 cases (11%). In one case (3.7%) the patient manifested symptoms of serum sickness syndrome and required intensive blood replacement therapy. Thirteen patients with adverse events and one without had their dose of t-PA reduced to 50% of the initial dose. Gastrointestinal bleeding, myocardial infarction, intracranial bleeding, and death were not noted. We did not find any correlation between total dose of t-PA or duration of infusion and frequency of side-effects. Age was not a predictor of adverse events either (Table I).

Concomitant diseases had no effect on the positive outcome of fibrinolysis. The location of the occluded arteries did not correlate with the final result of fibrinolysis (Table II). Severity of ischaemia was the only factor which statistically significantly correlated with the positive effect of thrombolysis ($p < 0.05$). All failures of thrombolytic therapy (amputation within 30 days of the procedure) took place in patients with Fontaine's stage IV (Table II, Figure 1).

profilaktycznej przez okres 2–6 miesięcy oraz minimum jeden lek przeciwplatek. W przypadku konieczności wszczęcia nowego stentu dodatkowo podawano przez 4–6 tygodni tiklopidynę lub kłopidogrel. Analizowano efekt końcowy fibrynolizy, uwzględniając lokalizację zmian, rodzaj i częstość powikłań oraz ich występowanie w zależności od czasu trwania trombolizy, dawki t-PA, wieku chorych, płci oraz obecności dodatkowych czynników ryzyka.

Obliczenia statystyczne oraz wykresy opracowano przy użyciu pakietu Microsoft Office Windows XP oraz programu Statistica StatSoft 8,0, wersja licencjonowana.

Wyniki

W wyniku zastosowanego leczenia fibrynolitycznego uzyskano trwałe udrożnienie naczyń w 24 przypadkach na 27 zabiegów (88,8%). W 3 przypadkach (11%) leczenie trombolityczne wraz z towarzyszącymi zabiegami endowaskularnymi było nieskuteczne i u chorych do 30 doby po trombolizie konieczna była amputacja kończyny. W 5 przypadkach fibrynoliza była skuteczna i wykonanie angioplastyki nie było potrzebne, by utrzymać prawidłowy przepływ. W przypadku 19 chorych następczo wykonano angioplastykę balonową z wszczęciem stentu. Byli to pacjenci z grupy IV według klasyfikacji Fontaine'a. U 2 spośród 24 chorych z ostatecznie pozytywnym efektem wykonano powtórny fibrynolizę w czasie krótszym niż 14 dni. Leczenie trombolityczne przebiegło bez powikłań w 14 przypadkach na 27 (52%). Krwawienie z miejsca wkłucia wystąpiło w 12 przypadkach (44,4%), z czego u 11 chorych przetaczano preparaty krwiopochodne lub krwiozastępcze, u 3 pacjentów (11%) wystąpiła małopłytkowość, którą leczono koncentratem płytkowym, a u 1 chorego za-

Table I. Correlation between age, dose of t-PA, duration of fibrinolysis, and adverse events (T test)

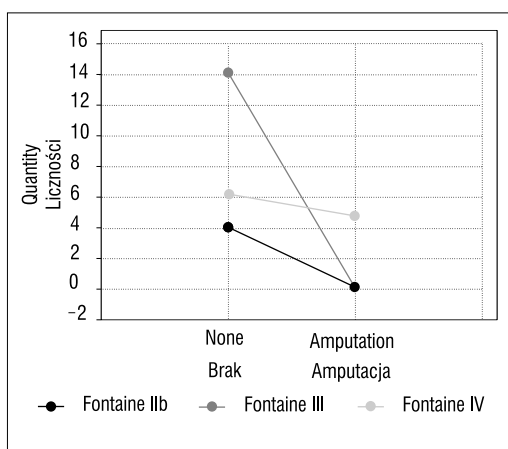
Tabela I. Zależność pomiędzy wiekiem chorego, całkowitą dawką t-PA, czasem trwania fibrynolizy a występowaniem powikłań (test T)

	Total amount of adverse events Całkowita liczba powikłań				T	p
	None Brak		Current Obecne			
	Number Liczba	Medium ± SD Średnia ± SD	Number Liczba	Medium ± SD Średnia ± SD		
Age [years] Wiek [lata]	14	56.6 ± 7.37	13	61 ± 10.6	-1.24	0.22
Time of fibrinolysis [h] Czas fibrynolizy	14	31.7 ± 13.9	13	41 ± 36.33	-1.14	0.26
Total dose of t-PA [mg] Całkowita dawka t-PA	14	42.7 ± 15.38	13	51,7 ± 27.03	-1.24	0.29

SD — standard deviation (odchylenie standardowe); t-PA — tissue plasminogen activator (tkankowy inhibitor plazminogenu)

Table II. Relation between potential risk factors and final outcomes of fibrinolysis assessed as limb survival within 30 days of lysis (χ^2 Pearson's test and χ^2 NW)**Tabela II.** Wpływ poszczególnych czynników na efekt zabiegu miejscowej fibrylizacji oceniany jako obecność lub brak amputacji w okresie 30 dni po zabiegu fibrylizacji (tabela dwudzielcza z oceną χ^2 Pearsona oraz χ^2 NW)

	Fibrinolysis effectiveness (final outcome, amputation) Skuteczność fibrylizacji (efekt ostateczny, amputacja)			
	χ^2 Pearsona	p	χ^2 NW	p
Sex Płeć	0.93	0.33	0.92	0.33
Diabetes Cukrzyca	1.18	0.27	1.92	0.16
Hypertension Nadciśnienie tętnicze	0.019	0.88	0.02	0.88
Coronary artery disease Choroba niedokrwienna serca	0.076	0.78	0.078	0.77
Myocardial infarction Przebyty zawał serca	0.96	0.32	1.61	0.2
Smoking Palenie tytoniu	0.42	0.51	0.75	0.38
Renal insufficiency Niewydolność nerek	3.3	0.06	2.12	0.14
Brain stroke Przebyty udar mózgu	0.12	0.71	0.24	0.62
Lower limb amputation Przebyta amputacja kończyny dolnej	2.03	0.15	2.79	0.09
Duration of symptoms (0 – < 14 days; 1 – > 14 days) Czas trwania objawów (0 – < 14 dni; 1 – > 14 dni)	1.42	0.49	2.26	0.32
Fontaine's stage (2 – IIb; 3 – III, 4 – IV) Stopień Fontaine'a (2 – IIb; 3 – III, 4 – IV)	6.75	0.03	7.37	0.02
Location of the occlusion (1 – below the inguinal ligament; 2 – above and below the inguinal ligament; 3 – above the inguinal ligament) Lokalizacja zmian (1 – poniżej więzadła; 2 – powyżej i poniżej więzadła; 3 – powyżej więzadła)	0.78	0.67	1.04	0.59

**Figure I.** Relation between the stage of lower limb ischaemia in Fountain's classification and the outcome of fibrinolysis assessed as a limb survival within 30 days of lysis**Rycina I.** Stopień niedokrwienia kończyny w klasyfikacji Fontaine'a a efekt leczenia trombolitycznego oceniany jako obecność amputacji lub jej brak w okresie do 30 dni po zabiegu

ostrzenie niewydolności nerek bez potrzeby dializoterapii oraz wstrząs hipowolemiczny. U 1 pacjenta wystąpiła reakcja posurowicza związana z przetaczaniem preparatów krwiozastępczych (3,7%). U 13 pacjentów, u których wystąpiły działania niepożądane, a u 1 pacjenta bez powikłań zredukowano w trakcie wlewu dawkę t-PA o 50%. Nie odnotowano powikłań w postaci krwawienia do przewodu pokarmowego, zawału serca, udaru mózgu czy zgonu chorego. Porównując grupy chorych z powikłaniami oraz grupy pacjentów bez powikłań pod względem długości trwania trombolizy oraz całkowitej dawki podanego t-PA, nie stwierdzono istotnych statystycznie różnic. Również wiek pacjentów nie miał znamiennej wpływu na wystąpienie wymienionych powikłań (tab. I).

Nie odnotowano istotnej zależności między wymienionymi wyżej towarzyszącymi schorzeniami a pozytywnymi efektami trombolizy. Nie stwierdzono również zależności efektu leczenia od lokalizacji anatomicznej

Discussion

No significant benefits in terms of limb salvage or death at one year have been demonstrated from the use of intra arterial fibrinolysis over surgery [10]. Undoubtedly the most important advantages of local fibrinolysis over surgical treatment in patients with acute lower limb ischaemia are lower risk of endothelial trauma and the ability to verify occlusions in relatively small arteries below the main occlusion. Long-lasting intra-arterial t-PA administration is strictly connected with the frequent occurrence of bleeding adverse events and embolisation of small arteries below the occluded arteries. A few new types of fibrinolytic therapy have been developed, which join the mechanical and fibrinolytic effects to accelerate clot dissolution and protect distal arteries from embolisation, such as the Trellis catheter [15], which enables intra-arterial infusion to isolated parts of the occluded artery. Fibrinolytic therapy is recommended in patients in stage I and II of Fountain's classification. In our investigated group, patients with acute lower limb ischaemia were in stage II, III, and IV of Fontaine's classification [2, 6–8]. According to our observations, the efficacy in patients with stage IV was significantly worse. All failures of thrombolysis, which finally ended with amputation within 30 days of lysis, were observed in those groups (3 out of 9 patients) (Figure 1). It is necessary to emphasize that satisfactory results were noted in the remaining 6 patients in stage IV of Fountain's classification, and among all (14 cases, 51.8%) patients in stage III of Fontaine classification.

The death rate in patients presenting symptoms of acute limb ischaemia treated with fibrinolytic therapy is lower than in patients treated with surgical embolectomy, in which it ranges between 15 and 25% within 30 days of lysis, compared to 15–42% within 12 months of lysis.

Efficacy of fibrinolytic therapy did not correlate with duration of ischaemia (less or more than 14 days); however, it has been established in literature that a shorter time of ischaemia predicts better results [2, 3, 6–8, 11].

In a review of clinical studies the incidence of haemorrhagic stroke was 1%, major haemorrhage — 5.1% and minor haemorrhage — 14.8% of the patients [3, 12]. We did not observe any of them. This could be attributed to the relatively small group of patients. A low number of patients does not allow the conclusion of any relationship between the effectiveness of fibrinolysis and coexistent diseases such as diabetes, which was observed in other investigations [12, 13].

nej zmian poddawanych zabiegowi trombolizy (tabela II). Jedynym statycznie istotnym złym czynnikiem prognostycznym leczenia był stopień zaawansowania zmian w skali Fontaine'a, przyjmując za istotne statycznie $p < 0,05$. Wszystkie niepowodzenia leczenia fibrynolitycznego zakończone amputacją do 30. doby po zabiegu wystąpiły w grupie chorych ze stopniem zaawansowania IV według klasyfikacji Fontaine (tab. II, ryc. 1).

Omówienie

Podczas rocznych obserwacji nie zanotowano istotnej przewagi leczenia trombolitycznego nad chirurgicznym, rozpatrując odsetek amputacji i zgonów jako efekt końcowy [10]. Niewątpliwą przewagą miejscowego leczenia fibrynolitycznego nad embolektomią w terapii ostrego niedokrwienia jest mniejsze prawdopodobieństwo uszkodzenia śródbłonna, możliwość angiograficznej weryfikacji małych naczyń poniżej niedrożności. Zabieg fibrynolizy miejscowej wymaga wielogodzinnego podawania leku, co wiąże się ze zwiększonym ryzykiem powikłań krwotocznych oraz możliwością zatorowości małych naczyń poniżej miejsca fibrynolizy. Podejmuje się próby łączenia fibrynolizy z działaniem mechanicznym przyspieszającym lizę, na przykład przy zastosowaniu cewnika o nazwie Trellis [15] pozwalającego na podawanie t-PA wyłącznie miejscowo w wyizolowanej części naczynia.

Zastosowanie fibrynolizy miejscowej zaleca się w wypadku pacjentów z grupy I i II według klasyfikacji Fontaine'a. Autorzy niniejszej pracy wykonywali zabiegi fibrynolizy u chorych z ostrym niedokrwieniem kończyn dolnych z grup IIb, III i IV [2, 6–8]. W przeprowadzonej obserwacji potwierdzono, iż rokowanie u chorych z niedokrwieniem z IV stopniu jest gorsze. Niepowodzenia leczenia trombolitycznego zakończone amputacją kończyny do 30. doby po zabiegu obserwowano tylko w tej grupie chorych (u 3 spośród 9 pacjentów) (ryc. 1). Należy jednak zwrócić uwagę na dobre efekty trombolizy wykonanej u pozostałych 6 pacjentów z grupy IV według klasyfikacji Fontaine'a i u wszystkich 14 pacjentów z grupy III (51,8%).

Leczenie trombolityczne ostrego niedokrwienia kończyn dolnych cechuje mniejsza śmiertelność w porównaniu z embolektomią chirurgiczną, w wypadku której wskaźnik ten wynosi 15–25% w okresie 30-dniowej obserwacji pozabiegowej i 15–42% w okresie do 12 miesięcy [2, 3, 6–8].

Autorzy niniejszej pracy nie stwierdzili statystycznie istotnego związku między czasem niedokrwienia (krótszym lub dłuższym od 14 dni) a końcowym efektem fibrynolizy, mimo że w piśmiennictwie powszechnym

We cannot confirm the correlation between age and efficacy of fibrinolytic therapy measured by amputation rate, as described by Breukink et al. [12].

As a final positive effect of treatment of patients with acute lower limb ischaemia, most authors describe successful recanalisation (clinical improvement, return of Doppler signals, and angiographic resolution of thrombus) and avoidance of amputation. Ouriel et al. conducted a more sophisticated estimation of the final effect of fibrinolysis [13]. They measured the diameter and length of the occluded artery, and as a final positive effect they recognized the widening of the artery lumen by more than 80% of the initial diameter and the remaining stenosis not longer than 20% of the initial length. They assessed the localization of the occluded arteries too, differentiating them into single- and multi-level thrombosis. They demonstrated that multi-level thrombosis was associated with worse response to fibrinolytic therapy. Complete lysis was successful in 88% of patients with single-level thrombosis, in 71% of patients with two-level involvement, and in 40% of patients with involvement of all 3 levels [13]. Hall et al. stress that thromboses localized in the popliteal artery and below responded to fibrinolytic therapy better than thromboses localized in the femoral artery and above. However, thrombotic occlusions localized in grafts above the inguinal ligament responded to fibrinolytic therapy better than occlusions localized below the inguinal ligament, and occlusions localized lower were characterized by better surveillance [1]. Korn et al. observed a group of 100 patients who demonstrated symptoms of acute lower limb ischaemia. They discovered that the efficacy of fibrinolytic therapy is better when thrombotic changes are localized in the aorta and iliac arteries than when they are localized below the inguinal ligament [11]. Our investigation included 3 groups of localization: above the inguinal ligament, below the inguinal ligament, and both localizations. In our investigation, localization did not correspond with effectiveness of fibrinolysis. Hall et al. pointed out that thrombotic occlusions which develop directly after percutaneous angioplasty respond better to fibrinolytic therapy [1]. In our group, fibrinolytic therapy was performed in 2 patients directly after percutaneous angioplasty with stent implantation. In the first patient thrombolytic therapy ended with successful revascularization, but in the second patient we did not manage to restore patency of the occluded superficial femoral artery, and the patient was qualified for bypass implantation. Ouriel et al. assessed thrombus size as a predictive factor of positive effect of fibrinolysis. However, no statistical correlation was found between thrombus size and effi-

nie dominuje pogląd, iż fibrynoliza jest skuteczniejsza w wypadku niedokrwienia trwającego krócej niż 14 dni [2, 3, 6–8, 11].

W publikowanych badaniach retrospektywnych odsetek powikłań w postaci krwawienia wewnątrzczaszkowego czy krwawienia do przewodu pokarmowego wynosił 1–5% [3, 12]. W opisywanej grupie nie odnotowano zagrażających życiu powikłań krwotocznych. Może to wynikać z małej liczby obserwowanych pacjentów. Liczba chorych objętych badaniem nie pozwala na potwierdzenie związku pomiędzy skutecznością leczenia fibrynolitycznego a występowaniem cukrzycy, co obserwowano w innych badaniach [12, 13].

Autorzy niniejszej pracy nie mogą potwierdzić opisywanego przez Breukink i wsp. związku wieku chorego ze skutecznością zabiegu fibrynolizy pod względem liczby amputacji [12].

Większość autorów efekt końcowy fibrynolizy miejscowej u pacjentów z ostrym niedokrwieniem kończyn rozpatruje w kategoriach utrzymania przepływu w naczyniach z uniknięciem amputacji kończyny. Ouriel i wsp. dokonali bardziej precyzyjnej oceny rewaskularyzacji [13]. Oceniali średnicę naczynia podlegającego zabiegowi miejscowej fibrynolizy, jak również długość zwężenia w naczyniu, a za pozytywny efekt końcowy uznawali odzyskanie średnicy naczynia w przynajmniej 80% oraz długość pozostającego zwężenia nie większą niż 20%. Poddali oni również ocenie lokalizację zmian, różnicując zmiany na jedno- i wielosegmentowe. Wykazali, że zmiany zlokalizowane na większej liczbie poziomów pogarszają efekt leczenia trombolitycznego. W przypadku zmian jedno-poziomowych pozytywny efekt fibrynolizy uzyskano u 88% pacjentów, dwupoziomowych — u 71% pacjentów, natomiast w przypadku pacjentów z zajętymi wszystkimi trzema poziomami — u 40% [13]. Hall i wsp. podkreślają, że leczenie fibrynolityczne zmian zlokalizowanych w tętnicy podkolanowej i poniżej jest skuteczniejsze niż leczenie zmian zlokalizowanych w tętnicy udowej i powyżej. Natomiast leczenie trombolityczne zmian zlokalizowanych w graftach powyżej więzadła pachwinowego jest skuteczniejsze niż zmian zlokalizowanych poniżej więzadła pachwinowego, choć w dalszej obserwacji wykazano, że zmiany niżej zlokalizowane cechują się dłuższą przeżywalnością [1]. Korn i wsp. przebadali grupę 100 pacjentów z ostrym niedokrwieniem kończyn dolnych, u których wykonano zabieg fibrynolizy miejscowej na naczyniach natywnych. Badacze stwierdzili, że u pacjentów z chorobą obejmującą aortę i tętnice biodrowe leczenie fibrynolityczne wiąże się istotnie z lepszym rokowaniem niż u pacjentów ze zmianami zlokalizowanymi poniżej

cacy of fibrinolysis. They also discovered that thrombus volume correlates significantly with duration of total fibrinolysis and with duration from beginning of the procedure to primary revascularization. In addition, they found that occlusions caused by embolus respond better to fibrinolysis than thrombosis developing in situ [13]. In cases in which successful patency was not restored by guide wire, fibrinolytic therapy was not effective. We managed to restore patency in all patients and localized the fibrinolytic catheter in the proximal part of thrombus. Davidian et al. examined 15 patients with symptoms of acute lower limb ischaemia who underwent fibrinolysis in native arteries, prosthetic and vein grafts. They achieved 100% patency in patients who were treated with t-PA 1mg/hour, whereas in patients treated with t-PA 0.5mg/hour arterial patency was achieved only in 66%. The effectiveness of fibrinolysis in all patients was comparable to those mentioned in other publications (88%). T-PA dose did not correlate with adverse events. They noted only one patient with side effects, who received a lower dose of t-PA. We did not notice a higher number of complications in patients treated with higher doses of t-PA and with longer infusion. Korn et al. performed local fibrinolysis in 100 patients with symptoms of acute lower limb ischaemia, and 63% of them required another percutaneous angioplasty after procedure. Only 7 patients had stent implantation. In our group 70% of the patients underwent additional percutaneous angioplasty directly after fibrinolysis and most of them received stents. Kornam et al. [11] noticed that a duration of ischaemia shorter than 14 days and localization of the thrombus above the inguinal ligament were determining factors of successful fibrinolysis. According to their conclusions, patients with acute symptoms of lower limb ischaemia have a better prognosis than patients with sudden shortening of claudication distance. Impaired renal function was a negative prognostic factor too.

Most recent guidelines concerning the treatment of patients with acute lower limb ischaemia, TASC II [2] are based mainly on the results of the most well-known studies: Surgery Versus Thrombolysis for Ischemia of the Lower Extremity (STILE), Thrombolysis Peripheral Arterial Surgery (TOPAS) and Rochester, comparing fibrinolytic therapy with surgical embolectomy. The reported effectiveness was comparable in all studies. Only the Rochester study demonstrated that fibrinolytic therapy is associated with higher survival rate, less complicated procedure, and lower probability of reperfusion syndrome, whereas surgical embolectomy is associated with lower rate of procedure failure and lower rate of recurrent symptoms of acute lower limb

więzadła pachwinowego [11]. W obserwacji prowadzonej przez autorów niniejszej pracy wyodrębniono trzy grupy zmian: zlokalizowane powyżej, poniżej oraz po obu stronach więzadła pachwinowego. Nie wykazano statystycznie istotnego wpływu lokalizacji fibrynolizy na jej efekt końcowy. Hall i wsp. zwracają uwagę na fakt, że leczenie fibrynolityczne jest najskuteczniejsze w przypadku zmian powstałych bezpośrednio po zabiegu angioplastyki wewnątrznaczyniowej [1]. W obserwacji omawianej w niniejszej pracy 2 zabiegi przeprowadzono bezpośrednio po przeszłokrojonej angioplastyce z implantacją stentu. W pierwszym przypadku zabieg zakończył się powodzeniem i uzyskano całkowitą rewaskularyzację, natomiast w drugim, choć udało się uratować kończynę, nie udroźniono całkowicie tętnicy udowej powierzchownej i chory w trybie odroczonej został zakwalifikowany do wszczęcia przeszła omijającego. Ouriel i wsp. oceniali wielkość skrzepliny jako predyktora pozytywnego efektu końcowego fibrynolizy. Jakkolwiek nie znaleźli oni statystycznie istotnego związku pomiędzy objętością skrzepliny a efektem końcowym fibrynolizy, to jego objętość korelowała z czasem trwania całej fibrynolizy i czasem od rozpoczęcia fibrynolizy do uzyskania pierwotnego przepływu w naczyniu. Wykazali również, że u chorych, u których występowała niedrożność spowodowana zatorami, efekt fibrynolizy był lepszy niż u pacjentów z zakrzepicą [13]. W przypadkach, w których nie udało się usunąć niedrożności i umieścić cewnika fibrynolitycznego w skrzeplinie, postępowanie było nieskuteczne. W grupie badanej przez autorów niniejszej pracy u wszystkich chorych udało się udroźnić niedrożne odcinki i zlokalizowano cewnik fibrynolityczny w proksymalnym odcinku skrzepliny. Davidian i wsp. przebadali grupę 15 pacjentów z ostrym niedokrwieniem kończyn poddanych fibrynolizie miejscowej zarówno na naczyniach naturalnych, jak i graftach sztucznych i żylnych. U pacjentów, u których stosowano ciągłą infuzję t-PA w dawce 1 mg/h, uzyskano potwierdzone kontrolą angiograficzną całkowite rozpuszczenie skrzeplin w 100% przypadków. W wypadku stosowania t-PA w dawce 0,5 mg/h odsetek ten wyniósł 66%. Skuteczność fibrynolizy uzyskana w całej grupie nie odbiegała od wyników powszechnie opisywanych w piśmiennictwie i wynosiła 86%. Dawka t-PA nie wpłynęła istotnie na liczbę powikłań krwotocznych. Jedyne powikłanie wystąpiło u chorego, którego leczono t-PA w niższej dawce. Autorzy niniejszej pracy nie odnotowali zwiększonej liczby powikłań krwotocznych w przypadku większej dawki t-PA oraz dłuższego czasu podawania tego leku. Korn i wsp. zastosowali zabiegi fibrynolizy miejscowej u 100 chorych z ostrym nie-

ischaemia. It should be noted that in all studies the patients had history of percutaneous angioplasty or prosthetic or natural graft implantation. The duration of ischaemic symptoms ranged from a few hours to a few weeks. The investigated groups of patients were relatively small ranging from 57 to 244 patients, and follow-up from 6 months to 12 months. The efficacy of revascularization in both methods was similar and ranged from 81.1 to 89.4%. The mortality rate was lower in the group of patients treated with endovascular procedures and ranged from 6.5 to 13.3%, compared to 8.5–42% in the group treated with surgical embolectomy.

Conclusions

Local fibrinolytic therapy of in-stent thrombosis with intra-arterial infusion of the fibrinolytic agent through a fibrinolytic catheter localized under angiographic control is an effective method of patency restoration.

Local fibrinolytic treatment with a t-PA dose of 1.0–1.5 mg/hour and concomitant monitoring of clinical state, biochemical parameters, haemostatic parameters, and blood count is a relatively safe form of therapy.

The lack of correlations observed does not exclude those correlations and could be a result of the small numbers of investigated patients.

References

- Hall TB, Matson M, Belli AM (2001) Thrombolysis in the peripheral vascular system. *Eur Radiol*, 11: 439–445.
- Inter-Society Consensus for the Management of Peripheral Arterial Disease (TASC II) (2007) *Eur J Vasc Endovasc Surg*, 33: Supplement 1.
- Giannini D and Balbarini A (2004) Thrombolytic therapy in peripheral arterial disease. *Current Drug targets-Cardiovascular & Haematological Disorders*, 4: 249–258.
- Tillet WS, Garner RL (1993) The fibrinolytic activity of haemolytic streptococci. *J Exp Med*, 58: 485–502.
- Macfarlane RG, Pilling J (1946) Observations on fibrinolytic plasminogen, plasmin and antiplasmin content of human blood. *Lancet*, 2: 562–565.
- Results of a prospective randomized trial evaluating surgery versus thrombolysis for ischemia of the lower extremity. The STILE trial (1994) *Ann Surg*, 220: 251–266.
- Ouriel K, Shortell C, DeWeese J et al (1994) A comparison of thrombolytic therapy with operative revascularisation in the initial treatment of acute peripheral arterial ischemia. *J Vasc Surg*, 19: 1021–1030.
- Ouriel K, Veith F, Sahara A (1998) A comparison of recombinant urokinase with vascular surgery as initial treatment for acute arterial occlusion of the legs. Thrombolysis or Peripheral Arterial Surgery (TOPAS) Investigators. *N Engl J Med*, 338: 1105–1111.
- Penmick D, Holmes W, Kohn W et al (1983) Cloning and expression of human tissue-type plasminogen activator cDNA in *E. coli*. *Nature*, 301: 214–221.

dokrwieniem kończyn dolnych, z czego u 63% wykonano dodatkowo angioplastykę balonową. Tylko w 7 przypadkach implantowano stenty [11]. W grupie analizowanej w niniejszej pracy u ponad 70% chorych dodatkowo wykonano zabieg angioplastyki wewnątrznaczyniowej i w większości przypadków były to zabiegi z implantacją stentów. Kornam i wsp. [11] zauważyli, że czynnikami decydującymi o sukcesie rewaskularyzacji był czas niedokrwienia krótszy od 14 dni i lokalizacja zmian powyżej więzadła pachwinowego. Ich zdaniem leczenie trombolityczne wiąże się z lepszym rokowaniem u chorych z ostrym krytycznym niedokrwieniem kończyny niż u pacjentów z nagłym skróceniem dystansu chowania oraz chorych z prawidłową funkcją nerek.

W badaniach *Surgery Versus Thrombolysis for Ischemia of the Lower Extremity* (STILE), *Thrombolysis Peripheral Arterial Surgery* (TOPAS) i *Rochester* [2, 6–8], na podstawie których opracowano większość wytycznych leczenia ostrego niedokrwienia kończyn TASC II [2], porównywano skuteczność miejscowej fibrynolizy z chirurgiczną embolektomią. Nie wykazano istotnej przewagi jednej z metod w leczeniu ostrego niedokrwienia kończyn. Jedynie w badaniu *Rochester* stwierdzono, że leczenie fibrynolityczne wiąże się z mniejszą śmiertelnością, mniej skomplikowaną procedurą oraz mniejszym prawdopodobieństwem wystąpienia zespołu reperfuzyjnego. Natomiast chirurgiczna embolektomia cechuje się mniejszą liczbą niepowodzeń i nawrotów ostrego niedokrwienia. Należy jednak zauważyć, że w badaniach tych uwzględniano pacjentów zarówno po zabiegach na naczyniach własnych, jak i graftach sztucznych i własnych, zaś czas niedokrwienia wahał się od kilku godzin do kilku tygodni. Grupa obserwowanych chorych była stosunkowo mała i w zależności od badania liczba chorych sięgała 57–244 badanych, a okres obserwacji 6–12 miesięcy. Skuteczność zabiegu udroźnienia z wykorzystaniem obu metod była porównywalna w granicach 81,1–89,4%, a śmiertelność w grupie leczonej trombolitycznie była niższa i wynosiła 6,5–13,3% w porównaniu z pacjentami leczonymi chirurgicznie, gdzie wskaźnik ten wynosił 8,5–42%.

Wnioski

- Miejscowe leczenie trombolityczne zakrzepicy w stencie oraz podanie środka litycznego przez cewnik umieszczony w skrzeplinie pod kontrolą angiograficzną jest skuteczną metodą udrażniania tętnic.
- Miejscowe leczenie trombolityczne z zastosowaniem dawki 1,0–1,5 mg/h oraz monitorowanie stanu klinicznego, czasu częściowej tromboloplastyny

10. Richards T, Pittathankal AA, Magee TR and Galland RB (2003) The current role of intra-arterial thrombolysis. *Eur J Vasc Endovasc Surg*, 26: 166–169.
11. Korn P, Khilnani NM, Fellers JC et al (2001) Thrombolysis for native arterial occlusion of the lower extremities: clinical outcome and cost. *J Vasc Surg*, 33: 1148–1157.
12. Breukink SO, Vrouernraets BC, Davies GA, Voorwinde A, van Dorp TA, Butzelar R (2004) Thrombolysis as initial treatment of peripheral native artery and bypass graft occlusions in a general community hospital. *Ann Vasc Surg*, 18: 314–320.
13. Ouriel K, Shortell CK, Azado MVU, Guterrez OH, Marder VJ (1994) Acute peripheral arterial occlusion: predictors of success in catheter-directed thrombolytic therapy. *Radiology*, 193: 561–566.
14. Zakynthinos E, Douka E, Daniil Z, Konstantinidis K, Markaki V, Zakynthinos S (2005) Anuria due to acute bilateral renal vein occlusion after thrombolysis for pulmonary embolism. *International Journal of Cardiology*, 101: 163–166.
15. Tsetis DK, Katsamouris AN, Androulakakis Z et al (2003) Use of the Trellis® peripheral infusion system for enhancement of rt-PA thrombolysis in acute lower limb ischemia. *Cardiovasc Intervent Radiol*, 26: 572–575.
16. Padolecchia R, Puglioli M, Ragone MC, Romani A, Collavoli PL (1999) Superselective Intraarterial Fibrinolysis in Central Retinal Artery Occlusion. *Am J Neuroradiol*, 20: 565–567.
17. Davidian MM, Powell A, Benenati JF, Katzen BT, Becker GJ, Zemel G (2000) Initial results of reteplase in the treatment of acute lower extremity arterial occlusion. *JVIR*, 11: 289–294.
18. Costantini V, Lenti M (2002) Treatment of acute occlusion of peripheral arteries. *Thrombosis Research*, 106: 285–294.
19. Ouriel K (2002) Current status of thrombolysis for peripheral arterial occlusive disease. *Ann Vasc Surg*, 16: 797–804.
20. Burkart DJ, Borsa JJ, Anthony JP, Thurlo SR (2003) Thrombolysis of acute peripheral arterial and venous occlusions with tenecteplase and eptifibatid: a pilot study. *J Vasc Interv Radiol*, 14: 729–733.
21. Drescher P, McGuckin J, Rilling WS, Crain MR (2003) Catheter-directed thrombolytic therapy in peripheral artery occlusions: combining reteplase and abciximab. *AJR*, 180: 1385–1391.
22. Lapolla A, Piarulli F, Sartore G et al (2003) Peripheral artery disease in type 2 diabetes: the role of fibrinolysis. *Thromb Haemost*, 89: 91–96.
23. Fogarty TJ et al (1963) A method for extracting arterial emboli and thrombi. *Surg Gynaecol Obstet*, 2: 241–244.
24. Szajner M (1997) Zastosowanie dotętnicznej Trombolizy w leczeniu obwodowych stanów niedokrwienych. *Polish Journal of Radiology*, 62: 154–159.
25. Niespodziewańska-Mierzyńska D, Pietura R, Szczerbo-Trojanowska M, Janicka L (1997) Zastosowanie angioplastyki balonowej i enzymatycznej fibrynolizy w udrażnieniu przetok hemodializacyjnych. *Nefrologia i Dializoterapia Polska*, 1: 87–90.
26. Rość D, Żekanowska E, Hryniewicz W et al (1995) Miażdżycza tętnic kończyn dolnych. *Kardiologia Pol*, 42: 17–22.

po aktywacji (aPTT), stężenia fibrynogenu i morfologii krwi jest relatywnie bezpiecznym postępowaniem.

3. Stwierdzony brak zależności nie musi świadczyć o ich braku, ale może być efektem małej liczby odnotowanych przypadków.