

Treatment of a patient with a ruptured abdominal aortic aneurysm and with unoperative colon carcinoma — a case study and review of literature

Leczenie chorego z pękniętym tętniakiem aorty brzusznej i z nieoperacyjnym rakiem jelita grubego — opis przypadku i przegląd piśmiennictwa

Konrad Wroński, Roman Bocian, Marek Kunecki, Dariusz Pakuła

General and Vascular Surgery Department, M. Pirogow Regional Specialist Hospital, Lodz, Poland
(Oddział Chirurgii Ogólnej i Naczyniowej, Wojewódzki Specjalistyczny Szpital im. dr M. Pirogowa w Łodzi)

Abstract

It is very unusual to encounter in clinical practice a simultaneous neoplasm and a ruptured abdominal aortic aneurysm in one patient. Because of the growing number of patients suffering from neoplasms, better and more precise diagnostic procedures, and a growing population of people over 65 years old, doctors will, more often than not, meet patients with simultaneous abdominal aortic aneurysm and neoplasm disease. The treatment of such cases gives rise to a great deal of controversy.

In this paper, the treatment of a patient with a ruptured abdominal aortic aneurysm and with unoperative colon carcinoma is presented together with the ethical and legal problems related to medical procedures in such cases.

Key words: ruptured abdominal aortic aneurysm, colon carcinoma, treatment, ethical and legal problems

Streszczenie

Jednoczesne występowanie u pacjenta choroby nowotworowej i pękniętego tętniaka aorty brzusznej w praktyce klinicznej występuje rzadko. Ze względu na coraz większą liczbę zachorowań na nowotwory, coraz lepsze i bardziej wyrafinowane badania diagnostyczne, a także wzrost w populacji liczby osób powyżej 65 roku życia, lekarze coraz częściej w swojej praktyce będą spotykać się z pacjentami, u których jednocześnie występuje tętniak aorty brzusznej i choroba nowotworowa. Leczenie takich chorych wciąż budzi duże kontrowersje.

W niniejszej pracy przedstawiono przypadek leczenia chorego z pękniętym tętniakiem aorty brzusznej i nieoperacyjnym rakiem jelita grubego. Poruszono także problematykę etyczną i prawną związaną z postępowaniem lekarza w takich przypadkach.

Słowa kluczowe: pęknięty tętniak aorty brzusznej, rak jelita grubego, leczenie, etyczne i prawne problemy

Acta Angiol 2009; 15, 3: 129–136

Address for correspondence:

Konrad Wroński
Oddział Chirurgii Ogólnej i Naczyniowej
Wojewódzki Specjalistyczny Szpital im. dr M. Pirogowa w Łodzi
ul. Wólczańska 195, 90–531 Łódź
tel: +48 (42) 636 76 11
e-mail: konradwronski@poczta.wp.pl

Introduction

Year by year, the number of diagnosed and operated abdominal aortic aneurysms increases. Aneurysms develop mostly in people over 65 years of age [1–3]. What is more, the frequency of occurrence amongst men is 8 times higher than amongst women [4–6].

A similar situation can be seen in the case of malignant cancer in Poland. At the beginning of the 21st century the number of new illnesses and deaths caused by carcinoma became an upward trend. Currently, malignant neoplasm has become the main reason for premature death among middle-aged people in Poland.

Simultaneous neoplasm and a ruptured abdominal aortic aneurysm occur rarely in clinical practice. However, the growing number of patients with cancer and the higher number of people over 65 years old has resulted in the fact that doctors in their daily practice will more often encounter patients with simultaneous abdominal aortic aneurysm and in advanced stages of cancer [7–11].

It is under discussion whether to cure patients with a ruptured abdominal aortic aneurysm and an advanced stage of cancer

Case study

The patient, aged 84, was admitted to the Department of General and Vascular Surgery at M. Pirogow Regional Specialist Hospital in Łódź with symptoms corresponding to a ruptured abdominal aortic aneurysm. The patient was in generally severe condition, but conscious and fully aware. The medical history showed that the patient was diagnosed with an abdominal aortic aneurysm but no neoplasm was diagnosed before. The blood examination showed: lower number of red blood cells (2,460,000/ μ l) and haemoglobin (6.1 g/dl), and elevated urea (83 mg/dl) and creatinine (1.5 mg/dl).

In single-phase overall computed tomography (CT) scan of the abdominal cavity, a ruptured abdominal aortic aneurysm was found (Figures 1 and 2). In the liver, 2 hypodense lesions (30 mm and 10 mm) were found which could match metastasis, and also a lesion with lower density of about 54 mm diameter and 3 lesions of 10 mm diameter (Figure 3). CT scan also showed a thickened wall of the large intestine–cecum, which could correspond to cancer infiltration (Figure 4). The patient was qualified for immediate surgery to implant an aortal prosthesis.

During the surgery, after opening the peritoneal cavity, a large retroperitoneal haematoma and 200 ml of blood in the free peritoneal cavity was found. The

Wstęp

Każdego roku wzrasta liczba rozpoznawanych i operowanych tętniaków aorty brzusznej. Tętniaki najczęściej występują u osób powyżej 65 roku życia [1–3]. Częstość występowania tętniaków aorty brzusznej u mężczyzn jest 3–8-krotnie wyższa niż u kobiet [4–6].

Podobnie sytuacja przedstawia się w przypadku nowotworów złośliwych w Polsce. Na początku XXI wieku liczba nowych zachorowań i zgonów spowodowana nowotworami złośliwymi charakteryzuje się tendencją wzrostową. Obecnie nowotwory złośliwe stają się główną przyczyną przedwczesnej umieralności ludzi w średnim wieku w Polsce.

Jednoczesne występowanie u pacjenta choroby nowotworowej i tętniaka aorty brzusznej w praktyce klinicznej występuje rzadko, jednak ze względu na coraz większą liczbę zachorowań na nowotwory, a także wzrost w populacji liczby osób powyżej 65 roku życia, coraz częściej w swojej praktyce lekarze będą spotykać się z pacjentami, u których jednoczesowo występuje tętniak aorty brzusznej i choroba nowotworowa [7–11].

Zatem lekarze będą musieli zmierzyć się z coraz częstszymi przypadkami chorych z pękniętym tętniakiem aorty brzusznej i z zaawansowaną chorobą nowotworową. Na świecie trwa dyskusja dotycząca tego jak i czy leczyć chorych jednoczesowym pękniętym tętniakiem aorty brzusznej i zaawansowaną chorobą nowotworową.

Opis przypadku

Chorego w wieku 84 lat przyjęto na Oddział Chirurgii Ogólnej i Naczyniowej Wojewódzkiego Specjalistycznego Szpitala im. dr M. Pirogowa w Łodzi z objawami odpowiadającymi pękniętemu tętniakowi aorty brzusznej. Stan ogólny pacjenta był ciężki, chory był przytomny, nawiązano z nim kontakt słowno-logiczny. W wywiadzie stwierdzono, że u pacjenta 3 lata wcześniej zdiagnozowano tętniaka aorty brzusznej, natomiast negował on fakt choroby nowotworowej. W badaniach laboratoryjnych krwi stwierdzono: obniżone wartości krwinek czerwonych (2 460 000/ μ L) i hemoglobiny (6,1 g/Dl), a także podwyższone stężenie mocznika (83 mg/dL) i kreatyniny (1,5 mg/dL).

W wykonanym jednofazowym przeglądowym badaniu tomografii komputerowej (CT) jamy brzusznej stwierdzono pęknięty tętniak aorty brzusznej (ryc. 1 i 2). W wątrobie stwierdzono dwie zmiany hipodensyjne (30 mm i 10 mm) mogące odpowiadać przerzutom, a także zmianę o mniejszej gęstości o średnicy około 54 mm i trzy zmiany do 10 mm (ryc. 3). W CT jamy brzusznej stwierdzono pogrubiałą ścianę jelita grube-

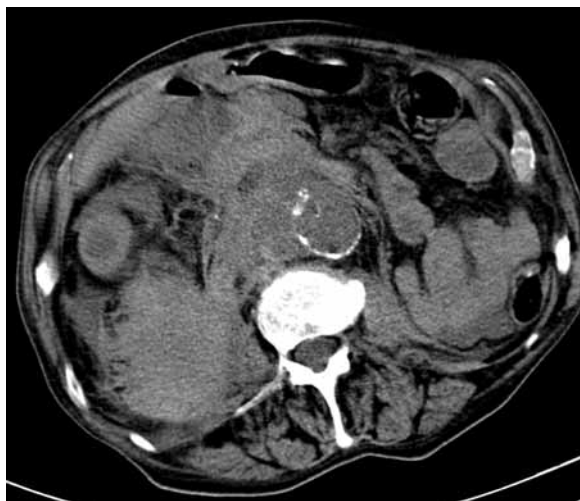

Figure 1. Single phase overall CT scan of abdominal cavity showing a ruptured abdominal aortic aneurysm

Rycina 1. Jednofazowe przeglądowe badanie CT jamy brzusznej przedstawiające pęknięty tętniak aorty brzusznej

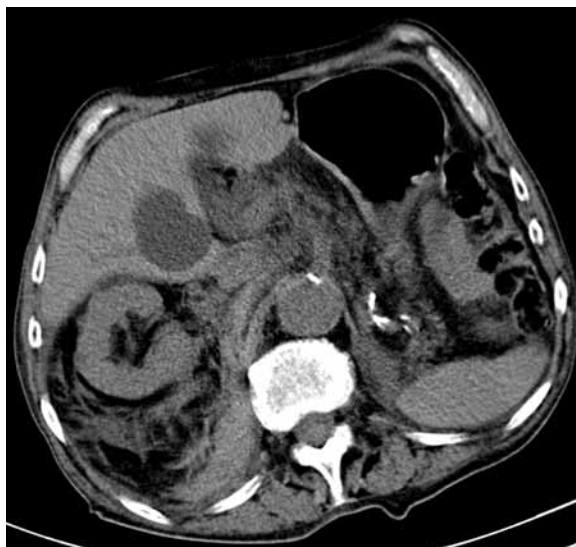

Figure 3. Single phase overall CT scan of abdominal cavity showing a lesion with lower density of about 54 mm diameter

Rycina 3. Jednofazowe przeglądowe badanie CT jamy brzusznej przedstawiające zmianę w wątrobie o mniejszej gęstości — o średnicy około 54 mm

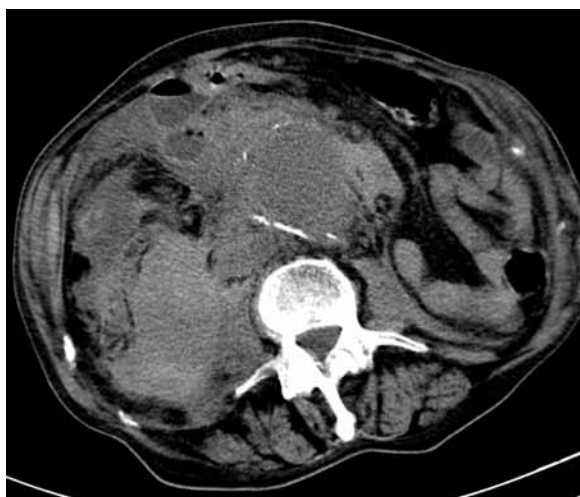


Figure 2. Single phase overall CT scan of abdominal cavity showing a ruptured abdominal aortic aneurysm

Rycina 2. Jednofazowe przeglądowe badanie CT jamy brzusznej przedstawiające pęknięty tętniak aorty brzusznej

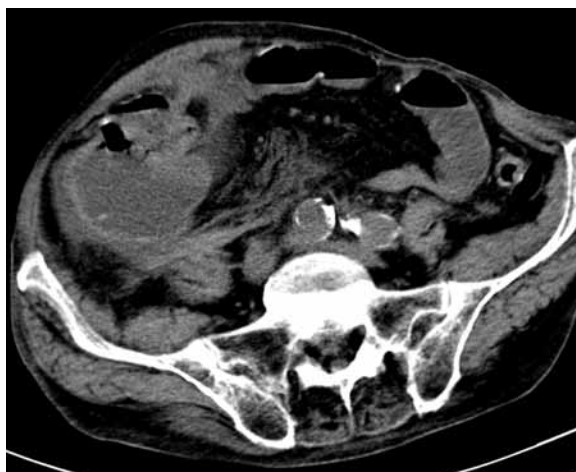


Figure 4. Single phase overall CT scan of abdominal cavity showing thickened wall of the large intestine—cecum — which could correspond to cancer infiltration

Rycina 4. Jednofazowe przeglądowe badanie CT jamy brzusznej przedstawiające pogrubiałą ścianę jelita grubego — kątnicy — odpowiadającą naciekowi nowotworowemu

abdominal aortic aneurysm of 7 cm diameter did not bifurcate onto the iliac artery. The rupture of the aneurysm was found on the right side of the aneurysm wall. During the surgery, a cecum tumour infiltrating the transverse mesocolon and a number of smaller metastasis in the greater omentum were found. Despite discovering a malignant cancer in the peritoneal cavity showing signs of spreading, it was agreed, due to the life-threatening situation, to perform reconstructive surgery. An aortal–aortal prosthesis (Gelstof type 18) was implanted. The surgery lasted for 110 minu-

go — kątnicy — mogącą odpowiadać naciekowi nowotworowemu (ryc. 4). Wobec powyższego rozpoznania chorego zakwalifikowano do pilnego zabiegu operacyjnego polegającego na wszczepieniu protezy aortalnej.

Podczas zabiegu operacyjnego, po otwarciu jamy otrzewnej, u chorego stwierdzono duży krwiak przestrzeni zaotrzewnowej oraz około 200 ml krwi w wol-

tes, and the loss of blood during the operation was 2000 ml.

After the surgery, it was decided not to recover the patient from the anaesthesia and to transfer him to the Intensive Care Unit for further treatment. Despite the treatment, the general condition of the patient remained severe. The patient regained consciousness but was not fully aware. Despite pharmacological stimulation, the diuresis of the patient was malfunctioning. On the third day after the surgery the patient died.

Discussion

Since 1954, when Doctor Gerbode performed first successful surgery of a ruptured abdominal aortic aneurysm, the average mortality rate of patients with this diagnosis has remained high at about 50% [12, 13]. In the case of the patients over 80 years old, the mortality rate is 92% [14–16]. The results of the treatment might be better if the surgery is performed by an experienced physician [17–19]. Despite the existence of such poor results, it is preferred that every patient with a ruptured abdominal aortic aneurysm should undergo the surgical procedure. Over the last ten years there have been many more articles published in which professionals question whether all patients with a ruptured abdominal aortic aneurysm should be operated on or if an individual selection of patients should take place.

Currently, five independent pre-operative factors connected with the mortality rate after the surgery of a ruptured abdominal aortic aneurysm are in use:

- age > 76;
- anaemia (HGB < 9 g/dl);
- loss of consciousness after admission to hospital;
- heart muscle ischaemia visible in ECG;
- creatinine level > 0.19 mmol/l [20].

The risk of death is strictly dependant on the number of above-mentioned factors present for the patient with a ruptured abdominal aortic aneurysm. When only one factor occurs, the mortality rate is estimated at 37%, in the case of two factors — 72%, in the case of three or more — 100% [20].

Some medical practitioners claim that confirmation of an advanced neoplasm disease during surgery of a ruptured abdominal aortic aneurysm should result in the decision to proceed only with laparotomy, and withdrawal from any further medical proceedings [21–23]. In the article by Prance et al. [21] the case of a patient with simultaneous ruptured abdominal aortic aneurysm and previously diagnosed bronchial cancer was described. In this case, only non-invasive and analgesic treatment was introduced.

nej jamie otrzewnej. Tętniak aorty brzusznej o średnicy około 7 cm nie obejmował rozwidlenia. Pęknięcie tętniaka odnotowano po stronie bocznej prawej. W trakcie operacji stwierdzono guz kątnicy naciekający krezkę poprzecznicy, a także liczne drobne guzki przerzutowe w sieci większej. Pomimo stwierdzenia nowotworu złośliwego z cechami rozsiewu w jamie otrzewnej uznano, że wobec zagrożenia życia konieczne jest wykonanie operacji odtwórczej. U chorego wszczepiono protezę aortalną prostą typu Gelsoft 18. Czas trwania zabiegu operacyjnego wynosił 110 minut. Podczas operacji chory utracił 2000 mL krwi.

Po zabiegu operacyjnym chorego planowo nie wybudzono i przewieziono go na Oddział Intensywnej Opieki Medycznej w celu wyrównania zaburzeń i dalszego leczenia. Mimo prowadzonego leczenia jego stan ogólny pozostawał bardzo ciężki. Pacjent odzyskał przytomność, ale kontakt słowno-logiczny z nim był bardzo powierzchowny. Pomimo stymulacji farmakologicznej diureza u pacjenta była niesprawna. W 3. dobie po wykonanym zabiegu operacyjnym chory zmarł.

Omówienie wyników

Mimo iż w 1954 roku doktor Gerbode wykonał pierwszą skuteczną operację pękniętego tętniaka aorty brzusznej, to od tamtego czasu średnia śmiertelność wśród chorych z pękniętym tętniakiem jest wciąż wysoka i wynosi około 50% [12, 13]. Natomiast śmiertelność w przypadku pękniętego tętniaka aorty brzusznej u osób powyżej 80 roku życia wynosi około 92% [14–16]. Wyniki leczenia chorych z pękniętym tętniakiem aorty brzusznej mogą być lepsze, jeżeli tego typu zabieg wykonuje doświadczony chirurg [17–19]. Pomimo tak złych danych uważa się, że każdego chorego z pękniętym tętniakiem aorty brzusznej powinno się poddać zabiegowi operacyjnemu. W ostatnim dziesięcioleciu coraz częściej można przeczytać artykuły, w których autorzy zastanawiają się, czy wszyscy pacjenci z pękniętymi tętniakami aorty brzusznej powinni zostać poddani zabiegowi operacyjnemu i czy nie powinno wykonywać się swoistej selekcji chorych do tej operacji.

Obecnie istnieje pięć niezależnych czynników przedoperacyjnych związanych ze śmiertelnością po operacji pękniętego tętniaka aorty brzusznej:

- wiek > 76 roku życia;
- anemia (HGB < 9 g/dL);
- utrata przytomności po przyjęciu do szpitala;
- niedokrwienie mięśnia sercowego w badaniu EKG;
- stężenie kreatyniny > 0,19 mmol/L [20].

Ryzyko zgonu zależy od liczby powyżej wymienionych czynników występujących u chorego z pękniętym tętniakiem aorty brzusznej. W przypadku wystąpienia

In our case, the team of surgeons which was present during the operation decided, due to the lack of symptoms of alimentary canal obstruction caused by the unoperative tumour, to proceed with the reconstruction of the abdominal aorta. Even if we had not taken into consideration an advanced neoplasm disease, the patient's prognosis after admission was still bad due to their age, anaemia, elevated level of creatinine, and heart muscle ischaemia traits visible in ECG. The probability of death even without neoplasm disease was 100% according to the Glasgow Aneurysm Score [24].

To operate or not? Legal and ethical aspects

According to binding law in Poland, the main responsibility of each doctor is to provide aid to every patient when any delay might be life threatening. Suitable regulation can be found in article 30 of the Act on Medical Profession: *It is a doctor's duty to provide aid in every case and when any delay may result in life threatening situations and cause severe body injury or severe disorder of health, and in any other urgent conditions*. In the act, no circumstance is described which would allow the withdrawal of any life saving procedures. The regulations concerning the doctor's duty to provide aid can be found in article 69 of the Code of Medical Conduct: *A doctor cannot refuse medical assistance in urgent cases, especially when a patient has no opportunity to receive help from any institutions appointed to it; and in article 7 of the Health Care Institutions Act: Health Care Institution cannot refuse to provide medical service to a person who is in urgent need for it due to the life and health threatening condition*.

The doctor is obliged to perform an operation in the appropriate time, and this is when the surgery is expected to bring the best expected result.

In the case of treatment of patients with a ruptured abdominal aortic aneurysm and advanced metastasing neoplasm disease, it is questionable whether life should be saved at any cost and aortic prosthesis should be implanted. The issue is still unsolved and raises a lot of controversy among professionals.

Doctors who claim that in the case when during the operation of a ruptured abdominal aortic aneurysm an advanced metastasing neoplasm disease (unoperative tumour) is diagnosed, further surgical procedures should be abandoned and the patient should be allowed to die in peace and dignity by referring to article 19, section 1, point 5 of the Health Care Institutions Act: *The patient has a right to die in peace and dignity*. Even Pope John Paul II during the 19th International Conference

jednego czynnika ryzyko zgonu wynosi 37%, dwóch czynników — 72%, a trzech lub więcej — 100% [20].

Część lekarzy uważa, że w stwierdzenie u chorego podczas operacji z powodu pękniętego tętniaka aorty brzusznej zaawansowanego procesu nowotworowego powinno skutkować wykonaniem tylko laparotomii i odstąpieniem od dalszych działań leczniczych [21–23]. W pracy Prance'a i wsp. [21] opisano przypadek chorego z jednoczasowym pękniętym tętniakiem aorty brzusznej i wcześniej rozpoznany rakiem oskrzeli. U tego chorego wdrożono wyłącznie leczenie zachowawcze i przeciwbólne.

W przypadku opisanym w niniejszej pracy zespół chirurgów obecnych podczas zabiegu operacyjnego stwierdził, że z powodu brak objawów niedrożności przewodu pokarmowego spowodowanych przez nieoperacyjny guz kątnicy należy podjąć próbę rekonstrukcji aorty brzusznej. Rokowanie u tego chorego przy przyjęciu do szpitala było złe (wiek, anemia, podwyższone stężenie kreatyniny, cechy niedokrwienia mięśnia sercowego w badaniu EKG), nawet nie uwzględniając zaawansowanego procesu nowotworowego. Prawdopodobieństwo zgonu u chorego bez choroby nowotworowej według Glasgow Aneurysm Score wynosiło 100% [24].

Operować czy nie operować? Aspekty prawne i etyczne

Zgodnie z obowiązującym w Polsce prawem głównym obowiązkiem każdego lekarza jest udzielanie pomocy choremu w każdym przypadku, gdy zwłoka może spowodować niebezpieczeństwo utraty życia. Odpowiednie przepisy dotyczące tej kwestii zapisano w art. 30 ustawy o zawodzie lekarza i lekarza dentystry: *Lekarz ma obowiązek udzielać pomocy lekarskiej w każdym przypadku, gdy zwłoka w jej udzieleniu mogłaby spowodować niebezpieczeństwo utraty życia, ciężkiego uszkodzenia ciała lub ciężkiego rozstroju zdrowia, oraz w innych przypadkach niecierpiących zwłoki*. W ustawie nie zapisano żadnej okoliczności, która pozwalałaby na odstąpienie od czynności ratowania ludzkiego życia. Przepisy mówiące o obowiązku udzielania pomocy przez lekarza zostały także zapisane w art. 69 Kodeksu Etyki Lekarskiej: *Lekarz nie może odmówić pomocy lekarskiej w przypadkach niecierpiących zwłoki, jeśli pacjent nie ma możliwości uzyskania jej ze strony instytucji powołanych do udzielania pomocy* i art. 7 ustawy o zakładach opieki zdrowotnej: *Zakład opieki zdrowotnej nie może odmówić udzielenia świadczenia zdrowotnego osobie, która potrzebuje natychmiastowego udzielenia takiego świadczenia ze względu na zagrożenie zdrowia lub życia*.

of the Pontifical Council for the Pastoral Care of Health Care Workers, which took place on 11–13 November 2004 and was dedicated to palliative treatment and gathered over 700 specialists from 76 countries, said that: *... true mercy evokes every judicious effort which would be helpful in patient's healing process. At the same time it helps to refrain when any action does not seem to bring closer the desired aim.*

Resignation from persistent therapy is not the rejection of the patient and his life. The issue of the deliberations of the appropriateness of beginning and continuing the treatment is not the worth of the patient's life but the value of the patient's medical treatment.

The decision of not starting or abandoning the treatment would be perceived as ethically acceptable if it occurs to be unsuccessful or disproportionate to the life saving or health recovery aim. Therefore, abandoning persistent therapy is a sign of respect which should be showed to a patient during the whole time of the treatment.

It is the respect which originates in love which will assist the patient till the end, and which will help to decide and take every action in order to alleviate the suffering and make this last stage of existence on Earth cheerful and allow his soul to prepare for the meeting with God...

In the case of the patients in the terminal stage of neoplasm disease, the treatment should concentrate on maintaining the quality of the life which is coming to an end, according to article 32 of the Code of Medical Conduct: *1. In a patient's terminal condition, the doctor is not obliged to start and carry out resuscitation or persistent therapy and to use extraordinary means. 2 The decision whether to cease resuscitation is made by the doctor and is based on an assessment of medicinal chances. According to article 38, section 1 of the Act on Medical Profession: In the case of refraining from further treatment, the doctor is obliged to substantiate his decision and to make a note of this fact in medical documentation.* In Article 2278 of the Catechism of the Catholic Church there are regulations concerning the cessation of medical treatment when it is not bringing the expected outcome: *Discontinuing medical procedures that are burdensome, dangerous, extraordinary, or disproportionate to the expected outcome can be legitimate; it is the refusal of "over-zealous" treatment. Here one does not will to cause death; one's inability to impede it is merely accepted. The decisions should be made by the patient if he is competent and able or, if not, by those legally entitled to act for the patient, whose reasonable will and legitimate interests must always be respected.*

In cases when a patient's life is in danger, the doctor is obliged to contact the family of the patient immediately at any time of the day according to article 20, sec-

Lekarz ma także obowiązek wykonania zabiegu operacyjnego w odpowiednim czasie, czyli wtedy, gdy wykonanie zabiegu operacyjnego wiąże się z osiągnięciem najlepszego oczekiwanego skutku.

W przypadku leczenia chorych z pękniętym tętnikiem aorty brzusznej i zaawansowanym procesem nowotworowym z przerzutami do innych narządów należy odpowiedzieć na pytanie, czy lekarz powinien za wszelką cenę ratować takiego pacjenta i dokonywać wszczepienia protezy aortalnej. Temat ten wciąż jest nierozstrzygnięty i budzi bardzo wiele kontrowersji wśród specjalistów.

Lekarze uważający, że w sytuacji, w której podczas operacji pękniętego tętniaka aorty brzusznej stwierdza się zaawansowany proces nowotworowy (nieoperacyjny guz) z przerzutami do innych narządów, należy odstąpić od wykonania zabiegu operacyjnego i pozwolić umrzeć pacjentowi w spokoju i godności, powołują się na artykuł 19 ustęp 1 punkt 5 ustawy o zakładach opieki zdrowotnej, który mówi: *Pacjent ma prawo do umierania w spokoju i godności.* W tej kwestii wypowiedział się także Papież Jan Paweł II podczas XIX Międzynarodowej Konferencji Papieskiej Rady ds. Duszpasterstwa Służby Zdrowia (w dniach 11–13 listopada 2004 roku) poświęconej leczeniu paliatywnemu, w której uczestniczyło około 700 specjalistów z 76 krajów, mówiąc, iż:

...prawdziwe współczucie pobudza do wszelkich rozumnych wysiłków sprzyjających uzdrowieniu pacjenta. Jednocześnie pomaga ono zatrzymać się, kiedy żadne działanie nie wydaje się już przybliżać do osiągnięcia tego celu. Rezygnacja z uporczywej terapii nie jest odrzuceniem pacjenta i jego życia. Przedmiotem bowiem rozważań nad stosownością rozpoczęcia lub kontynuowania terapii nie jest wartość życia pacjenta, lecz wartość medycznego zabiegu przeprowadzonym u pacjenta. Ewentualna decyzja nierozpoczynania lub przerwania leczenia będzie uważana za etycznie poprawną, jeśli okazuje się ono nieskuteczne lub wyraźnie niewspółmierne do celu, jakim jest podtrzymanie życia bądź odzyskanie zdrowia. Dlatego też odrzucenie uporczywych działań terapeutycznych jest wyrazem szacunku, jaki w każdym momencie należy okazywać pacjentowi. Właśnie ten szacunek płynący z miłości pomoże towarzyszyć choremu aż do końca, podejmując wszystkie możliwe działania i starania, aby ulżyć mu w cierpieniu oraz sprawić, by ostatnia faza jego ziemskiej egzystencji, o ile to możliwe, była pogodna i pozwoliła jego duszy przygotować się na spotkanie z Ojcem niebieskim...

W przypadku pacjentów w terminalnym stadium choroby nowotworowej leczenie ich powinno się skupić głównie na utrzymaniu odpowiedniej jakości kończącego się życia, zgodnie z artykułem 32 Kodeksu Etyki Lekarskiej: *1. W stanach terminalnych lekarz nie ma obo-*

tion 2 of the Health Care Institutions Act: *In case of deterioration of the patient's condition effecting a considerable risk to life or in case of death, the medical authorities are obliged to notify about that fact immediately the designated person or institution, authorised representative, or legal guardian.* This article guarantees the dying person that he/she will not feel lonely in the last days of his/her life and that he/she will have a chance to die in peace and dignity surrounded by family. It is important that during the last moments of life, the patient does not experience indifference and loneliness. In addition, article 2299 of the Catechism of the Catholic Church is dealing with this issue: *The dying should be given attention and care to help them live their last moments in dignity and peace. They will be helped by the prayer of their relatives, who must see to it that the sick receive at the proper time the sacraments that prepare them to meet the living God.*

Patients should be supported with terminal care until the end. The main duty of the doctor should be the alleviation of pain, and providing the patient with the necessary conditions to die in dignity. According to article 30 of the Code of Medical Conduct: *The doctor should make every effort to ensure humanitarian relief aid to the patient and the conditions to die in dignity. The doctor should, until the end, alleviate the suffering of a patient and maintain, as far as it is possible, the quality of life.*

According to Polish law, a doctor cannot "help" to take patients life. Active or passive euthanasia is not allowed in Poland and is treated as a crime. According to article 31 of the Code of Medical Conduct: *The doctor is not allowed to conduct euthanasia nor assist the patient in committing suicide.* Article 150 of the Penal Code says: *Paragraph 1: Who is killing a person on his request or through compassion towards him/her is subject to between 3 months and 5 years of imprisonment. Paragraph 2: In some extraordinary cases, the court is allowed to mitigate the sentence or to refrain from inflicting the punishment.*

Conclusion

There is an ongoing discussion about the treatment and procedure for patients with simultaneous abdominal aortic aneurysm and neoplasm disease. Neither in the latest guidelines of TransAtlantic InterSociety Consensus II (TASC II) nor in the Polish guidelines could any information be found on how to deal with such patients.

We hope that our article will initiate a discussion and help to form the guidelines for the treatment of patients with diagnosed simultaneous abdominal aortic aneurysm and neoplasm disease.

wiązku podejmowania i prowadzenia reanimacji lub uporczywej terapii i stosowania środków nadzwyczajnych. 2. Decyzja o zaprzestaniu reanimacji należy do lekarza i jest związana z oceną szans leczniczych. Zgodnie z artykułem 38 ustęp 4 ustawy o zawodzie lekarza i lekarza dentystry: *W przypadku odstąpienia od leczenia lekarz ma obowiązek uzasadnić i odnotować ten fakt w dokumentacji medycznej.* W artykule 2278 Katechizmu Kościoła Katolickiego znajdują się zapisy mówiące o możliwości zaprzestania wykonywania zabiegów medycznych u chorego wówczas, gdy nie dają one oczekiwanych efektów leczniczych: *Zaprzestanie zabiegów medycznych kosztownych, ryzykownych, nadzwyczajnych lub niewspółmiernych do spodziewanych rezultatów może być uprawnione. Jest to odmowa „uporczywej terapii”.* Nie zamierza się w ten sposób zadawać śmierci; przyjmuje się, że w tym przypadku nie można jej przeszkodzić. Decyzje powinny być podjęte przez pacjenta, jeśli ma do tego kompetencje i jest do tego zdolny; w przeciwnym razie — przez osoby uprawnione, zawsze z poszanowaniem rozumnej woli i słuszych interesów pacjenta.

W sytuacji gdy życie pacjenta jest zagrożone, lekarz jest zobowiązany niezwłocznie skontaktować się z rodziną umierającego chorego o każdej porze dnia i nocy zgodnie z artykułem 20 ustęp 2 ustawy o zakładach opieki zdrowotnej: *W razie pogorszenia się stanu zdrowia chorego powodującego zagrożenie życia lub w razie jego śmierci szpital jest obowiązany niezwłocznie zawiadomić wskazaną przez chorego osobę lub instytucję, przedstawiciela ustawowego albo opiekuna faktycznego.* Artykuł ten gwarantuje umierającemu choremu, że nie będzie się on czuł opuszczony w ostatnich chwilach swojego życia i będzie mógł umrzeć w spokoju i godności otoczony przez najbliższą rodzinę. Ważne jest, aby w ostatnich chwilach życia umierającemu pacjentowi nie towarzyszyły obojętność i opuszczenie ze strony najbliższych. O takim traktowaniu chorych umierających mówi również artykuł 2299 Katechizmu Kościoła Katolickiego: *Należy okazywać szacunek i troskę umierającym, by pomóc im przeżyć ostatnie chwile w godności i w pokoju. Powinna wspomagać ich modlitwa bliskich, którzy winni zatroszczyć się o to, by chorzy w odpowiedniej chwili przyjęli sakramenty, przygotowujące na spotkanie z Bogiem żywym.*

Umierający pacjent powinien mieć zapewnioną do końca humanitarną opiekę terminalną. Głównym celem lekarza powinno być łagodzenie cierpienia chorego i zapewnienie mu godnych warunków umierania w ostatnich chwilach jego życia zgodnie z artykułem 30 Kodeksu Etyki Lekarskiej: *Lekarz powinien dążyć wszelkimi starań, aby zapewnić choremu humanitarną opiekę terminalną i godne warunki umierania. Lekarz wi-*

References

1. Steckmeier B (2001) Epidemiology of aortic disease: aneurysm, dissection, occlusion. *Radiologie*, 41: 624–632.
2. Ligush J Jr., Pearce JD, Edwards MS et al (2002) Analysis of medical risk factors and outcomes in patients undergoing open versus endovascular abdominal aortic aneurysm repair. *J Vasc Surg*, 36: 492–499.
3. Clouse WD, Hallett JW Jr, Schaff HV (2004) Acute aortic dissection: population-based incidence compared with degenerative aortic aneurysm rupture. *Mayo Clin Proc*, 79: 176–180.
4. Prisant LM, Mondy JS 3rd (2004) Abdominal aortic aneurysm. *J Clin Hypertens (Greenwich)*, 6: 85–89.
5. Collin J, Araujo L, Walton J, Lindsell D (1988) Oxford screening programme for abdominal aortic aneurysm in men aged 65 to 74 years. *Lancet*, 2: 613–615.
6. Ritter RG, Nelson K, Adili F, Schmitz-Rixen T (2004) Abdominal aortic aneurysm: screening and surveillance. *Hamostaseologie*, 24: 151–156.
7. Illuminati G, Calio FG, D'Urso A et al (2004) Simultaneous repair of abdominal aortic aneurysm and resection of unexpected, associated abdominal malignancies. *J Surg Oncol*, 88: 234–239.
8. Robinson G, Hughes W, Lippey E (1994) Abdominal aortic aneurysm and associated colorectal carcinoma: a management problem. *Aust N Z J Surg*, 64: 475–478.
9. Onohara T, Orita H, Toyohara T et al (1996) Long-term results and prognostic factors after repair of abdominal aortic aneurysm with concomitant malignancy. *J Cardiovasc Surg (Torino)*, 37: 1–6.
10. Veraldi GF, Minicozzi AM, Leopardi F et al (2008) Treatment of abdominal aortic aneurysm associated with colorectal cancer: presentation of 14 cases and literature review. *Int J Colorectal Dis*, 23: 425–430.
11. Komori K, Okadome K, Funahashi S et al (1994) Surgical strategy of concomitant abdominal aortic aneurysm and gastric cancer. *J Vasc Surg*, 19: 573–576.
12. Gerbode F (1954) Ruptured aortic aneurysms — a surgical emergency. *Surg Gynecol Obstet*, 98: 759.
13. Johnston KW (1994) Ruptured abdominal aortic aneurysms: six-year follow-up results of a multicentre prospective study. *Canadian Society for Vascular Surgery Study Group. J Vasc Surg*, 19: 888–900.
14. Gloviczki P (1992) Ruptured abdominal aortic aneurysms: repair should not be denied. *J Vasc Surg*, 15: 851–859.
15. Johansen K (1993) Ruptured abdominal aortic aneurysms: Should repair ever be denied? *J Vasc Surg*, 17: 446–447.
16. Johansen K (1991) Ruptured abdominal aortic aneurysms: the Harborview experience. *J Vasc Surg*, 13: 240–247.
17. Ouriel K, Geary K, Green RM et al (1990) Factors determining survival after ruptured aortic aneurysm: the hospital, the surgeon, and the patient. *J Vasc Surg*, 11: 493–496.
18. Bauer EP, Redaelli C, von-Segesser LK et al (1993) Ruptured abdominal aortic aneurysms: predictors for early complications and death. *Surgery*, 114: 31–35.
19. Previti FW, Onopchenko A, Glick B (1992) The ruptured

nien do końca łagodzić cierpienia chorych w stanach terminalnych i utrzymywać, w miarę możliwości, jakość kończącego się życia.

W polskim prawie lekarz nie może „pomóc” pozbawić życia osoby w terminalnym stadium choroby. Zarówno czynna eutanazja, jak i bierna jest w Polsce zakazana i traktowana jako przestępstwo. Zgodnie z artykułem 31 Kodeksu Etyki Lekarskiej: *Lekarzowi nie wolno stosować eutanazji, ani pomagać choremu w popełnieniu samobójstwa*. W kodeksie postępowania karnego w artykule 150 znajduje się zapis mówiący iż: §1. *Kto zabija człowieka na jego żądanie i pod wpływem współczucia dla niego, podlega karze pozbawienia wolności od 3 miesięcy do lat 5*. §2. *W wyjątkowych wypadkach sąd może zastosować nadzwyczajne złagodzenie kary, a nawet odstąpić od jej wymierzenia*.

Podsumowanie

W Polsce i na świecie wciąż trwa dyskusja na temat leczenia i postępowania u chorych z jednoczasowym pękniętym tętniakiem aorty brzusznej i chorobą nowotworową. Ani w najnowszych wytycznych *TransAtlantic InterSociety Consensus II (TASC II)*, ani w wytycznych polskich nie ma informacji o postępowaniu u takich chorych.

Autorzy mają nadzieję, że niniejszy artykuł zapoczątkuje dyskusję i przyczyni się do powstania wytycznych omawiających temat postępowania u chorych, u których jednoczasowo rozpoznano pękniętego tętniaka aorty brzusznej i zaawansowaną chorobę nowotworową.

abdominal aortic aneurysm in a community hospital. A 5-year study. *Am Surg*, 58: 499–501.

20. Hardman DTA (1996) Ruptured abdominal aortic aneurysms: Who should be offered surgery? *J Vasc Surg*, 23: 123–129.
21. Prance SE, Wilson YG, Cosgrove CM et al (1999) Ruptured abdominal aortic aneurysms: Selecting patients for surgery. *Eur J Vasc Endovasc Surg*, 17: 129–132.
22. Hewin DF, Campbell WB (1998) Ruptured aortic aneurysm: the decision not to operate. *Ann R Coll Surg Engl*, 80: 221–225.
23. AbuRahma AF, Woodruff BA, Lucente FC et al (1991) Factors affecting survival after ruptured abdominal aortic aneurysm in a West Virginia community. *Surg Gynecol Obstet*, 172: 377–382.
24. Samy AK, Murray G, MacBain G (1994) Glasgow aneurysm score. *Cardiovasc Surg*, 2: 41–44.