

# Chronic mesenteric ischaemia: diagnostic and therapeutic difficulties — case report

## Przewlekłe niedokrwienie jelit: trudności diagnostyczne i terapeutyczne — opis przypadku

Grzegorz Jarczyk, Marian Janowski, Maciej Jaworski, Marek Jackowski

Department of General, Gastroenterology and Oncology Surgery in Toruń, Collegium Medicum in Bydgoszcz, Nicolaus Copernicus University in Toruń  
(Katedra i Klinika Chirurgii Ogólnej, Gastroenterologicznej i Onkologicznej w Toruniu, Collegium Medicum im. L. Rydygiera w Bydgoszczy, Uniwersytet Mikołaja Kopernika w Toruniu)

---

### Abstract

Chronic mesenteric ischaemia is most often caused by the development of atherosclerosis of two or three mesenteric arteries. Some patients require treatment not only because of significant symptoms, but also because of the potential risk of intestinal necrosis. This study presents the case of a 56-year-old female patient admitted to the Department due to severe abdominal pain, cyclic diarrhoea, and significant weight loss lasting for a period of 1.5 years. Duplex ultrasound and angioCT examinations showed complete occlusion of the proximal segment of the superior mesenteric artery. The patient was qualified to aorto-mesenteric graft surgery below the renal arteries. The segment of the saphenous vein that was used initially did not ensure sufficient circulation in the vicinity of the superior mesenteric artery. The vein was replaced by a PTFE prosthesis of greater diameter, which enabled a good treatment effect. Two years after the operation the patient is asymptomatic, has gained 10 kg, and the prosthesis remains patent — which was confirmed by means of Duplex ultrasound. The Authors mention the often delayed diagnosis in these patients, and need for the individual selection of the therapeutic method.

**Key words:** chronic mesenteric ischaemia, superior mesenteric artery impatency

### Streszczenie

Przewlekłe niedokrwienie jelit jest najczęściej spowodowane rozwojem miażdżycy w obrębie dwóch lub trzech tętnic krezkowych. U części pacjentów konieczne jest leczenie, nie tylko ze względu na znaczne dolegliwości, lecz także z powodu potencjalnego ryzyka martwicy jelit. Opisano przypadek 56-letniej chorej z utrzymującymi się od 1,5 roku silnymi bólami brzucha, okresowymi biegunkami i znaczną utratą masy ciała. W dopplerowskim badaniu USG i angiografii CT stwierdzono całkowitą niedrożność początkowego odcinka tętnicy krezkowej górnej. Pacjentkę zakwalifikowano do zabiegu pomostowania aortalno-krezkowego poniżej tętnic nerkowych. Wykorzystany początkowo odcinek żyły odpiszczelowej nie zapewnił wystarczającego krążenia w dorzeczu tętnicy krezkowej górnej. Żyłę zastąpiono protezą PTFE o większej średnicy, uzyskując dobry efekt leczenia. Dwa lata po operacji u chorej nie występują dolegliwości, jej masa ciała zwiększyła się o 10 kg, a w kontrolnym dopplerowskim badaniu USG potwierdzono drożność protezy. Autorzy zwracają uwagę na często spóźnione rozpoznanie w tej grupie chorych i potrzebę indywidualnego doboru rodzaju zabiegu.

**Słowa kluczowe:** przewlekłe niedokrwienie jelit, niedrożność tętnicy krezkowej górnej

Acta Angiol 2010; 16, 2: 85–92

---

### Address for correspondence:

Grzegorz Jarczyk  
ul. Mickiewicza 114a/19, 87–100 Toruń  
tel: (+48 56) 610 12 03, 601 319 855, fax: (+48 56) 654 40 54  
e-mail: gjarczyk@oil.org.pl

## Introduction

Chronic mesenteric ischaemia is usually caused by the development of visceral atheromatous lesions of the celiac trunk, and the superior and inferior mesenteric arteries [1–4]. Other factors responsible for the above-mentioned include celiac trunk compression syndrome, Takayasu's disease, and necrotizing arteritis. The risk factors are typical of atherosclerosis: hyperlipidaemia, diabetes mellitus, and smoking [5]. Chronic mesenteric ischaemia can also develop following primary (protein C, S, and antithrombin III insufficiency) and secondary (inflammatory and neoplastic lesions) thrombosis of the superior mesenteric vein [6, 7].

Although in elderly patients, celiac trunk and mesenteric artery atherosclerosis is a common condition, symptoms connected with chronic mesenteric ischaemia appear in only a few. This is probably connected with the development of collateral circulation. Thus, diagnosis of atheromatous stenosis or occlusion is not evidence of a vascular origin of the symptoms [1–5, 8].

Asymptomatic atherosclerotic visceral vessel stenosis (> 50%) was observed in 27% of patients with peripheral and renal artery atherosclerosis [9]. Similar values were observed during consecutive investigations (18% of cases) in patients over the age of 65 years [8, 10]. However, the risk of the development of chronic mesenteric ischaemia symptoms in patients with advanced atheromatous lesions of the visceral arteries is significant. Thomas and co-authors estimated the above-mentioned at 86% [11]. Symptomatic chronic mesenteric ischaemia leads to potential intestinal infarction. Thus, physicians' awareness of the disease seems essential. In the case of patients subjected to treatment, due to acute intestinal ischaemia, typical chronic mesenteric ischaemia symptoms appeared in 50% of cases during the preoperative period [12].

## Case report

A fifty-six-year-old female patient was admitted to the Department, due to abdominal postprandial pain, the presence of cyclic loose stools, and weight loss exceeding 10 kg lasting for a period of 1.5 years. One year earlier the patient underwent laparoscopic cholecystectomy due to cholelithiasis. Imaging diagnostics including gastroscopy, contrast enema, abdominal ultrasound, colonoscopy, and laboratory parameters proved normal. On admission, the patient was subjected to a physical examination, which revealed the presence of an abdominal vascular murmur, and thus, suspected of visceral artery impatency. This initial diagnosis was confirmed by means of Doppler ultrasound. The exact localization and extent of the atheromatous le-

## Wstęp

Przyczyną przewlekłego niedokrwienia jelit zwykle jest rozwój miażdżycy w obrębie głównych naczyń trzewnych: pnia trzewnego, tętnicy kręzkowej górnej i tętnicy kręzkowej dolnej [1–4]. Z innych przyczyn wymienia się najczęściej: zespół ucisku pnia trzewnego, chorobę Takayasu oraz guzkowe zapalenie tętnic. Czynniki ryzyka są — typowe dla miażdżycy — hiperlipidemia, cukrzyca i palenie tytoniu [5]. Przewlekłe niedokrwienie jelit może być także wynikiem zarówno pierwotnej (niedobór białka C, S, antytrombiny III), jak i wtórnej (zmiany zapalne i nowotworowe) zakrzepicy w obrębie żyły kręzkowej górnej [6, 7].

O ile u pacjentów w podeszłym wieku miażdżycza pnia trzewnego i tętnic kręzkowych jest zjawiskiem powszechnym, o tyle dolegliwości związane z przewlekłym niedokrwieniem jelit pojawiają się u niewielkich. Dzieje się tak za sprawą dobrze rozwiniętego krążenia obocznego. Stwierdzenie zatem miażdżycowego zwężenia lub niedrożności w obrębie tych naczyń nie świadczy jednoznacznie o naczyniowym tle dolegliwości [1–5, 8].

Bezobjawowe miażdżycowe zwężenie naczyń trzewnych (> 50%) stwierdzono u 27% pacjentów z rozpoznaną jednocześnie miażdżycą tętnic obwodowych i nerkowych [9]. W kolejnym badaniu podobne zmiany obserwowano w 18% przypadków w grupie osób powyżej 65. roku życia [8, 10]. Jednak ryzyko rozwinięcia się objawów przewlekłego niedokrwienia jelit u pacjentów z zaawansowanymi zmianami miażdżycowymi w obrębie tętnic trzewnych jest znaczące, Thomas i wsp. ocenili je na 86% [11]. Objawowe przewlekłe niedokrwienie jelit potencjalnie prowadzi do rozwoju zawału jelita, zatem świadomość tej choroby wśród lekarzy jest niezmiernie istotna. Stwierdzono, że w przypadku chorych leczonych z powodu ostrego niedokrwienia jelit dolegliwości typowe dla przewlekłego niedokrwienia jelit występowały u połowy z nich już w okresie przedoperacyjnym [12].

## Opis przypadku

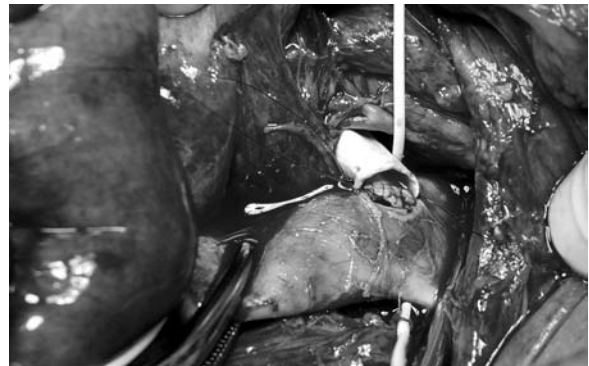Pacjentka w wieku 56 lat zgłosiła się do kliniki z powodu trwających od 1,5 roku bólów poposiłkowych brzucha, okresowo luźnych stolców i zmniejszenia masy ciała o ponad 10 kg. Rok wcześniej przebyła cholecystektomię laparoskopową z powodu kamiczego zapalenia pęcherzyka żółciowego. W wykonanych w ostatnim okresie badaniach gastrofiberoskopowych, kontrastowych przewodu pokarmowego, ultrasonografii, kolonoskopii i laboratoryjnych nie ujawniono odchyień od normy. W dniu przyjęcia podczas badania fizykalnego stwierdzono u chorej szmer naczyniowy w śródbrzu-

sions was determined based on angioCT. Since the occlusion only concerned the superior mesenteric artery, and due to the greater experience of the surgical team in aorto-femoral reconstructions, the patient was subject to bypass surgery of the aorta and superior mesenteric artery by means of the retrograde method (below the level of the renal arteries). The bypass graft that was initially performed using the autogenous 4 mm saphenous vein proved inefficient (in spite of thrombosis absence) with a lack of visible pulsation of the prosthesis and peripheral segment of the superior mesenteric artery (Figures 1 and 2). The saphenous vein was replaced by a 6 mm PTFE prosthesis (Figures 3 and 4). This time, visible pulsation was observed in the prosthesis, the mesenteric artery, and its branches. The postoperative period proved uneventful. The patient was discharged from the hospital six days after the surgery. Antithrombotic therapy was initiated (acenocu-

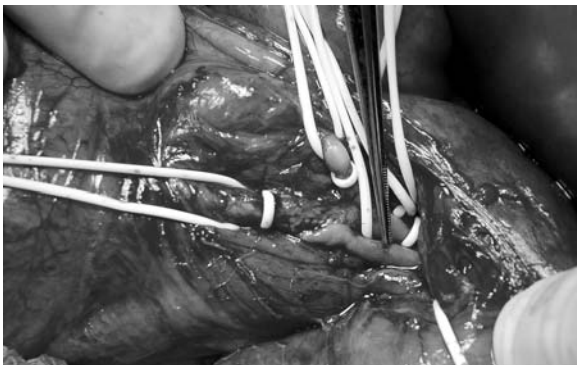
szu, nasuwający podejrzenie niedrożności tętnic trzewnych. To wstępne rozpoznanie potwierdzono w ultrasonograficznym badaniu dopplerowskim. Dokładną lokalizację i rozległość zmian miażdżycowych określono na podstawie trójwymiarowej rekonstrukcji w obrazie 64-rzędowej angiografii tomografii komputerowej (angio-CT). W związku z tym, że zwężenie dotyczyło jedynie tętnicy krezkowej górnej i ze względu na większe doświadczenie zespołu w wykonywaniu rekonstrukcji aortalno-udowych, zdecydowano o przeprowadzeniu zabiegu pomostowania aorty z tętnicą krezkową górną typu *retrograde* (poniżej poziomu tętnic nerkowych). W wykonanym początkowo pomostowaniu z użyciem autogennej, 4-milimetrowej żyły odpiszczelowej, mimo jej wypełnienia się i braku zakrzepu, nie uzyskano wyraźnego tętnienia zarówno w zakresie przeszczepu, jak i w obwodowym odcinku tętnicy krezkowej górnej (ryc. 1 i 2). Zdecydowano o zamianie żyły



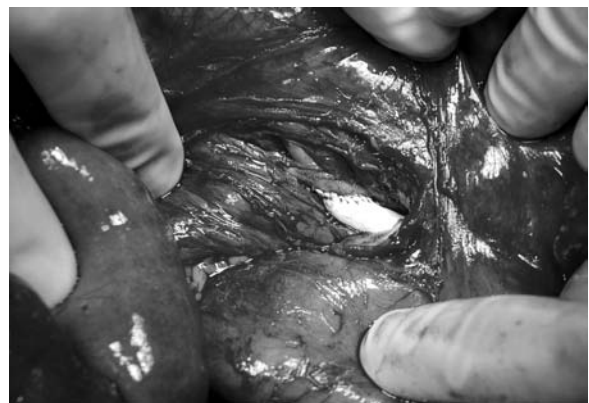**Figure 1.** Proximal aorto-mesenteric anastomosis retrograde type with the use of autogenous saphenous vein  
**Rycina 1.** Proksymalne zespolenie aortalno-krezkowe typu *retrograde* z użyciem autogennej żyły odpiszczelowej



**Figure 3.** Proximal aorto-mesenteric anastomosis retrograde type with the use of PTFE prosthesis  
**Rycina 3.** Proksymalne zespolenie aortalno-krezkowe typu *retrograde* z użyciem protezy PTFE



**Figure 2.** Distal aorto-mesenteric anastomosis retrograde type with the use of autogenous saphenous vein  
**Rycina 2.** Dystalne zespolenie aortalno-krezkowe typu *retrograde* z użyciem autogennej żyły odpiszczelowej



**Figure 4.** Distal aorto-mesenteric anastomosis retrograde type with the use of PTFE prosthesis  
**Rycina 4.** Dystalne zespolenie aortalno-krezkowe typu *retrograde* z użyciem protezy PTFE

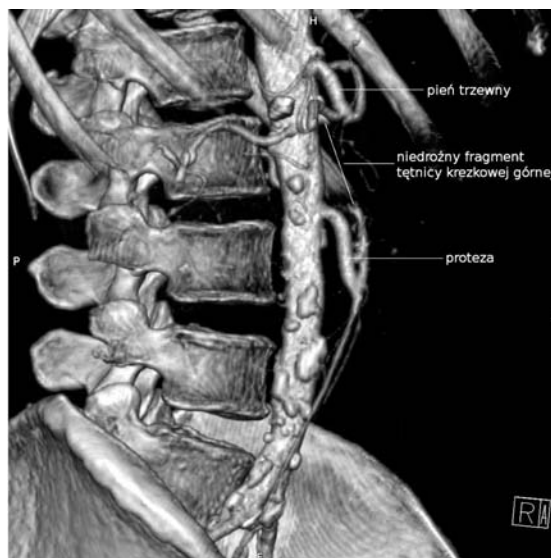
marol). Currently, two years after the procedure, the patient is asymptomatic and has gained 10 kg. Control duplex ultrasound and angioCT examinations have confirmed the patency of the vascular graft (Figure 5).

### Discussion

The presented case is evidence of classic chronic mesenteric ischaemia. The disease is usually diagnosed in patients aged between 50 and 65 years, more often in women (3:1). Postprandial abdominal pain is the most common symptom. The pain usually appears several minutes after a meal, being most intense after 2–3 hours. Diet modification has no influence on the intensification of pain, and fear of pain leads towards less abundant meals, and thus, weight loss. Concomitant diarrhoea is connected with intestinal villous atrophy and impaired absorption. Since the above-mentioned symptoms also appear in many other, more common digestive tract diseases, diagnostics is usually directed towards neoplastic diseases, which often delays proper diagnosis. Thus, patients are often undernourished and 50% develop life-threatening acute intestinal necrosis symptoms [1–5, 13].

During the preoperative period, we determined the degree of stenosis/occlusion of three visceral arteries, the aorta in the vicinity of the celiac trunk and below the renal arteries, and the patency of the iliac arteries. The evaluation of the venous system of the lower extremities also seems important (saphenous and superficial femoral veins) [14]. Due to the development and better availability of less invasive imaging techniques, such as duplex ultrasound, angioCT, or MRI angiography, diagnosis of chronic mesenteric ischaemia is more common [8, 13]. Nevertheless, many surgeons consider classical angiography as the golden standard, both in the case of chronic mesenteric ischaemia diagnosis and in the planning of surgical management [15–18]. In the presented case, the presence of an abdominal vascular murmur during the physical examination prompted the surgeon to direct the patient for duplex ultrasonography. Superior mesenteric artery stenosis was diagnosed. The three-dimensional image obtained during angioCT enabled the stage of occlusion to be determined precisely and surgical intervention to be planned.

Symptomatic chronic mesenteric ischaemia is an absolute indication for surgical intervention. In the case of asymptomatic visceral artery impatency determined during imaging diagnostics, there are differences regarding surgical management. Surgical intervention advocates claim that at any moment, collateral circulation insufficiency might develop, leading to life-threatening intestinal necrosis. The therapeutic method depends



**Figure 5.** 64-row angioCT- picture after aorto-mesenteric bypass below renal arteries

**Rycina 5.** 64-rzędowa angiografia tomografii komputerowej — obraz po zabiegu pomostowania aortalno-kręzkowego poniżej tętnic nerkowych

na protezę z polytetrafluoroetylenem (PTFE) o średnicy 6 mm i wykonano przeszłowanie o tym samym jak poprzednio przebiegu (ryc. 3 i 4). Tym razem uzyskano wyraźne tętnienie w zakresie protezy, tętnicy kręzkowej i jej rozgałęzień. W przebiegu pooperacyjnym nie obserwowano powikłań. Pacjentka opuściła szpital w szóstej dobie po operacji. Wdrożono profilaktykę przeciwzakrzepową (acenokumarol). Obecnie, 2 lata po zabiegu, chora nie zgłasza dolegliwości, a jej masa ciała zwiększyła się o 10 kg. W kontrolnym dopplerowskim badaniu USG i angio-CT potwierdzono drożność pomostu naczyniowego (ryc. 5).

### Dyskusja

Prezentowany przypadek odzwierciedla klasyczny obraz przewlekłego niedokrwienia jelit. Choroba zwykle dotyczy osób w wieku 50–65 lat, częściej kobiet (3:1). Główną dolegliwością jest poposiłkowy ból brzucha. Kurczowy ból pojawia się w kilkanaście minut po przyjęciu posiłku, osiągając największe natężenie po 2–3 godzinach. Modyfikowanie diety zwykle nie przynosi ulgi, a lęk przed dolegliwościami prowadzi do mniejszego spożycia pokarmu i w konsekwencji do znacznej utraty masy ciała. Towarzystwa czasem biegunka jest wynikiem zaniku kosmków jelitowych i upośledzonego wchłaniania. Ponieważ wymienione objawy pojawiają się w przebiegu innych, częściej występujących chorób przewodu pokarmowego, diagnostyka jest zwykle ukierunkowana na wykrycie/wyklucze-

on the extent and localization of the vascular lesions. In most patients with symptomatic chronic mesenteric ischaemia, stenosis or occlusion concerns at least two of three vessels, most often the celiac trunk and superior mesenteric artery.

There exist several surgical methods that can enable the restoration of visceral circulation, such as shunt anastomosis, thromboendarterectomy, transaortic patency restoration, and artery transplantation [13, 15, 16, 18–21]. In the case of shunt anastomoses, the proximal end of the prosthesis is anastomosed to the aorta above the celiac trunk (antegrade reconstruction) and below the renal arteries or to the iliac artery (retrograde reconstruction). The distal end of the prosthesis is anastomosed to one, two, or three of the visceral arteries. In most cases, transplantations are performed using Dacron prostheses, PTFE, or, in the case of intestinal necrosis complications, autogenous saphenous or superficial femoral veins. Vascular surgeons regularly deliberate as to the type of procedure best suited to the restoration of proper intestinal functioning. Differences concern not only the type of anastomosis (antegrade vs. retrograde) but also the extent of the revascularization (1, or 2–3 vessels) and type of graft material (artificial or autogenous transplantation). Less advanced atheromatous lesions of the upper part of the abdominal/thoracic aorta, and more physiological positioning of the prostheses, speak in favour of the antegrade method. Park and co-authors demonstrated that only 6% of patients presented with symptom recurrence following antegrade type reconstructions. These good results are attributed to the low risk of prosthesis flexure and turbulence, and better condition of the aorta regarding the segment above the celiac trunk [19]. This type of reconstruction is more demanding, burdened with the risk of renal ischaemia [1, 3]. On the other hand, the retrograde type reconstruction, often single-vessel (to the superior mesenteric artery), is faster and easier, with similar distant results. In the case of simultaneous aorto-femoral reconstruction (coexistence of the Leriche syndrome in 25% of cases), the above-mentioned is the method of choice [18, 22]. Advocates of 2 to 3 artery anastomoses demonstrate that in the case of one bypass insufficiency, intestinal necrosis is not an issue. In the long term, most patients complaining of anastomosis clotting remain asymptomatic (collateral circulation) [13, 15, 16]. Foley and co-authors proposed a single-vessel anastomosis below the renal arteries, showing that treatment results were similar to those obtained after more complicated multi-vessel anastomoses to the proximal end of the conduit near the celiac trunk [18]. In our case,

nie choroby nowotworowej, co znacznie opóźnia rozpoznanie. W konsekwencji pacjenci mogą być wyniszczeni, a u połowy z nich może rozwinąć się ostra postać choroby z zagrażającą życiu martwicą jelit [1–5, 13].

W okresie przedoperacyjnym ocenia się zakres zwężenia/niedrożności w zakresie trzech tętnic trzewnych, stan aorty w okolicy nad pniem trzewnym i poniżej tętnic nerkowych oraz drożność tętnic biodrowych. Istotna jest ocena układu żylnego kończyn dolnych (żyły odpiszczelowej i udowej powierzchownej) [14]. Ostatnio, dzięki rozwojowi i większej dostępności mniej inwazyjnych technik obrazowania, takich jak dopplerowskie badanie USG, angio-CT czy angiografia rezonansu magnetycznego, rozpoznanie przewlekłego niedokrwienia jelit następuje częściej i wcześniej [8, 13]. Mimo to dla wielu chirurgów klasyczna angiografia wybiórcza nadal pozostaje metodą referencyjną zarówno w rozpoznaniu przewlekłego niedokrwienia jelit, jak i w planowaniu leczenia chirurgicznego [15–18]. W opisywanym przypadku wykrycie szmeru naczyniowego podczas osłuchiwania jamy brzusznej skłoniło badającego do skierowania pacjentki na dopplerowskie badanie USG, podczas którego wykryto zwężenie w zakresie tętnicy kręzkowej górnej. Z kolei trójwymiarowy obraz uzyskany w badaniu angio-CT pozwolił na dokładne określenie zakresu niedrożności i zaplanowanie leczenia chirurgicznego.

Bez względu na wskazanie do operacji jest objawowe przewlekłe niedokrwienie jelit. W przypadku bezobjawowej niedrożności tętnic trzewnych, wykrytej podczas badań obrazowych, istnieją różnice zdań co do konieczności leczenia operacyjnego. Zwolennicy interwencji twierdzą, że w każdej chwili może dojść do niewydolności krążenia obocznego i groźnej dla życia martwicy jelit. Rodzaj zastosowanego leczenia zależy od rozległości i lokalizacji zmian naczyniowych. U większości pacjentów z objawowym przewlekłym niedokrwieniem jelit zwężenie/niedrożność dotyczy przynajmniej dwóch z trzech naczyń, zwykle pnia trzewnego i tętnicy kręzkowej górnej.

Istnieje kilka metod operacyjnych, których celem jest przywrócenie krążenia trzewnego. Są to: zespolenia omijające lub — znacznie rzadziej — udrożnienie niedrożnego odcinka tętnicy, udrożnienie przezaortalne czy przeszczepienie tętnicy [13, 15, 16, 18–21]. W przypadku zespolień omijających proksymalny koniec protezy wszczepia się do aorty w okolicy nad pniem trzewnym (*antegrade reconstruction*) bądź poniżej tętnic nerkowych lub do tętnicy biodrowej (*retrograde reconstruction*). Koniec dystalny protezy zostaje wszczepiony do 1 lub 2–3 tętnic trzewnych. Do przeszczepu używa się zwykle protez dakronowych,

the retrograde type of reconstruction proved to be simple and easy. However, the use of the saphenous vein, due to its smaller dimensions and greater risk of flexion, proved to be less effective in comparison to the PTFE prosthesis. Some surgeons proposed the use of the superficial femoral vein, which is characterized by a wider lumen and vascular wall thickness [14]. The significantly less popular endarterectomy is the method of choice in cases of peritonitis, younger patients with lower operative-risk, and when the atheromatous lesions concern the aorta above the celiac trunk and below the renal arteries. Mell and co-authors demonstrated that in cases of planned chronic mesenteric ischaemia treatment, the above-mentioned method can be as effective as artery bypass surgery [20]. Transaortic superior mesenteric artery patency restoration is rarely performed, due to the need to prepare a longer segment of the aorta, and the risk connected with the presence of visceral atheromatous plaques.

Considering treatment of chronic mesenteric ischaemia, especially in high-risk patients, percutaneous arterial patency restoration methods are being used more and more often. Although direct results are satisfactory (effective patency, low complication rate), vascular or stent clotting can be observed more often, followed by symptom recurrence. The above-mentioned method is limited by the impossibility of stenting in cases of complete vessel occlusion [17, 23].

At present, there is no data as to the superiority of one surgical method over the others, regarding the duration of survival, symptom recurrence, or vascular bypass patency. Most authors consider that the selection of the surgical method should depend on the experience of the surgeon and individual patient's needs.

Mortality in the case of patients subjected to surgery due to chronic mesenteric ischaemia ranges between 4 and 10%, being incomparably lower when compared to those with acute intestinal ischaemia (60–90%) [3] — clear indications towards surgical management, considering patients with symptomatic chronic mesenteric ischaemia. Postoperative complications are observed in 20–66% of patients, including 5% diagnosed with early clotting of the bypass and intestinal necrosis [3, 12, 15, 20]. Most mortality cases following surgery of chronic mesenteric ischaemia are connected with cardiogenic conditions. However, patients subjected to preoperative coronarography are burdened with the risk of visceral artery clotting. After surgery, symptoms usually regress in most cases. Recurrence during the long-term period is observed in 5–40% of cases [3, 20]. Short- and mid-term (< 5 years) data have demonstrated good surgical revascularization results.

PTFE bądź — szczególnie w przypadkach powikłanych martwicą jelit — autogennej żyły odpiszczelowej lub udowej powierzchownej. Wśród chirurgów naczyniowych toczy się dyskusja nad tym, jaki rodzaj zabiegu jest najbardziej odpowiedni dla przywrócenia prawidłowej funkcji jelit. Różnice zdań dotyczą nie tylko kierunku przebiegu przeszczepu (*antegrade vs. retrograde*), ale także rozległości rewaskularyzacji (1 lub 2–3 naczynia) czy rodzaju zastosowanego materiału (przeszczep autogeny lub sztuczny). Mniej zaawansowane zmiany miażdżycowe w górnym odcinku aorty brzusznej/piersiowej oraz bardziej fizjologiczne ułożenie protez czynią zespolenie typu *antegrade* najbardziej skutecznym. Park i wsp. podają, że po rekonstrukcji typu *antegrade* tylko u 6% pacjentów wystąpił nawrót dolegliwości. Te dobre wyniki przypisują niskiemu ryzyku zagięcia się przeszczepu i turbulencji oraz lepszemu stanowi aorty w odcinku nad pniem trzewnym [19]. Ten rodzaj rekonstrukcji jest jednak bardziej wymagający i wiąże się z ryzykiem niedokrwienia nerek [1, 3]. Z kolei zespolenie poniżej tętnic nerkowych (*retrograde*), zwykle jednonaczyniowe (do tętnicy kręzkowej górnej), jest szybsze, prostsze i umożliwia uzyskanie porównywalnych rezultatów, a w przypadku jednoczasowej rekonstrukcji aortalno-dwuudowej (współistnienie zespołu Leriche'a w 25% przypadków) jest postępowaniem z wyboru [18, 22]. Zwolennicy pomostowania w zakresie 2–3 tętnic dowodzą, że w przypadku niewydolności jednego z prześel nie dochodzi do martwicy jelit, a w późniejszym okresie u większości chorych, u których doszło do wykrępienia zespołań, nadal nie występują objawy (krążenie oboczne) [13, 15, 16]. Proponujący jednonaczyniowe zespolenie poniżej tętnic nerkowych Foley utrzymuje, że wyniki w przypadku tego rodzaju zabiegu nie odbiegają od tych, jakie obserwuje się po znacznie trudniejszych i dłużej trwających zabiegach zespolenia wielonaczyniowego z proksymalnym zespoleniem w okolicy nad pniem trzewnym [18]. W niniejszym przypadku zastosowanie pomostowania typu *retrograde* okazało się proste i szybkie. Jednak wykorzystanie w tym celu żyły odpiszczelowej, ze względu na jej mniejsze rozmiary i większe ryzyko zagięcia, okazało się mniej skuteczne niż użycie protezy PTFE. Niektórzy proponują zastosowanie w miejsce żyły odpiszczelowej żyły udowej powierzchownej charakteryzującej się większym światłem i większą grubością ściany [14]. Mniej popularne udrożnienie tętnicy jest operacją z wyboru w zapaleniu otrzewnej, u młodszych pacjentów z mniejszym ryzykiem operacyjnym oraz gdy zmiany miażdżycowe dotyczą aorty zarówno nad pniem trzewnym, jak i poniżej tętnic nerkowych. Jednak

Unfortunately, long-term results are absent. The above-mentioned is probably connected with significant mortality due to cardiological conditions. Five-year vascular patency is observed in 69–89% of operated patients, while the percentage of symptom-free patients is even greater, which is evidence of the development of collateral circulation during the postoperative period [15].

Based on literature, data management of symptomatic chronic mesenteric ischaemia seems obvious and visible. Patients in good general condition should undergo reconstruction of 2 or 3 vessels, being subject to antegrade type bypass surgery to the celiac arteries, the superior mesenteric artery, and more rarely to the inferior mesenteric artery. In the case of patients with concomitant diseases or those subject to simultaneous aortic reconstruction below the renal arteries, an anastomosis between the prosthesis and superior mesenteric artery seems to be the method of choice (retrograde). In the presence of peritonitis and after partial intestinal resection, patients should undergo retrograde type anastomosis surgery with the use of saphenous or superficial femoral vein conduits or thromboendarterectomy. Regarding patients in poor general condition with numerous concomitant diseases, and those above the age of 70 years, intravascular endarterectomy is the method of choice [1–6]. The following anatomical conditions also influence the choice of procedure: obesity, advanced aortic atherosclerosis, and narrow or occluded saphenous veins.

In cases of symptom recurrence and vascular graft clotting confirmed by imaging methods, surgical intervention is the method of choice. Jimenez and co-authors observed improvement of long-term results following aggressive monitoring (duplex USG, arteriography) during the postoperative period, and, in cases of vascular graft clotting, surgical management or intravascular procedures [15].

## References

1. Chang JB, Stein TA (2003) Mesenteric ischemia: acute and chronic. *Ann Vasc Surg*, 17: 323–328.
2. Barkhordarian S, Gusberg RJ (2003) Mesenteric ischemia: identification and treatment. *ACC Current J Rev*, 12: 19–21.
3. Karwowski J (2004) Surgical management of mesenteric ischemia. *Tech Vasc Interv Radiol*, 7: 151–154.
4. Sarkar R (2002) Evolution of the management of mesenteric occlusive disease. *Cardiovascular Surgery*, 10: 395–399.
5. Sreenarasimhaiah J (2005) Chronic mesenteric ischemia. *Best Practice Res Clin Gastroenterol*, 19: 283–295.
6. Kumar S, Sarr MG, Kamath PS (2001) Current concepts: mesenteric venous thrombosis. *N Eng J Med*, 345: 1683–1688.

— jak wykazali Mell i wsp. — w przypadku planowego leczenia przewlekłego niedokrwienia jelit ten rodzaj operacji może być równie skuteczny jak zabieg pomostowania tętnic [20]. Przezaortalne udrożnienie tętnicy kręzkowej górnej wykonuje się rzadko z powodu konieczności wypreparowania znacznie dłuższego odcinka aorty oraz ryzyka pozostawienia zwężających światło tętnic trzewnych blaszek miażdżycowych.

W leczeniu przewlekłego niedokrwienia jelit, szczególnie u pacjentów, u których ryzyko operacyjne jest duże, coraz częściej stosuje się przeskórne udrożnienie tętnic. O ile jednak wyniki bezpośrednie są dobre (skuteczne udrożnienie, mała liczba powikłań), o tyle znacznie częściej dochodzi do wykrzepienia naczyń/stentu i nawrotu dolegliwości w porównaniu z metodą otwartą. Znaczącym ograniczeniem metody jest brak możliwości zacewnikowania naczyń przy ich pełnej niedrożności [17, 23].

Dotychczas nie wykazano, by jakiś określony rodzaj leczenia operacyjnego dawał zdecydowanie lepsze wyniki w stosunku do innych, uwzględniając długość przeżycia, remisję objawów czy drożność przeszczepów. Większość autorów uznaje, że wybór rodzaju zabiegu powinien zależeć od doświadczenia chirurga i indywidualnych potrzeb chorego.

Śmiertelność wśród operowanych z powodu przewlekłego niedokrwienia jelit wynosi 4–10% i jest nieporównywalnie mniejsza w stosunku do tej obserwowanej u pacjentów z ostrym niedokrwieniem jelit (60–90%) [3]. Istnieją zatem wyraźne wskazania do operacyjnego leczenia objawowego przewlekłego niedokrwienia jelit. Powikłania w okresie popoperacyjnym obserwuje się u 20–66% leczonych, w tym wczesne wykrzepienie przeszczepu z następową martwicą jelit u około 5% [3, 12, 15, 20]. Większość zgonów u pacjentów operowanych z powodu przewlekłego niedokrwienia jelit ma charakter kardiogeny. Jednak wykonanie koronaroplastyki w okresie przedoperacyjnym w tej grupie chorych stwarza dalsze ryzyko wykrzepienia tętnic trzewnych. Po operacji u większości leczonych dolegliwości bólowe ustępują, nawracając w okresie odległym w 5–40% przypadków [3, 20]. Krótko- i średnioterminowe (do 5 lat) dane wskazują na dobre wyniki rewaskularyzacji chirurgicznej. Brakuje jednak ocen bardziej odległych. Jednym z powodów jest znaczna śmiertelność w tej grupie pacjentów, głównie z przyczyn kardiologicznych. Pięcioletnią drożność pomostów naczyniowych obserwuje się u 69–89% operowanych, a odsetek pacjentów, u których nie występują objawy, jest jeszcze większy, co wskazuje na rozwinięcie się krążenia obocznego w okresie pooperacyjnym [15].

7. Abdu RA, Zakour BJ, Dallis DJ (1987) Mesenteric venous thrombosis — 1911–1984. *Surgery*, 101: 383–388.
8. Hansen KJ, Wilson DB, Craven TE et al (2004) Mesenteric artery disease in the elderly. *J Vasc Surg*, 40: 45–52.
9. Valentine R, Martin JD, Myers SI et al (1991) Asymptomatic celiac and superior mesenteric artery stenoses are more prevalent among patients with unsuspected renal artery stenoses. *J Vasc Surg*, 14: 195–199.
10. Roobottom CA, Dubbis PA (1993) Significant disease of the celiac and superior mesenteric arteries in asymptomatic patients: predictive value of Doppler sonography. *Am J Roentgenol*, 161: 985–988.
11. Thomas JH, Blake K, Pierce GE et al (1998) The clinical course of asymptomatic mesenteric arterial stenosis. *J Vasc Surg*, 27: 840–844.
12. Cho JS, Carr JA, Jacobsen G, Shepard AD, Nypaver TJ, Reddy DJ (2002) Long-term outcome following mesenteric artery reconstruction: a 37 year experience. *J Vasc Surg*, 35: 453–460.
13. Kruger AJ, Walker PJ, Foster WJ, Jenkins JS, Boyne NS, Jenkins J (2007) Open surgery for atherosclerotic chronic mesenteric ischemia. *J Vasc Surg* 46: 941–945.
14. Modrall JG, Sadjadi J, Joiner DR et al (2003) Comparison of superficial femoral vein and saphenous vein as conduits for mesenteric arterial bypass. *J Vasc Surg*, 37: 362–366.
15. Jimenez JG, Huber TS, Ozaki CK et al (2002) Durability of antegrade synthetic aortomesenteric bypass for chronic mesenteric ischemia. *J Vasc Surg*, 35: 1078–1084.
16. Farber MA, Carlin RE, Martson WA, Owens LV, Burnham SJ, Keagy BA (2001) Distal thoracic aorta as inflow for the treatment of chronic mesenteric ischemia. *J Vasc Surg*, 33: 281–288.
17. Kasirajan K, O'Hara PJ, Gray BH et al (2001) Chronic mesenteric ischemia: Open surgery versus percutaneous angioplasty and stenting. *J Vasc Surg*, 33: 63–71.
18. Foley MI, Moneta GL, Abou-Zamzam AM et al (2000) Revascularization of the superior mesenteric artery alone for treatment of intestinal ischemia. *J Vasc Surg*, 32: 37–47.
19. Park WM, Cherry KJ, Chua HK et al (2002) Current results of open revascularization for chronic mesenteric ischemia: A standard for comparison. *J Vasc Surg*, 35: 853–859.
20. Mell MW, Archer CW, Hoch JR, Tefera G, Turnipseed WD (2008) Outcomes after endarterectomy for chronic mesenteric ischemia. *J Vasc Surg*, 48: 1132–1138.
21. Aksoy M, Dilege S, Kayabali M (2005) Superior mesentery re-implatation in chronic mesenteric ischemia. *EJVES Extra*, 9: 54–57.
22. Bryl W, Miczke A, Hoffmann K et al (2007) Angina brzusz-

Na podstawie piśmiennictwa rysuje się pewien schemat postępowania w przypadku objawowego przewlekłego niedokrwienia jelit. U pacjentów, których stan ogólny jest dobry, powinno się dokonywać rekonstrukcji w zakresie 2–3 naczyń, przeprowadzając zabieg pomostowania typu *antegrade* do tętnic pnia trzewnego, tętnicy krezkowej górnej, rzadziej tętnicy krezkowej dolnej. Z kolei u osób obciążonych współistniejącymi chorobami bądź u których planuje się jednoczasową rekonstrukcję aortalną poniżej tętnic nerkowych, najlepszym rozwiązaniem będzie pomost od protezy aortalnej do tętnicy krezkowej górnej (*retrograde*). W przypadkach z zapaleniem otrzewnej, z częścią resekcją jelita proponuje się pomostowanie typu *retrograde* z użyciem żyły odpiszczelowej/udowej powierzchownej lub udrożnienie tętnicy. Wreszcie, u chorych w ciężkim stanie ogólnym, ze współistniejącymi chorobami i u osób powyżej 70. roku życia najbezpieczniejszym rozwiązaniem jest udrożnienie wewnątrznaczyniowe [1–6]. Na wybór rodzaju zabiegu będą miały także wpływ warunki anatomiczne (otyłość, nasilenie zmian miażdżycowych w aorcie, wąskie/niedrożne żyły odpiszczelowe).

W przypadku nawrotu dolegliwości, z potwierdzonym w badaniach obrazowych wykrzepieniem jedyne- go pomostu naczyniowego lub dwóch pomostów w zespoleniu dwunaczyniowym, wskazane jest leczenie operacyjne. Jimenez i wsp. uzyskali poprawę odległych wyników, prowadząc intensywny monitoring (doplerowskie badanie USG, arteriografia) w okresie pooperacyjnym i w przypadkach z wykrzepionym przeszczepem, stosując kolejne leczenie operacyjne lub wewnątrznaczyniowe [15].

---

na — nierzadka przyczyna bólów brzucha — opis przypadku. *Pol Merk Lek*, 23: 52–54.

23. Sivamurthy N, Rhodes JM, Lee D, Waldman DL, Green RM, Davies MG (2006) Endovascular versus open mesenteric revascularization: Immediate benefits do not equate with short-term functional outcomes. *J Am Coll Surg*, 202: 859–867.