

# Hybrid surgery of a patient with B aortic dissection and renal ischemia

## Operacja hybrydowa u chorej z rozwarstwieniem typu B ze współistniejącym niedokrwieniem nerki

Magdalena Wyrzykowska<sup>1</sup>, Olgierd Rowiński<sup>2</sup>, Jacek Szmidt<sup>1</sup>

<sup>1</sup>Medical University of Warsaw, Department of General, Vascular and Transplant Surgery, Warsaw Poland (Katedra i Klinika Chirurgii Ogólnej, Naczyniowej i Transplantacyjnej SPCSK w Warszawie)

<sup>2</sup>Medical University of Warsaw, 2-nd Department of Radiology, Warsaw, Poland (II Zakład Radiologii Klinicznej SPCSK w Warszawie)

---

### Abstract

Aortic dissection is a serious, potentially lethal disease which is estimated to occur > 2000 new cases per year. The essence of the disease is the damage of aorta intima which results in separating of the aorta walls and leads to forming two blood flows: in a true and a false lumen. One of the treatment methods, apart from pharmacological one, is an endovascular stent-graft placement in order to maintain proper patency of aorta true lumen and protecting from increasing the diameter of aorta. One of the most common result of this kind of treatment is the thrombosis of false lumen. This method can implicate clinical complication occurring in approximately 14% patients. Abdominal organs ischemia, including kidneys, is one of the most significant problem. Surgical treatment with vascular grafts should be considered in cases when the proper organ perfusion depends on the false lumen patency.

**Key words:** aortic dissection, true lumen, false lumen, stent-graft placement, vascular graft, organ ischemia

### Streszczenie

Rozwarstwienie aorty jest ciężką, potencjalnie śmiertelną chorobą występującą z częstością > 2000 nowych przypadków rocznie. Istotą choroby jest uszkodzenie błony wewnętrznej aorty, które prowadzi do powstania w jej obrębie dwóch kanałów przepływu krwi: prawdziwego i rzekomego. Jedną z metod leczenia, poza postępowaniem farmakologicznym, jest wewnątrznaczyniowa implantacja stentgraftu, która ma na celu utrzymanie drożności kanału prawdziwego aorty oraz zapobieganie powiększaniu się jej wymiaru poprzecznego. Częstym skutkiem takiego postępowania jest również zakrzepnięcie kanału rzekomego. Metoda ta może implikować powikłania kliniczne, których częstość występowania ocenia się w sumie na około 14% przypadków. Wśród nich istotny problem stanowi niedokrwienie narządów jamy brzusznej, w tym nerek. U pacjentów, u których dobra perfuzja narządowa jest uwarunkowana drożnością kanału rzekomego, należy rozważyć leczenie operacyjne z zastosowaniem przeszczepów naczyniowych.

**Słowa kluczowe:** rozwarstwienie aorty, kanał prawdziwy, kanał rzekomy, stentgraft, przeszczep naczyniowy

Acta Angiol 2013; 19, 4: 162–166

---

### Adres do korespondencji:

lek. Magdalena Wyrzykowska  
Katedra i Klinika Chirurgii Ogólnej, Naczyniowej i Transplantacyjnej SPCSK w Warszawie  
ul. Banacha 1a, 02-097 Warszawa  
tel.: +48 22 599 24 67  
faks: +48 22 599 14 68  
tel. kom.: +48 606 927 014  
e-mail: magdawyrzykowska@o2.pl

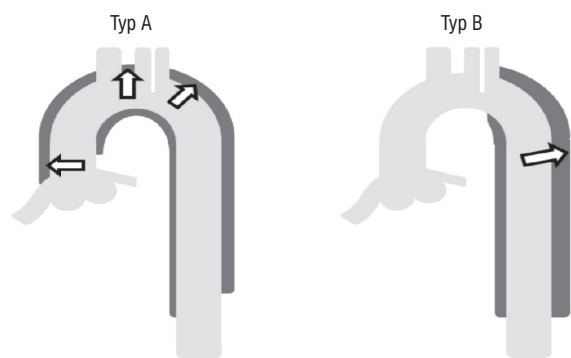
## Introduction

The aortic dissection is a condition when the tear of intima (entry) leads to pathological separation of the aorta layers, resulting in forming two blood flows: in a true and false lumen. The additional area connecting two lumens (secondary entry) can appear on different levels. The false lumen could be formed between various layers of the aorta wall and have different diameters including the considerable wide ones. In these cases the true lumen of aorta performs significant stenosis which requires surgical treatment.

According to the currently used Stanford classification and as far as the aortic dissection location is concerned, there are two types of diseases — A and B (fig. 1). Type A dissection is related to ascending aorta whereas type B concerns aorta section below its subclavian branch. The A type accounts for serious cardiosurgery problems is treated as a matter of urgency. The type B dissection is treated with medical therapy but in case of risk of rupture or abdominal organs and lower limbs ischemia the surgical intervention should be taken into consideration. The most commonly applied method is endovascular stent-graft placement, covering the place of damaged intima [1]. The aim of the surgery is to increase the true lumen diameter and cause the false lumen thrombosis in the area of dissection [2–5].

The important clinical problem concerning the patients after the stent-graft placement is a malperfusion of organs supplied with arterial blood from the obliterated false lumen area.

The study describes the treatment of a female patient suffering from B type dissection after the endovascular stent-graft (Zenith type) placement in thoracic aorta. In this case the celiac trunk was blood supplied from both lumens, true and false, and the left kidney by two renal arteries coming from the false lumen.



**Rycina 1.** Rozwarstwienia aorty według klasyfikacji Stanford  
**Figure 1.** Stanford classification of aortic dissection

## Wstęp

Rozwarstwieniem aorty nazywamy stan, w którym dochodzi do pęknięcia błony wewnętrznej (tzw. *entry*) i patologicznego rozdzielenia warstw ściany aorty, w wyniku czego powstają w jej obrębie dwa kanały przepływu krwi: prawdziwy i rzekomy. Pomiędzy kanałami, na różnych poziomach, mogą wytwarzać się również dodatkowe wrota przepływu krwi, tak zwane wrota wtórne. Kanał rzekomy może powstawać pomiędzy różnymi warstwami ściany naczynia i mieć różną wielkość, niekiedy powiększając się do znacznych rozmiarów. Światło aorty w obrębie kanału prawdziwego bardzo często ulega wówczas istotnemu zwężeniu i stan taki wymaga leczenia chirurgicznego.

Ze względu na umiejscowienie rozwarstwienia różni się, według aktualnie obowiązującej klasyfikacji Stanford, dwa typy choroby — A i B (ryc. 1). Rozwarstwienie typu A obejmuje aortę wstępującą, natomiast rozwarstwienie typu B dotyczy odcinka aorty poniżej odejścia od niej lewej tętnicy podobojczykowej. Rozwarstwienia typu A stanowią poważny problem kardiologiczny i są leczone operacyjnie w trybie pilnym. Rozwarstwienia typu B leczy się zachowawczo, lecz jeśli stwarzają ryzyko pęknięcia, niedokrwienia narządów jamy brzusznej lub kończyn dolnych należy rozważyć wskazania do interwencji chirurgicznej. W takich przypadkach najczęściej stosowaną metodą zabiegową jest wewnątrznaczyniowa implantacja stentgraftu pokrywającego miejsce pęknięcia błony wewnętrznej [1]. Celem tego typu operacji jest uzyskanie poszerzenia światła kanału prawdziwego oraz spowodowanie zakrzepnięcia kanału rzekomego w obrębie rozwarstwienia [2–5].

Ważnym problemem klinicznym dotyczącym pacjentów po tego typu zabiegach jest niedokrwienie narządów zaopatrywanych w krew tętniczą od kanału rzekomego, który po implantacji stentgraftu ulega zakrzepnięciu.

W pracy przedstawiono opis przebiegu choroby u pacjentki z rozwarstwieniem typu B, leczonej metodą wewnątrznaczyniowego wszczepienia stentgraftu typu Zenith do aorty piersiowej, u której pień trzewny zaopatrywany był z obu kanałów, a lewa nerka była unaczyniona przez dwie tętnice nerkowe zaopatrywane w krew z kanału rzekomego.

## Opis przypadku

Pacjentkę 53-letnią przyjęto do Kliniki Chirurgii Ogólnej, Naczyniowej i Transplantacyjnej SPCSK w Warszawie 23 marca 2011 roku w celu kontynuacji leczenia rozwarstwienia aorty piersiowo-brzusznej. W wywiadzie odnotowano również choroby współistniejące — nadciśnienie tętnicze leczone od 2006 roku, dyslipidemię, otyłość oraz niedokrwistość z niedoboru żelaza.

## Case report

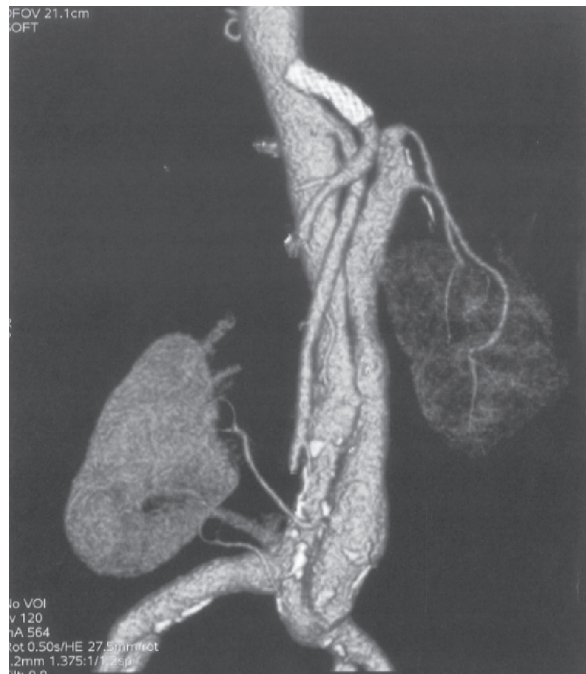A 53-year-old patient was admitted to the clinic on 23<sup>rd</sup> March 2011 in order to continue dissection of thoraco-abdominal aorta treatment. The review proved concomitant diseases presence i.e. arterial hypertension treated since 2006, dyslipidemia, obesity and iron deficiency anemia. Pulmonary thromboembolism and left lower extremity deep vein thrombosis were noticed in the patient's medical history. Moreover, the patient mentioned the 15 years nicotine addiction and strong family history in cardiovascular diseases.

In 2006 the patient underwent endovascular 'Zenith' stent-graft placement operation over the thoracic aorta due to aortic dissection and aneurysmal aortic dilatation to 81 mm. After operation the process of thrombosis in the false lumen over the thorax was evident. Wide secondary entry, supplying blood to the false lumen was localised on the celiac trunk level. In order to eliminate the inflow to the false lumen, the patient underwent celiac trunk angioplasty with covered stent placement at the beginning of March 2011. In the angio-computed tomography examination the stent patency was correct and the inflow on the celiac trunk ostium level was eliminated. This examination showed also another secondary entry in the left common iliac artery, which maintained the false lumen patency. Two left renal arteries were supplied by blood from this area.

Considering the fact that angio-computed tomography examination revealed an increase of abdominal aorta diameter to 42 mm, significant stenosis of true lumen and insufficient inflow to the left kidney, the patient was planned to have surgical treatment. The vascular graft placement with the beginning in the left external iliac artery and ending in the two left renal arteries and stent-graft implantation to the left common iliac artery were needed to eliminate the false lumen with simultaneous preserving of left renal perfusion. The operation was performed on 25<sup>th</sup> March 2011.

The vascular graft was composed of the patient's own vessel and the PTFE (polytetrafluoroethylene) graft with 6 mm diameter. Approximately 25 cm of saphena magna was taken and cut into two halves. Then, they were sutured lengthwise on the ending, creating common ostium by the length of 8 mm which was connected with the 6 mm in diameter PTFE graft with the 'end to end' method. The next step was creating the vascular shunt between PTFE ending and the left external iliac artery with using the method 'end to side'. Then the both vessel parts were connected with the two left renal arteries 'end to end' (fig. 3).

The following angio-CT examination, which was carried out 6 days after operation, showed proper left kidney perfusion, iliac common artery stent graft patency and the lack of inflow to the false lumen. There were no complications on further clinical course. The kidney



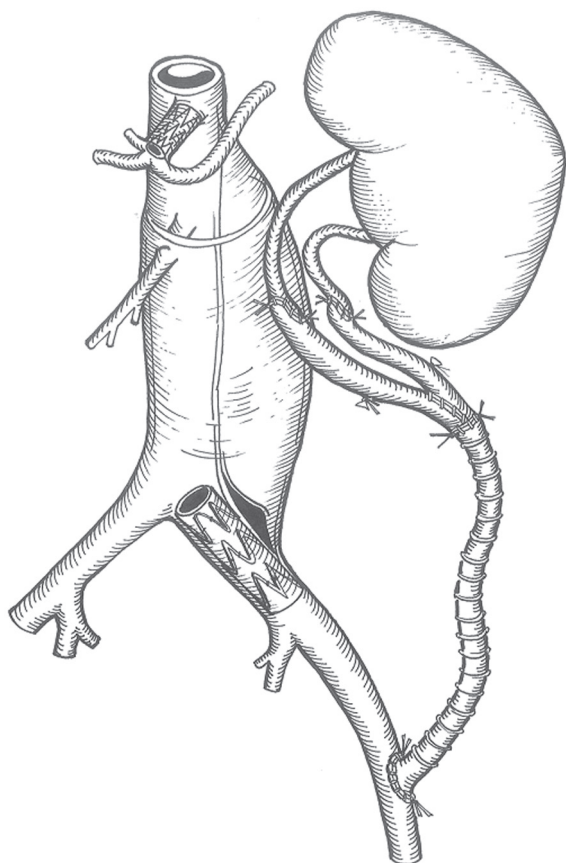
**Rycina 2.** Rekonstrukcja z badania angio-CT

**Figure 2.** Angio-CT reconstruction

U chorej wystąpiła w przeszłości zatorowość płucna oraz zapalenie żył głębokich kończyny dolnej lewej. Ponadto pacjentka była uzależniona od nikotyny od 15 lat, a w wywiadzie rodzinnym stwierdzono ryzyko chorób sercowo-naczyniowych.

W 2006 roku pacjentka przeżyła operację wewnątrznaczyniowej implantacji stentgraftu typu Zenith do aorty piersiowej z powodu jej rozwarstwienia i tętniakowatego poszerzenia do 81 mm. Po zabiegu kanał rzekomy uległ zakrzepnięciu w obrębie klatki piersiowej. Na poziomie odejścia od aorty pnia trzewnego był on zaopatrywany z szerokich wrót wtórnych. W celu eliminacji napływu krwi do kanału rzekomego na początku marca 2011 roku wykonano angioplastykę pnia trzewnego z implantacją stentu krytego. W kontrolnym badaniu angio-CT (naczyniowa tomografia komputerowa) wykazano prawidłową drożność stentu oraz zahamowanie napływu do kanału rzekomego na poziomie ostium pnia trzewnego (ryc. 2). W tym samym badaniu uwidoczniono, że istnieją kolejne wrota wtórne znajdujące się w tętnicy biodrowej wspólnej lewej. Napływ krwi z tego miejsca utrzymywał drożność kanału rzekomego, z którego zaopatrywane były dwie tętnice nerkowe lewe.

Z uwagi na wykazanie w badaniu angio-CT poszerzenia aorty brzusznej do 42 mm, znaczne zwężenie kanału prawdziwego oraz słabszy napływ krwi do nerki lewej zaplanowano wykonanie przeszczepu naczyniowego od



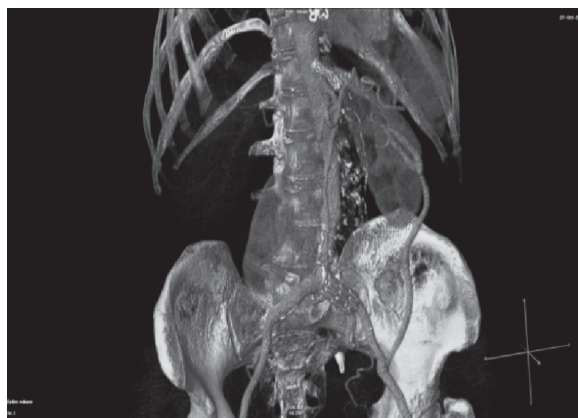**Rycina 3.** Schemat wykonania przeszczepu naczyniowego  
**Figure 3.** Scheme of grafts connection

function was examined by assaying creatinine rate in plasma achieving standard results.

The patient was discharged from the clinic in a good condition with proper kidney function without abdominal organs perfusion disorders. The patient was followed up by the Vascular Surgery Clinic. The next angio-CT examination was taken after 7 months. This showed the stent-grafts and vascular graft patency.

### Discussion

According to the currently used Stanford classification, the type B aortic dissection usually requires treating only with medical therapy. In this kind of treatment, the strict control of concomitant diseases, especially the arterial hypertension is essential. Surgery including endovascular stent-graft placement can be used for patients with the risk of aorta rupture or the symptomatic dissection. Surgery treatment should be chosen in case of abdominal or pelvis organs as well as lower limbs malperfusion symptoms. Endovascular stent-graft placement, as the most often chosen method of treating aortic dissection aims not only for extending true lumen diameter but also



**Rycina 4.** Rekonstrukcja z kontrolnego badania angio-CT po operacji

**Figure 4.** Angio-CT reconstruction after the operation

tętnicy biodrowej zewnętrznej lewej do dwóch tętnic nerkowych i implantacji stentgraftu do tętnicy biodrowej wspólnej lewej w celu uzyskania zamknięcia kanału rzekomego aorty z jednoczesnym utrzymaniem przepływu w nerce lewej. Operacja odbyła się 25 marca 2011 roku.

Przeszczep naczyniowy został wykonany częściowo z żyły własnej pacjentki i z protezy PTFE (politetrafluoroetylen) o średnicy 6 mm. Pobrano około 25 cm żyły odpiszczelowej, którą podzielono na pół, a uzyskane w ten sposób dwa odcinki żyły zszyto bokami, tworząc wspólne ujście na odcinku 8 mm. Następnie zespolono je z protezą naczyniową PTFE o średnicy 6 mm sposobem „koniec do końca”. W kolejnym etapie operacji wykonano zespolenie protezy PTFE z tętnicą biodrową zewnętrzną lewą metodą „koniec do boku” oraz zszyto dwa odcinki żył z tętnicami nerkowymi lewej nerki sposobem „koniec do końca” (ryc. 3).

W kontrolnym badaniu angio-CT, które wykonano 6 dni po operacji, stwierdzono prawidłowy przepływ nerkowy, drożność stentgraftu w tętnicy biodrowej wspólnej oraz brak napływu do kanału fałszywego (ryc. 4). Dalsza hospitalizacja przebiegała bez powikłań. Kontrolowano czynność nerek oznaczając stężenie kreatyniny w osoczu i uzyskując wartości w granicach normy.

Chorą wypisano z Kliniki w stanie ogólnym dobrym, z dobrą czynnością nerek, bez zaburzeń ukrwienia narządów jamy brzusznej, pozostając pod opieką Poradni Chirurgii Naczyniowej. Kolejne kontrolne badanie CT wykonano po 7 miesiącach. Stwierdzono w nim drożność zarówno stentów, jak i przeszczepu naczyniowego.

### Omówienie

Rozwarstwienie aorty typu B według klasyfikacji Stanford jest chorobą, która często wymaga jedynie le-



eliminates false lumen (by closing inflow into the primary entry), causes its thrombosis and mechanical stability of aorta walls [1–5]. This method efficacy reaches 98.2% in meta analysis showed by Eggebrecht group in 2006 [4].

For patients with aortic dissection, in a group with main functional arteries supplied from false lumen, the abdominal organs and lower limbs perfusion depends on the false lumen patency. In case of stent-graft placement as a method of aortic dissection treatment, the option of inflow closure to these arteries should be considered. Major complications after using endovascular treatment, which may have risk of death and require follow up treatment including also abdominal organs ischemia, occur in approximately 11.2% cases [4]. Minor complications, not requiring treatments in future i.e. for example temporary renal insufficiency occur in approximately 2.4% cases [4]. Chronic dissections treated with endovascular methods carry lower surgery risk and amount of complications than acute ones (9.1% v. 21.7%) [4]. The method which ensures continuity of flow and a proper organs function in case of complications, is vascular false lumen by-pass graft.

The best material used in vascular surgery is the patient's own vessel. Many times it is difficult or even impossible to obtain sufficiently good autograft, both of quality and quantity. In these cases PTFE synthetic endovascular stent-grafts are used.

Described above the medical treatment enables the patients with aortic dissection to be completely cured which means maintenance of the aorta patency, eliminating the false lumen and protecting from rupturing in this area and also ensuring proper organs perfusion.

## References

1. Pupka A, Blocher D, Chruściel P, Lepiesza A, Rojek A (2009) Synthetic endovascular prostheses in the treatment of the aortic dissection. *Polim Med*; 39: 47–56.
2. Nienaber CA, Zannetti S, Barbieri B et al (2005) Investigation of stent grafts in patients with type B aortic dissection: design of the INSTEAD trial — a prospective, multicenter, European randomized trial. *Am Heart J*; 149: 592–599.
3. Dake MD, Kato N, Mitchell RS et al (1999) Endovascular stent-graft placement for the treatment of acute aortic dissection. *N Engl J Med*; 340: 1546–1552.
4. Eggebrecht H, Nienaber CA, Neuhauser M et al (2006) Endovascular stent-graft placement in aortic dissection: a meta-analysis. *Eur Heart J* 2006; 27: 489–498.
5. Motyka M, Grodowski M, Pachelski W, Walas R, Boczej R, Ruciński T (2011) Rozwarstwienie typu B aorty piersiowo-brzusznej — strategia i możliwości leczenia rekonstrukcyjnego. *Kardiochir Torakochir Pol*; 4: 483–488.
6. Farina GA, Kwiatkowski T (2003) Aortic dissection, cardiovascular update. Department of Emergency Medicine, Long Island Jewish Medical Center, Albert Einstein College of Medicine, New Hyde Park, New York, USA

czenia zachowawczego. Ważnym aspektem tego rodzaju postępowania jest dobra kontrola chorób współistniejących, szczególnie nadciśnienia tętniczego. Leczenie chirurgiczne, w tym wewnątrznacyniowa implantacja stentgraftu, znajduje zastosowanie u chorych, u których istnieje ryzyko pęknięcia ściany aorty lub rozwarstwienie jest objawowe. Do wyboru leczenia zabiegowego predysponują objawy niedokrwienia narządów jamy brzusznej, miednicy oraz kończyn dolnych. Wewnątrznacyniowa implantacja stentgraftu, jako najczęściej wybierana metoda leczenia rozwarstwienia aorty, ma na celu nie tylko poszerzenie światła kanału prawdziwego, lecz również eliminację kanału rzekomego przez zamknięcie napływu przez wrota pierwotne oraz jego zakrzepnięcie, a także mechaniczną stabilizację ściany aorty [1–5]. Ta metoda leczenia zabiegowego cechuje się wysoką skutecznością sięgającą 98,2% w meta analizie przedstawionej w 2006 roku przez zespół Eggebrechta [4].

U pacjentów z rozwarstwieniem aorty, u których od kanału rzekomego zaopatrywane są ważne czynnościowo tętnice, ukrwienie narządów jamy brzusznej oraz kończyn dolnych uzależnione jest od drożności tego kanału. W sytuacji, gdy metodą leczenia rozwarstwienia jest implantacja stentgraftu do aorty należy brać pod uwagę możliwość zamknięcia napływu do tych tętnic. Poważne powikłania po zastosowaniu leczenia wewnątrznacyniowego, które stwarzają zagrożenie życia i wymagają dalszego leczenia, w tym również niedokrwienie narządów jamy brzusznej, występują w około 11,2% przypadków [4]. Powikłania niewymagające leczenia w przyszłości, na przykład przejściowe upośledzenie czynności nerek zdarzają się w około 2,4% przypadków [4]. Przewlekłe rozwarstwienia, leczone metodami wewnątrznacyniowymi, wiążą się ze znacznie mniejszym ryzykiem operacyjnym i mniejszą ilością powikłań niż rozwarstwienia ostre (9,1% v. 21,7%) [4]. Metodą, która zapewnia ciągłość przepływu i prawidłowe funkcjonowanie narządów jest w tej sytuacji wykonanie przeszczepu nacyniowego, omijającego kanał rzekomy.

Najlepszym z możliwych materiałów wykorzystywanych w operacjach nacyniowych jest naczynie własne pacjenta. Niejednokrotnie nie udaje się jednak uzyskać wystarczająco dobrego autoprzszczepu, zarówno pod względem jakościowym, jak i ilościowym. W takich przypadkach do wykonania zabiegu używa się protez nacyniowych syntetycznych (np. PTFE).

Opisane powyżej postępowanie daje pacjentom z rozwarstwieniem aorty możliwość całkowitego wyleczenia, którego zasadniczym celem jest utrzymanie drożności aorty, eliminacja kanału rzekomego i zabezpieczenie przed pęknięciem w jego obszarze oraz jednoczesne zapewnienie dobrej perfuzji narządowej.