

Stent-graft collapse after endovascular treatment of aortic dissection — case report and review of literature

Zapadnięcie stent-graftu po wewnątrznaczyniowym leczeniu rozwarstwienia aorty — opis przypadku i przegląd literatury

Tomasz Jakimowicz, Michał Macech, Amro Alsharabi, Jacek Szmidt

Department of General, Vascular and Transplant Surgery, Medical University of Warsaw, Poland (Katedra i Klinika Chirurgii Ogólnej, Naczyniowej i Transplantacyjnej Warszawskiego Uniwersytetu Medycznego w Warszawie)

Abstract

Application of endovascular method for type B aortic dissection treatment is valuable option compared with open surgery. Despite the lower rate, complications in the endovascular treatment remain important issue. One of them is collapse of the prosthesis.

The aim of the study was to present case of stent-graft collapse after endovascular treatment due to aortic dissection and management of this complication, and to highlight the weight of post-operative surveillance. A 44-year old male with resistant hypertension, treated due to aortic dissection 6 years ago, was admitted to Department of General, Vascular and Transplant Surgery of Warsaw Medical University, due to chest pain and decrease of claudication distance to 50 meters since last year. Computed tomography (CT) at admission revealed collapsed proximal part of Zenith stent-graft in descending aorta and fully patent false lumen of dissection. We performed endovascular treatment by additional Zenith stent-graft implantation, successfully restoring blood flow in the true lumen. In one-year observation patient remained asymptomatic and false lumen thrombosed.

Stent-graft collapse is one of the rarest complications that occur after the endovascular treatment of the pathologies of thoracic aorta. Small radius of aorta, poor apposition to the inner curve of aorta and exceeding oversizing of the endograft were often reported as the etiology of the complication. Therefore strict CT surveillance is necessary due to wide spectrum of symptoms of collapsed prosthesis. Endovascular management with stent or stent-graft deployment should be first choice treatment.

Key words: aortic dissection, complication, collapse, endovascular treatment

Streszczenie

Zastosowanie metody wewnątrznaczyniowej do leczenia rozwarstwień typu B stało się cenną alternatywą dla metody otwartej. Powikłania po zastosowaniu tej metody, mimo niższego odsetka występowania, stanowią ważny problem. Jednym z nich jest zapadnięcie się protezy.

Celem pracy było przedstawienie przypadku zapadnięcia się stent-graftu po leczeniu wewnątrznaczyniowym z powodu rozwarstwienia oraz leczenia tego powikłania, a także podkreślenie wagi pooperacyjnej kontroli po implantacji endoprotezy.

Mężczyzna 44-letni z opornym nadciśnieniem tętniczym, leczony wewnątrznaczyniowo z powodu rozwarstwienia aorty przed 6 laty, został przyjęty do kliniki z powodu bólu w klatce piersiowej i zmniejszenia dystansu

Adres do korespondencji:

dr hab. n. med. Tomasz Jakimowicz

Katedra i Klinika Chirurgii Ogólnej, Naczyniowej i Transplantacyjnej Warszawskiego Uniwersytetu Medycznego w Warszawie

ul. Banacha 1a, 02–097 Warszawa

tel.: +48 22 599 24 67

faks: +48 22 599 24 68

e-mail: tomj@wum.edu.pl

Autorzy publikacji nie zgłaszają konfliktu interesów.

chromania do około 50 metrów od roku. Tomografia komputerowa (CT) wykazała zapadnięcie się proksymalnej części stent-graftu Zenith w aorcie zstępującej i drożny kanał rzekomy rozwarstwienia. Zastosowano leczenie wewnątrznaczyniowe — wprowadzono dodatkowy stent-graft, skutecznie przywracając przepływ w kanale prawdziwym. W czasie rocznej obserwacji chory pozostał bezobjawowy, a kanał rzekomy uległ zakrzepicy. Zapadnięcie się stent-graftu jest jednym z najrzadziej opisywanych powikłań występujących po leczeniu wewnątrznaczyniowym patologii aorty piersiowej. Mała krzywizna aorty, niedostateczne przyleganie protezy do jej wewnętrznej krzywizny oraz nadmierne przewymiarowanie stent-graftu są czynnikami, które mogą mieć wpływ na wystąpienie tego powikłania. Dlatego istotna jest ścisła kontrola radiologiczna po operacji. Metodą z wyboru leczenia zapadnięcia się stent-graftu powinno być postępowanie wewnątrznaczyniowe z założeniem dodatkowego stentu lub stent-graftu.

Słowa kluczowe: rozwarstwienie aorty, powikłania, zapadnięcie, leczenie wewnątrznaczyniowe

Acta Angiol 2013; 19: 4: 154–161

Introduction

Aortic dissection is common pathology of thoracic aorta estimating 2.9 per 100,000 year incidence [1]. Open surgery requires thoracotomy, lung collapse, aortic cross-clamping and intercostal arteries reimplantation usually in hypothermia. Moreover temporary multiorgan ischemia and significant blood loss is common [2]. Since 1999, when Dake et al. reported stent-graft deployment as a new alternative for open surgery in thoracic aorta dissection [3], numerous authors shown that results of stent-graft placement are encouraging and satisfactory [4–7]. However the technique is not free from complications: acute or retrograde type A dissection (6–8%), stroke (3%), paraplegia (2%) [8], access-related complications (3.3%) [9], endoleaks (4%), bowel infarction, limb ischemia, wound infection [8] and collapse of the prosthesis [10]. Nevertheless, complication rate is lower compared to open surgery [2].

Stent-graft collapse has been firstly reported by Mellisano [11]. It is known as exceedingly rare event, not generally observed in most studies [4, 8, 9, 12]. With collected database, Jonker et al. shown that this kind of complication occurs within first month after implantation, is associated with graft oversizing and traumatic aortic injury as an etiology. Collapse was most common in case of young age and placement of the endograft in the aortic arch [10].

The aim of the paper was to present the case of stent-graft collapse and highlight the interval to the adverse event, the management and also the weight of post-operation surveillance.

Case report

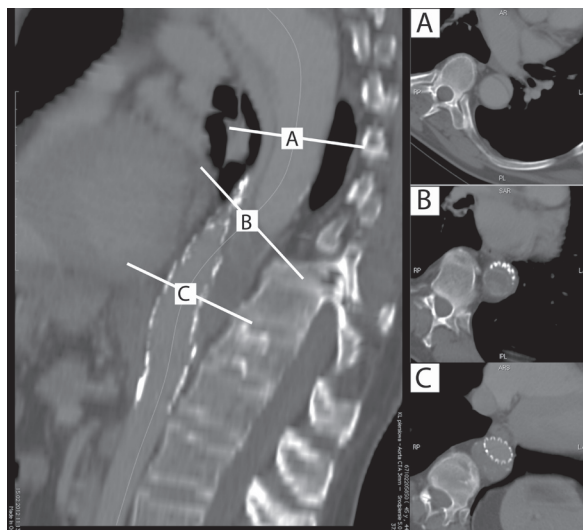
A 44-year old male with resistant hypertension and chronic kidney disease (stage 4) was admitted in February 2012 to the emergency ward at the local hospital

Wstęp

Rozwarstwienie aorty jest częstą patologią aorty piersiowej, a jej występowanie szacowane jest na 2,9/100 000 osób [1]. Leczenie operacyjne za pomocą klasycznej chirurgii wymaga torakotomii, wyłączenia jednego płuca, poprzecznego zamknięcia aorty, często wszczepienia tętnic międzyżebrowych czy hipotermii, którym towarzyszy czasowe niedokrwienie narządów jamy brzusznej i znacząca utrata krwi [2]. Od 1999 roku, gdy Dake i wsp. opisali przypadek implantacji stent-graftu jako alternatywy dla otwartej chirurgii w rozwarstwieniu aorty piersiowej [3], liczni autorzy pokazali, że wyniki leczenia rozwarstwienia za pomocą stent-graftów są zachęcające i satysfakcjonujące [4–7]. Jednak metoda ta nie jest wolna od powikłań, takich jak ostre wsteczne rozwarstwienie typu A (6–8%), udar (3%), paraplegia (2%) [8], powikłania związane z dostępem (3,3%) [9], przecieki (4%), niedokrwienie narządów jamy brzusznej i kończyn, zakażenie rany [8] i zapadnięcie się endoprotezy [10]. Jednak ich odsetek jest ciągle niższy niż w przypadku chirurgii otwartej [2].

Zapadnięcie się stent-graftu zostało po raz pierwszy przedstawione przez Mellisano [11]. Opiswane jako niezwykle rzadkie zdarzenie, nie było obserwowane w większości badań [4, 8, 9, 12]. Na podstawie zebranej bazy danych Jonker i wsp. wykazali, że takie powikłanie pojawia się zwykle w ciągu pierwszego miesiąca od wszczepienia [10]. Jest związane z dużym przewymiarowaniem protezy oraz częściej występuje w przypadku urazowego uszkodzenia aorty jako przyczyny implantacji stent-graftu. Czynnikiem ryzyka był młody wiek chorych i wszczepienie endoprotezy do łuku aorty.

Celem pracy było przedstawienie przypadku zapadnięcia się stent-graftu oraz leczenia tego powikłania, a także podkreślenie wagi pooperacyjnej kontroli po implantacji endoprotezy.



Rycina 1. Tomografia komputerowa — zapadnięty stent-graft w aorcie zstępującej

Figure 1. CT scan of collapsed stent-graft in the descending thoracic aorta

presenting chest pain and bilateral 50 meters claudication distance since previous year. Computed tomography at admission revealed collapsed proximal part of Zenith stent-graft in descending thoracic aorta and fully patent false lumen of dissection. Entry tear was on the anterior wall of aorta at the level of brachiocephalic trunk and there was no dissection below stent-graft (fig. 1). At admission ankle-brachial index equaled 0.5 on the right side and 0.43 on the left side.

In anamnesis there was Bentall operation in 2002 (due to type A dissection) proceeded with diagnosis of chronic aortic dissection in control CT in 2004. Primary entry tear was at the level of brachiocephalic trunk and secondary 8 cm above celiac trunk. Primitively pathology was treated pharmacologically for two years, however in consideration of another hospitalization due to chest pain we decided to perform endovascular repair by implantation of Zenith TX2 (32 x 147 mm) endograft at the level of secondary tear. Post-implantation angiography and CT revealed no atypical placement of the stent-graft (fig. 2). Chest pain resolved and patent false lumen was left for further observation and staged stent-grafting in case of enlargement. However, patient did not undergo CT surveillance and 6 years later the abovementioned collapse occurred.

To treat collapsed prosthesis endovascular management was performed. In consideration of inability of the closure of primary entry tear with standard device, firstly Zenith TX2 stent-graft (28 mm x 127 mm) was deployed on the verge of ostium of left subclavian ar-

Opis przypadku

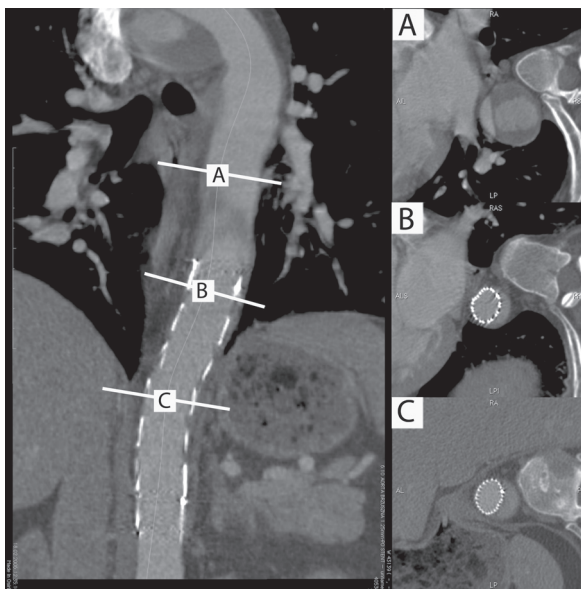
Mężczyzna 44-letni z opornym nadciśnieniem, przewlekłą chorobą nerek (stadium 4) został przyjęty w lutym 2012 roku do izby przyjęć lokalnego szpitala z bólem w klatce piersiowej i obustronnym chromaniem przestankowym o dystansie 50 metrów od roku. Tomografia komputerowa przy przyjęciu wykazała zapadnięcie się proksymalnej części stent-graftu Zenith w aorcie zstępującej i drożny kanał rzekomy rozwarstwienia. Wrota pierwotne znajdowały się na przedniej ścianie aorty na poziomie pnia ramienno-głowego, natomiast poniżej stent-graftu nie stwierdzano rozwarstwienia (ryc. 1). Przy przyjęciu wskaźnik kostkowo-ramienny wynosił 0,5 po stronie prawej i 0,43 po lewej.

W 2002 roku chory przeżył operację Bentalla (z powodu rozwarstwienia typu A). W kontrolnej tomografii komputerowej (TK) w 2004 roku stwierdzono rozwarstwienie aorty piersiowej. Wrota rozwarstwienia znajdowały się na poziomie pnia ramienno-głowego, a wtórne 8 cm, powyżej pnia trzewnego. Przez 2 lata chory był leczony farmakologicznie, jednak podczas kolejnej hospitalizacji z powodu bólu w klatce piersiowej, zdecydowano o konieczności leczenia wewnątrznaczyniowego — wszczepiono stent-graft Zenith TX2 (32 x 147 mm) pokrywający wrota wtórne rozwarstwienia. W kontrolnej TK nie stwierdzono nieprawidłowości (ryc. 2). Ból w klatce piersiowej ustąpił, a drożny kanał rzekomy pozostawiono do obserwacji i ewentualnego zaopatrzenia w wypadku jego powiększania. Jednak chory nie zgłaszał się na badania kontrolne, a 6 lat później stwierdzono wspomniane wyżej zapadnięcie protezy.

Zapadnięcie stent-graftu leczono metodą wewnątrznaczyniową. Wobec braku możliwości zamknięcia wrót pierwotnych rozwarstwienia standardowym stent-graftem, implantowano najpierw na granicy odejścia lewej tętnicy podobojczykowej protezę Zenith TX2 (28 mm x 127 mm). Następnie, założono kolejny stent-graft (Zenith TX2 32 mm x 127 mm) łącząc poprzedni z zapadniętym, otwierając ten drugi. Kontrolna angiografia wykazała właściwy przepływ przez aortę i wciąż drożny kanał rzekomy (który pozostawiono do dalszej obserwacji). Po operacji objawy chromania ustąpiły całkowicie, a wskaźnik kostkowo-ramienny wzrósł do 0,81 po prawej i 0,69 po lewej stronie. Nie obserwowano powikłań neurologicznych, załamania lub przesunięcia się stent-graftu. W 3 miesiące po operacji kontrolna TK wykazała pełną zakrzepicę kanału rzekomego (ryc. 3) i chory przez ponad rok pozostał bezobjawowy.

Omówienie

Od ponad dekady leczenie wewnątrznaczyniowe jest skuteczną alternatywą dla operacji otwartych w leczeniu



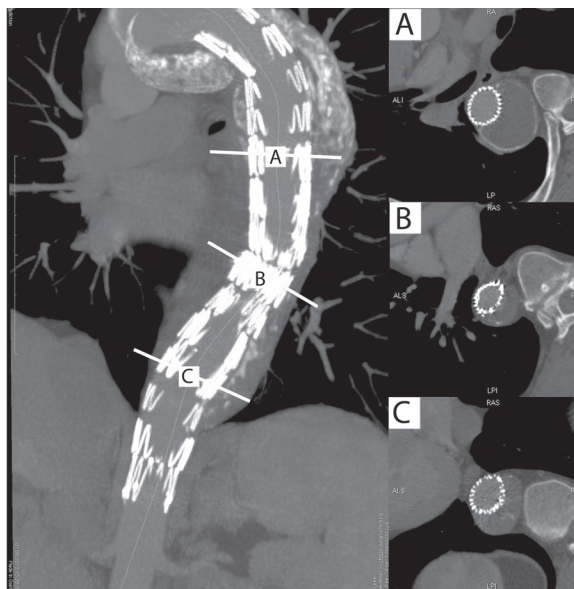
Rycina 2. Tomografia komputerowa po pierwotnym założeniu stent-graftu
Figure 2. CT scan after primary stent-graft implantation

tery. Afterwards second Zenith TX2 stent-graft (32 mm × 127 mm) was placed connecting the prior with the collapsed, re-expanding latter. Control angiography revealed proper flow through aorta and still patent false lumen. During hospital stay symptoms of claudication resolved completely with improvement of ankle-brachial index to 0.81 on the right and 0.69 on the left side, no re-collapse or neurological complications were encountered, nor thrombosis, kinking or migration of stent-grafts seen. At 3 months after operation control CT shown full thrombosis of false lumen and patient remained asymptomatic for over one year (fig. 3).

Discussion

Since more than decade endovascular treatment is valuable alternative for open surgery in the management of thoracic aorta diseases [3]. With efficacy, less mortality and complications, mini-invasive approach, stent-grafts are widely used in various indications [13, 14]. On the other hand, different complications could occur including endograft collapse.

Collapse of the stent-graft most often occurs in patients with small radius curvature of aorta, steeply angulated, with poor apposition stent-graft to the aortic wall [15–18]. The last was described as ‘bird’s beak’ deformity [19], increasing instability of proximal part. In severely angulated proximal aortic neck, stent-grafts are unable to conform to the inner curvature of the arch and protrudes into the lumen. This lack of device



Rycina 3. Tomografia komputerowa po założeniu dodatkowego stent-graftu
Figure 3. CT scan after additional stent-graft implantation

patologii aorty piersiowej [3]. Z uwagi na mniejszą śmiertelność, rzadsze powikłania czy mniej inwazyjny dostęp do operacji, stent-grafty są szeroko wykorzystywane w różnych wskazaniach [13, 14]. Z drugiej strony, nie można zapomnieć o możliwości wystąpienia powikłań, w tym zapadnięcia się stent-graftu.

Zapadnięcie stent-graftu występuje najczęściej u chorych z małym promieniem krzywizny łuku aorty, co wpływa na nieprawidłowe dopasowanie stent-graftu do ściany aorty (jego „odstawanie”) [15–18]. Zostało to opisane jako tak zwany „ptasi dziób” [19], powodujący zwiększoną niestabilność bliższej części endoprotezy. W znacznie zakrzywionych częściach aorty stent-grafty mogą nie dostosować się do wewnętrznej krzywizny łuku i „odstają” do światła. Ten brak przylegania protezy wystawia ją na powtarzane siły „wywarzające”, co prowadzi do złamań stentów lub zapadania się stent-graftu [20]. Steinbauer i wsp. [16] jako pierwsi zaobserwowali niedoskonałość w przyleganiu protezy do wewnętrznej krzywizny aorty o małym promieniu i napieranie na endoprotezę przez siły prądu krwi, co mogło być przyczyną jej zapadnięcia się. Jako prewencję takiego stanu autorzy proponują profilaktyczne wszczepianie do bliższej części stent-graftu sztywnego stentu rozprężanego na balonie [21, 22].

Autorzy licznych prac podkreślają, że nadmierne przewymiarowanie stent-graftu jest czynnikiem ryzyka zapadnięcia się protezy. Według instrukcji, w leczeniu tętniaków oraz urazowych pęknięć aorty powinno to być 10–25% [23].

wall apposition exposes the device to repetitive pullout strengths that can lead to stent fractures and/or collapse [20]. Steinbauer et al. [16] first observed lack of sufficient attachment of the device to the small curvature with tight aorta and a short radius, hence the endograft was towering up against the high hemodynamic forces in the area and might have resulted proximal collapse. For the prevention in these difficult circumstances, prophylactic placing balloon-expandable stents have been proposed [21, 22].

Plenty of the studies highlights that excessive oversize of the stent-graft is the risk factor of prosthesis collapse. According to IFU (instruction for use) in aneurysm treatment as well as in the traumatic aortic rupture it should be 10–15% [23].

Sample of collapsed stent-grafts analyzed by Jonker et al. shows that 67% were oversized $\geq 20\%$ and 16% of prostheses were oversized $\geq 40\%$ in the cohort [10]. It has to be admit, that part of excessively oversized stent-grafts were intentionally used. Lack of all possible and adequate dimensions in the stock and emergency of situation forces to proceed as the only available salvage option [18, 20, 24]. However, based on multifactorial etiology, stent-graft collapse should not be linked with oversizing only. Available are several reports of the device failure with absence of excessive oversizing [16, 20].

Collapse of the prosthesis according to the literature occurs during procedure or shortly after deployment, typically in following few days [10, 16, 18, 20–22, 25]. The critical period of highest risk seems to be within first month after implantation [20]. However, numerous of papers report delayed collapse nearly year after implantation or more [5, 24, 26]. That led Lee [21] to assumption that there are two possible periods of the failure $\frac{3}{4}$ early associated with delivery, deployment and conformation to the local anatomy and late $\frac{3}{4}$ where wireform fractures and component separations responses for endograft collapse. Similar observation showed Nienaber et al. [2], where mechanical failure of stent-graft was observed on average 19 months. Such anomaly was not observed in our case. However, the most fragile part seems to be proximal part of the prosthesis and collapse of that part was mostly observed [10, 12].

In the Department of General, Vascular and Transplant Surgery of Warsaw Medical University since March 1998 to April 2013, 1638 patients underwent endovascular treatment of aorta. Among these 359 had implanted stent-graft to thoracic aorta for various causes with 114 due to type B aortic dissection. Along these years there was observed only one case of collapsed endograft, primitively treated due to aortic dissection. Atypically, it occurred in descending thoracic aorta and 71 months

Analiza przeprowadzona przez Jonkera i wsp. pokazuje, że w grupie zapadniętych stent-graftów aż 67% było przewymiarowane o co najmniej 20%, a 16% o ponad 40% [10]. Brak szybkiej dostępności wszystkich możliwych wymiarów i nagłość sytuacji zmusza do użycia tych, które mogą być jedyną formą ratunku [18, 20, 24]. Jakkolwiek wieloczynnikowa etiologia sprawia, że zapadanie się stent-graftów nie powinno być łączone wyłącznie ze złym wymiarowaniem protez. Dostępne są liczne opisy zapadnięcia przy braku przewymiarowania [16, 20].

Zapadnięcie się protezy według danych z piśmiennictwa pojawia się najczęściej podczas operacji lub bezpośrednio po implantacji, zwykle w ciągu kilku dni [10, 16, 18, 20–22, 25]. Krytycznym okresem wydaje się być pierwszy miesiąc po założeniu stent-graftu [20]. Istnieją jednak opisy przypadków donoszące o opóźnionym zapadnięciu się po roku lub później [5, 24, 26]. To doprowadziło Lee [21] do wniosku, że są dwa okresy zwiększonego prawdopodobieństwa wystąpienia tego powikłania — wczesny, połączony z założeniem protezy oraz późny — gdzie złamania metalowego szkieletu i rozłączenia elementów stent-graftu odpowiadają za zapadanie się endoprotezy. Podobne obserwacje opublikował Nienaber i wsp. [2]. Uszkodzenia tego typu nie były obserwowane w przypadku niniejszej pracy. Należy podkreślić, że według danych z literatury najczęściej obserwowane jest zapadnięcie się najbardziej wrażliwej na odkształcanie, bliższej części stent-graftu [10, 12].

W Klinice Chirurgii Ogólnej, Naczyniowej i Transplantacyjnej Warszawskiego Uniwersytetu Medycznego od kwietnia 1998 roku do kwietnia 2013 roku leczono wewnątrznaczyniowo z powodu patologii aorty 1638 pacjentów. U 359 spośród nich implantowano stent-graft do aorty piersiowej, w tym u 114 z powodu rozwarstwienia typu B. W powyższym okresie zaobserwowano tylko jeden, opisywany przypadek zapadnięcia się stent-graftu, pierwotnie leczonego z powodu rozwarstwienia. Jego odmienność polega na tym, że wystąpił w aorcie zstępującej i aż 71 miesięcy po operacji. Przedstawiony przypadek jest jednym z najpóźniejszych opublikowanych zapadnięć. Również powolne narastanie objawów odbiega od typowego przebiegu tego powikłania.

Po leczeniu wewnątrznaczyniowym kontrole wykonywane za pomocą tomografii komputerowej są kluczowe dla wykrycia przecieków, progresji rozwarstwienia, rozwoju proksymalnego lub dystalnego powiększania się aorty, ale również do wykrycia wspomnianego wcześniej „ptasiego dziobu”, prowadzącego do zapadnięcia się endoprotezy [20, 27]. Zapadnięcie się stent-graftu może być zupełnie bezobjawowe, jednak zwykle powoduje objawy podobne do koarktacji, z niewyczuwalnym tętnem na tętnicach udowych, niedokrwieniem narządów

post deployment. To our knowledge, presented case of stent-graft collapse in 71st month after implantation is one of the most delayed symptomatic collapse in the literature. Such slowly arising evaluation of symptoms of the sequelae is unique, as well.

After endovascular repair, a strict imaging follow-up is essential to detect endoleaks, dissection progression, development of proximal or distal aorta enlargement, but also to detect abovementioned 'bird's beak' deformity leading to endograft collapse [20, 27]. Stent-graft collapse can be entirely asymptomatic, but rather causes pseudocoarctation syndrome with no femoral pulse, visceral malperfusion and hypertensive crisis [10, 18, 20, 26, 28, 29]. Relatively more severe occlusion was observed, if symptoms were present at admission and was associated with higher, statistically significant 30-day mortality compared to asymptomatic patients [10]. Our patient did not attend for control CT protocol post hospital stay, so it was impossible to detect any radiological abnormalities, even though he suffered from decreasing claudication distance for one year.

The role of *Thoracic Endovascular Repair* (TEVAR) in chronic type B aortic dissection remains controversial and its mid-term success as an alternative to open repair or best medical therapy remains unknown. In *Investigation of Stent-Grafts in Aortic Dissection* trial (INSTEAD) statistically significant difference was reached for thrombosis of false lumen in dual therapy (medical treatment combined with stent-graft implantation) with simultaneous shrinkage of the false lumen. On the other hand, TEVAR failed to improve two-year survival and adverse event rates [29]. Entry tear closure seems to be the key for healing process of false lumen [8, 19, 29, 30]. Gaxotte et al. [5] observed that complete false lumen thrombosis is difficult because of the multiplicity of re-entry sites and proximity of the visceral branches. Thus, thoracic stent-graft does not appear to be a definitive treatment of dissection [4]. Indication for TEVAR in patients with type B chronic aortic dissection is its complication including visceral or leg ischemia, aortic rupture, refractory hypertension, and refractory pain, patients with a descending thoracic aorta of 40 mm or larger in diameter at the onset of aortic dissection, patients with a descending thoracic aorta 50 mm or larger in diameter at any time and thoracic aortic aneurysm [31].

In our case suggested entry closure on the level of brachiocephalic trunk was unavailable. It could be only treated with aortic debranching or branched/fenestrated stent graft. However it is much more complicated and we have not seen indication to perform it. The first CT after implantation was calm and patient has become asymptomatic, so we did not decide about next inter-

jamy brzusznej i przełomem nadciśnieniowym [10, 18, 20, 26, 28, 29]. W przypadku wystąpienia objawów zwężenie było większego stopnia i wiązało się z wyższą, statystycznie istotną 30-dniową śmiertelnością w porównaniu z bezobjawowymi chorymi [10]. Opisywany chory nie zgłaszał się na kontrolne wizyty i TK po hospitalizacji, więc niemożliwe było stwierdzenie radiologicznych nieprawidłowości, mimo że od roku narastały objawy chromania.

Rola leczenia wewnątrznaczyniowego przewlekłych rozwarstwień typu B (TEVAR, *Thoracic Endovascular Repair*) jest ciągle nie do końca określona. W badaniu *Investigation of Stent-Grafts in Aortic Dissection* (INSTEAD) wykazano statystycznie istotną różnicę w wywołaniu zakrzepicy kanału rzekomego stosując podwójną terapię (farmakologiczna połączona z implantacją stent-graftu) w porównaniu z samą farmakoterapią. Z drugiej strony, TEVAR nie poprawił dwuletniego przeżycia chorych oraz nie zmniejszył liczby działań niepożądanych [29]. Zamknięcie wrót pierwotnych wydaje się być kluczem do leczenia rozwarstwienia [8, 19, 29, 30]. Gaxotte i wsp. [5] zauważyli, że wywołanie całkowitej zakrzepicy kanału rzekomego jest trudne ze względu na wrota wtórne oraz oderwane ujścia tętnic. Stąd pojedyncza implantacja stent-graftu wydaje się nie być ostatecznym leczeniem rozwarstwienia [4]. Klasycznymi wskazaniami do leczenia wewnątrznaczyniowego u chorych z przewlekłym rozwarstwieniem typu B są powikłania, w tym niedokrwienie wielonarządowe lub kończyn dolnych, pęknięcie aorty, oporne nadciśnienie i nieustępujący ból oraz tętniak kanału rzekomego ≥ 40 mm lub aorty ≥ 50 mm [31].

W opisywanym przypadku zamknięcie wrót pierwotnych na poziomie pnia ramienno-głowego było niemożliwe. Można było jedynie przeprowadzić „debranching” lub użyć stent-graftu z odgałęzzeniami lub wycięciami. Jednak autorzy niniejszej pracy nie widzieli wskazań do takiego postępowania. Pierwsza TK po wszczepieniu stent-graftu była uspokajająca, a chory nie miał objawów, więc nie zdecydowano się na kolejną interwencję. Jednak wrota pierwotne pozostały otwarte i prawdopodobną przyczyną zapadnięcia się stent-graftu było poszerzenie się kanału rzekomego, który uciskał początkowy odcinek endoprotezy od zewnątrz.

W leczeniu zapadniętych stent-graftów zostało zaproponowanych kilka możliwości: usunięcie przez otwartą torakotomię lub powtórne otwarcie za pomocą metod wewnątrznaczyniowych. Pierwsze rozwiązanie jest zaprzeczeniem leczenia małoinwazyjnego, jednak jego zaletą jest niemożność powtórznego zapadnięcia [22]. Większość przypadków zapadnięcia była leczona przez implantację niepokrytego stentu lub przez implantację

vention. As the primary entry tear was left open the probable cause of the collapse was enlargement of false canal which constricted proximal part of the prosthesis from out of lumen.

In the treatment of collapsed stent-graft several therapeutic options can be proposed: it can be removed via an open thoracotomy or be re-expanded by an endoluminal approach. The first solution stays in opposite the idea of mini-invasiveness of endovascular repair, however the advantage is impossibility of recurrent collapse [22]. Most reported cases of prosthesis failure have been treated by the implantation of bare stent or by the implantation of another stent-graft within the collapsed one [11]. First time performed by Idu et al. [15], balloon re-expansion, now is obsolete, since fair outcome and recollapse occur even intraprocedurally. Kasirajan and colleagues calculated that the similar success rate was achieved using stent (86%) and performing open surgery (86%) higher than, when ballooning was proceed to repair (50%) [32]. Failure of endovascular salvage of collapsed endografts and late complications related to graft can be effectively and safely managed with open repair [24]. Our management was firstly concentrated to restore flow in the true lumen with first stent-graft and secondary to re-expand collapsed prosthesis.

Conclusions

The cause of stent-graft collapse is not only exceed oversizing but also false lumen dilatation and compression of the endoprosthesis. Therefore postoperative surveillance is crucial to detect first signs of the collapse. The first choice treatment should be endovascular.

References

- Mészáros I, Mórocz J, Szlávi J et al (2000) Epidemiology and clinicopathology of aortic dissection. A population-based longitudinal study over 27 years. *Chest* 117; 1271–1278.
- Nienaber CA, Kische S, Ince H (2007) Thoracic aortic stent-graft devices: problems, failure modes, and applicability. *Semin Vasc Surg* 20; 81–89.
- Dake MD, Kato N, Mitchell RS et al (1999) Endovascular stent-graft placement for the treatment of acute aortic dissection. *N Engl J Med* 340; 1546–1552.
- Eggebrecht H, Nienaber CA, Neuhäuser M et al (2006). Endovascular stent-graft placement in aortic dissection: a meta-analysis. *Eur Heart J*; 27: 489–498.
- Gaxotte V, Thony F, Rousseau H et al (2006) Midterm results of aortic diameter outcomes after thoracic stent-graft implantation for aortic dissection: a multicenter study. *J Endovasc Ther*; 13: 127–138.
- Krohg-Sørensen K, Hafsaal G, Fosse E, Geiran OR (2003) Acceptable short-term results after endovascular repair of diseases of the thoracic aorta in high risk patients. *Eur J Cardiothorac Surg*; 24: 379–387.

kolejnego stent-graftu w zapadnięty [11]. Po raz pierwszy wykonane przez Idu i wsp. [15] otwarcie balonem, obecnie jest niepraktykowane ze względu na niesatysfakcjonujące wyniki i powtórne zapadanie nawet podczas tej samej operacji. Kasirajan i wsp. podają, że podobny rezultat osiąga się używając stentu (86%) i wykonując operację klasyczną (86%). Wynik jest wyższy niż w przypadku, gdy do operacji wykorzystano jedynie rozprężanie balonem (50%) [32]. Niepowodzenia wewnątrznaczyniowego leczenia zapadniętych endoprotez mogą być leczone metodą klasyczną [24]. Postępowanie autorów niniejszej pracy skupiło się najpierw na przywróceniu przepływu w kanale prawdziwym poprzez pierwszy stent-graft i następnie na ponownym rozprężeniu zapadniętej protezy.

Wnioski

Do przyczyn zapadnięcia się stent-graftu należy nie tylko przewymiarowanie, ale także poszerzenie się kanału rzekomego i zewnętrzny ucisk endoprotezy. Dlatego kontrola pooperacyjna jest niezmiernie istotna w celu wykrycia pierwszych oznak zapadania. Metodą z wyboru powinno być leczenie wewnątrznaczyniowe.

- Dumfarth J, Michel M, Schmidli J et al (2011) Mechanisms of failure and outcome of secondary surgical interventions after thoracic endovascular aortic repair. *Thorac Cardiovasc Surg*; 59: V177.
- Neuhauser B, Greiner A, Jaschke W, Chemelli A, Fraedrich G (2008) Serious complications following endovascular thoracic aortic stent-graft repair for type B dissection. *Eur J Cardiothorac Surg*; 33: 58–63.
- Criado FJ, Abul-Khoudoud OR, Domer GS et al (2005) Endovascular repair of the thoracic aorta: lessons learned. *Ann Thorac Surg*; 80: 857–863.
- Jonker FH, Schlosser FJ, Geirsson A, Sumpio BE, Moll FL, Muhs BE (2010) Endograft collapse after thoracic endovascular aortic repair. *J Endovasc Ther*; 17: 725–734.
- Melissano G, Tshomba Y, Civilini E, Chiesa R (2004) Disappointing results with a new commercially available thoracic endograft. *J Vasc Surg*; 39: 124–130.
- Kim U, Hong SJ, Kim J et al (2009) Intermediate to long-term outcomes of endoluminal stent-graft repair in patients with chronic type B aortic dissection. *J Endovasc Ther*; 16: 42–47.
- Glade GJ, Vahl AC, Wisselink W, Linsen M, Balm R (2005) Mid-term survival and costs of treatment of patients with descending thoracic aortic aneurysms; endovascular vs. open repair: a case-control study. *Eur J Vasc Endovasc Surg*; 29: 28–34.
- Narayan P, Wong A, Davies I et al (2011) Thoracic endovascular repair versus open surgical repair — which is the more cost-effective intervention for descending thoracic aortic pathologies? *Eur J Cardiothorac Surg*; 40: 869–874.

15. Idu MM, Reekers JA, Balm R, Ponsen KJ, de Mol BA, Legemate DA (2005) Collapse of a stent-graft following treatment of a traumatic thoracic aortic rupture. *J Endovasc Ther*; 12: 503–507.
16. Steinbauer MG, Stehr A, Pfister K et al (2006) Endovascular repair of proximal endograft collapse after treatment for thoracic aortic disease. *J Vasc Surg*; 43: 609–612.
17. Muhs BE, Balm R, White GH, Verhagen HJ (2007) Anatomic factors associated with acute endograft collapse after Gore TAG treatment of thoracic aortic dissection or traumatic rupture. *J Vasc Surg*; 45: 655–661.
18. Hinchliffe RJ, Krasznai A, Schultzekool L et al (2007) Observations on the failure of stent-grafts in the aortic arch. *Eur J Vasc Endovasc Surg*; 34: 451–456.
19. Ueda T, Fleischmann D, Dake MD, Rubin GD, Sze DY (2010) Incomplete endograft apposition to the aortic arch: bird-beak configuration increases risk of endoleak formation after thoracic endovascular aortic repair. *J Radiology*; 255: 645–652.
20. Canaud L, Alric P, Desgranges P, Marzelle J, Marty-Ané C, Becquemin JP (2010). Factors favoring stent-graft collapse after thoracic endovascular aortic repair. *J Thorac Cardiovasc Surg*; 139: 1153–1157.
21. Lee WA (2009) Failure modes of thoracic endografts: prevention and management. *J Vasc Surg*; 49: 792–799.
22. Sze DY, Mitchell RS, Miller DC et al (2009) Infolding and collapse of thoracic endoprostheses: manifestations and treatment options. *J Thorac Cardiovasc Surg*; 138: 324–333.
23. <http://www.cookmedical.com/readFile?fileName=I-TX2-PRO-FORM-US-0903-369-01>.
24. Tadros RO, Lipsitz EC, Chaer RA, Faries PL, Marin ML, Cho JS (2011) A multicenter experience of the management of collapsed thoracic endografts. *J Vasc Surg*; 53: 1217–1222.
25. Bandorski D, Brück M, Günther HU, Manke C (2010) Endograft collapse after endovascular treatment for thoracic aortic disease. *Cardiovasc Intervent Radiol*; 33: 492–497.
26. Rodd CD, Desigan S, Hamady MS, Gibbs RG, Jenkins MP (2007) Salvage options after stent collapse in the thoracic aorta. *J Vasc Surg*; 46: 780–785.
27. Pua U, Tay KH, Tan BS et al (2009) CT appearance of complications related to thoracic endovascular aortic repair (TEVAR): a pictorial essay. *Eur Radiol*; 19: 1062–1068.
28. Mestres G, Maeso J, Fernandez V, Matas M (2006) Symptomatic collapse of a thoracic aorta endoprosthesis. *J Vasc Surg*; 43: 1270–1273.
29. Nienaber CA, Rousseau H, Eggebrecht H et al (2009) Randomized comparison of strategies for type B aortic dissection. The INvestigation of STEnt Grafts in Aortic Dissection (INSTEAD) Trial. *Circulation*; 120: 2519–2528.
30. Schoder M, Czerny M, Cejna M et al (2007) Endovascular repair of acute type B aortic dissection: long-term follow-up of true and false lumen diameter changes. *The Ann Thorac Surg*; 83: 1059–1066.
31. Kato N, Shimono T, Hirano T et al (2002) Midterm results of stent-graft repair of acute and chronic aortic dissection with descending tear: the complication-specific approach. *The J Thorac Cardiovasc Surg*; 124: 306–312.
32. Kasirajan K, Dake MD, Lumsden A, Bavaria J, Makaroun MS (2012) Incidence and outcomes after infolding or collapse of thoracic stent grafts. *J Vasc Surg*; 55: 652–658.