

Adventitial cystic degeneration of the popliteal artery as a seldom cause of lower leg ischemia at a young age

Zwyrodnienie torbielowate przydanki tętnicy podkolanowej jako rzadka przyczyna niedokrwienia kończyny dolnej w młodym wieku

Jerzy Leszczyński¹, Waldemar Macioch¹, Tomasz Brzeziński¹, Maciej Skórski¹,
Olgierd Rowiński², Loretta Grabowska-Derlatka²

¹Department of General and Thoracic Surgery, Warsaw Medical University, Warsaw, Poland (Klinika Chirurgii Ogólnej i Chorób Klatki Piersiowej Warszawskiego Uniwersytetu Medycznego w Warszawie)

²Department of Clinical Radiology, Warsaw Medical University, Warsaw, Poland (II Zakład Radiologii Klinicznej Warszawskiego Uniwersytetu Medycznego w Warszawie)

Abstract

The study presents the case of lower limb ischemia due to adventitial cystic degeneration of the popliteal artery in young men. The pathogenesis of this disease is not clear and several theories which explain its origin are present. This seldom disease can be the reason of leg ischemia in young age. The contrast-enhanced computed tomography and duplex sonography play the main role in diagnostics. In advanced stage of disease basic treatment is the vascular bypass with best use of vein bypass.

Key words: adventitial cystic degeneration, popliteal artery, lower leg ischemia

Streszczenie

W pracy przedstawiono przypadek niedokrwienia kończyny dolnej u młodego mężczyzny spowodowany zwyrodnieniem torbielowatym przydanki tętnicy podkolanowej. Etiologia choroby nie jest do końca jasna i istnieje kilka teorii tłumaczących jej powstanie. Ta rzadka patologia może być przyczyną niedokrwienia kończyny dolnej w młodym wieku. W diagnostyce ważną rolę odgrywa angiografia tomografii komputerowej oraz USG Doppler. Podstawowym leczeniem w zaawansowanym stadium choroby jest rekonstrukcja chirurgiczna, najlepiej z użyciem żyły własnej.

Słowa kluczowe: zwyrodnienie torbielowate przydanki, tętnica podkolanowa, niedokrwienie kończyny dolnej

Acta Angiol 2013; 19, 3: 128–134

Introduction

Atherosclerosis remains the main reason of lower leg ischemia. The appearance of leg ischemia in young patients who have no risk factors of atherosclerosis suggests the suspicion of other etiology. In the case of popliteal artery, leg ischemia can be evoked by popliteal artery entrapment. It is usually generated due to

Wstęp

Miażdżyca zarostowa tętnic pozostaje zdecydowanie najczęstszą przyczyną niedokrwienia kończyn dolnych. Wystąpienie objawów niedokrwienia u młodych chorych, którzy nie mają istotnych czynników ryzyka miażdżycy skłania do podejrzenia innej niż miażdżycowa etiologii. W przypadku tętnicy podkolanowej przyczyną

Adres do korespondencji:

Dr n. med. Jerzy Leszczyński
ul. Księcia Bolesława 5d/89, 01–494 Warszawa
tel.: +48 22 599 25 64
faks: +48 22 599 15 64
e-mail: jleszczynski@wum.edu.pl

compression of medially relocated popliteal artery by medial head of the gastrocnemius muscle or by popliteus muscle if the artery lies in the primitive position distal to the popliteus muscle [1, 2]. The frequent reason of leg ischemia in popliteal section is popliteal artery aneurysm which takes a stand in 50% bilaterally. It is usually accompanied by atherosclerosis but mural thrombus is its typical feature. The leg ischemia in this pathology has thrombotic origin due to distal thromboembolism from the aneurysmal sac or thrombosis of the popliteal aneurysm [3, 4]. Adventitial cystic degeneration of the popliteal artery is a seldom reason of leg ischemia. This syndrome is usually observed at men in 3 and 4 decade of life [5]. Near 400 cases were described in literature. More than 80% were localized in popliteal artery. More rarely the pathology was observed in external iliac artery, radial and ulnar artery or brachial and axillary artery. The characteristic feature is occurrence of pathology in region of articulations surfaces [5, 6]. From among numerous theories of adventitial cystic disease (ACD) occurrence two seem only credible. The 'ganglion theory' suggests that adventitial cysts arise as capsular synovial structures which then enlarge either during development or later in life, along vascular branches to involve the adventitia of the adjacent major vessel. Histological and biochemical evaluation of adventitial cysts confirmed that they are similar to ganglia [7]. Some case reports confirmed the theory by documentation of connections between adventitial cysts and ganglion or synovial space. However, the chemical analysis of the fluid contents didn't confirm this theory [8, 9]. Second theory sets up that adventitial cysts are development anomalies. During limb bud development (10–22 week) mucin-secreting cells from the mesenchyme of joint migrate into the adventitia adjacent nonaxial vessels. These cells can be responsible for the formation of ACD later in life [6, 10]. Histochemical comparative analysis of adventitial cystic and synovial fluid is different and supports the developmental theory. Besides, in majority of cases the junction between the adventitial cysts and adjacent joint structures was not confirmed [6, 11]. Advanced forms of disease in the popliteal region lead to critical limb ischemia which makes work and normal life impossible. Described case of young man with ACD informed us about the severity of symptoms and great hope of patient on cure. It is obliged to plan the procedure well because the treatment failure can be the reason of permanent ischemia or even limb loss.

Case report

A 32-year old man was admitted to the Department of General and Thoracic Surgery in October 2008 because of left leg severe ischemia. He had short inter-

niedokrwienia może być zespół ucisku tętnicy podkolanowej (*popliteal artery entrapment*). Wywołany jest on najczęściej uciskiem przemieszczonej przyśrodkowo tętnicy podkolanowej przez głowę przyśrodkową mięśnia brzuchatego łydki lub przez mięsień podkolanowy przy braku przemieszczenia tętnicy [1, 2]. Częstą przyczyną niedokrwienia w odcinku podkolanowym jest tętniak tętnicy podkolanowej, który w około 50% występuje obustronnie. Towarzyszą mu zwykle zmiany miażdżycowe, a typową cechą jest występowanie skrzepliny przyściennej w obrębie tętniaka. Do niedokrwienia dochodzi najczęściej w mechanizmie zatorowości obwodowej z worka tętniaka lub wykrzepiania samego tętniaka [3, 4]. Rzadką przyczyną niedokrwienia w odcinku podkolanowym jest zwrodnienie torbielowate przydanki (*adventitial cystic disease*). Zespół ten obserwuje się najczęściej u mężczyzn w 3. i 4. dekadzie życia (85%) [5]. W literaturze opisano blisko 400 przypadków. Ponad 80% było zlokalizowanych w odcinku podkolanowym. Rzadziej obserwowano zmiany w tętnicy biodrowej zewnętrznej, tętnicy łokciowej lub promieniowej, a nawet ramiennej lub pachowej. Cechą charakterystyczną jest występowanie tych zmian w dużych tętnicach w okolicy powierzchni stawowych [5, 6]. Spośród licznych teorii powstania zwrodnienia torbielowatego przydanki (ZTP) tylko dwie wydają się prawdopodobne. Pierwsza, tak zwana teoria torbieli galaretowatej zakłada, że torbiele przydanki powstają z torebki maziowej stawu, która przez pociąganie wzdłuż pobliskich naczyń w okresie wzrostu lub później wywołuje zmiany w obrębie ich przydanki. Morfologiczna i wstępna biochemiczna ocena torbieli przydanki sugerują, że są one zbliżone budową do typowych ganglionów [7]. Pojedyncze doniesienia potwierdzają słuszność teorii przez udokumentowanie łączności pomiędzy torebką stawową a torbielami przydanki leżącymi w sąsiedztwie naczyń [8, 9]. Druga teoria zakłada, że torbiele przydanki są anomalią rozwojową. W okresie rozwojowym (10.–22. tydzień) produkujące śluz komórki mezenchymalne znajdujące się najbliższej kształtującego się stawu migrują do przydanki rozwijających się w sąsiedztwie naczyń nieosiowych. Komórki te mogą być odpowiedzialne za rozwój torbieli przydanki naczyń w dalszym okresie życia [6, 10]. Za słusznością teorii rozwojowej przemawia dokładna ocena histochemiczna płynu z torbieli, który różni się zasadniczo od płynu produkowanego przez błonę maziową stawu [6, 11]. Ponadto w większości przypadków nie potwierdzono łączności torbieli przydanki ze stawem. Zaawansowane postacie choroby w odcinku podkolanowym doprowadzają do niedrożności tętnicy podkolanowej i głębokiego niedokrwienia kończyny, uniemożliwiając wykonywanie pracy. Opisany przypadek młodego mężczyzny pokazuje

mittent claudication with night pains and he couldn't work. The symptoms occurred 3 months before and increased gradually in time. At the beginning the pain was observed after long walk, however, in few weeks the distance was much reduced. The fast deterioration of symptoms took place two weeks before hospitalization. Claudication distance was shortened to 20 meters and the skin of the left leg became colder. The patient came off uninjured. During the first examination in vascular clinic there was no pulse on the left popliteal, posterior and anterior tibial artery. The skin of the left lower leg was colder and weakness of left foot touch sensibility occurred. The patient didn't suffer from any serious disease before. He had no hypertension, diabetes, no smoking history. His family history was negative. Laboratory blood examination (lipids profile, glucose and uric acid, CRP, blood cell count, coagulogram) were within normal limits. Measurement of the ankle-brachial index (ABI) revealed 1.0 for the right and 0.4 for the left leg. Color Doppler image confirmed occlusion of the left popliteal artery. The artery was extended to 16 mm and cystic multiseptal degeneration was observed in the lumen. The morphology of inflow arteries and veins was within normal limits. The arteries in the left crural segment were patent but narrow and with decreased flow.

In differential diagnosis the popliteal artery entrapment and popliteal aneurysm complicated by its thrombosis or distal embolization was considered.

Patient was treated with low molecular weight heparin (enoxaparin 1 × 80 mg), pentoxifylline (2 × 600 mg). CT angiography (CTA) was the next examination performed to recognize the reason of popliteal artery occlusion. We used 16-row scanner and evaluated the arterial phase after contrast administration (about 30 s after contrast administration to the basilic vein, scan parameters: 120 kV, 250–280 mAs, length of helical exposure 0.5 s, pitch 1.375).

CT angiography revealed 8 cm long occlusion of the popliteal artery which started 6 cm above knee articular space. Distally the patency of anterior tibial, tibio-peroneal trunk, posterior tibial and peroneal artery patency was observed (fig. 1). Thrombosed popliteal artery was surrounded by polycystic tumors. The diameter of cysts separated by thin-walled septums ranged 20–35 mm. They poorly intensified after contrast administration and their contents had low density: 16–22 jH (fig. 2). CT angiography revealed any symptoms of atherosclerosis in crural arteries. The popliteal artery entrapment, narrowing or dilatation behind narrowing of the popliteal artery were also excluded. In consideration of CTA result, no atherosclerosis, no symptoms of thrombosis and popliteal aneurysm, young age of patient the rare

jak uciążliwe są objawy choroby oraz jak wielkie nadzieje na skuteczny wynik leczenia ma pacjent. Postępowanie powinno być dobrze zaplanowane, gdyż niepowodzenie może się wiązać nie tylko z trwałym niedokrwieniem, ale również ryzykiem utraty kończyny.

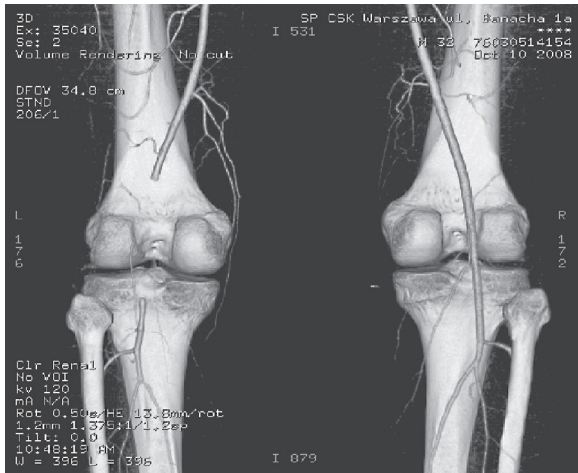
Opis przypadku

Pacjent 32-letni (nr historii choroby 35978/08) został przyjęty w połowie października 2008 roku do Kliniki Chirurgii Ogólnej i Chorób Klatki Piersiowej po konsultacji w poradni naczyniowej z powodu nasilonego niedokrwienia lewej kończyny dolnej uniemożliwiającego pracę i codzienne czynności życiowe. Dystans chromania wynosił 10–20 m, występowały też bóle nocne. Dolegliwości pojawiły się 3 miesiące wcześniej i nasilały stopniowo. Początkowo bóle łydki występowały po kilkuset metrach marszu, ale w ciągu kolejnych tygodni dystans ten zmniejszał się. Dwa tygodnie przed przyjęciem do szpitala nastąpiło szybkie pogorszenie dolegliwości. Dystans chromania skrócił się do około 20 m, kończyna stała się chłodniejsza. Chory nie doznał żadnego urazu kończyny. Podczas badania w poradni naczyniowej stwierdzono lekkie oziębienie lewego podudzia, osłabione czucie w obrębie lewej stopy, przy braku zaburzeń ruchowych oraz brak tętna na tętnicy podkolanowej i tętnicach stopy. Mężczyzna dotychczas nie chorował. Nie leczył się z powodu nadciśnienia, nie miał cukrzycy, nie palił tytoniu, nie przyjmował leków. Wywiad rodzinny był negatywny.

Przedoperacyjne badania laboratoryjne, a w szczególności lipidogram, białko C-reaktywne (CRP, *C-reactive protein*), stężenie glukozy w surowicy, kwas moczowy, koagulogram były prawidłowe.

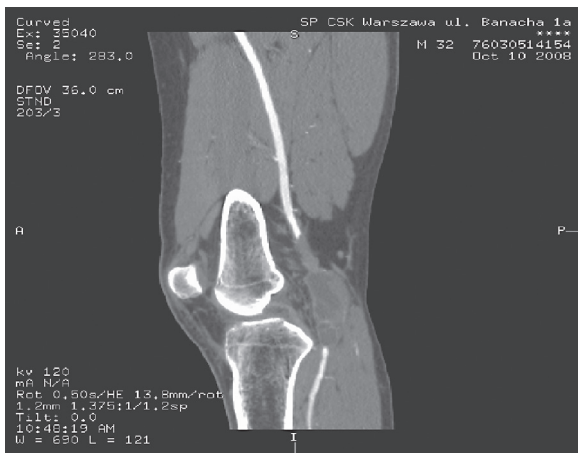Wykonany wskaźnik kostkowo-ramienny (ABI, *ankle-brachial index*) wynosił 1,0 dla prawej i 0,4 dla lewej kończyny dolnej. Badanie USG Doppler wykazało niedrożność lewej tętnicy podkolanowej, która była poszerzona do 16 mm, a w jej świetle uwidoczniono wielokomorowe przegrody. Obraz tętnic doprowadzających oraz obraz żył był prawidłowy. Tętnice podudzia lewego opisano jako drożne, ale ze śladowym przepływem.

W rozpoznaniu różnicowym brano pod uwagę zespół ucisku tętnicy podkolanowej oraz tętniak tętnicy podkolanowej powikłany jego zakrzepicą lub zatorowością obwodową. Chory otrzymał leczenie heparyną drobnocząsteczkową (enoksaparin 80 mg), pentoksyfilinę oraz buflomedil. Ze względu na niejasny obraz w USG wykonano badanie angio-TK w celu rozpoznania przyczyny niedrożności tętnicy podkolanowej. Badanie TK przeprowadzono przy użyciu 16-warstwowego aparatu oceniając fazę tętniczą po podaniu kontrastu (w ok. 30 s od momentu rozpoczęcia podawania kontrastu do



Rycina 1. Angio-TK z obrazem niedrożnej lewej tętnicy podkolanowej

Figure 1. Occlusion of popliteal artery in CT angiography



Rycina 2. Angio-TK z obrazem litotorbielowatych zmian wokół niedrożnej tętnicy podkolanowej

Figure 2. Adventitial cystic disease and occlusion of the left popliteal artery in CT angiography

cause of popliteal artery occlusion — adventitial cystic degeneration — was considered in differential diagnosis.

The patient was qualified to popliteal-popliteal bypass with the use of reversed saphenous vein performed from the posterior approach. He was operated in general anesthesia in October 2008.

At the beginning the 15 cm long femoral segment of the saphenous vein was harvested. In the second stage the popliteal vessels and tibial nerve were exposed. The occlusion of the popliteal artery started 6 cm above knee joint and was about 10 cm long. Massive adhesions between the vein and significantly dilated occluded artery were observed. Dilatation of the popliteal artery was caused by adventitial cysts which looked

żyły odłokciowej, przy parametrach badania: 120 kV, 250–280 mA, czas wykonania obrotu lampy 0,5 s, pitch 1,375). Badanie TK uwidocznilo niedrożność tętnicy podkolanowej na odcinku około 8 cm, rozpoczynając się około 6 cm powyżej szpary stawu. Obwodowo wypełniały się drożna tętnica piszczelowa przednia i pień piszczelowo-strzałkowy (ryc. 1). Wykrzepnięta tętnica podkolanowa otoczona była przez twór lito-torbielowaty wielokomorowy. Torbiele wielkości około 20–35 mm przedzielone cienkościnnymi przegrodami (słabo wzmacniającymi się po kontrakcji) zawierały treść o niskiej gęstości 16–22 jH (ryc. 2). Tętnice położone obwodowo nie były zmienione, to znaczy nie stwierdzono poszerzenia postenotycznego oraz zmian miażdżycowych w tętnicach. Nie stwierdzono również typowego dla zespołu ucisku przesunięcia tętnicy podkolanowej zwężenia lub postenotycznego poszerzenia. Ze względu na opisany powyżej obraz, brak zmian miażdżycowych, brak typowych skrzeplin w worku tętniaka oraz wiek chorego, w diagnostyce różnicowej przyczyny niedrożności tętnicy podkolanowej wzięto pod uwagę rzadką przyczynę — zwyrodnienie torbielowate przydanki.

Choremu zaproponowano leczenie operacyjne, przeszczep omijający podkolanowo-podkolanowy z odwróconej żyły odpiszczelowej wykonany z tak zwanego dostępu tylnego. Operację przeprowadzono w znieczuleniu ogólnym 21 października 2008 roku. W pierwszym etapie pobrano około 15-centymetrowy odcinek udowy lewej żyły odpiszczelowej. W drugim etapie po ułożeniu chorego na brzuchu odsłonięto pęczek naczyniowy (tętnicę i żyłę podkolanową) oraz nerw piszczelowy. Stwierdzono niedrożność tętnicy podkolanowej rozpoczynającą się około 6 cm powyżej szpary stawowej, a kończącą 4 cm poniżej stawu. Uwagę zwracały masywne zrosty między tętnicą i żyłą oraz znaczne poszerzenie obwodu tętnicy. Po odpreparowaniu żyły podkolanowej okazało się, że poszerzenie tętnicy stanowią oddzielone przegrodami przypominające gangliony torbiele przydankowe. Ich światło wypełniała galaretowata płynna treść podobna do tej spotykanej w ganglionach. Torbiele wywołały ucisk i destrukcję błony wewnętrznej doprowadzając do zamknięcia światła i powstania odcinkowej zakrzepicy tętnicy podkolanowej. Zmiany torbielowate przydanki obejmowały również bocznicę zmienionego chorobowo odcinka tętnicy podkolanowej. Największa torbiel miała średnicę do 40 mm (ryc. 3). Tętnicę na zmienionym patologicznie odcinku resekowano i przesłano do badania hist-pat. Zarówno napływ do tętnicy podkolanowej, jak i wypływ wsteczny z tętnic podudzia były bardzo dobre. Po założeniu czasowego przepływu wewnętrznego (*shunt*) wykonano zespolenie koniec do

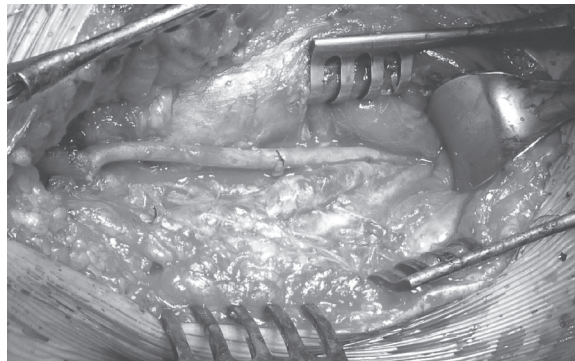


Rycina 3. Zwyródnienie torbielowate przydanki tętnicy podkolanowej
Figure 3. Adventitial cystic disease of the popliteal artery

like ganglions. Their lumens were filled by jelly fluid similar to synovial. The adventitial cysts compressed and provoked the degeneration of endothelium leading to segmental popliteal artery thrombosis. Adventitial cystic degeneration included also collaterals of the thrombosed popliteal segment. The diameter of the biggest cyst was about 40 mm (fig. 3). Degenerated popliteal artery segment was resected and sent to pathologic examination. It is important that both: inflow from the femoral and outflow from crural arteries were adequate. Inverted saphenous vein bypass with the use of temporary shunt was performed (fig. 4). Patient was immobilized with the elevated leg for 3 postoperative days and then started to rehabilitate. Postoperative ankle-brachial index was 1.0 for both legs with good palpable pulses on posterior tibial and dorsal pedal arteries. After 7 days of hospitalization patient was discharged from hospital with the indication of further rehabilitation, control in vascular clinic and was given 100 mg aspirin daily.

Pathologic examination of the surgical specimen revealed the arterial wall with the blurred structure of layers and degenerative lesions especially in adventitia in the form of intramural cysts filled with homogeny mucous material. In those degenerative lesions many fragments of elastic fibers, clusters of histiocytes and small blood vessels were found. Aspirates of mucous from adventitial cysts included numerous histiocytes and erythrocytes.

After one month patient returned to normal activity and started working. Duplex ultrasound performed 3 months after operation revealed 50% stenosis in the region of distal anastomosis with any symptoms of ischemia. Repeated control after 6 months confirmed



Rycina 4. Przeszczepiony odcinek odwróconej żyły odpiszczelowej
Figure 4. Interposition of reversed saphenous vein graft in the place of occluded popliteal artery

końca między odwróconą żyłą odpiszczelową a proksymalnym i dystalnym odcinkiem tętnicy podkolanowej (ryc. 4). Uzyskano dobry efekt hemodynamiczny. Po zabiegu kończynę unieruchomiono przez 3 doby stosując elewację, a następnie rozpoczęto rehabilitację. Wskaźnik ABI po zabiegu wynosił obustronnie 1.0, tętno było dobrze wyczuwalne na obu tętnicach lewej stopy. Chory został wypisany bez powikłań w dniu 28 października 2008 roku z zaleceniem dalszej rehabilitacji, kontroli w Poradni Naczyniowej i przyjmowania aspiryny w dawce 100 mg/dobę.

W obrazie mikroskopowym stwierdzono obecność fragmentów naczynia tętniczego o ogniskowo zatartej strukturze warstw ściany z obecnością zmian degeneracyjnych przede wszystkim w przydancie pod postacią rozległych przestrzeni torbielowatych wypełnionych homogenymi masami białkowymi.

W obrębie zmian znaleziono liczne fragmenty włókien elastycznych. Wokół opisanych przestrzeni znaleziono nieliczne skupiska histiocyty oraz liczne, drobne naczynia krwionośne. W aspiratach galaretowatych mas pobranych ze światła opisanych przestrzeni torbielowatych widoczny był zagęszczony płyn białkowy, liczne histiocyty oraz skupiska erytrocytów.

Po miesiącu chory powrócił do aktywności zawodowej. Trzy miesiące po zabiegu wykonane kontrolnie badanie USG Doppler wykazało 50-procentowe zwężenie w okolicy dolnego zespolenia żyły z tętnicą przy braku jakichkolwiek objawów niedokrwienia. Ponowna kontrola USG-Doppler po 6 miesiącach potwierdziła obecność bezobjawowego około 70-procentowego zwężenia. Choremu wykonano angioplastykę balonową zwężenia bez powikłań z dobrym efektem morfologicznym. Kontrole po 2 i 3 latach od operacji wykazały prawidłowe funkcjonowanie przeszczepu i brak istot-

asymptomatic about 70% stenosis. Patient was qualified to 6 mm balloon angioplasty which was done with no complications and good morphological result. Next 3 periodical duplex ultrasound controls performed 2, 3 and 4 years after procedure revealed good function of the saphenous graft and absence of haemodynamically significant stenosis. Postoperative monitoring is continued in outpatient vascular clinic.

Discussion

Adventitial cystic disease was first described by Atkins and Key, who in 1946 reported on a 40-year-old male with claudication caused by external iliac lesion [12]. The most often publications on ACD refer to patients with popliteal artery cysts. However, pathological ACD lesions besides external iliac artery mentioned before were observed in distal brachial, radial and ulnar arteries of the forearm, and in association with saphenous veins in the ankle region. The patient with ACD usually develops sudden onset and rapid progression of intermittent claudication. However the evolution of adventitial cysts is probably very long and symptoms occur as the consequence of the artery narrowing or occlusion. The narrowing of diseased by ACD artery is progressing slowly and the status of afferent and efferent vessels is normal. Therefore the risk of acute leg ischemia with the probability of amputation is very low.

Adventitial cystic disease is usually recognized in non-smoking young or middle age men with the symptoms of progressing claudication. During physical examination pulse can be palpable on both pedal arteries and deteriorate when knee is flexed. Absence of pulse gives sign of popliteal artery lumen occlusion. If the popliteal artery is completely occluded by ACD, the differential diagnosis should include popliteal artery aneurysm and popliteal artery entrapment syndrome [5, 7, 13]. The correct diagnostics imaging consists of duplex sonography, contrast-enhanced computer tomography (CTA) or magnetic resonance angiography (MRA). Duplex sonography made it possible to identify cystic, multi-lobulated pattern in the artery wall and helps to differentiate between atherosclerotic plaque and arterial partial or total thrombosis [13]. Contrast-enhanced computer tomography helps to exclude popliteal artery aneurysm and popliteal entrapment syndrome. It is useful in evaluation of cyst or aneurysm morphology and gives much more information than digital subtraction angiography [13, 14]. The role of MRA is similar to classic angiography. However MRI gives even the more precision evaluation of soft tissue than CT and permits to confirm or exclude contact between the cyst and articulation without contrast administration [13].

nego hemodynamicznie zwężenia. Chory pozostaje pod kontrolą Poradni Naczyniowej.

Omówienie

Zwrodnienie torbielowe przydanki zostało po raz pierwszy opisane przez Keya i Atkinsa, którzy w 1946 roku przedstawili przypadek 40-letniego mężczyzny z chromaniem przestankowym i zmianami w obrębie tętnicy biodrowej zewnętrznej [12]. Najczęściej opisywane są przypadki zmian w tętnicy podkolanowej. Jednak poza wspomnianą tętnicą biodrową zewnętrzną opisano zmiany o typie ZTP w dystalnym odcinku tętnicy ramiennej, tętnicy promieniowej i łokciowej oraz żyły odpiszczelowej w okolicy kostki bocznej. Początek objawów niedokrwienych jest zwykle nagły, jednak rozwój torbieli trwa najprawdopodobniej długo, doprowadzając w efekcie do zwężenia lub zamknięcia światła tętnicy. Ponieważ obraz naczyń doprowadzających oraz odprowadzających w ZTP jest prawidłowy, a zwężenie narasta powoli, nie opisywano przypadków ostrego niedokrwienia zagrażającego utratą kończyny. Chorobę najczęściej rozpoznaje się u niepalących mężczyzn w młodym lub średnim wieku, u których pojawia się nagle nasilające się chromanie przestankowe. Badanie przedmiotowe może wykazać dobre tętno na tętnicach stopy, które może zanikać przy zginaniu stawu kolanego. Brak tętna świadczy o zamknięciu światła tętnicy. Diagnostyka różnicowa obejmuje tętniaka tętnicy podkolanowej i zespół ucisku tętnicy podkolanowej [5, 7, 13]. Diagnostyka obrazowa obejmuje USG Doppler, angiografię tomografii komputerowej (TK) oraz angiografię rezonansu magnetycznego (MR). USG Doppler pozwala zlokalizować torbiele, określić ich wielkość i ilość. Wyklucza obecność blaszek miażdżycowych i skrzeplin przyściennych różnicując ZTP z tętniakiem. Badanie przepływowe ocenia stopień zwężenia tętnicy [13]. Podstawowe znaczenie diagnostyczne ma angiografia tomografii komputerowej. Ułatwia wykluczenie tętniaka podkolanowego oraz zespołu usidlenia tętnicy podkolanowej. Dokładnie ocenia morfologię torbieli, dostarczając zdecydowanie więcej informacji niż cyfrowa angiografia subtrakcyjna [13, 14]. Podobną wartość diagnostyczną do klasycznej angiografii ma angiografia rezonansu magnetycznego. W badaniu MR bez kontrastu ocena tkanek miękkich, a więc samych torbieli przydanki jest nawet bardziej precyzyjna niż w TK i pozwala na wykluczenie lub potwierdzenie połączenia torbieli ze stawem. Ponadto unika się dożylnego podawania kontrastu [13]. Przypadki rozpoznania ZTP są rzadkie, co wiąże się z niewielkim doświadczeniem w leczeniu chorych. Istotnych informacji dostarcza analiza danych z piśmiennictwa. Jeśli dochodzi do całkowitej niedroż-

The incidences of ACD diagnosis are very rare and the experience in the treatment is not large. Literature review offers the opportunity to get more important information about the strategy of treatment. In the instance of total popliteal artery occlusion it should be resected with the greater saphenous vein interposed in an end-to-end anastomosis from posterior approach.

The effectiveness of such procedure is higher than 90% in one year follow up. When the popliteal artery is just stenosed by the compression of adventitial cysts, surgical cysts excision with evacuation of all mucous fluid can be the alternative treatment. More conservative procedures like puncture of the cysts with the assist of USG or angioplasty of the stenosed artery have usually good early results, however, the recurrence of symptoms is usually fast [10, 13, 15].

References

1. Murray A, Halliday M, Croft RJ (1991) Popliteal artery entrapment syndrome. *Br J Surg*; 78: 1414.
2. Turnipseed WD (2002) Popliteal entrapment syndrome. *J Vasc Surg*; 35: 910.
3. Mousa Ay, Beauford RB, Henderson P et al (2006) Update on the diagnosis and management of popliteal aneurysm and literature review. *Vascular*; 14: 103–108.
4. Henke PK (2005) Popliteal artery aneurysm: tried, true, and new approaches to therapy. *Semin Vasc Surg*; 18: 224–230.
5. Flanagan DP, Burnham SJ, Goodreau JJ et al (1979) Summary of cases of adventitial cystic disease of popliteal artery. *Ann Surg*; 159–167.
6. Levien LJ, Benn CA (1998) Adventitial cystic disease: a unifying hypothesis. *J Vasc Surg* 1998; 18: 193–205.
7. Lassonde J, Laurendeau F (1982) Cystic adventitial disease of the popliteal artery. *Am Surg*; 48: 341.
8. Galle C, Cavenaile JC, Hoang AD et al (1998) Adventitial cystic disease of the popliteal artery communicating with the knee joint. A case report. *J Vasc Surg*; 28: 738–741.
9. Lie JT, Jensen PL, Smith RW (1991) Adventitial cystic disease of the lesser saphenous vein. *Arch Pathol Lab Med*; 115: 946.
10. Tsilimparis N, Hanack U, Yousefi S et al (2007) Cystic adventitial disease of the popliteal artery: an argument for the developmental theory. *J Vasc Surg*; 45: 1249–1252.
11. Devereux D, Forrest H, McLeod T et al (1980) The nonarterial origin of the cystic adventitial disease of the popliteal artery in two patients. *Surgery*; 88: 723–727.
12. Atkins HJB, Key JA (1964) A case of myxomatous tumor arising in the adventitia of the left external iliac artery. *Br J Surg*; 34: 426–427.
13. A Tsolakis, Walvatne CS, Caldwell MD (1998) Cystic adventitial disease of the popliteal artery: diagnosis and treatment. *Eur J Vasc Endovasc Surg*; 15: 188–194.
14. Stapff J, Zoller WG, Spengel FA (1989) Image-directed Doppler ultrasound findings in adventitial cystic disease of the popliteal artery. *J Clin Ultrasound*; 17: 689–691.
15. Lewis JL (2005) Nonatheromatous causes of popliteal artery disease. W: Rutherford RB (red). *Vascular surgery*, wyd. 6. Elsevier Saunders, Philadelphia; 1236–1255.