

Rozległa fenestracja poprzez udrożnienie aorty oraz tętnic nerkowych jako doraźne postępowanie w ostrym piersiowo-brzusznym rozwarstwieniu aorty typu Stanford B powikłanym niedokrwieniem nerki i kończyny dolnej

The extensive fenestration by patency of the abdominal aorta and renal arteries as immediate treatment in Stanford B-type of acute thoraco-abdominal aortic dissection complicated by acute kidney and a lower limb ischemia

Marek Durakiewicz

Vascular Surgery Division of John Paul II Hospital in Zamosc, Poland (Oddział Chirurgii Naczyniowej Samodzielnego Publicznego Szpitala Wojewódzkiego im. Papieża Jana Pawła II w Zamościu)

Abstract

The dissecting aneurysm occurs as a result of rupture of the aortic intima. About 30% of all dissections show the Stanford B-type access in the descending aorta. The surgical intervention is justified only by symptoms of breaking or closing by aortic dissection and/or its branches (e.g. acute intestinal, renal or lower limbs ischemia). During 2001–2007 three patients in Zamosc have been treated surgically for the Stanford B-type dissection, where the direct cause for surgical intervention originate from acute ischemia of the lower limb and kidney. Here we describe a surgical method of extensive fenestration by patency of the abdominal aorta and renal arteries, connected to a necessary reconstruction of the aorto-iliac section. We did not have any deaths in post-surgical period (average of 63 months). One patient underwent a necessary chemodialytic treatment because of acute post-surgical kidneys insufficiency (a full functional recovery was obtained). In about two months from the surgery another patient underwent a successful implantation of a stentgraft into his descending aorta in order to close the entry of dissection. It seems that the applied surgical solution allows the immediate removal of a life-threatening condition in the case of organ complications in the critical part of aorta, between diaphragm and the level of the renal arteries. In the second stage of the procedure it is also possible to apply intravascular stenting in order to close the entry of dissection in thoracic aorta.

Key words: thoraco-abdominal aortic dissection, surgical fenestration, acute renal ischemia

Streszczenie

Tętniak rozwarstwiający powstaje jako następstwo pęknięcia błony wewnętrznej aorty. Około 30% rozwarstwień posiada wrota w aorcie zstępującej (typ Stanford B). Interwencję chirurgiczną uzasadniają tylko objawy pęknięcia lub zamknięcia przez rozwarstwienie aorty i/lub jej odgałęzień (ostre niedokrwienie jelit, nerek lub kończyn dolnych).

W latach 2001–2007 w Zamościu leczono operacyjnie trzech chorych z rozpoznaniem tętniaka typu Stanford B, u których przyczyną interwencji było ostre niedokrwienie kończyny dolnej oraz niedokrwienie nerki. W pracy opisano metodę chirurgicznej fenestracji poprzez rozległe udrożnienie aorty brzusznej oraz tętnic nerkowych połączone z konieczną rekonstrukcją w odcinku aortalno-biodrowym. Nie zanotowano zgonów

Adres do korespondencji:

Dr med. Marek Durakiewicz

Oddział Chirurgii Naczyniowej Samodzielnego Publicznego Szpitala Wojewódzkiego im. Papieża Jana Pawła II w Zamościu

Al. Papieża Jana Pawła II nr 10, 22–400 Zamość

e-mail: marekdudek@poczta.onet.pl

w okresie pooperacyjnym (śr. 63 miesiące). U jednego chorego doszło do konieczności prowadzenia hemodializ z powodu ostrej pooperacyjnej niewydolności nerek (uzyskano pełny powrót funkcji). Jeden z chorych w okresie około dwóch miesięcy od interwencji chirurgicznej pomyślnie przeżył implantację stentgraftu do aorty zstępującej w celu zamknięcia wrót rozwarstwienia. Wydaje się, że zastosowane rozwiązanie operacyjne umożliwia doraźne usunięcie zagrożenia życia chorego w przypadku wystąpienia powikłań narządowych w krytycznym odcinku aorty, rozciągającym się między przeponą a odejściem tętnic nerkowych. W drugim etapie postępowania możliwe jest protezowanie śródnaczyniowe w celu zamknięcia miejsca pęknięcia błony wewnętrznej ściany aorty zstępującej.

Słowa kluczowe: tętniak rozwarstwiający aorty, chirurgiczna fenestracja rozwarstwienia, ostre niedokrwienie nerek

Acta Angiol 2013; 19, 3: 121–127

Wstęp

Tętniak rozwarstwiający aorty jest dość rzadką patologią układu naczyniowego. Powstaje jako następstwo pęknięcia błony wewnętrznej aorty, co najczęściej jest spowodowane jej zmianami zwyrodnieniowymi, nadciśnieniem tętniczym lub torbielowatym zwyrodnieniem błony środkowej aorty (zespół Marfana). Występują także rozwarstwienia jatrogenne i pourazowe [1–3]. Właściwe rozpoznanie jest możliwe dzięki rosnącej dostępności do rezonansu magnetycznego (MRI, *magnetic resonance imaging*), tomografii komputerowej oraz echokardiografii przezprzełykowej [4]. Około 70% rozwarstwień posiada wrota w aorcie wstępującej (typ Stanford A), a pozostałe 30% w aorcie zstępującej (typ Stanford B). O ile w typie A wskazane jest natychmiastowe leczenie kardiochirurgiczne, o tyle w typie B zalecane jest postępowanie zachowawcze. Terapia beta-adrenolitykami oraz lekami przeciwnadciśnieniowymi często przynosi zadowalające rezultaty i proces ulega zahamowaniu. Głównym czynnikiem ryzyka wczesnego zgonu jest pęknięcie aorty ($p < 0,0009$) [5–8]. W leczeniu chirurgicznym najczęściej stosuje się techniki endowaskularne (implantacja stentów do aorty i jej odgałęzień) i ewentualnie fenestrację rozwarstwienia [3, 4, 9, 10]. Postępowanie takie stosowane jest raczej w trybie planowym, natomiast doraźne zabiegi uzasadniają objawy pęknięcia aorty lub jej niedrożność wskutek zamknięcia przez rozwarstwienie jej odgałęzień (ostre niedokrwienie jelit, nerek lub kończyn dolnych) [11–13]. Należy podkreślić, że wstępna terapia zachowawcza wyraźnie poprawia szanse przeżycia chorych. Przy śmiertelności skumulowanej rzędu 33% konieczność interwencji chirurgicznej według Tefera i wsp. może powodować wzrost śmiertelności nawet do 64% [14]. MacKenzie i wsp. podają 30,8% śmiertelności wczesnej dla poddanych zabiegom chirurgicznym przy 14,8% w grupie leczonych zachowawczo [15]. Dla chorych leczonych z użyciem technik otwartych wczesna śmiertelność wynosiła 50%, zaś w grupie leczonej im-

plantacją stentgraftu — 0% [14, 15]. Endowaskularna lub chirurgiczna fenestracja odwarstwienia jest więc metodą postępowania głównie w przypadkach powikłanych niedokrwieniem narządowym, szczególnie, zdaniem autora niniejszej pracy, w przypadku niedokrwienia nerki. Może też być w wybranych przypadkach stosowana jako wstępne działanie u chorych przed planowaną rekonstrukcją aorty piersiowej [16–19].

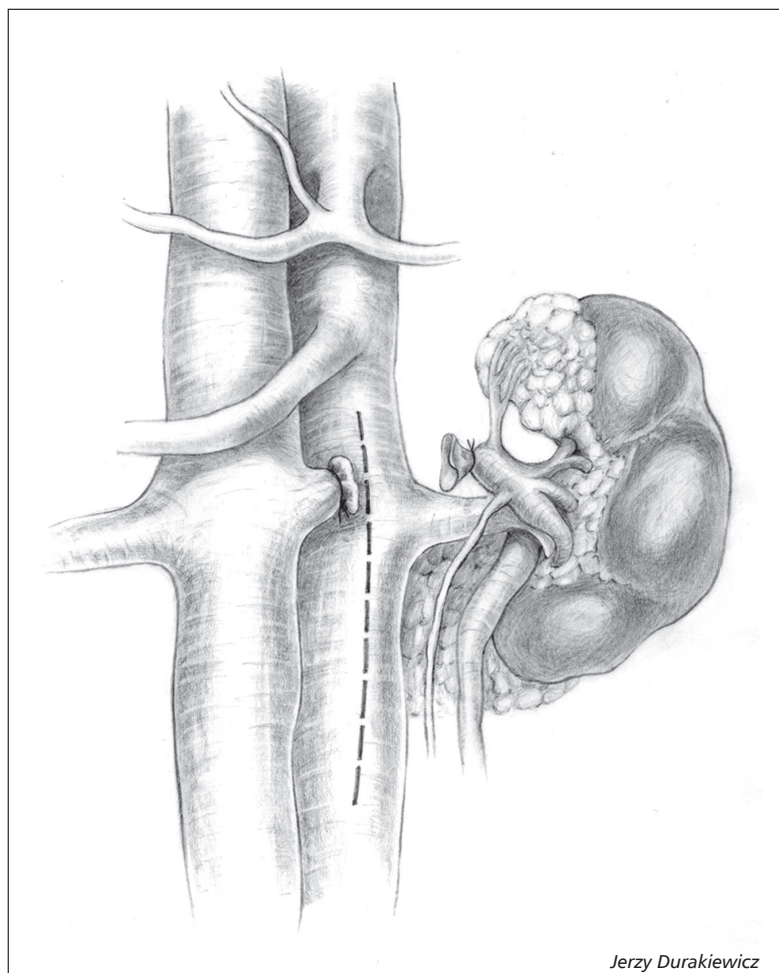
Opis przypadku

W latach 2001–2007 w Zamościu leczono operacyjnie 7 chorych z rozpoznaniem tętniaka rozwarstwiającego aorty piersiowo-brzuszej typu Stanford B. Spośród nich wyłoniono grupę trzech mężczyzn, u których wykorzystano opisywaną taktykę postępowania chirurgicznego. Wiek chorych wynosił 45, 62 i 76 lat (średnio 61 lat). U wszystkich stwierdzono niestabilne nadciśnienie tętnicze. Czas trwania dolegliwości do momentu operacji wynosił od 5 godzin do 4 dni (średnio 24 godziny). Diagnostykę przedoperacyjną przeprowadzono na podstawie tomografii komputerowej piersiowo-brzuszej z kontrastem oraz badania echokardiograficznego serca. Bezpośrednią przyczyną interwencji chirurgicznej u wszystkich trzech pacjentów było ostre niedokrwienie nerek połączone z ostrym niedokrwieniem kończyny dolnej. Jednego z chorych operowano w trzeciej dobie podjętego pierwotnie leczenia zachowawczego ze względu na narastanie niedokrwienia nerek oraz ostre niedokrwienie kończyny dolnej; pozostali operowani byli w trybie pilnym (w dniu przyjęcia).

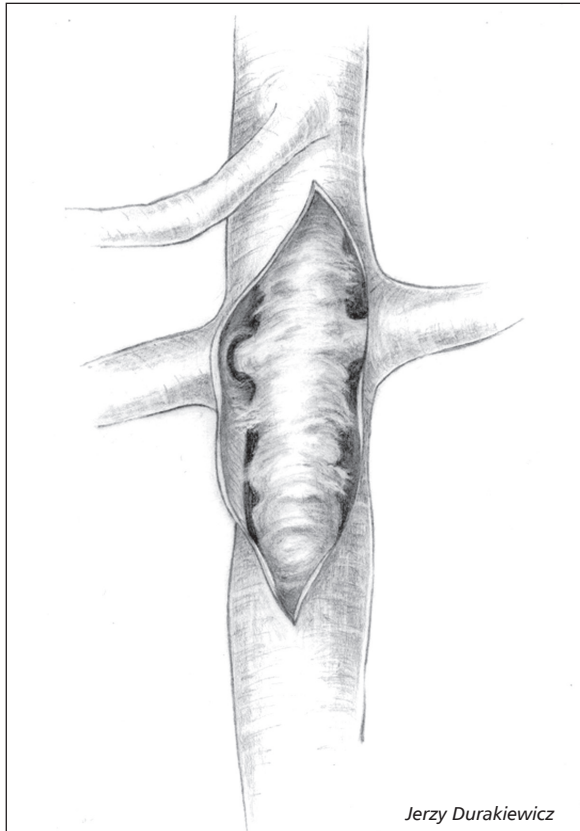
Jako metodę leczenia zastosowano rozległą fenestrację i udrożnienie aorty brzusznej oraz tętnic nerkowych i tętnicy kręzkowej dolnej połączone z indywidualnie dobraną rekonstrukcją w zakresie unaczynienia kończyn dolnych. Jamę brzuszną otwierano cięciem od wyrostka mieczykowatego mostka do spojenia łonowego w linii pośrodkowej ciała. Początkowo operowano dostępem przezotrzewnowym (jeden chory), w ostatnim okresie (dwóch

chorych) aortę wraz z jej gałęziami odsłaniano poprzez mobilizację zstępnicy, uwolnienie zagięcia śledzionowego jelita grubego i odsunięcie trzewi na stronę prawą (dostęp przez- i pozaotrzewnowy lewostronny). Każdorazowo podwiązywano i przecinano żyłę nerkową lewą. Dalsze postępowanie podzielono na trzy etapy obrazowane na załączonych rycinach (ryc. 1–6). Podczas pierwszego etapu zakładano klemy naczyniowe na aortę tuż poniżej tętnicy kręzkowej górnej oraz poniżej tętnic nerkowych, obustronnie zamykano również naczynia nerkowe. Aortę nacinano podłużnie na długości około 7–8 cm uzyskując dostęp do obu tętnic nerkowych. Uwidoczoną odwarstwioną błonę wewnętrzną aorty odcinano okrężnie tuż poniżej tętnicy kręzkowej górnej oraz maksymalnie ku dołowi i usuwano w całości. W żadnym przypadku nie podszywano rozwarstwienia ku górze w celu uniknięcia wzrostu ciśnienia w „rzekomym” kanale. Obustronnie udrażniano narzędziem od światła aorty początkowe odcinki tętnic nerkowych pod kontrolą uzyskanego wypływu wstecznego oraz oporu przy płukaniu roztworem soli fizjologicznej z heparyną.

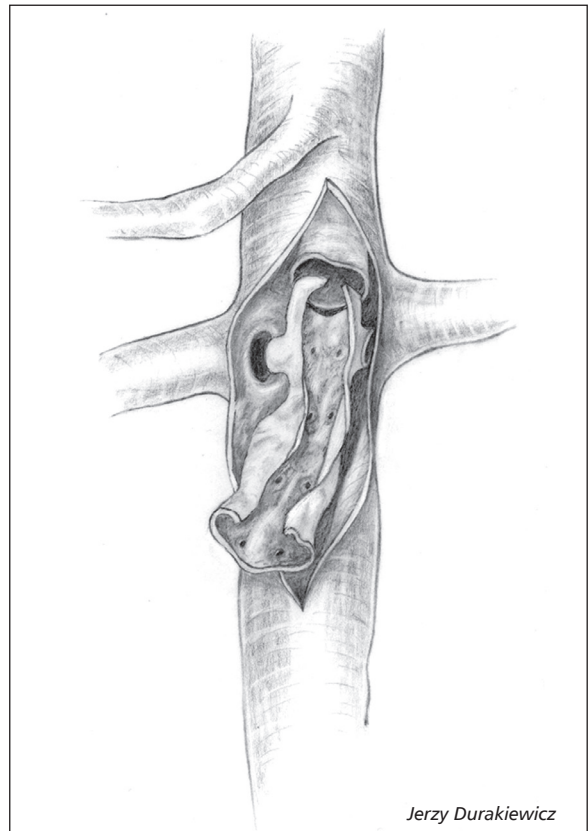
Nacięcie aorty zamykano szwem ciągłym 4/0. Przepływ nerkowy przywracano przez zdjęcie klem, czas trwania tego etapu wynosił 15–25 minut. W drugim etapie zamykano obustronnie tętnice biodrowe wspólne i ponownie nacinano aortę brzuszną podłużnie, aż do jej podziału na długości około 8–10 cm. Odwarstwioną błonę wewnętrzną ścinano okrężnie w rozwidleniu aorty i usuwano w całości ku górze. Udrażniano tętnicę kręzkową dolną, a następnie szwem ciągłym (5/0) mocowano wszystkie warstwy ściany naczynia w odejściu obu tętnic biodrowych. W przypadku braku wypływu wstecznego przystępowano do trzeciego etapu operacji — rekonstrukcji naczyń odcinka aortalno-biodrowego (proteza aortalno-dwuudowa lub proteza aortalno-udowa). Średni czas trwania zabiegu wynosił 210 minut. Straty krwi podczas zabiegu wynosiły 1500–4500 ml (średnio 2666 ml). U jednego chorego doszło do konieczności leczenia hemodializami z powodu ostrej pooperacyjnej niewydolności nerek (trzy zabiegi), po czym uzyskano pełny powrót funkcji nerek. U wszystkich chorych zaobserwowano w przebiegu pooperacyjnym przejściowy



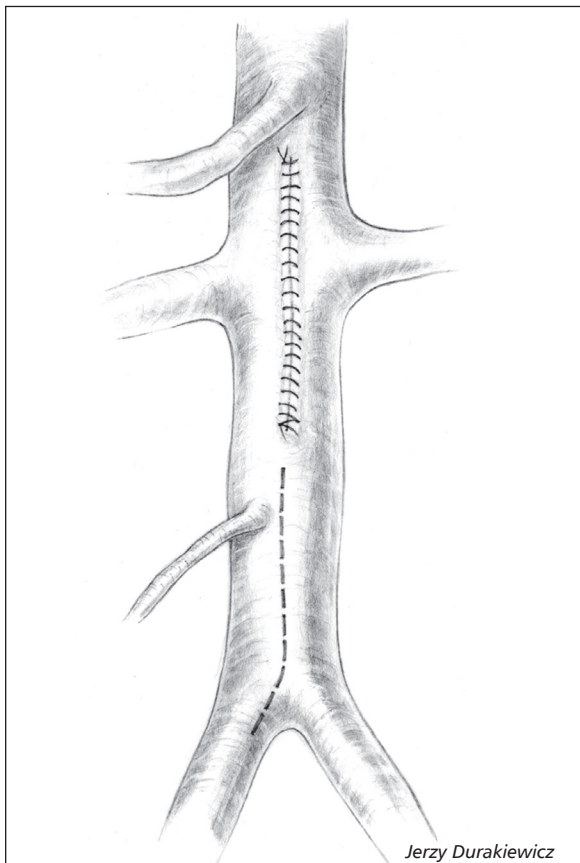
Rycina 1.



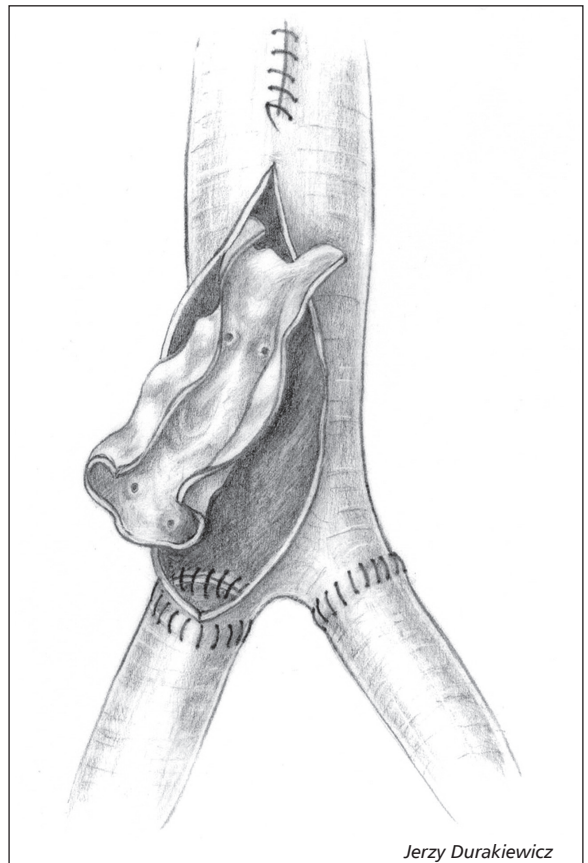
Rycina 2.



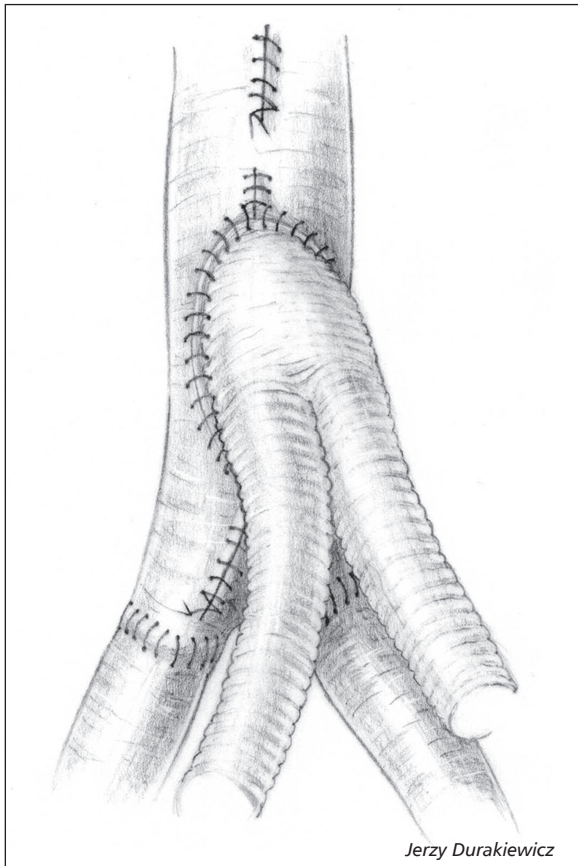
Rycina 3.



Rycina 4.



Rycina 5.

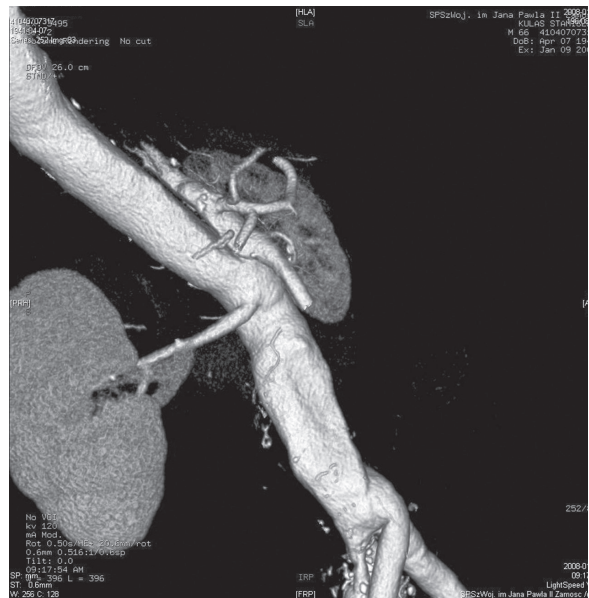

Rycina 6.

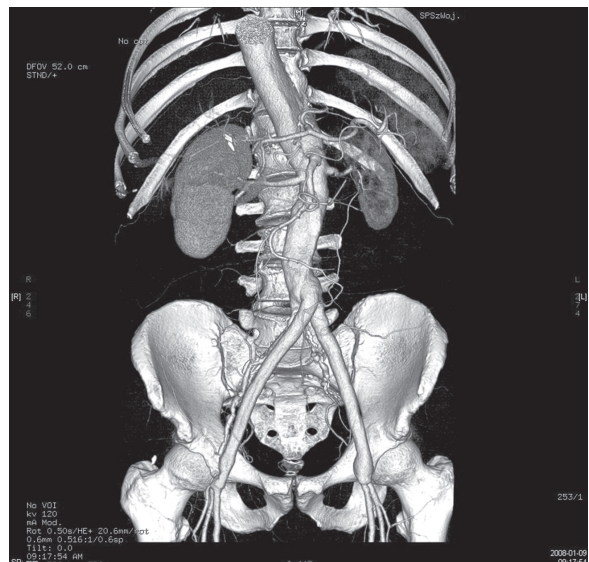
wielomocz oraz stopniową stabilizację ciśnienia tętniczego, umożliwiającą ostatecznie zastosowanie leków doustnych. U ostatniego z operowanych chorych po upływie dwóch miesięcy od zabiegu chirurgicznej fenestracji wykonano implantację stentgraftu w odcinku aorty piersiowej zstępującej skutecznie zamykając kanał rzekomy rozwarstwienia. Pozostali chorzy nie wyrazili zgody na planowane dalsze leczenie endowaskularne. W dotychczasowym okresie obserwacji (72, 69 i 48 miesięcy), średnio wynoszącym 63 miesiące, stan chorych nie ulegał istotnej zmianie. U jednego z chorych stwierdzono poszerzenie wymiaru aorty brzusznej do około 4 cm w odcinku podnerkowym po około 4 latach od zabiegu przy zachowanym prawidłowym ukrwieniu trzewi i kończyn dolnych (tomografia — ryc. 7 i 8).

Omówienie

Powikłania naczyniowe pochodzenia niesercowego występują u około 33% chorych z rozwarstwieniem aorty piersiowo-brzuszej, śmiertelność w tej grupie jest zdecydowanie wyższa (ok. 51%) niż u chorych bez tego rodzaju powikłań (ok. 29%). Najwyższa śmiertelność występuje w przypadkach pęknięcia aorty (90%), jest również bardzo wysoka przy zamknięciu przez rozwarstwienie krążenia szyjnego, kręzkowego lub nerkowego. Wykonanie samego



Rycina 7. Tomografia pooperacyjna — widoczny przebieg wszczepionej protezy aortalno-dwuudowej



Rycina 8. Tomografia pooperacyjna — wsteczne unaczynienie tętnic trzewnych poprzez końcowy drożny odcinek kanału rzekomego tętniaka

zabiegu obwodowego nie redukuje w istotnym stopniu śmiertelności w przypadku niedrożności tętnicy kręzkowej (87%) lub nerkowej (50%). Podkreśla się znaczenie czasu wykonania tej procedury, co bezpośrednio rzutuje na wyniki leczenia, istotna jest także jednoczesna rewaskularyzacja wszystkich niedokrwionych obszarów [20, 21]. Mimo że pierwsza fenestracja aorty brzusznej wykonana została już w 1935 roku, nie jest dziś metodą często stosowaną [22]. Badania doświadczalne na modelu zwierzęcym wykazały poprawę w zakresie badanych parametrów przepływu i ciśnienia krwi w wybranych tętnicach (szyjna, udowa, pień trzewny, nerkowa) oraz szerokości aorty [23]. Eks-

perymentalna fenestracja aorty normalizowała ciśnienie krwi i przepływ w niedokrwionych organach w przebiegu ostrego rozwarstwienia aorty zstępującej u zwierząt [23].

Optymalne wyniki odległe w odcinku aorty zstępującej dają zabiegi endowaskularne [24]. Wiadomo, że w przypadkach niedokrwienia kończyny dolnej konieczne jest usunięcie jego przyczyny położonej najczęściej w podnerkowym odcinku aorty lub tętnicach biodrowych poprzez postępowanie chirurgiczne lub endowaskularne. Krytycznym do dzisiaj obszarem pozostaje odcinek aorty położony między przeponą a tętnicami nerkowymi. Propozycja endowaskularnej rekonstrukcji związana jest z dostępnością stentgraftów z ramionami narządowymi. Można założyć, że ich zastosowanie sprowadza się głównie do przypadków przewlekłych z powodu konieczności indywidualnego wykonania protezy dla operowanego chorego. W przypadku ostrego niedokrwienia nerek lub jelit konieczne jest natychmiastowe działanie, co powoduje konieczność szukania innych rozwiązań. W warunkach polskich, ze względu na utrzymujące się trudności z całodobową możliwością wykonania zabiegów endowaskularnych, zastosowanie znajdują różnorodne procedury operacyjne. Jednoczesne operacje hybrydowe pozwalają osiągnąć bardzo obiecujące wyniki [25]. Minimalnym zabiegiem wydaje się być chirurgiczna fenestracja (wytworzenie połączenia między kanałem rzeczywistym i rzekomym przepływem) [11, 26, 27]. W ostrym, a czasami w przewlekłym rozwarstwieniu aorty zstępującej typu Stanford B metoda ta jest oceniana przez wielu autorów jako nieczęste, ale skuteczne postępowanie [26, 28-30]. Stosowane są również chirurgiczne rekonstrukcje aorty i naczyń biodrowych poprzez ich udrożnienie, zastąpienie protezą naczyniową lub przeszczepy pozaanatomiczne. W celu rewaskularyzacji niedokrwionych narządów wykonywane są przeszczepy do tętnic nerkowych lub trzewnych. Wyniki badania *International Registry of Acute Aortic Dissection (IRAD)* wykazały okołooperacyjną śmiertelność na poziomie 29,3%. Czynnikiem istotnie ją zwiększającymi były: przedoperacyjna śpiączka, zakrzepica fałszywego kanału, krwiak okołoaortalny, wymiary aorty zstępującej > 6 cm, niewydolność prawokomorowa serca oraz krótki czas od rozpoznania do operacji. Niezależnymi czynnikami zwiększonej śmiertelności chorych okazały się wiek > 70 lat oraz przedoperacyjne objawy wstrząsu lub hipotensji [31].

Wnioski

Wydaje się, że przedstawione rozwiązanie operacyjne umożliwi doraźne wyeliminowanie zagrożenia życia chorego (ostra niewydolność nerek, ostre niedokrwienie kończyny), gdy po uwagę byłby brany (jeśli byłoby to konieczne) drugi etap postępowania polegający na założeniu stentgraftu w celu zamknięcia miejsca pęknięcia błony wewnętrznej ściany aorty zstępującej.

References

1. Bariseel H, Batt M, Rogopoulos A, Pittaluga P, Hassen-Khojda R, Declémy S (1998) Jatrogenic aortic dissection of the abdominal aorta. *J Vasc Surg*; 27: 366-370.
2. Berthet JP, Marty-Ane CH, Veerapen R, Picard E, Mary H, Alric P (2003) Dissection of the abdominal aorta in blunt trauma: endovascular or conventional surgical management? *J Vasc Surg*; 38: 997-1003.
3. Marty-Ane CH, Alric P, Prudhomme M, Chircop R, Serres-Cousine O, Mary H (1996) Intravascular stenting of traumatic abdominal aortic dissection. *J Vasc Surg*; 23: 156-161.
4. Svensson LG, Labib SB (1994) Aortic dissection and aortic aneurysm surgery. *Curr Opin Cardiol*; 9: 191-199.
5. Elefteriades JA, Lovoulos CJ, Coady MA, Tellides G, Kopf GS (1999) Management of descending aortic dissection. *Ann Thorac Surg*; 67: 2002-2005.
6. Umaña JP, Lai DT, Scott Mitchell R et al (2002) Is medical therapy still the optimal treatment strategy for patients with acute type B aortic dissections. *J Thor Cardiovasc Surg*; 124: 896-910.
7. Estrera AL, Miller CC 3rd, Safi HJ et al (2006) Outcomes of medical management of acute type B aortic dissection. *Circulation*; 4; 114 (1 suppl): 1384-1389.
8. Estrera AL, Miller CC, Goodrick J et al (2007) Update on outcomes of acute type B aortic dissection. *Ann Thorac Surg*; 83: 842-845.
9. Greenberg R, Khwaja J, Haulon S, Fulton G (2003) Aortic dissections: new perspectives and treatment paradigms. *E J Vasc Endovasc Surg*; 26: 579-586.
10. Hinchliffe RJ, Davidson IR, MacSweeney STR (2002) Endovascular repair of ruptured chronic type B aortic dissection. *J Vasc Surg*; 36: 401-403.
11. Harms J, Brandtl R, Hess U, Rottinger M, Maurer PC (2000) Surgical aortic fenestration in acute thoracoabdominal aortic dissection with abdominal malperfusion and organ ischemia. *Chirurgia*; 70: 595-601.
12. Muller BT, Grabitz K, Furst G, Sandmann W (2000) Acute aortic dissection. Diagnosis and therapy of ischemic complications. *Chirurgia*; 71: 209-214.
13. Webb TH, Williams GM (1997) Abdominal aortic tailoring for renal, visceral, and lower extremity malperfusion resulting from acute aortic dissection. *J Vasc Surg*; 26: 474-481.
14. Tefera G, Acher CW, Hoch JR, Mell M, Turnipseed WD (2007) Effectiveness of intensive medical therapy in type B aortic dissection: a single-center experience. *J Vasc Surg*; 45: 1114-1118.
15. MacKenzie KS, LeGuillan MP, Steinmetz OK, Montreuil B (2004) Management trends and early mortality rates for acute type B aortic dissection: a 10-year single-institution experience. *Ann Vasc Surg*; 18: 158-166.
16. Fann JJ, Sarris GE, Mitchell RS et al (1990) Treatment of patients with aortic dissection presenting with peripheral vascular complications. *Ann Surg*; 212: 705-713.
17. Harms J, Hess U, Cavallaro A, Naundorf M, Maurer PC (1998) The abdominal aortic fenestration procedure in acute thoraco-abdominal aortic dissection with aortic branch artery ischemia. *J Cardiovasc Surg*; 39: 273-280.
18. Heinemann MK, Buehner B, Schaefer HJ, Jurmann MJ, Laas J, Borst HG (1994) Malperfusion of the thoracoabdominal vasculature in aortic dissection. *J Card Surg*; 9: 748-755.

19. Hsu RB, Ho YL, Chen RJ, Wang SS, Lin FY, Chu SH (2005) Outcome of medical and surgical treatment in patients with acute type B aortic dissection. *Ann Thorac Surg*; 79: 790–794.
20. Cambria RP, Brewster DC, Gattler J et al (1988) Vascular complications associated with spontaneous aortic dissection. *J Vasc Surg*; 7: 199–209.
21. Neri E, Sassi C, Massetti M et al (2002) Nonocclusive intestinal ischemia in patients with acute aortic dissection. *J Vasc Surg*; 36: 738–745.
22. Eleftheriades JA, Hammond GL, Gusberg RJ, Kopf GS, Baldwin JC (1990) Fenestration revisited. A safe and effective procedure for descending aortic dissection. *Arch Surg*; 125: 786–790.
23. Morales DL, Quin JA, Braxton GL, Gusberg RJ, Eleftheriades JA (1998) Experimental confirmation of effectiveness of fenestration in acute aortic dissection. *Ann Thorac Surg*; 66: 1679–1683.
24. Duebener LF, Lorenzen P, Richardt G et al (2004) Emergency endovascular stent-grafting for life-threatening acute type B aortic dissections. *Ann Thorac Surg*; 78: 1261–1266.
25. Chiesa R, Tshomba Y, Melissano G et al (2007) Hybrid approach to thoracoabdominal aortic aneurysms in patients with prior aortic surgery. *J Vasc Surg*; 45: 1128–1135.
26. Anand RJ, Williams DM, Proctor MC (2002) Operative mortality rate for elective abdominal aortic aneurysm repair is not increased by the presence of a previous or concurrent thoracic or thoracoabdominal aortic dissection. *J Vasc Surg*; 36: 690–695.
27. Lauterbach SR, Cambria RP, Brewster DC et al (2001) Contemporary management of aortic branch compromise resulting from acute aortic dissection. *J Vasc Surg*; 33: 1185–1192.
28. Genoni M, von Segesser LK, Carrel T, Baumann PC, Turina M (1994) Type B aortic dissections: surgical technique and results. *Helv Chir Acta*; 60: 1151–1157.
29. Okita Y, Takamoto S, Ando M, Morota T, Kawashima Y (1995) Surgical treatment in managing organ malperfusion as a complication of aortic dissection. *Eur J Cardiothorac Surg*; 9: 242–246.
30. Panneton JM, Teh SH, Cherry KJ Jr et al (2000) Aortic fenestration for acute or chronic aortic dissection: an uncommon but effective procedure. *J Vasc Surg*; 32: 711–721.
31. Trimarchi S, Nienaber CA, Rampoldi V et al (2006) IRAD Investigators. Role and results of surgery in acute type B aortic dissection: insights from the International Registry of Acute Aortic Dissection (IRAD). *Circulation* 4; 114 (1 supl.): 1357–1364.