

Zalecenia dotyczące wykonywania ultrasonograficznego badania dopplerowskiego żył kończyn dolnych Polskiego Towarzystwa Chirurgii Naczyniowej i Polskiego Towarzystwa Flebologicznego

Piotr Hawro¹, Marcin Gabriel², Grzegorz Madycki³, Wacław Kuczmik⁴, Tomasz Urbanek⁴

¹Ośrodek Flebologii Małoinwazyjnej, NZOZ AVIMED, Bytom

²Klinika Chirurgii Ogólnej i Naczyń, Uniwersytet Medyczny im. Karola Marcinkowskiego, Poznań

³Klinika Chirurgii Naczyń i Angiologii CMKP, Szpital Bielański, Warszawa

⁴Katedra i Klinika Chirurgii Ogólnej i Naczyń, Śląski Uniwersytet Medyczny, Katowice

Przedrukowano za zgodą z: *Chirurgia Polska* 2013; 15, 1

Ultrasonografia z oceną dopplerowską jest obecnie najczęściej wykonywanym badaniem w diagnostyce chorób żył kończyn dolnych, w wielu zaleceniach jest uznawana za postępowanie z wyboru. Podstawowymi wskazaniem do wykonywania tego badania są żylna choroba zakrzepowo-zatorowa oraz przewlekła niewydolność żylna. W pierwszym przypadku podstawowym celem procedury jest wykluczenie lub potwierdzenie obecności zakrzepicy w układzie żylnym, z określeniem jej charakteru i lokalizacji oraz oceną skuteczności prowadzonego leczenia. U pacjentów z niewydolnością żylną celem badania jest opisanie morfologii, drożności i wydolności pni naczyniowych, ze szczególnym uwzględnieniem relacji głównych żył względem powięzi, obecności, lokalizacji i wydolności dopływów, żył łączących i przesywających. Uwagę szczególnie należy zwrócić na identyfikację niewydolnych ujść żył odpiszczelowej i odstrzałkowej, ich średnicę i lokalizację, na obecność odcinków hipoplastycznych, atrezyjnych, aplazję wrodzoną lub nieobecność żyły z powodu jej usunięcia. W przypadku niewydolności wymienionych wyżej żył należy ocenić dystrybucję refluksu. Kolejnym etapem jest ocena obecności i lokalizacja innych żył prezentujących refluks oraz inne źródła napełniania się żyłaków. Ważnym elementem badania jest ocena liczby i umiejscowienia niewydolnych perforatorów.

Anatomia i nazewnictwo żył

Autorzy niniejszej pracy proponują uwzględnienie w opisach badań dopplerowskich terminologii opra-

cowanej przez Międzynarodowy Interdyscyplinarny Komitet ds. Mianownictwa Anatomicznego Żył, powołany podczas Światowego Kongresu Międzynarodowej Unii Flebologicznej w Rzymie w 2001 roku. Konsensusy dotyczące nazewnictwa żył kończyn dolnych zrewidowano w 2003 roku w San Diego, a następnie w 2005 roku w Rio de Janeiro. Zgodnie z zaleceniami wyżej wymienionego konsensusu proponuje się stosowanie w nazewnictwie żył terminów polskich i/lub angielskojęzycznych w brzmieniu podanym poniżej. Sugeruje się także posługiwanie skrótami pochodzącymi od nazw angielskojęzycznych, które powinny zastąpić skróty pochodzące od terminów łacińskich. Wydaje się, że w używaniu polskiego tłumaczenia niektórych nazw należy uwzględnić różnice językowe panujące w niektórych obszarach naszego kraju.

W polskim nazewnictwie przykładem odmienności jest określenie „safena”, znane każdemu lekarzowi, a jednocześnie niewystępujące w oficjalnym mianownictwie. Autorzy uważają, że powszechnie występujący w piśmiennictwie światowym termin *saphena* powinien znaleźć także swoje miejsce w polskim języku medycznym. Oficjalnym określeniem odcinka kończyny dolnej zawartego pomiędzy stopą i kolanem jest goleń. Zgodnie z praktyką kliniczną dnia codziennego wydaje się, że dla wielu lekarzy przy opisie wyniku badania USG bardziej zrozumiałym i zwyczajowo stosowanym jest jednak w chwili obecnej słowo „podudzie”, jak wspomniano wcześniej, używane w wielu ośrodkach w naszym kraju.

Adres do korespondencji:

Prof. dr hab. n. med. Marcin Gabriel
Klinika Chirurgii Ogólnej i Naczyń
Uniwersytet Medyczny im. Karola Marcinkowskiego
ul. Długa 1/2, 61–848 Poznań
e-mail: mgabriel@pro.onet.pl

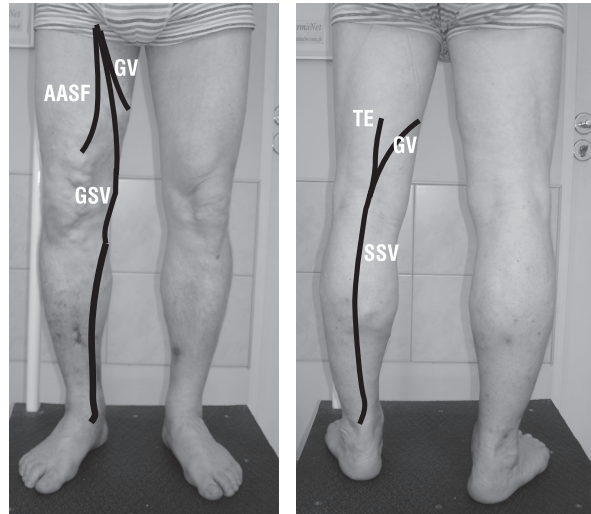
Autorzy zalecają jednocześnie, aby niezależnie od tego, czy badanie jest przeprowadzane na potrzeby własne lekarza wykonującego badanie i prowadzącego leczenie, czy też jest wykonywane dla innych podmiotów należy w każdym przypadku stosować ten sam schemat badania i opisu.

Żyły powierzchowne kończyn dolnych Spływ żyły odpiszczelowej

Żyła odpiszczelowa w języku angielskim jest określana terminem *great saphenous vein*, w skrócie GSV, zastępując tym samym używane wcześniej nazwy, takie jak *greater-, internal-,* czy też *long saphenous vein*. Miejsce ujścia żyły odpiszczelowej do żyły udowej nosi nazwę połączenia odpiszczelowo-udowego (SFJ, *saphenofemoral junction*). Pomimo obaw podnoszonych przez niektórych autorów, termin ten może być stosowany także w przypadku stanu po usunięciu pnia żyły odpiszczelowej na udzie, ponieważ w zdecydowanej większości widoczne jest miejsce po przecięciu pnia GSV. Stan ten można opisać jako „kikut żyły odpiszczelowej” lub „kikut ujścia żyły odpiszczelowej”. Dopuszczalne jest zamiennie, w stosunku do SFJ, stosowanie określenia „pachwinowy spływ żył powierzchownych” (CSIV, *confluence of superficial inguinal veins*).

Połączenie odpiszczelowo-udowe (pachwinowy spływ żył powierzchownych) oprócz odcinka bliższego żyły odpiszczelowej oraz żyły udowej obejmuje także jedną lub kilka żył sromowych zewnętrznych (PEV, *pudendal external vein*), żyłę nabrzuszną powierzchowną (SEV, *superficial epigastric vein*), żyłę okalającą biodro powierzchowną (SCIV, *superficial circumflex iliac vein*) i często jedną lub kilka żył odpiszczelowych dodatkowych. Terminem „żyła odpiszczelowa dodatkowa przednia” (AASV, *anterior accessory saphenous vein*) określono naczynie wstępujące równoległe do żyły odpiszczelowej i zlokalizowane do przodu i bocznie od GSV, zarówno na udzie, jak i na goleni (ryc. 1). Terminem „żyła odpiszczelowa dodatkowa tylna” (PASV, *posterior accessory saphenous vein*) określono naczynie wstępujące równoległe do żyły odpiszczelowej i zlokalizowane do tyłu od pnia GSV, zarówno na udzie, jak i na goleni. Odcinek goleniowy odpowiada żyłce Leonarda lub tylnemu łukowi żylnemu.

Powierzchnowa żyła odpiszczelowa dodatkowa (SAG, *superficial accessory great saphenous vein*) jest naczyniem wstępującym równoległe do żyły odpiszczelowej (lub samodzielnie w przypadku aplazji żyły odpiszczelowej w odcinku dolnym udowym i/lub na poziomie kolana) powierzchownie, powyżej powięzi odpiszczelowej, zarówno na udzie, jak i na goleni. SAG łączy ze sobą poszczególne odcinki żyły odpiszczelowej.



Fot. M. Gabriel

Rycina 1. Schematyczne przedstawienie przebiegu głównych pni żylnych

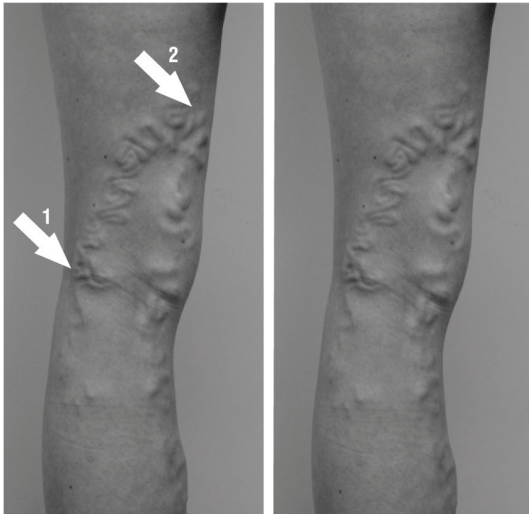
Żyła okalająca udo przednia (ATCV, *anterior thigh circumflex vein*) jest dopływem żyły odpiszczelowej lub żyły odpiszczelowej dodatkowej przedniej, biorącym początek w boczny system żylny (LVS, *lateral venous system*), wstępującym skośnie, ku górze i ku przyśrodkowi, po przedniej powierzchni uda. Żyła okalająca udo tylna (PTCV, *posterior thigh circumflex vein*) jest dopływem żyły odpiszczelowej lub żyły odpiszczelowej dodatkowej tylnej, mogącej mieć początek w żyłę odstrzałkową, jej dogłównym przedłużeniu lub w boczny system żylny, który wstępuje skośnie po tylnej powierzchni uda.

Jedna lub więcej żył łączących odpiszczelowo-odstrzałkowych (ISV, *intersaphenous vein*) biegnie skośnie na łydce, łącząc żyły odpiszczelową i odstrzałkową. Boczny system żylny (LVS, *lateral venous system*) rozciąga się na bocznej powierzchni goleni i uda, i jest pozostałością embrionalnej żyły brzeżnej bocznej (*vena marginalis lateralis*).

Spływ żyły odstrzałkowej

Żyłę odstrzałkową określono w języku angielskim terminem *small saphenous vein* (SSV), rezygnując z nazw *short, external* oraz *lesser saphenous vein*. Żyłę odstrzałkową dodatkową powierzchowną (SASV, *superficial accessory small saphenous vein*) nazwano żyłą wstępującą równoległe do SSV i leżącą bardziej powierzchownie, na zewnątrz powięzi odstrzałkowej.

Udowe przedłużenie żyły odstrzałkowej (TE, *thigh extension of the small saphenous vein*) jest naczyniem przebiegającym od dołu podkolanowego w kierunku bliższym pomiędzy mięśniami półbłoniastym i dwugłot-



Fot. M. Gabriel

Rycina 2. Przebieg niewydolnej, poszerzonej i krętej żyły Giacomini; 1 — miejsce połączenia z pniem żyły odstrzałkowej; 2 — miejsce połączenia z pniem żyły odpiszczelowej

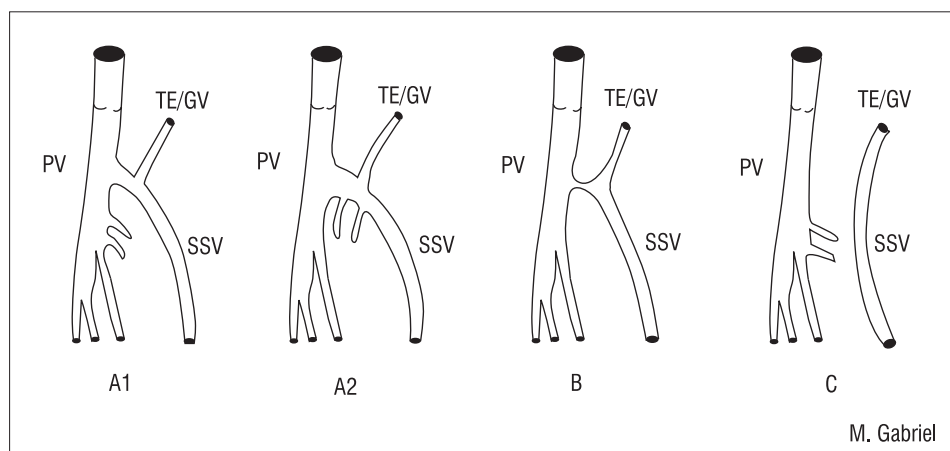
wym uda. Może odprowadzać krew z żyły odstrzałkowej do żył powierzchownych lub przesywających tylnej powierzchni uda lub pośladka. W takim przypadku była wcześniej określana mianem żyły udowo-podkolanowej. Jeśli natomiast TE kończy się jako dopływ żyły odpiszczelowej, określana jest mianem żyły Giacomini (GV, *Giacomini vein*) (ryc. 1 i 2).

Ujście żyły odstrzałkowej może przybierać jedną z trzech postaci. Najczęściej pień SSV łączy się bezpośrednio z żyłą podkolanową w dole podkolanowym, tworząc połączenie odstrzałkowo-podkolanowe. Do-

datkowo w bliższej części pnia SSV może znajdować się połączenie z udowym przedłużeniem żyły odstrzałkowej lub z żyłą Giacomini, przy czym żyły mięśnia brzuchatego mogą uchodzić bezpośrednio do żyły podkolanowej (ryc. 3A1 i 4) lub do żyły odstrzałkowej (ryc. 3A2). W drugiej postaci żyła odstrzałkowa przechodzi na udo jako przedłużenie udowe SSV lub jako żyła Giacomini, komunikując się niejako przy okazji z żyłą podkolanową przez wąską zazwyczaj żyłę przesywającą (ryc. 3B). Trzecia postać charakteryzuje się całkowitym brakiem komunikacji pomiędzy żyłami podkolanową i odstrzałkową. Krew z żyły odstrzałkowej jest odprowadzana na udo za pośrednictwem przedłużenia udowego SSV lub żyły Giacomini (ryc. 3C).

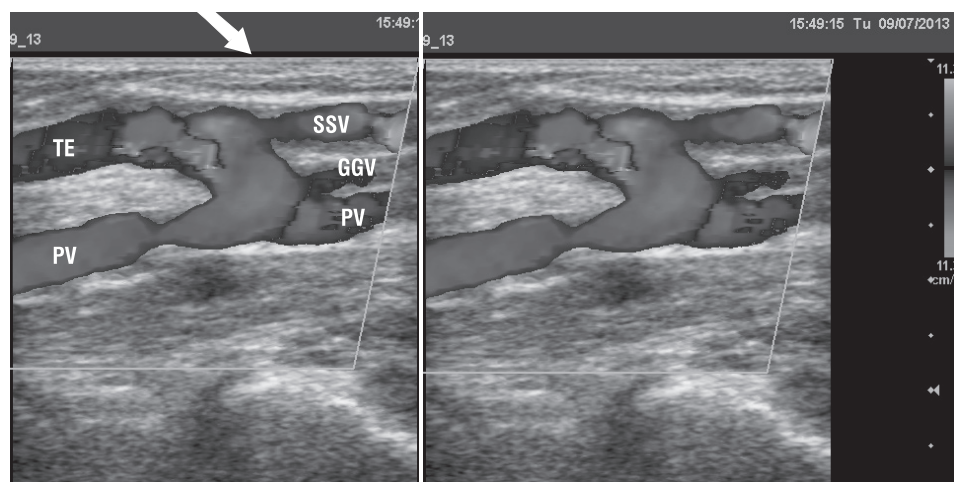
Żyła odstrzałkowa może mieć następujące poziomy ujścia: goleniowy, podkolanowy, wysoki (udowy) i bardzo wysoki (pachwinowy, kroczywy lub pośladkowy). Według Cibora i Cencory można wyróżnić następujące poziomy ujścia żyły odstrzałkowej:

1. ujście na goleni — do układu głębokiego, jako bezpośrednia gałąź przesywająca, albo do żyły odpiszczelowej;
2. do żyły podkolanowej — ujście zlokalizowane na poziomie szpary stawu kolanowego lub do 5 cm powyżej;
3. do żyły udowej — średnio 15 cm powyżej szpary stawu kolanowego;
4. do mięśni uda — uchodzi do żył mięśniowych w 1/3 dalszej uda;
5. do żyły odpiszczelowej — główny pień SSV omija dół podkolanowy i — zmiierzając na stronę przyśrodkową uda — łączy się z żyłą odpiszczelową w 1/3 bliższej uda.



M. Gabriel

Rycina 3. Warianty układu naczyń tworzących połączenie odstrzałkowo-podkolanowe. PV (*popliteal vein*) — żyła podkolanowa; SSV (*small saphenous vein*) — żyła odstrzałkowa; TE/GV (*thigh extension of the small saphenous vein/Giacomini vein*) — udowe przedłużenie żyły odstrzałkowej/żyła Giacomini. Na podstawie Cavezzi et al. EJVES 2006; 31: 288



Fot. M. Gabriel

Rycina 4. Jeden z wariantów połączenia odstrzałkowo-podkolanowego odpowiada typowi A1 z ryciny 18. Strzałką zaznaczono proponowane miejsce przedoperacyjnego oznakowania miejsca wykonania nacięcia skóry

Ujście żyły odstrzałkowej może być pojedyncze, podwójne (najczęściej wspólnie z komunikacją z żyłą podkolanową) lub nawet potrójne. Nawet najbardziej klasyczne ujście do żyły podkolanowej ma wiele odmian: żyła odstrzałkowa może łączyć się ze ścianą tylną, tylnoprzyśrodkową, tylnoboczną, boczną oraz z przednioboczną żyły podkolanowej.

Żyły przesywające kończyn dolnych

Perforatory, czyli żyły przesywające, przechodzą przez powięź mięśniową, łączą dwa układy żylny kończyn dolnych: powierzchowny i głęboki. Jakkolwiek ich liczba jest praktycznie niemożliwa do ustalenia, przyjmuje się że średnio na kończynie występuje od 80 do 150 połączeń o bardzo zmiennym rozmieszczeniu, przebiegu i rozmiarach. Obecnie preferowane jest odejście od stosowanych wcześniej nazw, powiązanych najczęściej z nazwiskami flebologów lub anatomów. W ich miejsce wprowadza się nazwy określające lokalizację perforatorów na kończynie.

Z używanych wcześniej w terminologii flebologicznej eponimów dopuszcza się obecnie stosowanie tylko nielicznych, takich jak żyła Giacominięgo, perforatory Cocketa i tylny łuk żylny. Autorzy uważają jednak, że eponimy, które są silnie zakorzenione w praktyce flebologicznej, takie jak wymienione wyżej oraz na przykład perforatory Huntera, Dodda, Maya, Bassiego, mogą nadal występować w terminologii, ponieważ ich użycie nie będzie źródłem nieporozumień, a może uprościć komunikację między lekarzami.

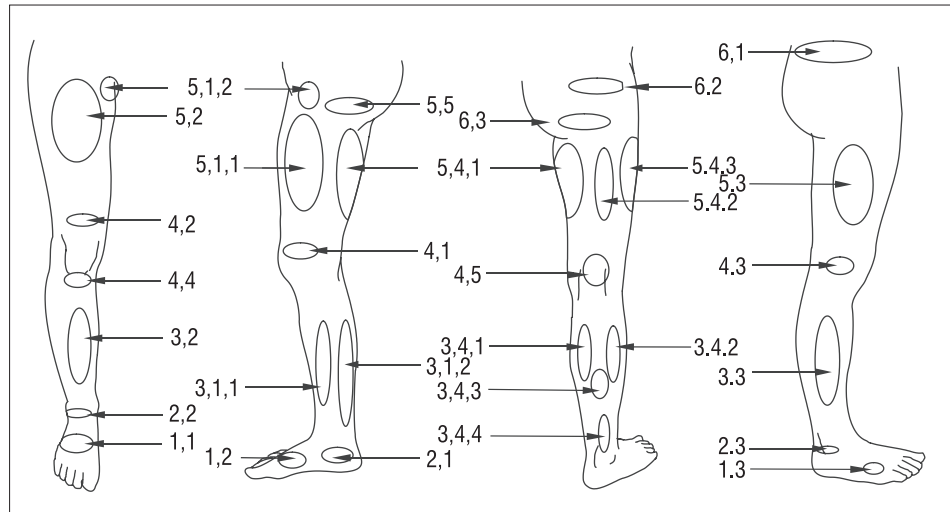
Żyły przesywające stóp zostały podzielone na podstawie ich topografii na grzbietowe (zwane także żyłami międzyżyłkowymi) (1.1), przyśrodkowe (1.2), boczne (1.3) i podeszwowe.

Wśród perforatorów kostkowych wyróżnia się przyśrodkowe (2.1), przednie (2.2) i boczne (2.3).

Żyły przesywające goleni zostały podzielone na cztery główne grupy, to znaczy perforatory przyśrodkowe, boczne, przednie i tylne goleni. Wśród żył przesywających przyśrodkowych goleni (3.1) wyróżnia się perforatory przypiszczelowe (3.1.1) oraz pischcelowe tylne (3.1.2). Te pierwsze, łącząc główny pień lub dopływ żyły odpiszczelowej z żyłami pischcelowymi tylnymi, przebiegają tuż przy przyśrodkowym brzegu pischceli i były wcześniej określane jako perforatory Shermana (dalsza lub środkowa część goleni) lub Boyda (bliższa część goleni). Perforatory pischcelowe tylne (zwane też perforatorami Cocketa) łączą żyłę odpiszczelową dodatkową tylną goleni z żyłami pischcelowymi tylnymi i ze względu na lokalizację mogą być określone jako górne, środkowe i dolne. Przednie perforatory goleniowe (3.2) przechodzą do przedniego przedziału powięziowego goleni, łącząc dopływy przednie żyły odpiszczelowej z żyłami pischcelowymi przednimi. Perforatory boczne goleni (3.3) łączą żyły bocznego systemu żylnego z żyłami strzałkowymi. Żyły przesywające tylne goleni (3.4) zostały podzielone na perforatory brzuśca przyśrodkowego (3.4.1) i brzuśca bocznego mięśnia brzuchatego (3.4.2), perforatory międzybrzuścowe (dawniej zwane perforatorem Maya) (3.4.3) oraz perforatory okolicy ścięgna Achillesa (3.4.4), łączące żyłę odstrzałkową z żyłami strzałkowymi (dawniej znane jako perforatory Bassiego).

W okolicy kolana wyróżnia się perforatory przyśrodkowe (4.1), nadrzepkowe (4.2), boczne (4.3), podrzepkowe (4.4) oraz perforatory dołu podkolanowego (4.5).

Na przyśrodkowej powierzchni uda wyróżniono perforatory kanału udowego (określane dawniej jako Dodda) (5.1.1) i pachwinowe (5.1.2), łączące żyłę odpiszczelową lub jej dopływy z żyłą udową. Przednie



Rycina 5. Lokalizacja żył przesywających w kończynach dolnych (objaśnienie w tekście). Na podstawie Caggati et al. J Vasc Surg. 2005; 41: 719

perforatory udowe (5.2) przebijają powięź mięśnia czworogłowego uda, a perforatory boczne uda (5.3) przebijają powięź mięśniową bocznej powierzchni uda. Na tylnej powierzchni uda zlokalizowane są perforatory tylnoprzyśrodkowe uda (5.4.1), przebijające mięsień przywodziciel uda, perforatory kulszowe, leżące wzdłuż linii środkowej tylnej powierzchni uda (5.4.2), perforatory tylnoboczne uda, przebijające powięź mięśni półbłoniastego i dwugłowego uda (zwane dawniej perforatorami Hacha) (5.4.3) oraz perforatory krocza (5.5). Żyłki przesywające pośladkowe podzielono na górne (6.1), środkowe (6.2) i dolne (6.3).

Lokalizację perforatorów poszczególnych grup przedstawiono na rycinie 5, wykorzystując numerację zgodną z powyższym opisem.

Żyłki głębokie kończyn dolnych

W zakresie nazewnictwa żył głębokich uściślono nazwy kilku naczyń, w szczególności żył okolicy uda i kolana.

Do żył głębokich stopy zalicza się żyły: podeszwowe przyśrodkowe (*medial plantar veins*), podeszwowe boczne (*lateral plantar veins*), głęboki podeszwowy łuk żylny (*deep plantar venous arch*), żyłki głębokie śródstopia podeszwowe i grzbietowe (*deep metatarsal veins plantar and dorsal*) oraz żyłki głębokie palców podeszwowe i grzbietowe (*deep digital veins plantar and dorsal*).

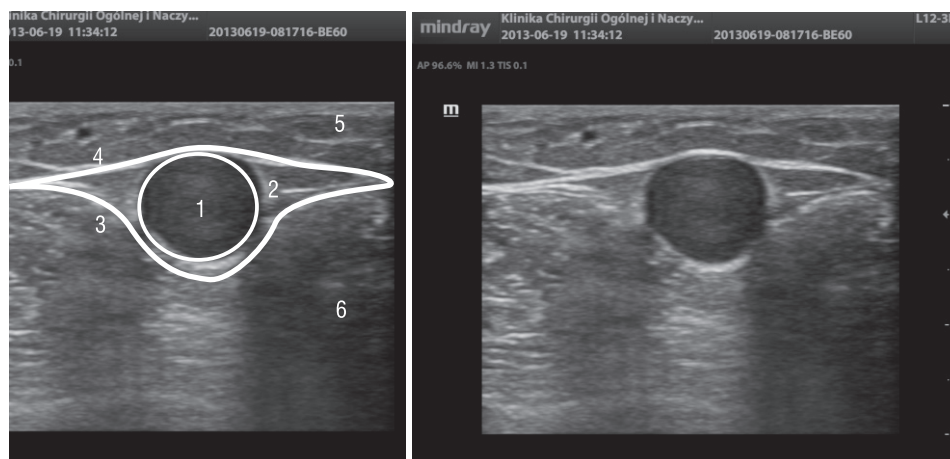
Do żył głębokich goleni zaliczono żyłki piszczelowe przednie (ATV, *anterior tibial veins*), piszczelowe tylne (PTV, *posterior tibial veins*), strzałkowe (PeV, *peroneal veins*) oraz żyłki łydki (*sural veins*). Wśród tych ostatnich wyróżnia się żyłki mięśni płaszczkowatego (*soleal veins*) i brzuchatego (*gastrocnemius veins*), obejmujące żyłki

brzuszka przyśrodkowego (*medial gastrocnemius veins*) i brzuszka bocznego (*lateral gastrocnemius veins*) oraz żyłki międzybrzuscową (*intergemellar veins*), biegnącą podpowięziowo pomiędzy dwoma brzuszcami mięśnia brzuchatego łydki, równoległe do pnia żyłki odstrzałkowej.

Zalecany obecnie termin „splot żylny kolanowy” (*genicular venous plexus*) zastąpił dawniej używaną nazwę „żyłki kolanowe” (*genicular veins*). Żyłka podkolanowa (PV, *popliteal vein*), opuszczając dół podkolanowy przechodzi w żyłkę udową (FV, *femoral vein*). Podkreśla się, że nie należy stosować terminu „żyłki udowa powierzchowna”, gdyż jest to żyłka głęboka, natomiast użycie członu „powierzchnowa” może skutkować jej błędnym uznaniem za żyłkę powierzchowną. Żyłka udowa po połączeniu z żyłką głęboką uda (DFV, *deep femoral vein*) tworzy żyłkę udową wspólną (CFV, *common femoral vein*), która następnie na wysokości więzadła pachwinowego przechodzi w żyłkę biodrową zewnętrzną (EIV, *external iliac vein*). Żyłka głęboka uda powstaje ze spływu żyłki okalających udo przyśrodkowej i bocznej (*medial and lateral circumflex femoral veins*) oraz głębokich udowych żyłki łączących (*deep femoral communicating veins*). Przy ocenie żyłki okalających należy pamiętać o istnieniu żyłki okalających udo przedniej i tylnej, które są żyłkami powierzchownymi, uchodzącymi do żyłki odpiszczelowej lub jednej z jej żyłki dodatkowych. Należy jeszcze wspomnieć o żyłce kulszowej (*sciatic vein*) stanowiącej pozostałość embrionalnej żyłki głębokiej biegnącej na tylnej powierzchni uda, towarzysząc nerwowi kulszowemu.

Podstawy ultrasonograficznej identyfikacji żył

W przeciwieństwie do układu tętniczego morfologia i lokalizacja głównych pni żylnych charakteryzują



Fot. M. Gabriel

Rycina 6. Tak zwane oko egipskie — żyła odpiszczelowa (1) przebiegająca w przedziale żyły odpiszczelowej (2) ograniczona od dołu powięzią mięśniową (3), a od góry powięzią żyły odpiszczelowej (4); 5 — tkanka podskórna; 6 — przedział mięśniowy

się dużą zmiennością. Zasada ta dotyczy w pierwszym rzędzie naczyń układu powierzchownego. W poniższym opisie ultrasonograficznej struktury układu żylnego występuje kilka odstępstw, w porównaniu do klasycznych podręczników anatomii. Są one wynikiem uwidocznienia w badaniach ultrasonograficznych struktur zazwyczaj nieistotnych lub niewidocznych w badaniach morfologicznych. Ich uwzględnienie może być jednak pomocne w przypadku różnicowania poszczególnych pni żylnych, co według naszych obserwacji jest podstawowym problemem napotykanym przez początkujących diagnostów.

Ultrasonograficzna identyfikacja żył odpiszczelowej i odstrzałkowej

Cechami obrazu ultrasonograficznego ułatwiającego różnicowanie głównych pni żył powierzchownych są międzypowięziowy i prostoliniowy przebieg żył odpiszczelowej i odstrzałkowej oraz objaw kąta piszczelowo-brzuchatego w odniesieniu do żyły odpiszczelowej.

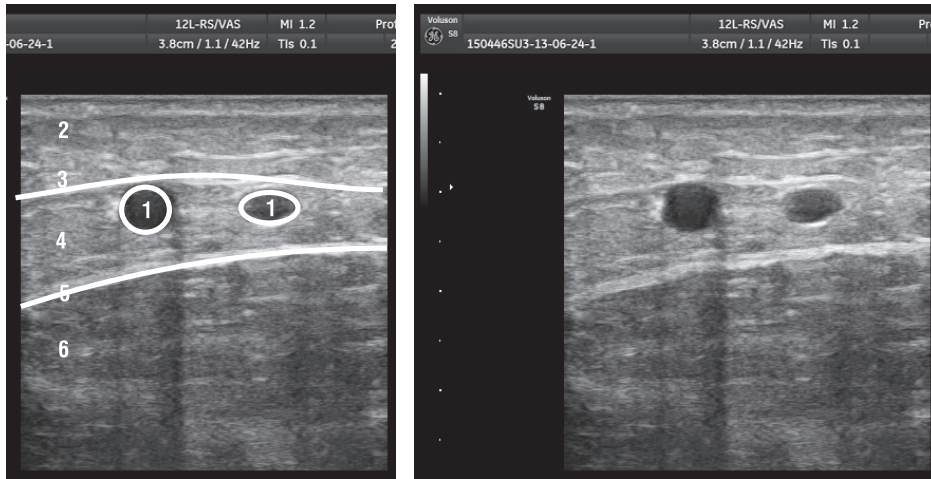
Pnie żył odpiszczelowej i odstrzałkowej przebiegają w przedziałach żył, odpowiednio, odpiszczelowej i odstrzałkowej. Na przekroju poprzecznym przedziały te tworzą strukturę określaną mianem „oka egipskiego” (ryc. 6). Jest to przestrzeń ograniczona dwoma pasmami łącznotkankowymi o zwiększonej echogeniczności. Od strony powierzchniowej jest to powięź odpiszczelowa, stanowiąca krawędź „górnej powieki”, a od strony wewnętrznej powięź mięśniowa, tworząca krawędź „dolnej powieki”. „Żrenicę” tworzy przebiegający w środkowej części przestrzeni pień żyły odpiszczelowej lub odstrzałkowej. Śródpowięziowa lokalizacja pnia powoduje, że nawet w przypadku ich poszerzenia i niewydolności mogą być niewidoczne w badaniu przedmiotowym.

Przedział żyły odpiszczelowej przebiega wzdłuż całej kończyny. Jego obecność umożliwia łatwe różnicowanie żyły odpiszczelowej i jej ewentualnego zdwojenia, przebiegających w przedziale, z dopływami przebiegającymi poza przedziałem, w tkance podskórnej (ryc. 7 i 8).

Połączenie odpiszczelowo-udowe zlokalizowane zawsze w pachwinie tworzy na przekroju charakterystyczny kształt „głowy Myszki Miki” (ryc. 9). Środek („twarz”) tworzy żyła udowa. „Ucho” od strony zewnętrznej tworzy tętnica udowa wspólna lub też dwie jej gałęzie, to znaczy tętnice udowe powierzchowna i głęboka. „Ucho” od strony przyśrodkowej tworzy odcinek bliższy opuszki żyły odpiszczelowej. Jakkolwiek opisane powyżej stosunki przestrzenne można zaobserwować u prawie wszystkich badanych, to należy zwrócić uwagę na ewentualne anomalie w przebiegu końcowego odcinka żyły odpiszczelowej (ryc. 10). Przeoczenie powyższych zmian może poważnie utrudnić prawidłowe przeprowadzenie zabiegu.

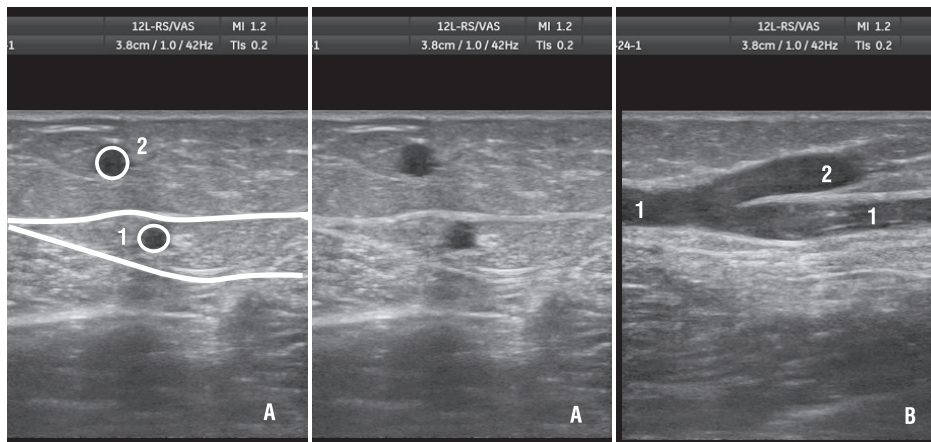
Objaw kąta piszczelowo-brzuchatego jest pomocny w identyfikowaniu pnia żyły odpiszczelowej na tylnopryśrodkowej powierzchni kolana. Pień GSV przebiega w podstawie trójkąta, którego ramiona wyznaczają brzoży nasady bliższej kości piszczelowej i głowy przyśrodkowej mięśnia brzuchatego łydki. Te ostatnie tworzą kąt piszczelowo-brzuchaty (ryc. 11). W przypadku trudności z lokalizacją pnia GSV na goleni, na przykład w przypadku występowania licznych i krętych żyłaków, pomocne może być jej znalezienie na poziomie stawu skokowego, ku przodowi od kostki przyśrodkowej, i stopniowe przesuwanie głowicy w kierunku bliższym.

Jakkolwiek anatomiczną cechą żyły odpiszczelowej jest jej prostoliniowy przebieg to należy pamiętać, że



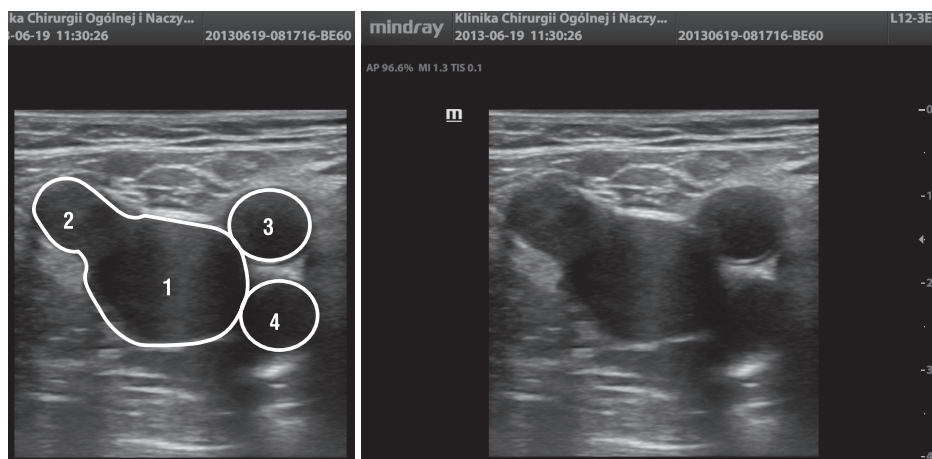
Fot. M. Gabriel

Rycina 7. Zdwojenie pnia żyły odpiszczelowej (1); 2 — tkanka podskórna; 3 — powięź żyły odpiszczelowej; 4 — przedział żyły odpiszczelowej; 5 — powięź mięśniowa; 6 — przedział mięśniowy



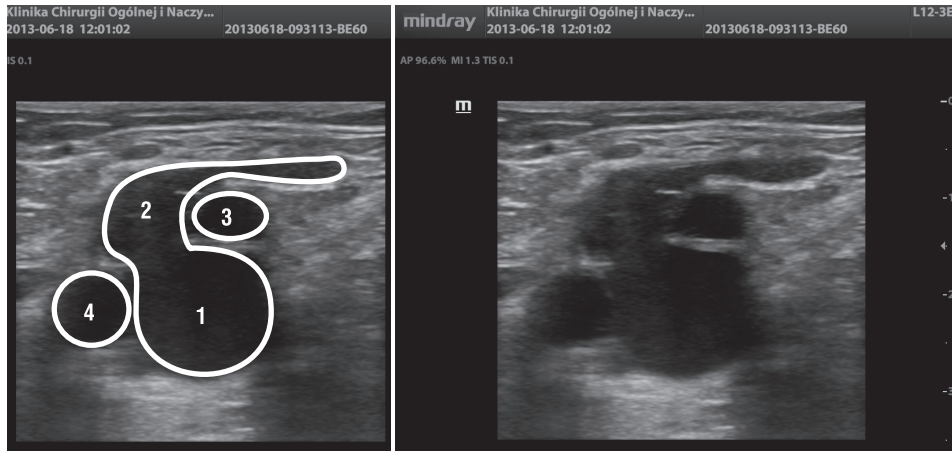
Fot. M. Gabriel

Rycina 8. Żyła odpiszczelowa (1) przebiegająca w przedziale żyły odpiszczelowej. W tkance podskórnej przebiega poszerzony dopływ żyły odpiszczelowej (2); A — przekrój poprzeczny na powierzchni przysiódkowej uda; B — przekrój podłużny



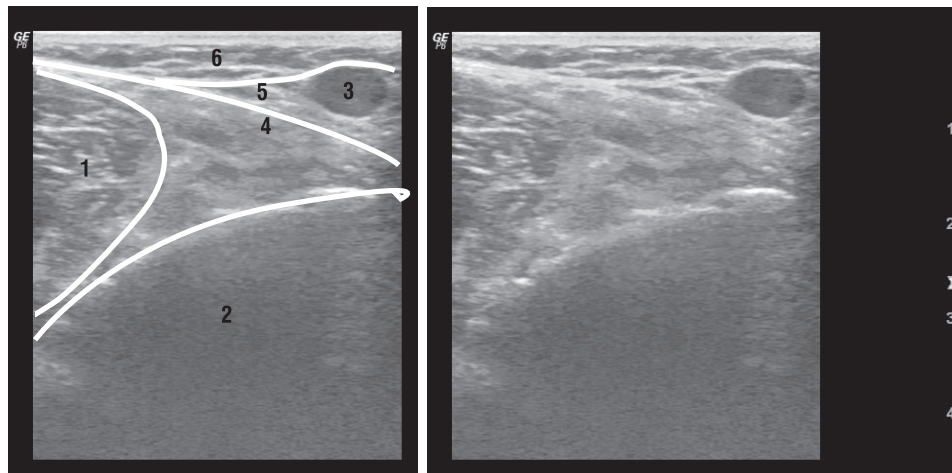
Fot. M. Gabriel

Rycina 9. Połączenie odpiszczelowo-udowe (obraz głowy Myszkki Miki). Przekrój poprzeczny w pachwinie lewej; 1 — żyła udowa; 2 — żyła odpiszczelowa; 3 — tętnica udowa powierzchowna; 4 — tętnica głęboka uda



Fot. M.. Gabriel

Rycina 10. Wariant połączenia odpiszczelowo-udowego. Przekrój poprzeczny w pachwinie prawej. Ujście żyły odpiszczelowej (2) do ściany przednio-bocznej żyły udowej (1), pomiędzy tętnicami udową powierzchowną (3) i głęboką uda (4)



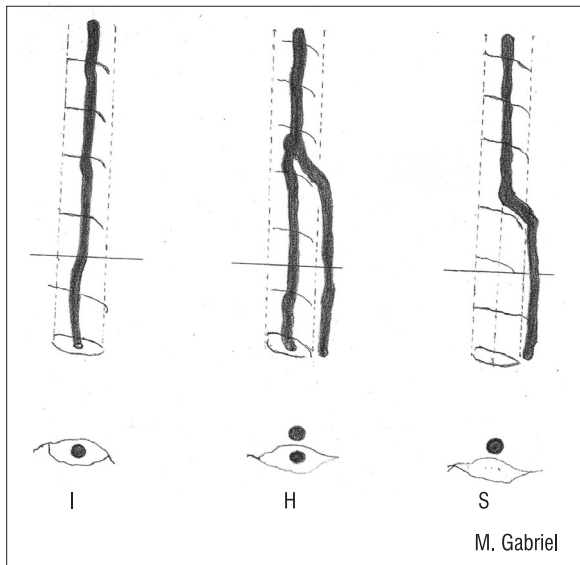
Fot. M. Gabriel

Rycina 11. Lokalizacja pnia żyły odpiszczelowej przy uwzględnieniu objawu kąta piszczelowo-brzuchatego. Przekrój poprzeczny na powierzchni tylny-przyśrodkowej podudzia, na wysokości nasady bliższej kości piszczelowej; 1 — brzusiec przyśrodkowy mięśnia brzuchatego tydki; 2 — nasada bliższa kości piszczelowej; 3 — pień żyły odpiszczelowej; 4 — powięź mięśniowa; 5 — powięź żyły odpiszczelowej; 6 — tkanka podskórna

pień GSV nie musi być ciągłym anatomicznie tworem, przebiegającym od kostki przyśrodkowej do pachwiny. Przebieg żyły odpiszczelowej może być zróżnicowany, a w literaturze opisane są różne warianty tego przebiegu, mogące wiązać się z koniecznością identyfikacji właściwego źródła refluksu u pacjenta z żylakami kończyn. Przebieg pnia GSV może być zatem całkowicie prosto-liniowy na całej długości uda i podudzia (typ „I”) (ryc. 12). Wariantem tej sytuacji jest ujście do pnia GSV w połowie uda szerokiego dopływu przebiegającego podskórnie (typ „h”) (ryc. 12 i 13). Jeśli w tym przypadku dalszy odcinek pnia GSV jest wąski (hipoplastyczny) lub nie występuje wcale (aplazja), to sytuacja taka jest określana jako typ „S”. Należy zaznaczyć również, że niewydol-

ność żyły odpiszczelowej nie zawsze musi rozwijać się od wysokości jej ujścia do żyły udowej, a ujście głównych bocznych w jej przebiegu w istotny sposób może różnić się anatomicznie.

W różnicowaniu pni żył powierzchownych uda należy uwzględnić żyłę odpiszczelową dodatkową przednią (AASV). Uchodzi ona do żyły odpiszczelowej jako jeden z bardziej stałych dopływów, najczęściej w okolicy opuszki. W przypadku hipoplazji lub aplazji pnia GSV żyła odpiszczelowa dodatkowa przednia może być jedynym widocznym pniem powierzchownym uwidocznionym na udzie. W dalszej części uda przebiega ona nadpowięziowo, w tkance podskórnej. W 1/3–1/2 bliższej uda przebiega śródpowięziowo ku przodowi i bocznie



Rycina 12. Warianty „I”, „h” i „s” przebiegu pnia żyły odpiszczelowej i jej dopływów w stosunku do powięzi żyły odpiszczelowej. Na podstawie Cavezzi et al. EJVES 2006; 31: 288

od żyły udowej i żyły odpiszczelowej, tworząc drugie „oko egipskie”.

Dążąc do uproszczenia opisów wykonywanych po badaniach dupleksowych układu żylnego, można wykorzystać opisane w konsensusie Międzynarodowej Unii Flebologicznej odmiany przebiegu żyły odpiszczelowej na udzie i na goleni. W odniesieniu do przebiegu GSV na udzie przedstawiają się one następująco:

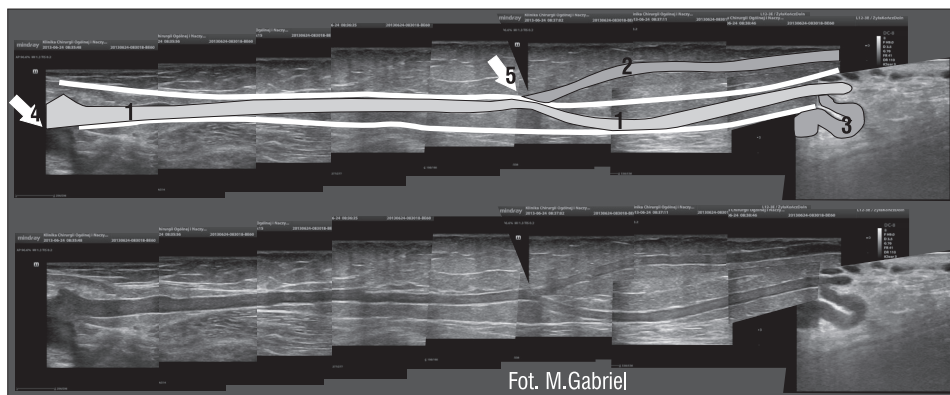
1. pojedyncza żyła odpiszczelowa, biegnąca wewnątrz przedziału powięziowego bez obecności większych dopływów;
2. obecność dwóch równolegle biegnących na odcinku od 3 do 25 cm wewnątrz przedziału powięziowego

3. pojedyncza żyła odpiszczelowa biegnąca wewnątrz przedziału powięziowego z towarzyszącymi dopływami przebijającymi powięź i łączącymi się na różnych poziomach z żyłą odpiszczelową;
4. współistnienie dwóch żył: odpiszczelowej oraz odpiszczelowej dodatkowej przedniej, każda w swoim przedziale powięziowym; łączą się one tuż przed ujściem do żyły udowej;
5. występowanie żyły odpiszczelowej jedynie w odcinku proksymalnym przedziału powięziowego, poniżej jest widoczny podskórnie leżący dopływ, który po przebiciu powięzi staje się żyłą odpiszczelową.

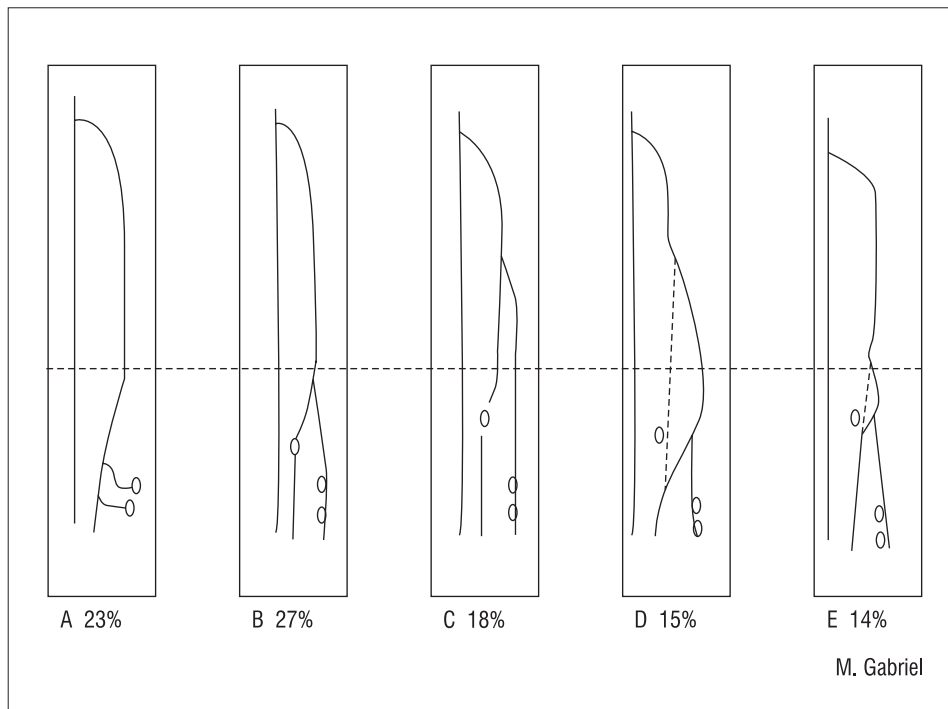
W okolicy kolana i na goleni wyróżnia następujące relacje żył (ryc. 14):

1. żyła odpiszczelowa bez widocznych większych dopływów;
2. żyła odpiszczelowa ze współistniejącym jednym lub kilku dopływami dochodzącymi do niej tuż poniżej kolana, najbardziej znany jest „łuk Leonarda”, czyli żyła odpiszczelowa dodatkowa tylna goleniowa;
3. żyła odpiszczelowa z towarzyszącymi dopływami uchodzącymi do żyły odpiszczelowej powyżej kolana;
4. żyła odpiszczelowa nie występuje w dolnym odcinku udowym ani na poziomie stawu kolanowego, ale jest widoczna w przebiegu goleniowym;
5. żyła odpiszczelowa nie występuje na poziomie stawu kolanowego.

Należy jednak pamiętać, że znajomość powyższych relacji nie jest powszechna. Z tego powodu użycie powyższej klasyfikacji w opisie może prowadzić do



Rycina 13. Typ „h” przebiegu żyły odpiszczelowej i jej dopływów; 1 — pień żyły odpiszczelowej; 2 — dopływ GSV przebiegający w tkance podskórnej; 3 — poszerzony perforator — potencjalne miejsce reentry; 4 — połączenie odpiszczelowo-udowe; 5 — miejsce ujścia dopływu do pnia GSV



Rycina 14. Przebieg pnia żyły odpiszczelowej w stosunku do przedziału tej żyły i warianty przebiegu na wysokości stawu kolanowego. Na podstawie Cavezzi *et al.* EJVES 2006; 31: 288

utrudnionego rozumienia ich znaczenia przez osoby niezajmujące się na co dzień flebologią.

Osoby upoważnione do wykonania badań dopplerowskich/dupleksowych żył kończyn dolnych

Zaleca się wykonywanie badań dupleks-Doppler przez lekarzy posiadających udokumentowane przeszkolenie i doświadczenie w zakresie tej techniki diagnostycznej. Mimo że prawo do wykonywania badań USG posiadają w naszym kraju wszyscy lekarze, w trosce o jakość oraz wiarygodność charakteryzujących się swoją specyfiką badań dupleks-Doppler autorzy są zdania, że badania te powinny być wykonywane przez lekarzy właściwie przeszkolonych i doświadczonych. Odbycie stażów lub kursów podczas odbywania specjalizacji lub posiadanie umiejętności analizowania wyników lub samodzielnego wykonania badań jest elementem następujących specjalizacji: angiologia, chirurgia naczyniowa i radiologia.

Zalecenia dotyczące sprzętu diagnostycznego

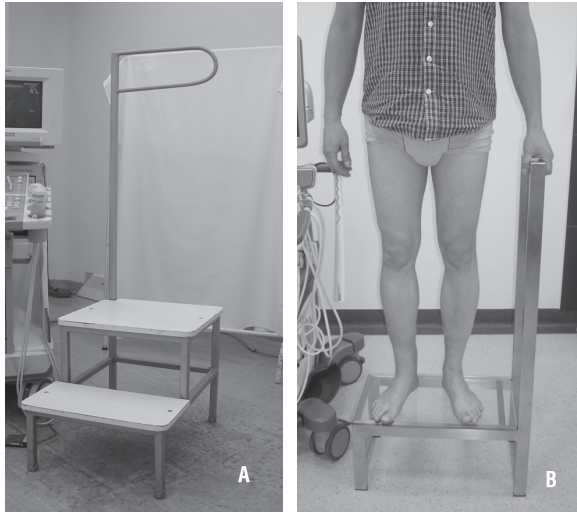
Do oceny żył kończyn dolnych Autorzy zalecają użycie szerokopasmowych głowic liniowych o częstotliwościach w zakresie 5–13 MHz. Szerokość głowicy powinna zawierać się w przedziale 3,5–5,5 cm. Dla oceny żył brzusznych i za-

otrzewnowych stosuje się głowice konweksowe o częstotliwości w przedziale 2,5–5 MHz. Mogą być one pomocne także w ocenie żył głębokich i śródmięśniowych kończyn w przypadku znacznego pogrubienia tkanki podskórnej ud, rozległych krwaków lub dużych obrzęków goleni.

Ultrasonograf powinien być wyposażony w opcje pulsacyjnego Dopplera spektralnego i kolorowego z możliwością pochylenia wiązki ultradźwiękowej. Opcje dupleks lub tripleks skracają czas badania, pozwalając na równoczesną ocenę anatomii i czynności badanych żył.

Sposób wykonania badania

Pierwszym elementem badania jest ocena naczyń w prezentacji B. W większości przypadków wykonywana jest z wykorzystaniem przekrojów poprzecznych. Głowica powinna być ustawiona w taki sposób, aby strona boczna kończyny dolnej prawej i strona przyśrodkowa kończyny dolnej lewej znajdowały się po lewej stronie uzyskanego obrazu. Ogniskową obrazu należy ustawić na głębokości gwarantującej najlepsze uwidocznienie badanego naczynia, najczęściej na poziomie dolnej granicy badanej żyły. Wzmocnienie (gain) należy ustawić w taki sposób, aby wewnątrz badanego naczynia było jednolicie ciemne, oczywiście w przypadku nieobecności w nim zmian zakrzepowych lub echa spowolnionego przepływu.



Fot. M. Gabriel

Rycina 15. Stojaki do badań żył kończyn dolnych

Włączając funkcję Dopplera pulsacyjnego, należy ustawić zakres prędkości w zakresie niższych wartości (na poziomie 5–15 cm/s), co umożliwi uwidocznienie wolnego, swobodnego przepływu w naczyniach. W celu zwiększenia czułości należy powoli zwiększać wzmocnienie Dopplera (Doppler gain), aż do uzyskania optymalnego spektrum zapisu. W przypadku naczyń z szybkim przepływem, w celu zmniejszenia ryzyka wystąpienia artefaktów, konieczne jest zwiększenie zakresu skali prędkości przepływu i zmniejszenie wzmocnienia.

Chociaż w konsensusie Międzynarodowej Unii Flebologicznej zaleca się ustawienie głowicy w taki sposób, aby przepływ w kierunku dogłowym był kodowany kolorem niebieskim, a przepływ odgłowy (refluks) przez kolor czerwony, to Autorzy uważają, że kolejność pojawiania się kolorów podczas próby wydolności naczyń nie ma istotnego znaczenia. W takim przypadku ważniejszy jest czas uwidocznienia pierwszego lub drugiego koloru, w zależności od stosowanej próby czynnościowej, a nie kolejność ich pojawienia się.

Obecnie preferowane jest wykonywanie badań dupleksowych układu żylnego kończyn dolnych w pozycji stojącej. Tak wykonane badanie pozwala na lepszą ocenę średnicy naczyń, wydolności układu zastawkowego oraz obecności skrzeplin w świetle naczyń. W celu zapewnienia bezpieczeństwa pacjentowi oraz wygody osobie badającej wskazane jest używanie stojaków/podestów, których przykłady przedstawiono na rycinie 15. Podest przedstawiony na rycinie 15A jest stabilniejszy, zapewnia swobodę podczas wykonywania manewrów, ale jest mało mobilny. Podest przedstawiony na rycinie 15B jest łatwy do transportowania, ale mało stabilny

i wymaga asekuracji pacjenta podczas zmiany pozycji. Pacjent może także stać w pozycji swobodnej na podłodze z rozluźnioną kończyną (opis prawidłowej pozycji podczas badania — poniżej). W przypadku oceny naczyń biodrowych anatomiczne umiejscowienie powyższych naczyń uniemożliwia zwykle badanie w pozycji stojącej, co wymaga położenia pacjenta w pozycji na wznak.

Badanie należy rozpocząć po ustawieniu pacjenta na podwyższeniu w pozycji stojącej, twarzą do badającego, z zachowaniem możliwości obracania się w trakcie badania. Podczas oceny naczyń na udzie oraz powierzchni przysródkowej goleni badana kończyna powinna być rozluźniona, lekko ugięta w kolanie i zrotowana na zewnątrz o około 30°. Do oceny naczyń dołu podkolanowego oraz żył tylnej powierzchni goleni Autorzy proponują odwrócenie pacjenta tyłem do badającego i ustawienie go w lekkim rozkroku, z równoległe ustawionymi stopami i lekkim ugięciem kolana badanej kończyny.

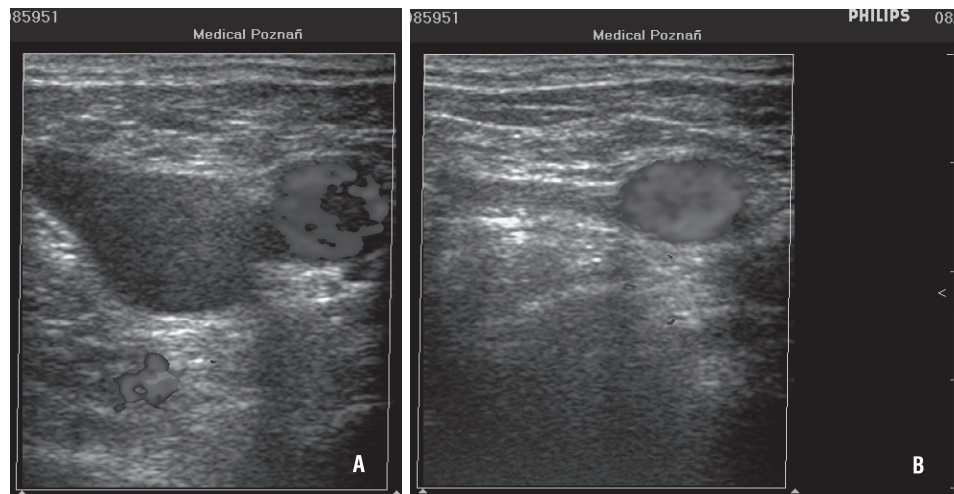
W przypadku trudności z odpowiednio długim zachowaniem pozycji stojącej przez pacjenta naczynia dołu podkolanowego i goleni można ocenić także w pozycji siedzącej, ze swobodnie opuszczonymi kończynami.

Proponowana we wcześniejszych zaleceniach pozycja leżąca jest obecnie uznawana za nieadekwatną dla oceny morfologii (średnicy) i wydolności żył. Z tego powodu dopuszcza się wykonywanie badań w pozycji leżącej tylko w odniesieniu do żył jamy brzusznej i przestrzeni zaotrzewnowej u pacjentów, których stan uniemożliwia wykonanie badania w pozycji stojącej, oraz u osób z silną miejscową reakcją bólową występującą podczas wykonywania próby uciskowej. Obniżenie ciśnienia w żyłach w pozycji leżącej umożliwia zmniejszenie siły ucisku koniecznego do całkowitego uciśnięcia badanych naczyń.

Ze względu na wyłączenie sił warunkujących przepływ wsteczny krwi w żyłach podczas wywierania i zwolnienia ucisku na goleni preferowanym testem czynnościowym u pacjentów badanych w pozycji leżącej jest próba Valsalvy. Należy pamiętać, że podczas badania w pozycji leżącej można przeoczyć obecność zwłókniałych skrzeplin w wąskich/obkurczonych żyłach głębokich i to zarówno na goleni, jak i na udzie. Z tego powodu, w wątpliwych przypadkach proponuje się powtórzenie badania w pozycji stojącej, po uzyskaniu możliwości pionizacji chorego.

Zgodnie z jedną z podstawowych zasad diagnostycznych w chirurgii naczyniowej, to znaczy określenia symetryczności rozwoju i funkcji układu naczyniowego na kończynach, zaleca się, aby podczas pierwszego badania wykonywanego u pacjentów z patologią żylną ocenie dopplerowskiej podlegały obydwie kończyny.

Badanie powinno być przeprowadzone w pomieszczeniu odpowiednio oświetlonym, by móc dostrzec



Fot. M. Gabriel

Rycina 16. Próba uciskowa żyły udowej. Przekrój poprzeczny w pachwinie lewej, badanie wykonane w pozycji stojącej; A — zięjąca żyła udowa przed przyłożeniem ucisku; B — całkowicie zapadnięta żyła udowa po uciśnięciu

zmiany żyłne i skórne, którym należy poświęcić więcej uwagi. Podczas badania dupleksowego żyły należy ocenić w dwóch prezentacjach, to znaczy poprzecznej i podłużnej. Na przekrojach poprzecznych ocenia się morfologię naczyń, ze szczególnym uwzględnieniem ich średnicy, ciągłości oraz obecności dopływów i żył przesywających. Przebiegi anatomiczne żył ocenia się lepiej, prowadząc głowicę ultrasonograficzną wzdłuż badanej żyły płynnym ruchem — w ten sposób łatwiej także zauważyć relacje powięziowe żył, w tym obecność żył przesywających.

Próbę uciskową należy wykonywać wyłącznie w prezentacji poprzecznej, co umożliwi jednoznaczną ocenę podatności i zapadania się naczyń pod wpływem ucisku (ryc. 16). Próbę uciskową żył należy przeprowadzić w pachwinie, w dole podkolanowym oraz na różnych poziomach na udzie i na goleni. Zalecenie to nie jest tożsame z propagowanym niekiedy tak zwanym badaniem 4-punktowym. W każdym przypadku badanie powinno objąć całą długość układu naczyniowego kończyny.

Średnicę naczyń należy zmierzyć na przekroju poprzecznym, przykładając głowicę prostopadle do powierzchni skóry, możliwie bez ucisku, tak by uniknąć spłaszczenia żyły. W odniesieniu do żył osiowych należy zmierzyć średnicę w ujściu, w miejscu ustania refluksu i ewentualnie we współistniejących poszerzeniach. Pomiar średnicy żyłaków nie jest konieczny.

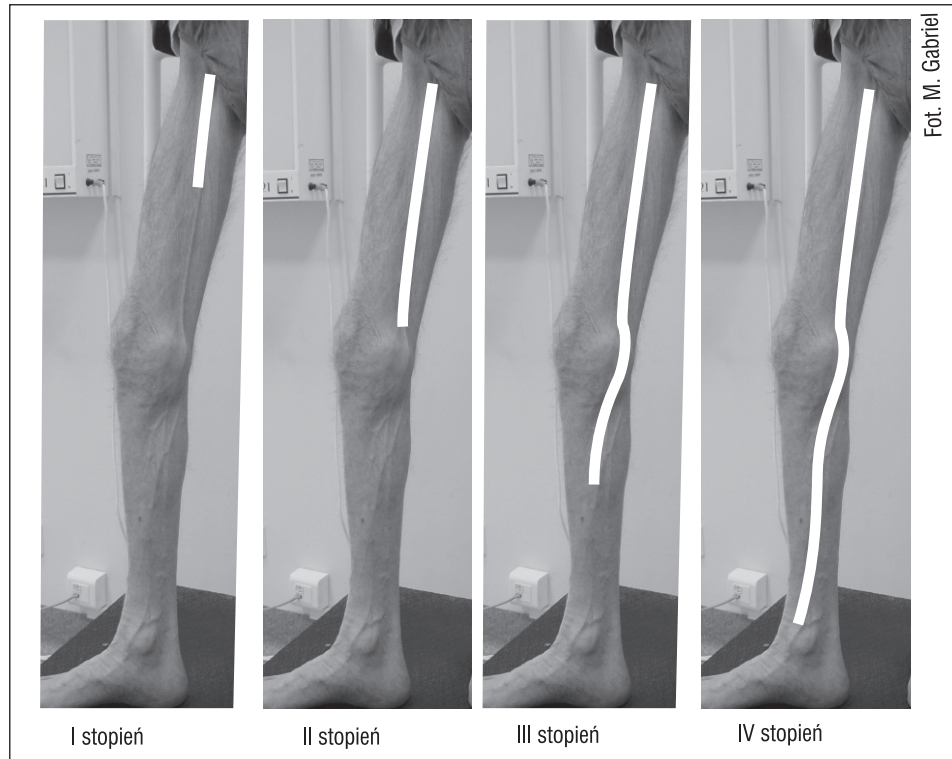
Ocena czynnościowa żył (wydolność układu zastawkowego)

Żyłaki charakteryzują się obecnością nieprawidłowych wstecznych przepływów pomiędzy różnymi

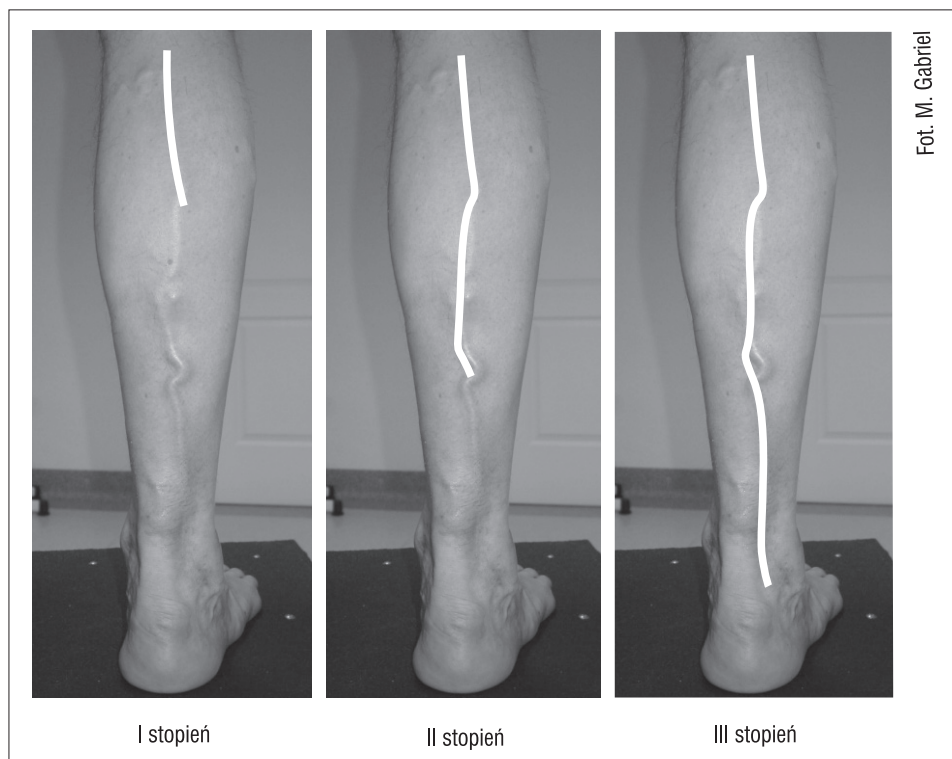
sieciami żylnymi. Każdy refluks ma trzy cechy: punkt wyjścia, przebieg i punkt powrotu, zwany punktem reentry. Punkt wyjścia jest z reguły miejscem połączenia żył należących do różnych sieci żylnych. Refluks może występować w jednej lub kilku żyłach, niekoniecznie zmienionych żyłakowato, należących do jedno- lub różnoimiennych sieci. Punkt reentry jest to miejsce powrotu przepływu wstecznego do żyły, w której powraca prawidłowy przepływ dogłówny, najczęściej do systemu żył głębokich poprzez perforatory, rzadziej do systemu żył powierzchownych (ryc. 13).

W celu uproszczenia używanej terminologii zaleca się określenie niewydolności pni żylnych zgodnie ze schematem przedstawionym na rycinach 17 i 18. W odniesieniu do żył głębokich oraz żyły odpiszczelowej wyróżnia się cztery stopnie refluksu, natomiast w odniesieniu do żyły odstrzałkowej trzy stopnie. Użycie powyższej klasyfikacji możliwe jest wyłącznie w przypadku lokalizacji punktów wyjścia refluksu w żyłach udowych wspólnych, dla układu głębokiego lub w połączeniu odpiszczelowo-udowym i połączeniu odstrzałkowo-podkolanowym, odpowiednio, dla żył odpiszczelowej i odstrzałkowej.

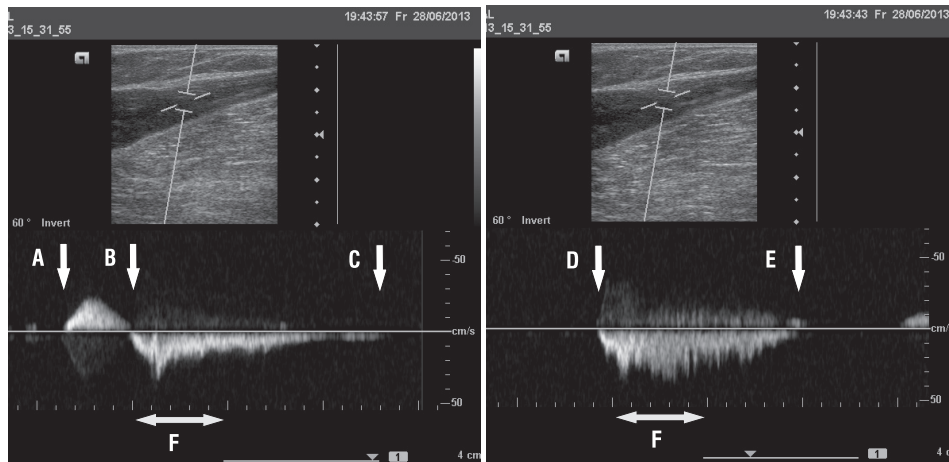
Ocenę wydolności układu zastawkowego zaleca się przeprowadzić na przekroju podłużnym naczyń. Ponieważ ocena refluksu bazuje na ocenie długości fazy przepływu odwróconego, a nie jego objętości, wskazane jest utrzymanie kąta insonacji $\leq 60^\circ$. W przypadku braku należytej dbałości o ustawienie zalecanego kąta możliwe jest uzyskanie fałszywie ujemnych wyników badania wydolności, a więc niewykrycie istniejącego refluksu.



Rycina 17. Dystrybucja refluksu w żyłach głębokich i/lub w pniu żyły odpiszczelowej



Rycina 18. Dystrybucja refluksu w pniu żyły odstrzałkowej



Fot. M. Gabriel

Rycina 19. Próby czynnościowe wydolności układu zastawkowego pnia żyły odpiszczelowej. Po stronie lewej próba z zastosowaniem ucisku ręcznego goleni. Po stronie prawej próba Valsalvy; A — moment uciśnięcia tydki z wywołaniem przepływu w kierunku dogłowym; B — moment zwolnienia ucisku z rozpoczęciem przepływu w kierunku obwodowym; C — moment ustania przepływu wstecznego; D — moment uruchomienia tłoczni brzusznej z wymuszeniem przepływu w kierunku obwodowym; E — ustanie przepływu wstecznego i rozluźnienie mięśni brzusznych; F — jedna sekunda na skali czasu

We wcześniejszych zaleceniach i pracach innych autorów można spotkać propozycję wykonywania oceny wydolności układu zastawkowego na przekrojach poprzecznych naczyń. W takim przypadku zalecano ustawienie głowicy pod kątem do powierzchni skóry, co miałoby zapobiec prostopadłemu ustawieniu płaszczyzny pomiaru w stosunku do przekroju naczynia (a więc kąta insonacji zbliżonego do 90°). Obserwacje ujawniły jednak, że w praktyce kąt insonacji uzyskiwany przez badaczy jest zazwyczaj większy od zalecanych 60°, co istotnie pogarsza dokładność i powtarzalność pomiarów. Z tego powodu Autorzy nie zalecają wykrywania oceny wydolności układu zastawkowego w naczyniach na przekrojach poprzecznych.

Powyższe uwagi dotyczące zalecanej płaszczyzny wykonywania oznaczeń wydolności układu zastawkowego dotyczą zarówno badania spektralnego, jak również z wykorzystaniem Dopplera kolorowego. W obydwóch przypadkach nieistotny jest kierunek odchylenia osi i bramki pomiarowej. Przy zachowaniu zalecanego kąta insonacji, zarówno w przypadku odchylenia osi pomiarowej w kierunku bliższym, jak i dalszym, wyniki są porównywalne.

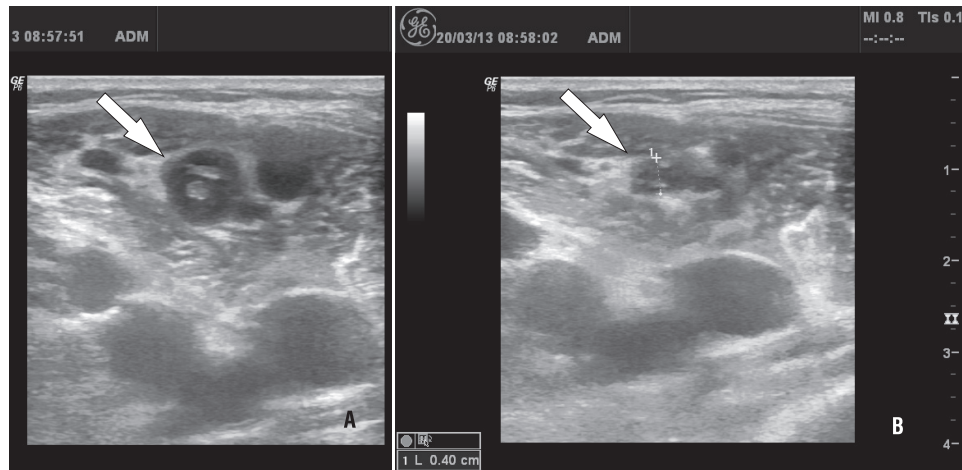
Oceniając przepływ w naczyniach przy użyciu Dopplera spektralnego lub kolorowego należy określić wydolność układu zastawkowego. Ocenie podlega kierunek przepływu, prędkość, fazowość oddechu i ewentualnie sercowa, spontaniczność oraz symetria przepływów w obu kończynach. Objawem niewydolności jest obecność odpowiednio długo trwającego przepływu w odwróconym kierunku, czyli refluksu. Dynamikę

przepływów można zbadać przy zastosowaniu następujących testów czynnościowych: próbach kompresji dystalnej i proksymalnej, w próbie Valsalvy oraz podczas naprzemiennego zginania i prostowania grzbietowego stopy. Próby kompresji polegają na wykonaniu silnego, trwającego nie dłużej niż 3 sekundy, ręcznego ucisku mięśni uda lub goleni, w odległości ok. 20–30 cm w kierunku dalszym lub bliższym od miejsca przyłożenia głowicy ultrasonograficznej. Podczas próby Valsalvy należy uruchomić tłocznę brzuszную, powodując przepływ krwi w kierunku obwodowym. W celu zapewnienia odpowiedniej koordynacji ruchowej przebieg próby Valsalvy należy przed wykonaniem szczegółowo objaśnić (zademonstrować) pacjentom. Alternatywnymi sposobami wywołania przepływu krwi w kierunku bliższym są wykonanie serii ruchów stopy, z naprzemiennym zginaniem i prostowaniem stopy w stawie skokowym lub założenie na goleń mankietu do pomiaru ciśnienia, połączonego z urządzeniem do szybkiej insuflacji i pompowanego do 70–100 mm Hg.

Podstawą do wykrycia refluksu jest czas przepływu krwi w kierunku dalszym, co odpowiada przepływowi: — w pierwszej części próby ucisku ręcznego wywieranego proksymalnie w stosunku do głowicy oraz w próbie Valsalvy (ryc. 19);

— w drugiej części próby ucisku ręcznego wywieranego dystalnie od miejsca przyłożenia głowicy, w próbie zginania stopy oraz po szybkim spuszczeniu powietrza z mankietu założonego na goleni (ryc. 19).

Podstawą rozpoznania refluksu w żyłach jest czas trwania wstecznego przepływu krwi. Do rozpoznania



Fot. M. Gabriel

Rycina 20. Próba uciskowa żył goleni. Przekrój poprzeczny powierzchni tylny-przyśrodkowej bliższej części podudzia; A — poszerzona żyła brzośca przyśrodkowego mięśnia brzuchatego łydki, zawierająca zwiókniałe skrzepliny, przed przyłożeniem ucisku; B — częściowo zapadnięta żyła po uciśnięciu, pomiar grubości żyły

nia refluksu upoważnia przepływ wsteczny, trwający powyżej 0,5 sekundy, niezależnie od lokalizacji pnia żylnego. W przypadku przyjęcia innych kryteriów, na przykład $> 0,5$ sekundy dla żył powierzchownych i $> 1,0$ sekundy dla żył głębokich lub $> 1,0$ sekundy dla wszystkich żył należy zaznaczyć ten fakt na wyniku.

W ocenie ultrasonograficznej, oceniając potencjalne źródła refluksu, trzeba również zwrócić uwagę na obecność wydolnych, niewydolnych lub przeciążonych perforatorów. W przypadku tych właśnie naczyń ich średnica nie może być jedynym kryterium kwalifikującym je jako nieprawidłowe połączenia żylny-żylny. Obecność szerokiego, ale wydolnego perforatora świadczy o przeciążeniu ciśnieniowym układu żylnego przy prawidłowym spływie krwi w obrębie danego perforatora do układu głębokiego. W przypadku obecności refluksu w poszerzonym perforatorze należy go uznać za niewydolny (bez względu na średnicę).

Zakrzepica żylna

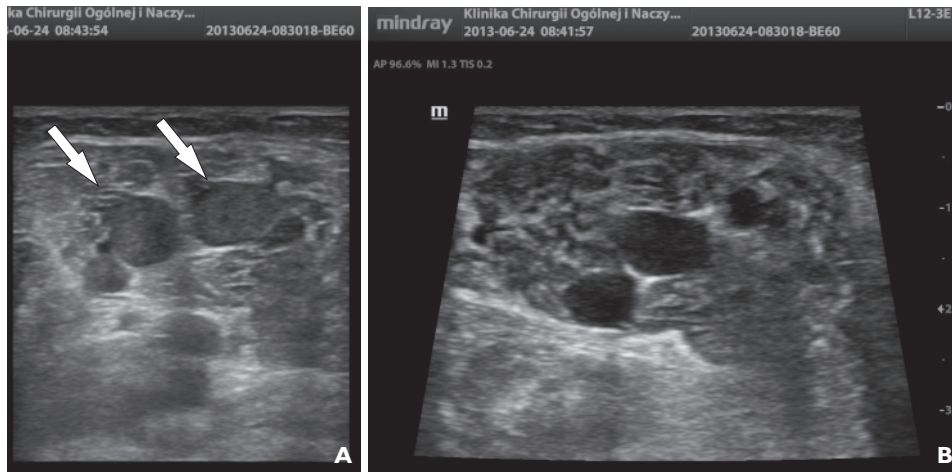
Wykonując badanie ultrasonograficzne w kierunku zakrzepicy w pniach żylnych, podstawową metodą diagnostyczną jest próba uciskowa. Podczas jej wykonywania preferuje się głowice liniowe o długości 3,5–4,5 cm. Im dłuższa głowica, tym większej siły należy użyć podczas wywierania ucisku na powłoki. Uciskane naczynie należy obserwować na przekroju poprzecznym. Objawem wskazującym na możliwość obecności skrzepliny w pniach żylnych jest brak lub niecałkowite zapadnięcie się uciskanego naczynia (ryc. 20). W celu prawidłowego wykonania badania konieczne jest posiadanie doświadczenia, tak zwanego „wyczucia” tkankowego, poprzez

co można zróżnicować niepełne zapadnięcie się naczynia, spowodowane obecnością skrzepliny z nieprawidłowym uciśnięciem kończyny, na przykład z powodu użycia zbyt małej siły, wywierania ucisku w nieprawidłowej osi, napięcia mięśni badanej kończyny lub współwystępowania dużego obrzęku. W przypadku podejrzenia obecności skrzeplin hipoechogenicznych należy unikać używania zbyt dużych sił, mogących prowadzić do fragmentacji skrzepliny. Próbę uciskową należy powtórzyć kilka- lub kilkanaście razy na różnych poziomach pachwiny, uda, dołu podkolanowego i goleni.

W różnicowaniu obrazu echogenicznego wypełnienia światła naczynia przez zrulonizowane erythrocyty z obecnością skrzepliny pomocne może być wykonanie kilku krótkich szybkich ucisków naczynia głowicą ultrasonograficzną. W przypadku zachowanej drożności naczynia chwilowo zanika zjawisko rulonizacji, poprzez co wewnątrz naczynia staje się hipoechogeniczne (ryc. 21).

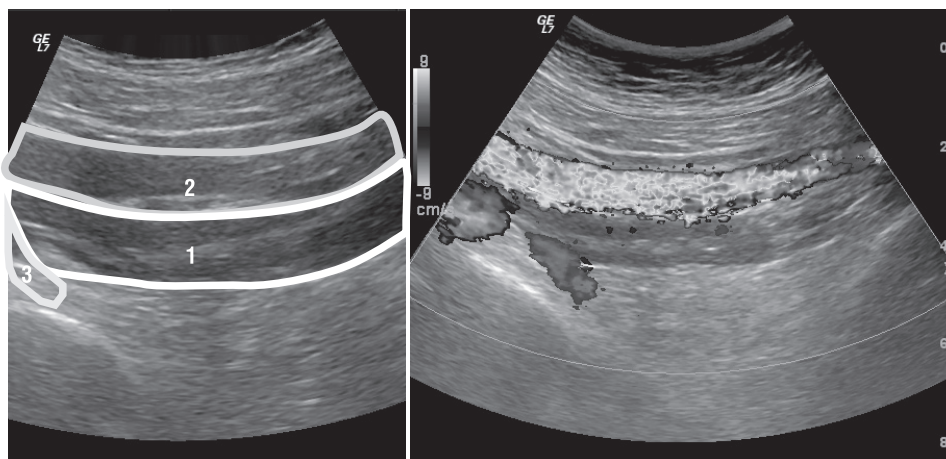
Pośrednim objawem niedrożności pni żylnych jest nieobecność przepływu podczas badania Dopplerem kolorowym i/lub spektralnym. Odnosi się to szczególnie do żył biodrowych oraz do żył obwodowych, w stosunku do których próba uciskowa jest niediagnostyczna (ryc. 22).

Skrzeplina powstała w okresie kilku ostatnich dni jest hipo- lub normoechogeniczna, jednorodna, wypełnia światło poszerzonych pni żylnych. W przypadku zachowania przepływu w naczyniu kanał drożny o liniowym przebiegu i gładkich zarysach zlokalizowany jest zazwyczaj przyściennie. W miarę „starzenia” się skrzepliny jej struktura robi się niejednorodna, ze stałym zwiększaniem echogeniczności. Naczynie objęte procesem



Fot. M. Gabriel

Rycina 21. Żyły brzucha przyśrodkowego mięśnia brzuchatego łydki; A — echogeniczne światło poszerzonych naczyń mogące sugerować obecność niezwlókniatych skrzeplin, jako następstwo rulonizacji erytrocytów — naczynia zaznaczone strzałkami; B — bezechowe światło naczyń po krótkotrwałym ucisku głowicą



Fot. M. Gabriel

Rycina 22. Zakrzepica żyły biodrowej. Przekrój podłużny przez naczynia biodrowe; 1 — żyła biodrowa zewnętrzna wypełniona całkowicie normoechogeniczną skrzepliną; 2 — tętnica biodrowa zewnętrzna; 3 — tętnica biodrowa wewnętrzna

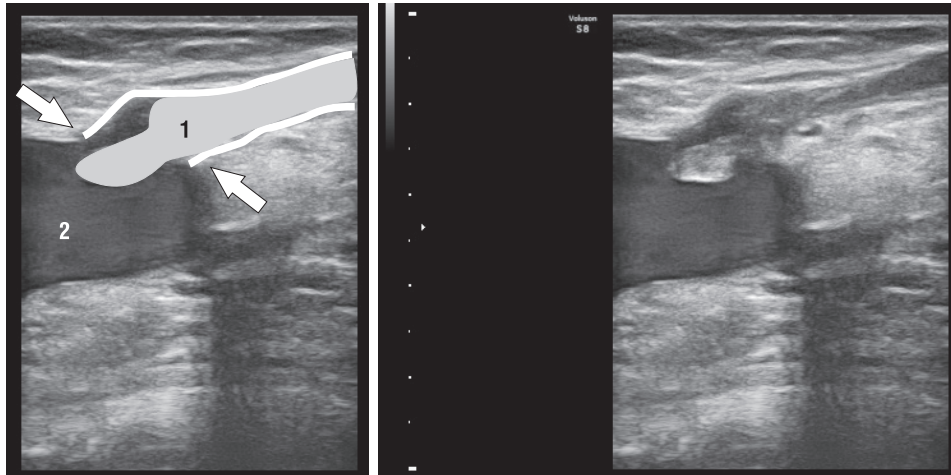
zakrzepowym obkurcza się. Rekanalizacja zazwyczaj polega na tworzeniu licznych krętych kanałów.

Stwierdzając obecność skrzeplin w świetle pni żylnych, należy uwzględnić następujące elementy badania i opisu:

- obecność skrzeplin, z dokładnym opisem naczyń i ich odcinków objętych procesem chorobowym;
- charakter skrzepliny, mogący pośrednio wskazywać na ostry lub przewlekły charakter zmiany;
- drożność/stopień wypełnienia naczynia przez skrzeplinę. W przypadku „świeżego” procesu zakrzepowego proponuje się procentowe określenie wypełnie-

nia naczynia przez skrzeplinę. W zmianach przewlekłych, w miarę włóknienia skrzepliny i obkurczania się żyły bardziej precyzyjne jest oznaczenie grubości niezapadniętego światła naczynia podczas próby uciskowej (ryc. 20);

- w przypadku zakrzepowego zapalenia żył powierzchownych należy potwierdzić/wykluczyć możliwość progresji skrzeplin do naczyń przedziału podpowięziowego. Miejscami do tego predysponowanymi są niewydolne perforatory łydki, szczególnie powierzchni przyśrodkowej i tylnej, oraz połączenia odpiszczelowo-udowe i odstrzałkowo-podkolano-



Fot. M. Gabriel

Rycina 23. Zakrzepowe zapalenie żyły odpiszczelowej (1) szerzące się do światła żyły udowej (2). Białymi strzałkami zaznaczono ściany żyły odpiszczelowej. Strzałkami zaznaczono poziom zastawki ostialnej

we (ryc. 23). W pierwszym przypadku rozwija się zakrzepica żył śródmięśniowych mięśni brzuchatego lub płaszczkowatego, w drugim, w dużych żyłach osiowych układu głębokiego.

Przy szerzeniu się skrzeplin w kierunku wymienionych powyżej połączeń należy określić:

- lokalizację czoła skrzepliny w stosunku do zastawki ostialnej SFJ lub poziomu przecięcia powięzi przez żyłę odstrzałkową w dole podkolanowym,
- postępowanie rekanalizacji,
- wydolność pni żylnych.

Badanie dupleksowe żył u pacjentów z procesem zakrzepowym należy wykonać w celu potwierdzenia rozpoznania, w przypadku pogorszenia stanu klinicznego, w okresie prowadzenia terapii oraz w momencie zakończenia leczenia. Wynik tego ostatniego może być pomocny w różnicowaniu nowych skrzeplin ze starymi, stanowiącymi pozostałość po poprzednim epizodzie.

Żyłaki nawrotowe

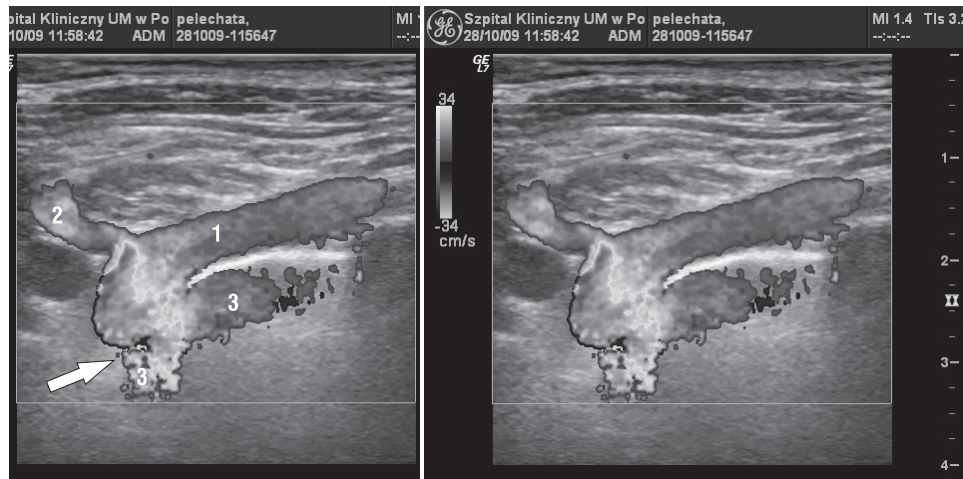
Celem badania dupleksowego wykonywanego u pacjentów z żyłkami nawrotowymi jest określenie przyczyny nawrotu, co z jednej strony wpływa na kwalifikację do dalszego leczenia i wybór techniki zabiegowej, ale również może być pomocne w doskonaleniu planowania i techniki zabiegowej przez poszczególnych chirurgów. W tym ostatnim przypadku konieczne jest podanie informacji dających podstawę do zróżnicowania żyłkami przetrwałych, powstałych w następstwie błędów taktycznych i technicznych, oraz właściwych żyłkami nawrotowych, będących wyrazem naturalnego postępu choroby.

Badanie przeprowadzane na kończynach z żyłkami nawrotowymi powinno być przeprowadzone według identycznego schematu, jak badanie przedoperacyjne. Odrębności dotyczą konieczności określenia miejsca wyjścia żyłkami nawrotowych. W tym celu zaleca się określenie:

- obecności i długości kikutu żyły odpiszczelowej (ryc. 24);
- obecności dopływów kikutu GSV i ich udziału w tworzeniu żyłkami nawrotowych;
- obecności, długości i lokalizacji kikutu żyły odstrzałkowej;
- obecności dopływów kikutu żyły odstrzałkowej i ich udziału w tworzeniu żyłkami nawrotowych;
- obecności przetrwałych odcinków niewydolnych pni żył powierzchniowych zaopatrywanych podczas poprzednich zabiegów;
- obecności miejsc stanowiących źródło wyjścia refluksu do żyłkami, takich jak niewydolne perforatory lub połączenia żył różnych sieci.

Interpretacja wyników

Dla oceny przepływów w żyłkach głębokich bardzo pomocna jest ocena symetrii przepływów, fazowości oddechowej, kształtu krzywej przepływu. Dlatego też badaniem należy objąć obie kończyny dolne. Asymetria od razu wskazuje na istniejącą patologię, zniesienie fazowości oddechowej i spłaszczenie prędkości przepływu przemawia za istniejącą proksymalnie do miejsca badanego niedrożnością lub znacznym zwężeniem żyły. W przypadku zniesienia fazowości oddechowej w żyłki układu głębokiego należy więcej uwagi poświęcić



Fot. M. Gabriel

Rycina 24. Kikut żyły odpiszczelowej z dopływami tworzącymi żyłaki na udzie; 1 — kikut żyły odpiszczelowej; 2 — żyła nabrzusznna powierzchowna; 3 — żyła udowa, strzałką zaznaczono lokalizację zastawki ostialnej

biegnącym równoległe do badanego naczynia żyłom powierzchownym. Tak samo warto przyjrzeć się żyłom nabrzusznnej, która prowadzi przepływ dogłówny podczas kompresji dystalnej, w przypadku niedrożności żyły biodrowej. Jednym z objawów niedrożności żyły biodrowej i wystąpienia krążenia obocznego poprzez żyły nabrzuszne i sromowe zewnętrzne może być obecność przepływu w żyłach udowych wspólnej kończyny przeciwnej niż ta, w której wykonuje się test kompresji.

W przypadku obecności refluku w żyłach powierzchownych należy ustalić miejsce powstania refluku, jego przebieg oraz miejsce ustania, czyli powrotu prawidłowego dogłównego kierunku przepływu krwi. Refluks nie zawsze powstaje w miejscach oczywistych, najczęściej są to miejsca ujść głównych żył powierzchownych do żył głębokich, nie jest także tożsamy z anatomicznym przebiegiem żył.

Wykonując badanie żył kończyn dolnych, konieczne jest zwrócenie uwagi na współwystępujące zmiany patologiczne, takie jak: obecność zaawansowanych zmian miażdżycowych, torbieli Bakera, obszarów płynowych w otoczeniu stawów i ścięgien, krwiałków i pakietów powiększonych węzłów chłonnych. Stwierdzenie powyższych nieprawidłowości należy odnotować w wyniku badania.

Elementy badania i opisu

W przypadku prawidłowej morfologii i funkcji żył opis można przedstawić w postaci: „Żył układu głębokiego i powierzchownego kończyn dolnych drożne, bez skrzeplin, wydolne”.

W przypadku występowania patologii należy opisać ich charakter i lokalizację. Szczególną uwagę należy zwrócić na:

1. w odniesieniu do układu głębokiego:
 - odcinkową aplazję, hipoplazję, przewężenie lub niedrożność pni żylnych,
 - obecność i charakter skrzeplin (echogeniczność, umiejscowienie, stopień wypełnienia naczynia),
 - obecność refluku;
2. w odniesieniu do układu powierzchownego:
 - wydolność/niewydolność ujść żył odpiszczelowych i odstrzałkowych; w przypadku niewydolności połączenia odstrzałkowo-podkolanowego należy zaznaczyć/opisać jego lokalizację. U chorych kwalifikowanych do leczenia chirurgicznego wskazane jest również określenie miejsca przejścia żyły odpiszczelowej przez powięź mięśniową w odcinku proksymalnym,
 - średnicę niewydolnych pni żylnych,
 - lokalizację i dystrybucję refluku w żyłach osiowych i ich dopływach, zaznaczając obecność żylakowato zmienionych odcinków żył,
 - obecność i lokalizację innych żył z obcym refluksiem oraz na inne źródła zasilania żylaków, w tym na obecność niewydolnych żył łączących i przesywających,
 - obecność cech świeżej lub przebytej zakrzepicy i jej umiejscowienie.

Ważnym elementem badania jest ocena liczby i umiejscowienia niewydolnych perforatorów. Warto opisać punkt lub punkty reentry w przypadku, gdy miejsce ustania przepływu wstecznego nie jest tożsame z żyłami przesywającymi.

Opisując przepływy wsteczne, proponujemy zachować kolejność od punktu wyjścia, przez drogę refluku, do punktu lub punktów reentry.

Piśmiennictwo

1. Allan PL, Pozniak MA, McDicken WN. Ultrasonografia dopplerowska. Zastosowania kliniczne. Elsevier Urban & Partner, Wrocław 2006.
2. Antignani PL, Benedetti-Valentini F, Aluigi L *et al.* Diagnosis of vascular diseases. Ultrasound investigations — Guidelines. *International Angiology* 2012; 31 (Suppl. 1): 1–79.
3. Caggiati A, Bergan JJ, Gloviczki P, Eklof B, Allegra C, Partsch H. Nomenclature of the veins of the lower limb: extensions, refinements, and clinical application. International Interdisciplinary Consensus Committee on Venous Anatomical Terminology. *J Vasc Surg.* 2005; 41: 719–724.
4. Cavezzi A, Labropoulos N, Partsch H *et al.* Duplex ultrasound investigation of the veins in chronic venous disease of the lower limbs — UIP consensus document. Part II. *Anatomy. Vasa* 2007; 36: 62–71.
5. Cibor Z, Cencora A. Anatomia żyły odstrzałkowej. *Pol. Przegl. Chir.* 1968; 40: 943–950.
6. Coleridge-Smith P, Labropoulos N, Partsch H, Myers K, Nicolaides A, Cavezzi A. Duplex ultrasound investigation of the veins in chronic venous disease of the lower limbs — UIP consensus document. Part I. Basic principles. *Eur J Vasc Endovasc Surg.* 2006; 31: 83–92.
7. Gloviczki P. The care of patients with varicose veins and associated chronic venous diseases: Clinical practice guidelines of the Society for Vascular Surgery and the American Venous Forum. *J Vasc Sur.* 2011; 53: 2–48.
8. Jakubowski W. Standardy badań ultrasonograficznych Polskiego Towarzystwa Ultrasonograficznego. *Praktyczna Ultrasonografia im. prof. dr. hab. med. Zbigniewa Kaliny.* Warszawa-Zamość 2011.
9. Krzanowski M, Plichta A. Atlas ultrasonografii naczyń. *Medycyna Praktyczna, Kraków,* 2000.
10. Kawecki P. Badanie ultrasonograficzne żył kończyn dolnych. *Medipage, Warszawa,* 2005.
11. Labropoulos N, Tiongson J, Pryor L *et al.* Definition of venous reflux in lower-extremity veins. *J. Vasc. Surg.* 2003; 38(4): 793–8.
12. Małek G. Ultrasonografia dopplerowska. Zastosowania kliniczne. *Medipage, Warszawa* 2003.
13. Meissner MH, Moneta G, Burnand K *et al.* The hemodynamics and diagnosis of venous disease. *J Vasc Surg.* 2007; 46: 2–21.
14. Mozes G, Gloviczki P. New discoveries in anatomy and new terminology of leg veins: clinical implications. *Vasc Endovasc Surg.* 2004; 38: 367–374.
15. Recek C. The venous reflux. *Angiology* 2004; 55: 541–548.
16. Zespół Naukowy Polskiego Towarzystwa Flebologicznego. Rekomendacje dotyczące diagnostyki i leczenia przewlekłej niewydolności żyłnej. *Przegl. Flebol.* 2003; 11 (Suppl. 1): 3–20.