

# Polyester graft dilatation in a patient operated for a ruptured abdominal aortic aneurysm — case report and literature review

## Tętniakowate poszerzenie protezy poliestrowej u pacjenta po operacji pękniętego tętniaka aorty brzusznej — opis przypadku i przegląd piśmiennictwa

Jarosław Piotr Miszczuk, Anna Barczak, Romuald Pogorzelski, Sergiusz Iljin

General and Vascular Surgery Ward of the District Specialist Hospital in Częstochowa, Poland (Oddział Chirurgii Ogólnej i Naczyń Wojewódzkiego Szpitala Specjalistycznego w Częstochowie)

### Abstract

*A polyester graft dilatation is a rare complication after reconstructive surgery on blood vessels. The mechanism underlying it remains unclear while the procedures to follow in such cases have not been definitely established. The article presents the case of a 68-year old man who was operated in 2008 for a ruptured abdominal aortic aneurysm and in whose case the aortic graft diameter doubled subsequently. Admitted to hospital in a critical general condition, the patient underwent an emergency surgery. A classic laparotomy was performed and the abdominal aorta was reconstructed using a straight polyester graft (InterGard Knitted). The surgery itself was uncomplicated, nor were any complications registered during the postoperative treatment in the Intensive Care Unit and in the General Surgery Ward. The patient was discharged in a good general condition, without neurological deficits, with both the dorsalis pedis and the posterior tibial arterial pulses palpable in both feet. The patient remains in the care of the Surgical Outpatient Department. The postoperative follow-up over a number of years has revealed a continuous gradual dilatation of the vascular graft diameter. The regularly repeated scans (ultrasonography, angiotomography) detected a recurrence of aneurysm-like dilatation where the aorta had been reconstructed. The patient is in a good general condition and does not report any ailments. A physical examination has revealed no alarming symptoms. Based on collected literature, the conclusions of the present article briefly discuss the possible reasons for the afore-discussed complications and make suggestions as to the procedures to be followed in such cases.*

**Key words:** abdominal aortic aneurysm, polyester graft, graft dilatation

### Streszczenie

*Tętniakowate poszerzenie protezy poliestrowej jest rzadkim powikłaniem po operacjach rekonstrukcyjnych naczyń. Mechanizm powstawania jest niejasny, a zasady postępowania w tych przypadkach nie zostały jednoznacznie ustalone.*

*W niniejszej pracy autorzy pragną przedstawić przypadek 68-letniego mężczyzny leczonego operacyjnie z powodu pękniętego tętniaka aorty brzusznej w 2008 roku, u którego doszło do ponad dwukrotnego poszerzenia protezy aortalnej. Pacjent został przyjęty do szpitala w stanie ogólnym bardzo ciężkim i był operowany w trybie nagłym. Wykonano klasyczną laparotomię i rekonstrukcję aorty brzusznej za pomocą prostej protezy poliestrowej (InterGard Knitted). Leczenie operacyjne przebiegło bez powikłań chirurgicznych śródoperacyjnych i wczesnych pooperacyjnych. W związku z niewydolnością oddechową i krążeniową w przebiegu choroby pacjent początkowo był hospitalizowany na Oddziale Intensywnej Terapii (OIT), a na*

### Adres do korespondencji:

lek. Jarosław Piotr Miszczuk  
Wojewódzki Szpital Specjalistyczny, Oddział Chirurgii Ogólnej i Naczyniowej  
ul. Bialska 104/118, 42–200 Częstochowa  
tel.: 500 049 861  
e-mail: miszczuk25@poczta.onet.pl

stępnie, po ustabilizowaniu funkcji życiowych, na Oddziale Chirurgii Ogólnej. Mężczyzna w stanie ogólnym zadowolającym, bez ubytków neurologicznych, z obecnym tętnem na tętnicach obu stóp został wypisany ze szpitala. Pacjent pozostaje pod kontrolą chirurgicznej poradni przyszpitalnej. Kilkuletnia obserwacja pooperacyjna ujawniła ciągle stopniowe poszerzenie światła protezy naczyniowej. W regularnie powtarzanej diagnostyce obrazowej (USG, angioTK) zaobserwowano wytworzenie tętniakowatego poszerzenia protezy w miejscu uprzednio zrekonstruowanego odcinka aorty. Pacjent pozostaje w stanie ogólnym dobrym, nie zgłasza dolegliwości. W badaniu przedmiotowym nie stwierdza się niepokojących objawów. W podsumowaniu na podstawie zebranej literatury krótko omówiono możliwe przyczyny powstawania tego typu zmian, a także sugestie odnośnie do postępowania w podobnych przypadkach.

**Słowa kluczowe:** tętniak aorty brzusznej, proteza poliestrowa, poszerzenie protezy

Acta Angiol 2014; 20, 1: 32–38

## Introduction

Polyester grafts have been successfully used in the treatment of abdominal aortic aneurysms since the 1950s. Graft dilatation is an infrequent complication following such procedures. The mechanism underlying graft dilatation remains unclear and so far the procedures to be followed in such cases have not been definitely established.

## Case report

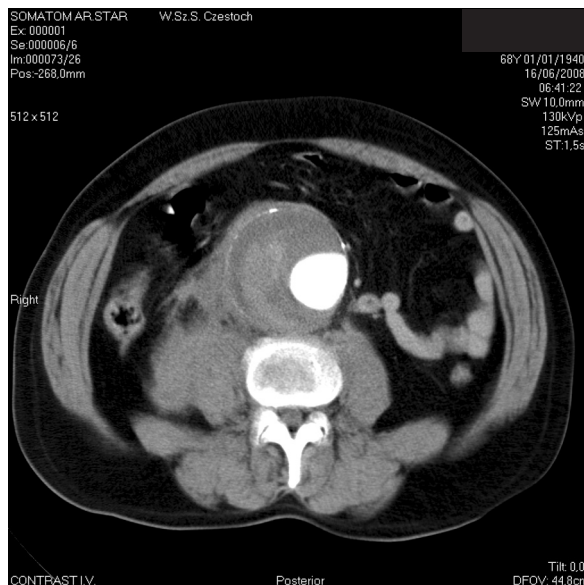
A 68-year old man was brought to the hospital by Emergency Transport Services in a very serious general condition, conscious but confused, with signs of hypovolemia and without detectable blood pressure. An ultrasound examination performed in the accident and emergency department revealed a large abdominal aortic aneurysm, with signs indicating its rupture (presence of fluid area in the retroperitoneal space). The diagnosis was confirmed by an emergency computed tomography of the abdomen and pelvis minor. It detected a ruptured aneurysm measuring 7.5 cm in diameter at the widest point and an extensive hematoma in the retroperitoneal and pelvic space (fig. 1). The aneurysm originated below the renal arteries. The patient was qualified for emergent surgery. On the opening of the abdomen a large retroperitoneal hematoma and a ruptured abdominal aortic aneurysm were found. The aneurysm extended from below the renal arteries up to the aortic bifurcation. Iliac arteries were found to be normal and patent. The diameter of the aneurysm reached 8 cm at the widest point. The abdominal aorta was repaired, using a straight graft, 2.2 cm in diameter and about 8.0 cm in length (InterGard Knitted, manufacturer: InterVascular), and with end-to-end anastomosis. The operation lasted about 2.5 hours. After surgery the patient was transferred to the Intensive Care Unit (ICU) for further treatment. Having spent two weeks in the ICU and

## Wstęp

W operacjach tętniaków aorty brzusznej protezy poliestrowe są stosowane z powodzeniem od lat 50. ubiegłego wieku. Tętniakowate poszerzenie protezy jest rzadkim powikłaniem po tych zabiegach. Mechanizm powstawania tego poszerzenia jest nadal niejasny, a zasady postępowania w tych przypadkach nie zostały jednoznacznie ustalone.

## Opis przypadku

Pacjent, 68-letni mężczyzna, został przywieziony do szpitala przez Zespół Ratownictwa Medycznego w stanie ogólnym bardzo ciężkim, z cechami wstrząsu hipowolemicznego, przytomny, splątany, z nieoznaczalnym ciśnieniem tętniczym. W trakcie diagnostyki na Szpitalnym Oddziale Ratunkowym w badaniu ultrasonograficznym stwierdzono dużego tętniaka aorty brzusznej z cechami jego pęknięcia (obecność około-aortalnego zbiornika płynu w przestrzeni zaotrzewnowej). Rozpoznanie to potwierdzono w wykonanym w trybie pilnym badaniu tomografii komputerowej jamy brzusznej i miednicy mniejszej. Uwidoczniono w nim pękniętego tętniaka aorty brzusznej o średnicy 75 mm w najszerszym miejscu z towarzyszącym masywnym krwiakiem w przestrzeni zaotrzewnowej schodzącym do miednicy mniejszej (ryc. 1). Tętniak rozpoczął się poniżej odejścia tętnic nerkowych. Pacjenta zakwalifikowano do leczenia operacyjnego w trybie nagłym. Po otwarciu jamy brzusznej uwidoczniono olbrzymiego krwiaka przestrzeni zaotrzewnowej oraz pękniętego tętniaka aorty brzusznej. Tętniak rozpoczął się poniżej odejścia tętnic nerkowych, a kończył przed podziałem aorty na tętnice biodrowe wspólne. Tętnice biodrowe prawidłowe, drożne. Średnica tętniaka w najszerszym odcinku wynosiła około 8 cm. Zrekonstruowano aortę brzuszną za pomocą protezy prostej o średnicy 22 mm i długości około 80 mm (InterGard Knitted firmy In-



**Rycina 1.** Pęknięty tętniak aorty brzusznej z krwikiem przestrzeni zaotrzewnowej

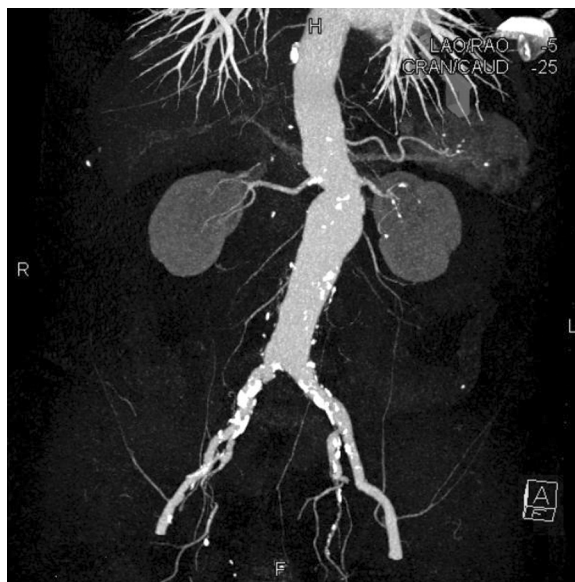
**Figure 1.** A ruptured abdominal aortic aneurysm with a retroperitoneal hematoma

an additional week in the General Surgery Ward, he was discharged. He left hospital in a good general condition, without neurological deficits, the dorsalis pedis and the posterior tibial arterial pulses being palpable in both feet.

During the period prior to his hospitalisation the patient had been treated for hypertension and chronic obstructive pulmonary disease (COPD). The abdominal aorta aneurysm had not been detected since the patient produced no symptoms.

Since leaving hospital in July 2008 the patient has been systematically followed up by the Surgical Out-patient Department.

An ultrasound scan performed during the second month following the operation showed the blood flow through the graft to be normal, the anastomosis to be water-tight and the graft diameter to be circa 3.0 cm. Another scan conducted 6 months later detected a further dilatation of the graft (3.6 cm). Iliac arteries were found not to be dilated. A computed tomography angiography (CTA) scan of the abdominal aorta performed 14 months after the operation showed a dilatation all the way up the graft whose diameter was now reaching 4.2 cm (fig. 2). Subsequent CTA scans conducted one and two years later showed a still further dilatation of the aortic graft: 3.7 cm (2.5 years after the surgery) and 4.0 cm (3.5 years after the surgery) (fig. 3). The latest ultrasound scan, done about 5 years after the surgery,



**Rycina 2.** Poszerzenie protezy — 14 miesięcy po operacji

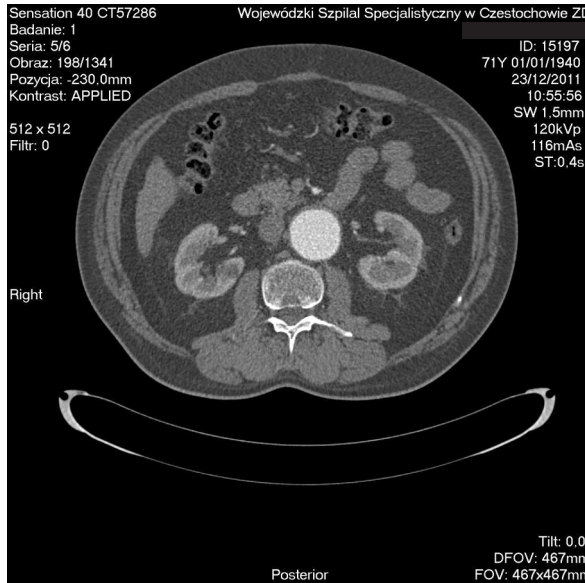
**Figure 2.** Graft dilatation — 14 months after the surgery

terVascular), wykonując zespolenie koniec do końca. Czas trwania zabiegu wyniósł około 2,5 godziny. Po operacji pacjenta przekazano na Oddział Intensywnej Terapii (OIT) celem dalszego leczenia. Czas hospitalizacji na OIT wyniósł 2 tygodnie, a następnie, po kolejnym tygodniowym pobycie na Oddziale Chirurgii Ogólnej, pacjenta wypisano do domu. Mężczyzna opuścił szpital w stanie ogólnym dobrym, bez ubytków neurologicznych, z tętnem na tętnicach obu stóp.

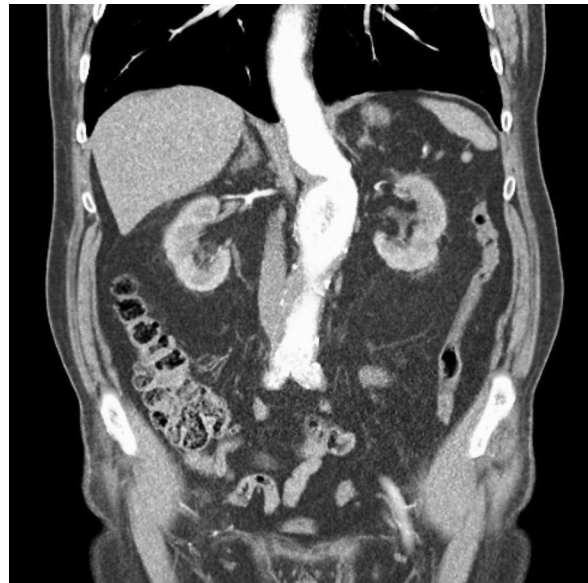W okresie poprzedzającym hospitalizację pacjent był leczony z powodu nadciśnienia tętniczego i przewlekłej obturacyjnej choroby płuc (POChP). Tętniak aorty brzusznej nie został wcześniej zdiagnozowany, u chorego nie występowały objawy.

Od czasu opuszczenia szpitala w lipcu 2008 roku pacjent pozostaje pod ciągłą kontrolą przyszpitalnej poradni chirurgicznej.

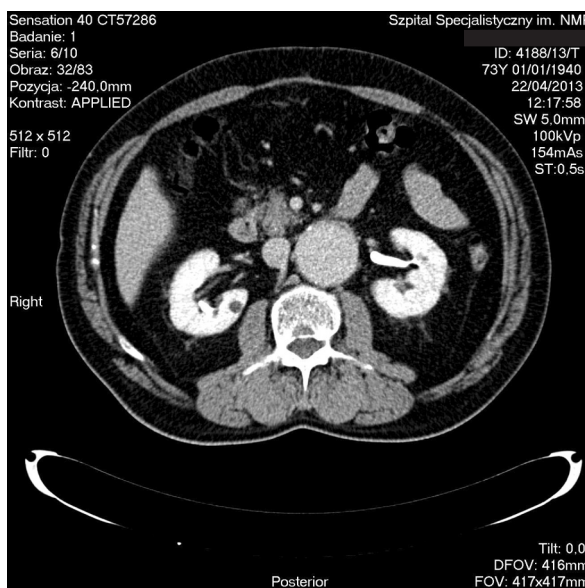
W drugim miesiącu od operacji wykonano kontrolne badanie USG jamy brzusznej, stwierdzając prawidłowy przepływ krwi przez protezę oraz szczelne zespolenia naczyniowe. Średnica protezy wynosiła około 30 mm. W badaniu USG wykonanym po kolejnych 6 miesiącach stwierdzono dalsze poszerzenie światła protezy do 36 mm. Tętnice biodrowe nieposzerzone. Po 14 miesiącach od operacji rekonstrukcyjnej u pacjenta wykonano angioTK aorty brzusznej, gdzie zaobserwowano obecność tętniakowatego poszerzenia protezy aorty brzusznej do 42 mm na całej długości protezy (ryc. 2). W następnych angiotomografiach wykonanych



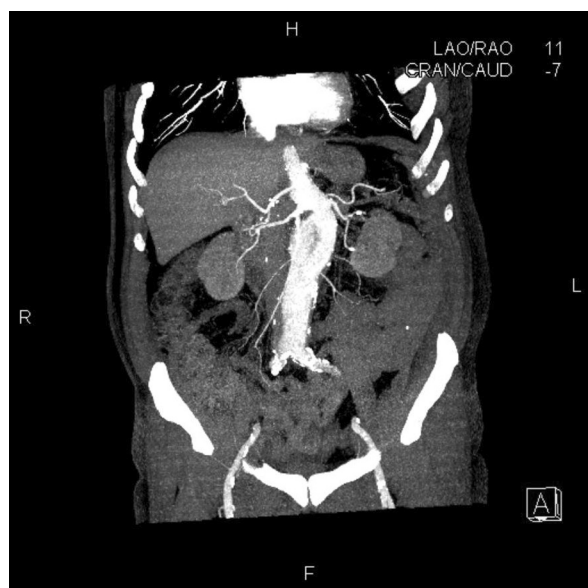
**Rycina 3.** Trzy i pół roku po operacji  
**Figure 3.** 3,5 years after the surgery



**Rycina 5.** AngioTK wykonane 5 lat po operacji  
**Figure 5.** CTA made 5 years after the surgery



**Rycina 4.** AngioTK wykonane 5 lat po operacji  
**Figure 4.** CTA made 5 years after the surgery



**Rycina 6.** AngioTK wykonane 5 lat po operacji  
**Figure 6.** CTA made 5 years after the surgery

showed that the graft diameter reached 4.7 cm. The patient was referred for a CTA scan that confirmed the graft dilatation reaching 4.7 cm at the widest point. The vascular anastomoses, both proximal and distal, were patent and normal (fig. 4–6).

Since the surgery the patient has been consistently treated for hypertension and COPD. His blood pressure

po kolejnym roku i 2 latach stwierdzono: poszerzenie protezy aortalnej do 37 mm (po 2,5 roku od operacji) i 40 mm (po 3,5 od operacji) (ryc. 3). W trakcie ostatniej kontroli ultrasonograficznej, około 5 lat po operacji, średnica aorty wynosiła 47 mm. Pacjenta skierowano na kontrolne angioTK, w którym potwierdzono poszerzenie protezy naczyniowej w najszerszym wymiarze

has been within the normal range, with systolic pressure around 140 mm Hg. The patient is a non-smoker. He remains in a good general condition and is self-sufficient, showing no neurological deficits, the dorsalis pedis and the posterior tibial arterial pulses being palpable in both feet and the ankle brachial pressure index being 1.0 on both sides. He has not been complaining of any abdominal pain and has been producing no symptoms of chronic intestinal ischemia. The only complication of the surgery is the creation of an abdominal wall hernia in the laparotomy scar.

### Discussion

Polyester grafts have been used in various surgical procedures for over half a century. They are a recognised form of vascular reconstruction and arterial bypass surgery. However, the use of these prostheses has been unavoidably accompanied by complications related to their grafting and their very structure. Amongst the most common complications are: intra- and post-operative haemorrhaging, infections, graft thrombosis and occlusions, anastomotic leaking, anastomotic and other pseudoaneurysms, dilatation of grafts to various degrees, including true aneurysms and graft rupture.

Minor graft dilatations are frequently mentioned by medical literature around the world. It is often claimed that practically every graft dilates by circa 8–20% in relation to the original diameter [1–3]. This is 18% on average, increasing by 5–6% for smokers [1]. These dilatations can be observed already shortly after grafting, even during the first few days following surgery [4]. Several months after the operation the graft usually ceases to widen or the dilatation is minimal. One study even points to a discrepancy between the actual dilatation and that specified by the manufacturer. It has been additionally noted that the graft diameter further increases immediately after it was implanted, the vascular clamps released and blood flow through the graft re-established. According to the same study, no further considerable dilatation has been registered [5]. Numerous studies have shown that polyester grafts are more prone to dilatation than the polytetrafluoroethylene ones [6]. Further, polyester woven grafts compare less favourably with knitted ones [1, 7], the loose structure of their fibres making them more susceptible to stretching. A minor increase in the graft diameter is clinically asymptomatic and inconsequential.

As opposed to a dilatation in the range of 10–20%, which is probably a common phenomenon, a ten- or a hundredfold diameter increase (as in the above-discussed case where a 100% increase occurred) is much less frequent and may be of considerable clinical signifi-

do 47 mm. Zarówno bliższe, jak i dalsze zespolenia naczyniowe były drożne i nieposzerzone (ryc. 4–6).

Pacjent od czasu operacji regularnie jest leczony przeciwnadciśnieniowo i z powodu POChP. Wartości ciśnienia tętniczego utrzymują się w granicach normy, ciśnienie skurczowe wynosi do 140 mm Hg. Nie pali, jego stan ogólny jest dobry, jest samodzielny, bez zaburzeń neurologicznych, bez cech niedokrwienia kończyn dolnych, z obecnym tętnem na tętnicach obu stóp i wskaźnikiem kostkowo-ramiennym obustronnie około 1.0. Nie zgłasza dolegliwości bólowych jamy brzusznej, bez objawów przewlekłego niedokrwienia jelit. Jedynym powikłaniem operacji jest powstanie wolnej przepukliny w bliźnie po laparotomii.

### Omówienie

Od przeszło pół wieku protezy poliestrowe znajdują szerokie zastosowanie w chirurgii. Stanowią uznany sposób leczenia rekonstrukcyjnego oraz pomostowania w obrębie układu naczyniowego. Jednocześnie od początku ich stosowania notuje się powikłania wynikające z ich wszczepiania oraz związane z samą strukturą protezy. Do najczęściej wymienianych należą: krwawienia śród- i pooperacyjne, zakażenia, zakrzepice i niedrożności pomostów, nieszczelności zespożeń, tętniaki rzekome w miejscach zespożeń i poza nimi, różnego stopnia poszerzenia światła protez, w tym tętniaki prawdziwe, oraz rozerwanie lub pęknięcie protez.

Poszerzenia światła protez nieznacznego stopnia są często odnotowywanym zjawiskiem w literaturze światowej. Liczni autorzy uważają, że praktycznie każda proteza po wszczepieniu ulega poszerzeniu o około 8–20% [1–3] w stosunku do pierwotnej średnicy. Średnio jest to 18%, u palących tytoń w większym stopniu niż u niepalących, o około 5–6% [1]. Poszerzenie protez odnotowuje się już w krótkim czasie od wszczepienia, nawet w pierwszych kilku dniach po operacji [4]. Po kilku miesiącach średnica protezy przeważnie nie ulega już dalszemu powiększeniu lub jest ono minimalne. Przeprowadzono nawet badania wykazujące, że zmierzona średnica protezy jest niezgodna (większa) z podaną przez producenta na opakowaniu. Ponadto stwierdzono, że średnica ta dodatkowo zwiększa się jeszcze bezpośrednio po implantacji, zwolnieniu zacisków naczyniowych i uruchomieniu przepływu krwi przez protezę. Według tego samego opracowania nie odnotowano istotnego dalszego poszerzenia średnicy protez [5]. W licznych badaniach stwierdzono, że bardziej podatne na poszerzenie są protezy poliestrowe niż protezy z PTFE [6]. Natomiast porównanie protez poliestrowych dzianych i tkanych wypada na niekorzyść tych pierwszych [1, 7]. Ze względu na luźną strukturę

cance. The infrequency of this phenomenon may be due to its undervaluation, to other correlated complications obscuring the problem such as, for example, graft thrombosis [2], or to the lack of long-term post-operative care for patients. Graft aneurysms often form many years after surgery. There are known diagnosed cases of aneurysms forming 10, 13 or even 19 years after grafting [8–10]. These patients often produced alarming clinical symptoms such as dyspnoea or stridor (in the case of thoracic aortic graft dilatation) [8], or palpable pulsating tumours within the abdominal area or in lower limbs. A significant percentage of these patients required repeat surgery and a new graft.

The phenomenon of graft dilatation is not easy to elucidate and has not been thoroughly investigated. There are numerous hypotheses, none of which, however, offers an equivocal explanation. It is likely that several factors contribute to graft dilatation and, in some cases, to the formation of aneurysm-like dilatation. Amongst the most frequently listed factors are: faulty manufacturing procedures, inappropriate graft storage and/or sterilisation, intra-operative handling of grafts and microdamage to their fibres, progressive partial degradation of the material of which the graft is made, adaptation of the graft tissue to the environment of the patient's body, sustained impact of hydrostatic forces and of pulsatile blood flow, external pressure on and irritation of the graft. A hematoma or an abdominal infection may also lead to the degradation of the graft. Finally, the very structure of the graft wall, that is the particularly loose disposition of fibres in woven polyester grafts, may render the graft susceptible to dilatation [1, 2, 6, 8, 9, 11].

## Conclusions

The formation of dilatation in vascular grafts is an intriguing yet underrated phenomenon that has not yet been definitely elucidated. Such cases are often reported casuistically.

Given the impossibility of predicting how the graft will perform and to what degree it will dilate, patients bearing grafts require regular and long-term ambulatory monitoring and periodical scans.

The factors potentially responsible for such complications of vascular procedures should be, where possible, eliminated. Patients ought to be encouraged to have a healthy lifestyle, to deal with infections and chronic conditions including hypertension, to quit smoking and to respond early to any worrying symptoms. During surgery the graft should be handled with care, all blood and hematomas within the operating field should be

włókien są one bardziej podatne na poszerzanie. Nie-wielkie zwiększenie kalibru protezy w większości przypadków jest klinicznie bezobjawowe i nieznamienne.

W przeciwieństwie do kilkunastoprocentowego, prawdopodobnie powszechnie występującego poszerzania protez, kilkudziesięcio- lub kilkusetprocentowe (tak jak w opisywanym przypadku — wzrost o ponad 100%) zwiększanie światła protez jest zjawiskiem o wiele radszym i mogącym mieć istotne znaczenie kliniczne. Rzadkość tego zjawiska może wynikać z niedoszacowania problemu z powodu występowania innych zaburzeń związanych z tą patologią i maskujących problem (np. zakrzepica światła tętniakowato zmiennej protezy) [2] lub braku odległego pooperacyjnego monitorowania pacjentów. Do powstania tętniaka w miejscu protezy dochodzi niejednokrotnie wiele lat po operacji. Odnotowywano przypadki zdiagnozowane 10, 13, a nawet 19 lat po implantacji protezy [8–10]. U takich pacjentów często występowały już niepokojące objawy kliniczne, jak nasilona duszność i stridor w przypadku poszerzenia światła protezy aorty piersiowej [8] czy badalne tętniące guzy w obrębie jamy brzusznej lub kończyn dolnych. Znaczny odsetek tych pacjentów wymagał kolejnej operacji i wymiany protezy na nową.

Wyjaśnienie występowania tego zjawiska jest trudne. Istnieje wiele hipotez, żadna nie daje jednoznacznego wytłumaczenia. Prawdopodobnie szereg różnych czynników może powodować powstawanie poszerzenia protez, a w wybranych przypadkach w końcowym efekcie formowanie dużych tętniakowatych poszerzeń protez. Do najczęstszych postulowanych przyczyn należą: wadliwy proces produkcji protez, niewłaściwe ich przechowywanie i proces sterylizacji, śródoperacyjne manipulacje protezą i mikrourazy jej włókien, występująca z czasem częściowa degeneracja materiału, z którego została wytworzona proteza, adaptacja struktury protezy do nowych warunków w organizmie pacjenta, ciągłe działanie sił hydrostatycznych i tętniącej fali przepływu krwi, ucisk i drażnienie protezy z zewnątrz. Krwaki czy infekcja wewnątrzbrzuszna mogą również prowadzić do niszczenia struktury protezy. Sama budowa ściany, szczególnie luźno ułożone włókna w dzianych protezach poliestrowych, może predysponować do podatności na poprzeczne rozciąganie [1, 2, 6, 8, 9, 11].

## Podsumowanie

Powstawanie tętniakowatych poszerzeń w miejscach protez naczyniowych jest ciekawym, nie do końca zbadanym i być może niedoszacowanym problemem. Tego typu przypadki są często traktowane kazuistycznie.

immediately removed and post-operative infections should be prevented.

The question remains how to treat patients in whom a considerable graft dilatation has occurred. What should be the standard procedure in such cases? It seems obvious that symptomatic patients who suffer from various complications ought to be surgically treated. However, what should be done with those in a good general condition and reporting no symptoms? A regular follow up care is an obvious solution. After the graft has reached dimensions that qualify an aneurysm for surgical treatment, an elective operation should be considered, choosing — depending on the conditions and possibilities — endovascular or open surgery.

---

Ponieważ nie da się przewidzieć ani ocenić jak w danym przypadku zachowa się proteza naczyniowa i czy oraz w jakim stopniu dojdzie do jej poszerzenia, pacjenci po operacjach z użyciem sztucznych wszczepów wymagają stałej, regularnej kontroli ambulatoryjnej i okresowego wykonywania badań obrazowych.

Należy starać się wyeliminować czynniki predysponujące do tego typu następstw operacji naczyniowych. Pacjenci powinni być zmotywowani do prowadzenia higienicznego trybu życia, leczenia infekcji, chorób przewlekłych, w tym nadciśnienia tętniczego, zaprzestania palenia papierosów, wczesnego reagowania na wszelkie niepokojące objawy. Śródoperacyjnie należy traktować protezę z należytą ostrożnością i delikatnością, starać się w miarę możliwości usunąć zalegającą w polu operacyjnym krew i tworzące się krwinki, przeciwdziałać powikłaniom infekcyjnym w okresie pooperacyjnym.

Otwartym pytaniem pozostaje, co robić z pacjentem, u którego stwierdzono znacznego stopnia poszerzenie światła protezy? Jakie powinno być standardowe postępowanie w takich przypadkach? Oczywiście się wydaje, że chorych objawowych z różnego typu po-

wikłaniami należy poddać leczeniu operacyjnemu. Jakże natomiast powinno być postępowanie u pacjentów w dobrym stanie klinicznym niezgłaszających żadnych dolegliwości? Regularna obserwacja chorych jest bezdyskusyjna. Po osiągnięciu przez protezę wymiarów, które kwalifikują klasycznego tętniaka do operacji, prawdopodobnie należałoby rozważyć planową operację — w zależności od istniejących warunków i możliwości — metodą wewnątrznaczyniową lub otwartą.

## References

1. Nunn DB, Carter MM, Donohue MT, Hudgins PC (1990) Postoperative dilation of knitted Dacron aortic bifurcation graft. *J Vasc Surg*; 12: 291–297.
2. Van Damme H, Deprez M, Creemers E, Limet R (2005) Intrinsic structural failure of polyester (Dacron) vascular grafts. A general review. *Acta Chir Belg*; 105: 249–255.
3. Wilson SE, Krug R, Mueller G, Wilson L (1997) Late disruption of Dacron aortic grafts. *Ann Vasc Surg*; 11: 383–386.
4. Goëau-Brissonnière OA, Qanadli SD, Ippoliti A, Pistolesse GR, Coggia M, Pollock JG (2000) Can knitting structure affect dilation of polyester bifurcated prostheses? A randomized study with the use of helical computed tomography scanning. *J Vasc Surg*; 31: 157–163.
5. Alonso-Pérez M, Segura RJ, Luján S et al (2001) Knitted Dacron grafts used for abdominal aortic reconstruction: sizing references. *Vasc Surg*; 35: 457–461.
6. Schroeder TV, Eldrup N, Just S, Hansen M, Nyhuus B, Sillesen H (2009) Dilatation of aortic grafts over time: what to expect and when to be concerned. *Semin Vasc Surg*; 22: 119–124.
7. Robinson DA, Lennox A, Englund R, Hanel KC (1999) Graft dilatation following abdominal aortic aneurysm resection and grafting. *Aust N Z J Surg*; 69: 849–851.
8. Attaran S, Field M, Kuduvali M, Desmond M, Oo A, Rashid A (2010) True aneurysm of a Dacron tube graft 19 years after repair of coarctation of the aorta. *Ann Thorac Surg*; 90: 1000–1001.
9. Han I, Shigematsu H, Nunokawa M et al (1994) Nonanastomotic aneurysm formation in a Dacron arterial graft: report of a case. *Surg Today*; 24: 1007–1010.
10. Khaira HS, Vohra H (2002) True aneurysm in a femoro-popliteal dacron graft — a case report and literature review. *Cardiovasc Surg*; 10: 644–646.
11. Boss A, Stierli P (1993) Dacron prosthesis dilatation. Case report and review of the literature. *Helv Chir Acta*; 60: 153–156.