

# Oryginalny sposób leczenia chorego z pękającym tętniakiem aorty piersiowo-brzuszej, niewydolnością wielonarządową i zaawansowanym niedokrwieniem kończyn dolnych

**Original method of treatment applied to the patient with rupturing thoracoabdominal aortic aneurysm, multi-organ insufficiency and advance limb ischemia**

Waldemar Macioch, Jerzy Leszczyński, Małgorzata Szostek, Wawrzyniec Jakuczun, Tomasz Ostrowski, Andrzej Kosicki, Tomasz Brzeziński, Ryszard Pogorzelski, Maciej Skórski

Klinika Chirurgii Ogólnej i Chorób Klatki Piersiowej Warszawskiego Uniwersytetu Medycznego w Warszawie  
(Department of General and Thoracic Surgery, Medical University of Warsaw, Poland)

## Streszczenie

W pracy przedstawiono niekonwencjonalny sposób leczenia chorego z pękającym tętniakiem aorty piersiowo-brzuszej II typu Crawforda, nieomogą wielonarządową oraz głębokim niedokrwieniem kończyn dolnych, spowodowanym rozwarstwieniem i zakrzepicą tętniaka w segmencie podnerkowym. Ze względu na zbyt wysokie ryzyko powikłań, wcześniej zrezygnowano z operacji resekcyjnej. Nowe okoliczności — pęknięcie tętniaka i bóle spoczynkowe kończyn wymusiły podjęcie próby oryginalnego leczenia. Z kilku protez naczyniowych skonstruowano układ, który wszyto do worka zakrzepniętego tętniaka aorty brzusznej. Odnogi przeszczepów zespolono z tętnicami nerkowymi, kręzkową górną i obiema udowymi. W kolejnym etapie, przez ramię techniczne wszytego układu, sforsowano miejsce niedrożności i wprowadzono do aorty piersiowej wielosegmentowy stent-graft. Umożliwiło to wyłączenie tętniaka i odtworzenie napływu krwi do nerek, trzewi oraz kończyn dolnych. Na zakończenie niezbędne okazało się wykonanie dodatkowego zespolenia kręzkowo-trzewnego. Przebieg pooperacyjny, poza przejściowym pogorszeniem funkcji nerek, był niepowikłany. W rok po operacji stan pacjenta był zadowolający. W dostępnej bibliografii nie ma opisu podobnego przypadku.

**Słowa kluczowe:** tętniak aorty piersiowo-brzuszej, leczenie chirurgiczne, leczenie wewnątrznacyniowe, operacje hybrydowe

## Abstract

Presented is nonconventional method of treatment of patient with rupturing thoracoabdominal aortic aneurysm (Crawford type II), with multi-organ insufficiency and critical ischemia lower extremities due to dissection and thrombosis in the infra-renal part of an aneurysm. Due to high risk for surgery the patient was previously disqualified from the surgical treatment. On the new circumstances, that is the rupturing of an aneurysm and rest pain extremities forced us to try, to give it a chance for original method of treatment. From several vascular prostheses a special system of branches was constructed, it was then anastomosed by one and into coagulated sack of infra-renal part of an aneurysm. The branches of this system were then anastomosed with the renal arteries, mesenteric superior artery and with both common femoral arteries. In the second step through the technical branch of the system (conduit), the multi-segmented stent-graft was forced through the occluded aneurysm, thus restoring the blood flow to the kidneys, abdominal viscera and

## Adres do korespondencji:

dr n. med. Jerzy Leszczyński  
Klinika Chirurgii Ogólnej i Chorób Klatki Piersiowej,  
Warszawski Uniwersytet Medyczny  
ul. Księcia Bolesława 5d/89, 01–494 Warszawa  
tel.: 603–606–962  
e-mail: jleszczynski@wum.edu.pl

*lower extremities. At end of the procedure there was a need for additional mesenteric to celiac anastomoses. In postoperative period transient functional renal impairment was observed, with no other adverse complications. After 12 months follow up the patient was found in the satisfactory condition. In bibliography there is a lack of description of the similar case.*

**Key words:** thoracoabdominal aortic aneurysm, surgical treatment, stent-graft repair, hybrid operation

Acta Angiol 2014; 20, 1: 25–31

## Wstęp

Leczenie tętniaków aorty piersiowo-brzuszej dostarcza wielu trudnych problemów nawet współczesnej chirurgii. Należy pamiętać, że chorym zwykle o podwyższonym ryzyku powikłań proponuje się jedną z największych operacji naczyniowych. Towarzyszą jej ogromne zaburzenia metaboliczne, krążeniowe i krzepnięcia, które prowadzą do istotnego naruszenia warunków homeostazy. Działania w obszarze dwóch jam surowiczych, konieczność zwykle długotrwałego zamknięcia aorty z zespołami klampingu i deklampingu, wiele trudnych połączeń naczyniowych, są powodem wysokiej śmiertelności i znaczącego odsetka powikłań, z najbardziej tragicznym — niedokrwieniem rdzenia kręgowego [1–7].

Ograniczenia otwartej chirurgii i nienajlepsze wyniki ujawniły słabe strony klasycznych technik. Dlatego już dawno rozpoczęto poszukiwania nowych, bardziej bezpiecznych metod leczenia. Przyczyniły się do tego również decyzje pacjentów, chętnie sięgających w swych wyborach do mniej inwazyjnych sposobów. Zadanie ułatwił niebawoma postęp technologiczny ostatniego dwudziestolecia. Nowe perspektywy otworzyły pionierskie doświadczenia Volodosa, Dake'a i Parodięgo. Dzięki ich dokonaniom do leczenia tętniaków wprowadzono techniki wewnątrznaczyniowe. Możliwe stało się leczenie chorych, których wcześniej dyskwalifikowano z powodu zbyt wysokiego ryzyka. Stwierdzenie to dotyczy głównie pacjentów z tętniakami piersiowymi bądź brzuszными i to tylko w odcinku podnerkowym. Nowe możliwości nadal nie gwarantują zadowalających rezultatów leczenia chorych z tętniakami piersiowo-brzuszными. Coraz szerzej stosowane w ostatnich latach techniki „kominowe” i stent-grafy fenestrowane, w pewnym stopniu zapełniły powstałą lukę. Jednak te niezwykle trudne zabiegi nie są przeznaczone dla wszystkich, a ich rezultaty ciągle nie w pełni satysfakcjonują [8–11].

Potrzeba rozszerzenia wskazań i konieczność poprawienia dotychczasowych wyników sprawiły, że powstała nowa taktyka leczenia. Wychodząc naprzeciw zapotrzebowaniom w końcu ubiegłego wieku, opracowano metodę będącą połączeniem leczenia chirurgicz-

nego z wewnątrznaczyniowym. Sposób ten najogólniej polegał na wykonaniu w różnych konfiguracjach omijających połączeń do tętnic trzewnych i nerkowych, a następnie na wewnątrznaczyniowym wyłączeniu tętniaka. Nazwano go operacją hybrydową tętniaka aorty piersiowo-brzuszej [1, 12–15].

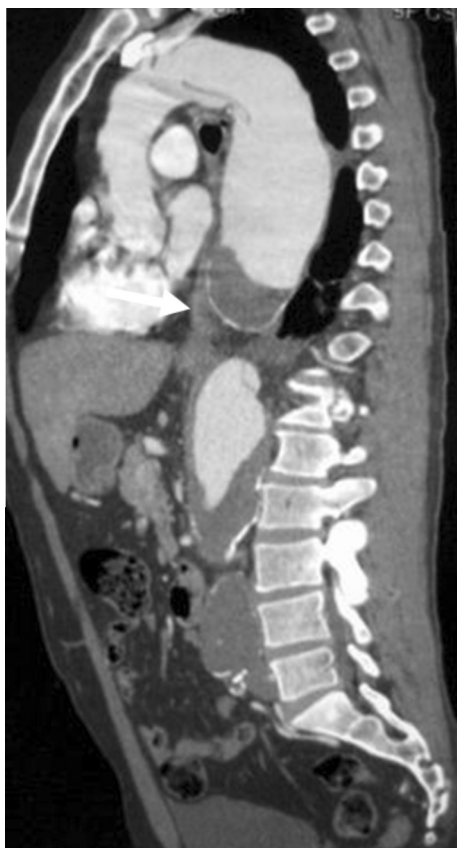
Sama idea fuzji metod nie jest nowatorska. Pomysł łączenia technik jako pierwsi zaczęli wykorzystywać chirurdzy naczyniowi podczas operacji rekonstrukcyjnych tętnic kończyn dolnych, a nieco później neurochirurdzy do zamykania tętniaków tętnic mózgowych. Intencją tych działań było zmniejszenie wielkości urazu operacyjnego oraz skrócenie czasu zabiegu, a jednocześnie rozszerzenie jego zakresu i poprawienie wyników leczenia.

W latach 2003–2008 w Klinice Chirurgii Ogólnej i Chorób Klatki Piersiowej Warszawskiego Uniwersytetu Medycznego metodą hybrydową leczono 19 chorych z tętniakami aorty piersiowo-brzuszej. Najważniejszym kryterium kwalifikacji do wykorzystania tej techniki, było stwierdzenie przeciwwskazań do klasycznego leczenia operacyjnego.

Jeden z przypadków wydaje się szczególnie interesujący. Dotyczył stosunkowo młodego chorego, hospitalizowanego z powodu objawów pęknięcia rozległego tętniaka aorty piersiowo-brzuszej. Pacjent z powodu przeciwwskazań ogólnych nie mógł być poddany konwencjonalnej operacji. Rozwarstwienie tętniaka z zakrzepicą aorty poniżej tętnic nerkowych oraz niedrożność tętnic biodrowych uniemożliwiły wykonanie operacji hybrydowej według klasycznego schematu. Sytuacja z pozoru była bez wyjścia. Należało bowiem pilnie poddać operacji chorego z bardzo wysokim ryzykiem powikłań, którego leczenie powinno być równie radykalne, co mało ryzykowne. Połączenie tych dążeń wydawało się niemożliwe. Nowe okoliczności wymusiły podjęcie próby nietypowego leczenia. W bibliografii nie znaleziono podobnego rozwiązania tak złożonego problemu.

## Opis przypadku

Chory 51-letni został przyjęty do kliniki z powodu bólu w klatce piersiowej, duszności i bólów spoczyn-



**Rycina 1.** Badanie angio-TK. Rekonstrukcja aorty piersiowo-brzusznej w płaszczyźnie strzałkowej. Tętniak II typu Crawforda zaczynający się tuż poniżej lewej tętnicy podobojczykowej z widocznym rozwarstwieniem i zakrzepicą aortalno-biodrową w segmencie podnerkowym (strzałka)

**Figure 1.** CT angiography. Sagittal plane reconstruction of thoraco-abdominal aorta. Type II Crawford aneurysm start up below left subclavian artery. Visible dissection (arrow) and aorto-iliac segment thrombosis

kowych kończyn dolnych. Dwa lata wcześniej przebył zawał serca. Od lat leczony był z powodu przewlekłej obturacji oskrzeli i nadciśnienia tętniczego. Ostatnio przeszedł kurację nadciśności tarczycy przy pomocy J<sup>131</sup>. Pomimo zestawionego leczenia, ciśnienie skurczowe krwi wahało się pomiędzy 170–220 mm Hg, a rozkurczowe często przekraczało 100 mm Hg.

W angiografii tomografii komputerowej tętniak zaczął się tuż poniżej odejścia lewej tętnicy podobojczykowej, a kończył przed podziałem na naczynia biodrowe (II typ Crawforda). W odcinku piersiowym osiągał średnicę 60 mm, był rozwarstwiony i w jednej z sekwencji wykazywał cechy pęknięcia. Jego maksymalna średnica pod przeponą wynosiła 90 mm. Poniżej tętnic nerkowych był zakrzepnięty. Wszystkie tętnice biodrowe były niedrożne (ryc. 1). W porównaniu z badaniem sprzed roku jego wymiary (zwłaszcza w segmencie podnerkowym) uległy powiększeniu o około 25%.

Wirtualna koronarografia TK nie uwidoczniła w naczyniach wieńcowych obecności istotnej patologii. Spirometria wykazała znamiona średniego stopnia przewlekłej obturacji oskrzeli. Badanie echokardiograficzne ujawniło dyskinezę w obrębie przedniej ściany, przerost mięśnia sercowego i umiarkowaną wadę dwuzastawkową. W badaniu EKG stwierdzono obecność komorowych zaburzeń rytmu serca, bliznę po zawale i cechy przerostu lewej komory serca.

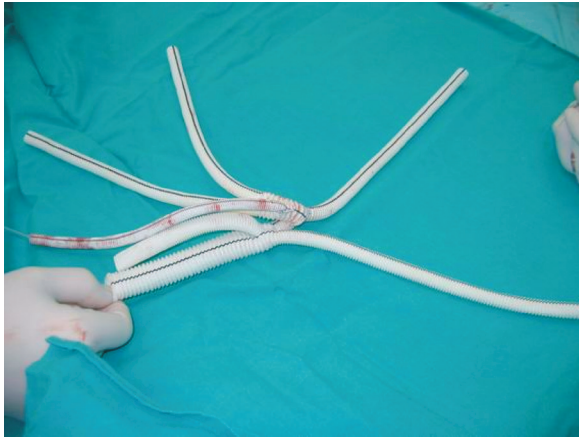W badaniu przedmiotowym nie było tętna w obu pachwinach. Obserwowano oznaki zaawansowanego niedokrwienia kończyn dolnych. Wskaźnik kostkowo-ramienny ciśnienia obustronnie wynosił 0,4.

Badania biochemiczne krwi poza łagodną niedokrwistością, nieznaczną leukocytozą, istotnie podwyższonym stężeniem D-dimerów i białka C-reaktywnego (CRP, *C-reactive protein*) oraz niewielkim wzrostem kreatyniny i obniżeniem wartości współczynnika przesączania kłębuszkowego (GFR, *glomerular filtration rate*) (59 ml/min) były prawidłowe.

Pacjent od kilkunastu lat pozostawał pod obserwacją kliniki. Już wcześniej z powodu zbyt wysokiego ryzyka powikłań był odsunięty od leczenia operacyjnego. Z powodu niewydolności wielonarządowej został sklasyfikowany w III/IV grupie ryzyka na podstawie skali *American Society of Anaesthesiology* (ASA). Nowa sytuacja, czyli dynamiczne powiększanie się wymiarów tętnika z bólami i radiologicznymi cechami pęknięcia oraz uniemożliwiające normalne funkcjonowanie głębokie niedokrwienie kończyn dolnych, nabrały innego wymiaru. Wskazania do leczenia stały się bezwzględne. Koncepcję operacji resekcyjnej odrzucono z powodu nadmiernie wysokiego ryzyka. Z kolei wykonanie „klasycznej” operacji hybrydowej ze względu na brak dawcy tętnicy również było niemożliwe. W tej sytuacji opracowano dość brawurowy plan leczenia. Oparto go na założeniach, że do worka zakrzepniętego tętniaka uda się bezpiecznie wszyć osobiście skonstruowany układ protez i po zespoleniu odnóg z naczyniami nerkowymi oraz trzewnymi możliwe będzie sforsowanie niedrożności aorty, a następnie implantowanie stent-graftu. W rezultacie pomysł miał doprowadzić do wyłączenia tętniaka, po odtworzeniu napływu krwi do nerek, trzewi i kończyn dolnych. Poniżej zamieszczono skrócony protokół operacji, dokumentację fotograficzną oraz ryciny (ryc. 2–5).


#### Opis operacji

Cięcie pośrodkowe wykonano od nad- do podbrzusza oraz w obu pachwinach. Pozaotrzewnowo dotarto do zakrzepniętego tętniaka aorty brzusznej, tętnicy kręzkowej górnej, pnia trzewnego, obu tętnic nerko-



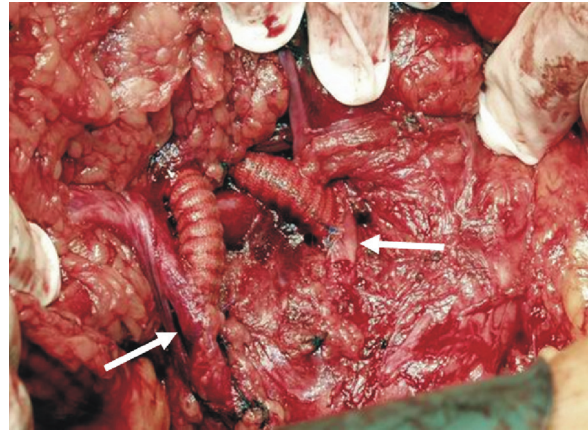
**Rycina 2.** Układ powstały z połączenia dwóch rozwidlonych i dwóch prostych odcinków dakronowych protez naczyniowych

**Figure 2.** Configuration of two bifurcated and two straight dacron prostheses



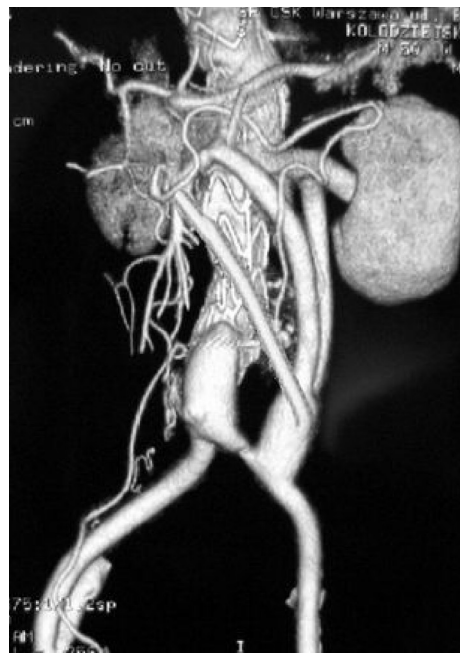**Rycina 3.** Schemat wykonanych zespożeń naczyniowych: 1 — z aortą poniżej tętnic nerkowych (do worka zakrzepniętego tętniaka); 2 i 3 — odnogi do obu tętnic udowych wspólnych; 4 — z lewą tętnicą nerkową; 5 — z tętnicą krezkową górną; 6 — z tętnicą śledzionową; 7 — z prawą tętnicą nerkową. Strzałką oznaczono wykorzystany do wprowadzenia stent-graftu przeszczep techniczny (usunięty po implantacji systemu)

**Figure 3.** Scheme of vascular anastomoses: 1 — with aorta below the renal arteries (to thrombosed aneurysm sac), 2 and 3 — branches to both common femoral arteries, 4 — to the left renal artery, 5 — to the superior mesenteric artery, 6 — to splenic artery, 7 — to the right renal artery. Black arrow indicates technical conduit for stentgraft implantation



**Rycina 4.** Zdjęcie śródoperacyjne. Strzałkami oznaczono zespożenia z lewą tętnicą nerkową (po stronie lewej) i krezkową górną (po prawej)

**Figure 4.** Intraoperative picture. Anastomosis with left renal artery (left side) and mesenteric superior artery (right side) marked with the arrows



**Rycina 5.** Pooperacyjne badanie angio-TK. Widoczne rusztowanie stent-graftu kończącego się w przeszczepie rozwidlonym. Nie stwierdzono przecieku. Wszystkie ramiona układu doszytego do tętnic trzewnych (krezkowej górnej i śledzionowej), nerkowych i udowych są drożne

**Figure 5.** Postoperative CT angiography. Straight stentgraft implanted to the bifurcated prosthesis. Patency of all visceral and femoral branches without endoleak

wych i w pachwinach naczyń udowych. Do protezy naczyniowej 18/9 mm wszyto nad jej podziałem 9-milimetrową protezę (conduit) jako przeszczep techniczny, a do boku lewej odnogi przeszczep rozwidlony 14/7 mm

z doszytą dodatkowo trzecią 7-milimetrową gałęzią. W ścianie zakrzepniętej aorty na poziomie niedrożnej tętnicy kręzkowej dolnej wycięto „okienko”, w które wszyto wspólne ramię „grubszej” protezy rozwidłonej. Do boku obu tętnic nerkowych i tętnicy kręzkowej górnej doszyto kolejno odnogi trój-przeszczepu. Pozostałe dwa ramiona przeszczepu rozwidłonego zespolono z tętnicami udowymi nad ich podziałami. Poprzez conduit, pokonując opór niedrożnego odcinka aorty brzusznej, wprowadzono trójsystemowy, 6-segmentowy stent-graft Medtronic TALENT 46–42 mm, którego górny segment usytuowano na poziomie odejścia lewej tętnicy podobojczykowej, a dolny w górnej części wspólnego ramienia przeszczepu rozwidłonego. Po zwolnieniu zacisków na wszczepionym układzie pojawiło się bardzo dobre tętno. Arteriografia potwierdziła prawidłowe funkcjonowanie przeszczepów i drożność tętnic nerkowych i kręzkowej górnej. Nie uwidoczniła się tętnica wątrobowa. W tej sytuacji podjęto decyzję o wykonaniu dodatkowego przeszczepu: od ramienia poprowadzonego do tętnicy kręzkowej górnej, do tętnicy śledzionowej. Podwiązano bliższe odcinki obu tętnic nerkowych, kręzkowej górnej oraz pień trzewny. Powtórna arteriografia pokazała wszystkie, prawidłowo drożne naczynia. Przeszczep techniczny zaszyto i odcięto. Pod koniec operacji obserwowano uporczywe krwawienie z wielu miejsc o typie skazy. Wykonano hemostazę. Okolicę zespolenia naczyniowych zdrenowano metodą Redona.

Całkowita utrata krwi wyniosła około 2000 ml, diureza 50–100 ml/h. Czas ciepłego niedokrwienia nerek wyniósł 12 i 17 minut, klemowania tętnicy kręzkowej górnej około 20 minut i śledzionowej 12 minut. Ciśnienie płynu mózgowo-rdzeniowego (CSFP, *cerebrospinal fluid pressure*) wynosiło poniżej 10 mm Hg. Po operacji kończyny dolne były ukrwione prawidłowo, tętno występowało na obu stopach, ruchy i czucie były zachowane.

Wbrew obawom, przebieg pooperacyjny był niespodziewanie pomyślny. Pacjent przebywał na oddziale intensywnej terapii 3 dni. Obserwowano przejściowe pogorszenie funkcji nerek, wymagające jedynie stymulowania diurezy (wzrost stężenia kreatyniny maksymalnie do 3,5 mg/dl). Przez kilka dni utrzymywała się podwyższona ciepłota ciała. Nie wystąpiły powikłania ze strony układu krążenia, oddechowego, neurologicznego i trzewi. Funkcja przewodu pokarmowego powróciła bardzo szybko. Zgłaszane wcześniej dolegliwości wycofały się. Nastąpiła normalizacja badań biochemicznych. Rehabilitacja postępowała niezwykle sprawnie. Pacjent opuścił klinikę w 2 tygodnie po operacji. W rok od przeprowadzonego leczenia jego stan był zadowalający.

## Dyskusja

Mało satysfakcjonujące wyniki klasycznego leczenia chirurgicznego i wzrost zapotrzebowania na operacje tętniaków aorty piersiowo-brzuszej stały się inspiracją do poszukiwania nowych rozwiązań. Próby mniej agresywnego leczenia podejmowane były od dawna.

Quinones-Baldrich i wsp. w roku 1999 wykorzystali fuzję metod [5]. Ideą połączenia techniki chirurgicznej z wewnątrznaczyniową, było zawężenie obszaru działania, ale jednocześnie poszerzenie zakresu interwencji naczyniowej. Operacja hybrydowa w swoim założeniu miała także redukować wysokie ryzyko powikłań, a przez to poprawić nienajlepsze wyniki wyłącznie chirurgicznego leczenia.

Operacje hybrydowe wykonywane są rzadko w nielicznych ośrodkach na świecie. Nasuwa się analogia z pomostowaniami pozaanatomicznymi. One również były wytworem konkretnego zapotrzebowania. Długo oceniano je krytycznie. Gdy okazało się, że uzyskiwane wyniki są zbliżone do ortotopowych, rozszerzono wskazania do ich zastosowania. Zresztą operacje hybrydowe z przeróżnymi konfiguracjami zespolenia omijających to nic innego jak przeszczepy poza anatomiczne [16].

Autorzy pracy pamiętają kolosalne trudności techniczne, jakie pojawiały się podczas operacji Crawforda u chorych operowanych uprzednio z powodu tętniaków w segmencie brzusznej. Tylko dzięki ogromnej mobilizacji, doświadczeniu i umiejętności radzenia sobie w trudnych sytuacjach, udało się pokonać problemy i zakończyć operację powodzeniem.

Wbrew obawom, w czasie i bezpośrednio po opisanej operacji nie wydarzyło się nic, co mogłoby być dla chorego niebezpieczne. Nie wystąpiły zwłaszcza powikłania ze strony układu krążenia i oddechowego, a to ich właśnie obawiano się najbardziej. Zaskoczenie było tym większe, ponieważ pacjent był sklasyfikowany w IV grupie ryzyka ASA. Fakt, że zabieg technicznie przebiegał sprawnie, nie trwał zbyt długo (ok. 6 godz.), niedokrwienie nerek i trzewi było krótkie (poniżej 20 min), a straty krwi nie tak znaczące (ok. 2000 ml). Jest to niewątpliwą zasługą zespołu. Równie ważne było ograniczenie pola operacyjnego wyłącznie do jednej jamy surowiczej i wyeliminowanie potrzeby klemowania aorty. Są to niepodważalne atuty metody, uznawane przez wielu znawców problemu za kluczowe. Ryzyko niedokrwienia rdzenia kręgowego było niższe niż podczas operacji klasycznej, co stanowi mocny argument w dyskusji o miejscu i wartości operacji hybrydowych w leczeniu tętniaków [2, 14, 17–21].

Operacje hybrydowe, choć mniej rozległe, nie należą do najłatwiejszych. Wymagają precyzji, przygotowa-

nia naczyniowego, dużego doświadczenia i technicznie są bardzo skomplikowane.

Bibliografia dotycząca leczenia hybrydowego tętniaków aorty piersiowo-brzuszej liczy niewiele, bo kilkadziesiąt pozycji. Największe materiały kliniczne obejmują opisy 20–50 przypadków. Doniesienia w przeważającej części są raczej ciekawostkami technicznymi czy propozycjami niestandardowych rozwiązań, aniżeli dyrektywami zawierającymi wskazówki postępowania. Ważnym głosem w kształtowaniu opinii na ich temat stanowią prace pochodzące z liczących się ośrodków naczyniowych. Większe doświadczenia pozwolą na sformułowanie wniosków dotyczących wskazań i ograniczeń, a obserwacje na ustalenie wyników. Odległą oceną metody nikt jeszcze nie dysponuje — jest to zasadniczy mankament tego sposobu leczenia. Fakt ten nie powinien dziwić, ponieważ operacja wykonywana jest stosunkowo od niedawna, a liczba zabiegów nie jest duża. Intuicja podpowiada, że póki nie ma lepszego sposobu leczenia i powinien on być częściej wykorzystywany, zwłaszcza w określonej grupie chorych [1, 2, 4, 7, 13–15, 17, 18, 22–25, 27]. Zdaniem autorów operacje hybrydowe mogą być metodą z wyboru u chorych z podwyższonym ryzykiem powikłań. Właśne doświadczenia są obiecujące. Autorzy uważają, że można rozszerzyć wskazania na inne grupy chorych. Jednak twierdzenie, że stanowią alternatywę dla operacji Crawforda jest zbyt dużym nadużyciem.

Odmienne opinie nie są odosobnione. Patel jest zdania, że operacje hybrydowe wiążą się z istotnie większą śmiertelnością i wyższym odsetkiem powikłań niż klasyczne leczenie. Ostrożnie jednak przekonuje, że jego wyniki zostały opracowane na zbyt małej liczbie chorych, stąd konieczność prowadzenia dalszych badań [20].

Metodą wykorzystywaną w przyszłości mogą być przeszczepy fenestrowane. Jednak na obecnym etapie technologicznym mogą być przeznaczone jedynie dla dość wąskiej grupy chorych. Częste występowanie niekorzystnych konfiguracji naczyniowych i współistnienie zaawansowanych zmian w tętnicach stanowi dla nich istotne ograniczenie. Zatem tylko selektywny dobór materiału może być kluczem do powodzenia [26].

Czynnik ludzki w chirurgii naczyniowej jest bardzo konkretnym wyznacznikiem ryzyka operacyjnego. Oprócz zasobu wiedzy, doświadczenia naczyniowego i sprawności, potrzeba także czasem odrobiny szczęścia. Połączenie tych elementów składa się na sukces. W operacji hybrydowej margines na błąd praktyczny nie istnieje, a uchybienie grozi katastrofą. Dlatego zabieg musi być przeprowadzony bezbłędnie. I chodzi

tu nie tylko o samą operację, która choć niełatwa, nie jest dla doświadczonego zespołu trudnym zadaniem. Końcowy efekt zależy również od etapu wstępnego, czyli precyzyjnej diagnostyki, odpowiedniego przygotowania pacjenta oraz właściwego wyboru scenariusza zabiegu, ale i umiejętnego prowadzenia po operacji na oddziale intensywnej terapii. Rola doświadczenia, zręczności, wiedzy chirurgicznej i anestezjologicznej, ale także intuicji oraz temperamentu w tym aspekcie są nie do przecenienia [1].

Ważnym atutem operacji hybrydowej jest wyeliminowanie klemowania aorty, które implikuje ciężkie i trudne do skorygowania zespoły zamknięcia i ponownego otwarcia aorty (*clamping/declamping syndrome*). Pamiętając, że większość chorych z tętniakami ma problemy kardiologiczne, ogranicza to ryzyko powstania niebezpiecznej dekomensacji krążenia [17].

Wiadomo, że zależność pomiędzy czasem trwania operacji, a wartością odsetkową powikłań jest proporcjonalna. Zatem nie bez znaczenia jest długość zabiegu. W pojęciu tym zawiera się również przeciwdziałanie niedokrwieniu trzewi i nerek. Skrócenie czasu ciepłego niedokrwienia, szybkie wykonywanie zespołów, a także podniesienie ciśnienia perfuzyjnego i pełna heparynizacja stwarzają barierę chroniącą przed wystąpieniem ciężkich wielonarządowych zaburzeń wynikających z niedokrwienia, ale i zespołu reperfuzyjnego. Dodatkowo rezygnacja z krążenia pozaustrojowego, czy konieczności użycia biopompy, możliwość dodatkowego skrócenia czasu niedokrwienia dzięki czasowym przepływom wewnętrznym zwiększa atrakcyjność tego sposobu leczenia [25, 27].

## Podsumowanie

Przedstawiony opis jest rozwiązaniem oryginalnym. Podobnego nie udało się znaleźć w literaturze. Chory, którego historię opisano nie miał szans przeżycia rozległej operacji resekcyjnej. Wymuszona stanem ogólnym i rodzajem zmian naczyniowych ryzykowna modyfikacja operacji hybrydowej zakończyła się pełnym sukcesem.

Operacje hybrydowe tętniaków aorty uzupełniają wolną przestrzeń pomiędzy klasycznym a endowaskularnym leczeniem tętniaków. Okazały się one szansą dla tych, dla których otwarta operacja jest zbyt niebezpieczna, a leczenie endowaskularne niewystarczające. I chociaż nie ma pełnej zgodności w ocenie ich znaczenia, podobnie jak większość chirurgów, autorzy pracy są zdania, że ich miejsce w leczeniu tętniaków aorty piersiowo-brzuszej jest ważne.

**Piśmiennictwo**

1. Fulton JJ et al (2005) Endovascular stent-graft repair of pararenal type IV thoracoabdominal aortic aneurysms with adjunctive visceral reconstruction. *J Vasc Surg* 41; 2: 19.
2. Macioch W, Skórski M, Ostrowski T, Leszczyński J, Małek AK (2001) Przeszczepy poza anatomiczne w leczeniu krytycznego niedokrwienia kończyn dolnych u chorych z wysokim ryzykiem powikłań kardiologicznych. *Blok Oper* 4 (1): 64–68.
3. Black SA, Wolfe JH, Clark M, et al (2006) Complex thoracoabdominal aortic aneurysms: endovascular exclusion with visceral revascularization. *J Vasc Surg*; 43: 1081–1089.
4. Parodi JC, Palmaz JC, Barone HD (1991) Transfemoral intraluminal graft implantation for abdominal aortic aneurysms. *Ann Vasc Surg*; 5: 491.
5. Quiñones-Baldrich WJ, Panetta TF, Vescera CL, Kashyap VS (1999) Repair of type IV thoracoabdominal aneurysm with a combined endovascular and surgical approach. *J Vasc Surg*; 30: 555–560.
6. Agostinelli A, Saccani S, Budillon AM, Nicolini et al (2002) Repair of coexistent infrarenal and thoracoabdominal aortic aneurysm: combined endovascular and open surgical procedure with visceral vessel relocation. *J Thorac Cardiovasc Surg*; 124 (1): 184–185.
7. Dake MD, Miller DC, Semba CP et al (1994) Transluminal placement of endovascular stent-grafts for the treatment of descending thoracic aortic aneurysms. *N Engl J Med*; 331: 1729.
8. Anderson JL, Adam DJ, Berce M, Hartley DE (2005) Repair of thoracoabdominal aortic aneurysms with fenestrated and branched endovascular stent grafts. *J Vasc Surg*; 42 (4): 600–607.
9. Lundbom J, Hatlinghus S, Odegard A, Eide TO, Myhre HO (2004) Combined open and endovascular treatment of complex aortic disease. *Vascular*; 12 (2): 93–98.
10. Szmids J, Rowinski O, Galazka Z, Jakimowicz T et al (2004) Simultaneous endovascular exclusion of thoracic aortic aneurysm with open abdominal aortic aneurysm repair. *Eur J Vasc Endovasc Surg*; 28 (4): 442–448.
11. Donas KP, Czerny M, Guber I et al (2007) Hybrid open-endovascular repair thoracoabdominal aortic aneurysms: current status and level of evidence. *Eur J Vasc Endovasc Surg*; 34, 528–533.
12. Rubin BG (2005) Extra-anatomic visceral revascularization and endovascular stent-graft for complex thoracoabdominal aortic lesions. *Perspect Vasc Surg Endovasc Ther*; 17 (3): 227–234.
13. Zhou W, Reardon M, Peden E, Lin PH (2006) Hybrid approach to complex thoracic aortic aneurysms in high-risk patients: surgical challenges and clinical outcomes. *J. Vasc Surg*; 44 (4): 688–693.
14. Black SA, Wolfe JHN, Clark M, Hamady M et al (2006) Complex thoracoabdominal aortic aneurysms: Endovascular exclusion with visceral revascularization. *J Vasc Surg*; 43 (6): 1081–1089.
15. Dake MD (2001) Endovascular stent-graft management of thoracic aortic diseases. *Eur J Radiol*; 39: 42–49.
16. Rimmer J, Wolfe JHN (2003) Type II thoracoabdominal aortic aneurysm repair a combined surgical and endovascular approach. *Eur. J. Vasc. Endovasc*; 26: 677–679.
17. Tshomba Y, Mellissano G, Logaldo D, Rinaldi E et al (2012) Clinical outcomes of hybrid repair for thoracoabdominal aortic aneurysms. *Ann Cardiothorac Surg*; 1(3): 293–303.
18. Cambria RP, Clouse WD, Davison JK, Dunn PF et al (2002) Thoracoabdominal aneurysm repair: results with 337 operations performed over a 15-year interval. *Ann Surg*; 236 (4): 471–479.
19. Coselli JS, Bozinowski J, LeMaire SA (2007) Open surgical repair of 2286 thoracoabdominal aortic aneurysms. *Ann Thorac Surg*; 83: 862–864.
20. Patel R, Conrad MF, Paruchuri V, Kwolek CJ et al (2009) Thoracoabdominal aneurysm repair: hybrid versus open repair. *J Vasc Surg*; 50 (1): 15–22.
21. Fulton JJ et al (2005) Endovascular stent-graft repair of pararenal type IV thoracoabdominal aortic aneurysms with adjunctive visceral reconstruction. *J Vasc Surg*; 41, 2: 191.
22. Utikal P et al (2005) Treatment possibility for AAA of the branches region. *Biomed Papers*; 149 (1): 165–168.
23. Bonardelli S et al (2005) Combined endovascular and surgical approach (hybrid treatment) for management of type IV thoracoabdominal aneurysm. *Vascular*; 13 (2): 124–128.
24. Molski S, Jundziłł W, Łukasiewicz A (2005) Operative treatment of patients with thoracoabdominal aortic aneurysms — a challenge for vascular surgeon. *Chir Pol*; 7: 224–230.
25. Castelli P, Caronno R, Piffaretti G, Tozzi M et al (2005) Hybrid treatment for thoracic and thoracoabdominal aortic aneurysms in patients unfit for open conventional repair. *Acta Chir Belg*; 105 (6): 602–609.
26. Zanetti PP (2008) Thoracoabdominal aneurysm surgery. Update on 'open' versus 'hybrid' treatment and personal experience. *Kardiochir Torakochir Pol*; 5 (3): 254–256.
27. Chiesa R, Tshomba Y, Mellissano G, Logaldo D (2009) Is hybrid procedure the best option for thoraco-abdominal aortic aneurysm? *Eur J Vasc Endovasc Surg*; 38: 26–34.