

Recurrent cerebrovascular accidents in young man with patent foramen ovale and thrombophilia

Nawracające incydenty niedokrwienia mózgu u młodego mężczyzny z drożnym otworem owalnym i współistniejącą trombofilią

Krzysztof Mastej, Rajmund Adamiec

Department of Angiology, Hypertension and Diabetology, Wrocław Medical University, Poland (Katedra i Klinika Angiologii, Nadciśnienia Tętniczego i Diabetologii Uniwersytetu Medycznego im. Piastów Śląskich we Wrocławiu)

Abstract

We present a case of young man with recurrent cerebrovascular accidents with concurrent patent foramen ovale and complex clotting abnormalities. The paper summarises present knowledge about management in that cases.

Key words: stroke, patent foramen ovale, thrombophilia

Streszczenie

W pracy przedstawiono przypadek młodego mężczyzny z nawracającymi incydentami niedokrwienia mózgu, u którego ujawniono obecność drożnego otworu owalnego oraz złożonego defektu układu krzepnięcia. W pracy przeanalizowano także obecny stan wiedzy na temat zasad postępowania w tego typu przypadkach.

Słowa kluczowe: udar mózgu, drożny otwór owalny, trombofilia

Acta Angiol 2013; 19, 2: 70–81

Introduction

Ischemic stroke is most frequent among the elderly; the average age of the patient is 70 years [1]. In contrast, it is much rarer in young individuals and children as only 3% of the strokes occur in patients under 40 years of age [2]. Frequently, the etiology of ischemic stroke in both age groups is different. In older patients, the stroke is most commonly associated with such classical cardiovascular risk factors as arterial hypertension, hyperlipidemia, diabetes, tobacco smoking, and cardiac disorders (atrial fibrillation, valvular disorders). In contrast, small vessel disease, atherosclerosis of large arteries, and cardiac disorders are not observed in younger patients with ischemic stroke; this is reflected by the diagnosis of the so-called cryptogenic stroke. In this group of patients, the ischemic stroke can be associated with other factors including a patent foramen ovale (PFO), thrombophilia, or vasculitis.

Wstęp

Udar niedokrwienno mózgu najczęściej występuje wśród osób w podeszłym wieku, gdzie średnia wieku pacjentów wynosi 70 lat [1]. Zdecydowanie rzadziej udar niedokrwienno dotyczy osób młodych oraz dzieci. Zaledwie 3% udarów występuje u pacjentów poniżej 40. roku życia [2]. Etiologia udaru niedokrwienno w obu przypadkach jest często odmienna. U pacjentów w podeszłym wieku udar najczęściej jest związany z klasycznymi czynnikami ryzyka sercowo-naczyniowego, takimi jak nadciśnienie tętnicze, hiperlipidemia, cukrzyca, palenie tytoniu oraz chorobami serca (migotanie przedsionków, wady zastawkowe). Wśród młodych osób z udarem niedokrwienno najczęściej nie stwierdza się choroby małych naczyń, miażdżycy dużych tętnic czy choroby serca, co prowadzi do rozpoznania tak zwanego udaru

Address for correspondence:

dr Krzysztof Mastej
ul. Borowska 213
50–556, Wrocław
e-mail: kmastej@interia.pl

During fetal development, i.e. in the period when the pulmonary circulation is virtually inactive, the patent foramen ovale enables shunting of blood between the right and the left atrium. The foramen is closed post-natally in most cases; however, it remains patent in approximately 25% of individuals. In the case of the latter group, it may constitute a gate for so-called paradoxical embolism since it enables the transfer of embolus from venous system to the left atrium and further penetration into systemic circulation [3].

Antiphospholipid syndrome (APS) is an autoimmune disorder associated with the synthesis of autoantibodies against membrane phospholipids (aPL) and phospholipid-binding proteins. Antiphospholipid antibodies (aPL) affect the function of the coagulation system, increasing the risk of arterial thrombosis (stroke, myocardial infarct), venous thrombosis (venous thromboembolism), and the thrombosis of microcirculation vessels, as well as the risk of obstetrical failures resulting from changes in placental vessels. Aside from the abovementioned clinical criteria used in APS diagnosis, the syndrome can be associated with an array of other disorders. Clinical manifestation of APS can also comprise cardiac changes, leading to valvular injury and subsequent embolic complications in systemic circulation. Aside from clinical criterion, the diagnosis of APS requires satisfying at least one laboratory criterion, i.e. the presence of lupus anticoagulant (LAC), IgG and/or IgM anti-cardiolipin antibodies (aCl; moderate or high titer: > 40 GPL, MPL, or > 99th percentile), or IgG and/or IgM anti-beta-2-glycoprotein I antibodies (anti-B2GPI; titer > 99% percentile) [4].

The C667T and A1298C polymorphisms of MTHFR gene are associated with the reduced activity of the enzyme and elevated serum concentration of homocysteine (Hcy). Hcy was revealed as an independent risk factor of stroke, coronary heart disease, and peripheral artery atherosclerosis, as well as the risk factor of venous thromboembolism, neoplastic disease, and obstetrical failures [5–11]. Meta-analysis by Boushey et al. showed that a 5 $\mu\text{mol/L}$ increase in Hcy concentration corresponds to a 1.5 odds ratio (OR) of cerebrovascular incidents (95% CI 1.3–1.9) [11].

Case report

A 31-year-old male was admitted to the Department of Angiology in the course of diagnosing thrombophilia as a result of recurrent cerebrovascular incidents and the presence of lupus anticoagulant (LAC) revealed accidentally during a recent episode of ischemic stroke. The patient was diagnosed with transient ischemic attack (TIA) 8 years earlier, followed by the ischemic stroke of the occipital lobe and right cerebellar hemisphere.

kryptogennego. W tej grupie pacjentów udar niedokrwienny może mieć związek z innymi czynnikami, jak drożny otwór owalny (PFO, *patent foramen ovale*), trombofilia czy zapalenie naczyń.

Drożny otwór owalny w okresie płodowym zapewnia przepływ krwi między prawym i lewym przedsionkiem, w okresie kiedy krążenie płucne jest praktycznie nieczynne. Po porodzie otwór owalny ulega zamknięciu w większości przypadków. U pozostałych 25% osób pozostaje drożny i może stanowić „wrota” dla tak zwanych zatorów paradoksalnych, które z układu żylnego wnikają za jego pośrednictwem do lewego przedsionka i dalej do krążenia systemowego [3].

Zespół antyfosfolipidowy (APS, *antiphospholipid syndrome*) jest schorzeniem autoimmunologicznym przebiegającym z powstawaniem autoprzeciwciał skierowanych przeciwko fosfolipidom błonowym (aPL, *antiphospholipid antibodies*) oraz białkom wiążącym fosfolipidy. Przeciwciała antyfosfolipidowe (aPL) ingerują w układ krzepnięcia, zwiększając ryzyko zakrzepicy tętniczej (udar mózgu, zawał serca), żyłnej (żylna choroba zakrzepowo-zatorowa), zakrzepicy naczyń, mikrokrażenia oraz niepowodzeń położniczych w wyniku zmian w naczyniach łożyska. Poza wymienionymi powyżej kryteriami klinicznymi wykorzystywanymi w diagnostyce APS w przebiegu zespołu może wystąpić szereg innych zaburzeń. Do obrazu klinicznego APS należą również zmiany w sercu prowadzące do uszkodzenia zastawek, co może skutkować powikłaniami zatorowymi w krążeniu systemowym. Do rozpoznania APS konieczne jest stwierdzenie, poza przynajmniej jednym kryterium klinicznym, jednego z kryteriów laboratoryjnych: obecności antykoagulantu toczniowego (LAC, *lupus anticoagulant*), przeciwciał antykardiolipinowych (aCl, *anticardiolipin antibodies*) w klasie IgG i/lub IgM (w średnim lub wysokim mianie > 40 GPL, MPL lub > 99 percentyla) lub przeciwciał przeciwko beta2-glikoproteinie I (anty-B2GPI) w klasie IgG i/lub IgM (w mianie > 99% percentyla) [4].

Polimorfizmy genu MTHFR C667T oraz A1298C wiążą się z obniżoną aktywnością enzymu i wzrostem stężenia homocysteiny (Hcy) we krwi. Dowiedziano, że Hcy jest niezależnym czynnikiem ryzyka udaru mózgu, choroby wieńcowej, miażdżycy naczyń obwodowych, ale również żyłnej choroby zakrzepowo-zatorowej, chorób nowotworowych oraz niepowodzeń położniczych [5–11]. Metaanaliza Boushey'a i wsp. wykazała, że wzrost stężenia Hcy o 5 $\mu\text{mol/L}$ odpowiada ilorazowi szans (OR, *odds ratio*) dla incydentów mózgowo-naczyniowych 1,5 (95% CI, 1,3–1,9) [11].

Analysis of patient's family history revealed that his grandmother suffered from chronic venous insufficiency; however, none of his family members was diagnosed with venous thromboembolism. Moreover, the patient had no history of symptoms suggesting previous venous thrombosis or pulmonary thromboembolism. Magnetic resonance performed during the recent cerebrovascular episode revealed fresh ischemic lesions of the right occipital lobe and cerebellar hemisphere along with the chronic vascular lesions in both cerebellar hemispheres and right side of the pons, possibly resulting from the so-called silent brain infarct (SBI; fig. 1, 2). Doppler ultrasonography and CT angiography did not show any abnormalities of cerebral vessels. Transthoracic echocardiography (TTE) revealed normal heart chambers, with no indications of pulmonary hypertension, and normal systolic and diastolic function of the left ventricle. However, PFO was detected on transesophageal echocardiography (TEE) along with left-to-right shunt irreversible on Valsalva maneuver. No thrombotic changes were observed in the left atrium or its auricle. Holter monitoring did not document any echocardiographic abnormalities aside from few, sporadic additional excitations of supraventricular and ventricular origin as well as night bradycardia (down to 45 beats per min).

Physical findings included abdominal obesity (BMI 33 kg/m²), and elevated arterial blood pressure (140/90 mm Hg). Laboratory tests revealed hypercho-

Opis przypadku

Pacjenta 31-letniego przyjęto do Kliniki Angiologii w celu diagnostyki w kierunku trombofilii z powodu nawracających incydentów naczyniowo-mózgowych oraz dodatniego wyniku na obecność antykoagulantu toczeniowego (LAC), stwierdzonego przy okazji ostatniego udaru niedokrwiennego mózgu. U chorego przed 8 laty rozpoznano przemijający napad niedokrwienny mózgu (TIA, *transient ischemic attack*), następnie udar niedokrwienny w zakresie płata potylicznego oraz półkuli mózdzku po stronie prawej. W wywiadzie rodzinnym ustalono, że babcia pacjenta chorowała na przewlekłą niewydolność żylną, jednak u żadnego z członków rodziny nie rozpoznano żylną choroby zakrzepowo-zatorowej. U chorego nie występowały wcześniej objawy mogące sugerować przebycie zakrzepicy żylną bądź zatorowości płucnej. Wykonane podczas ostatniego incydentu naczyniowo-mózgowego badanie rezonansu magnetycznego ujawniło świeże zmiany niedokrwienne w prawym płacie potylicznym i w prawej półkuli mózdzku oraz obecność przewlekłych zmian naczyniopochodnych w obu półkulach mózdzku i w moście po stronie prawej, mogących odpowiadać tak zwanemu cichemu udarowi mózgu (SBI, *silent brain infarct*) (ryc. 1, ryc. 2). Badania USG doppler oraz angio-TK nie wykazały nieprawidłowości w zakresie naczyń mózgowych. W przekłatkowym badaniu echokardiograficznym (TTE, *transthoracic echocardiogram*) stwierdzono prawidłowy obraz jam serca, bez wykładników nadciśnienia płucnego oraz

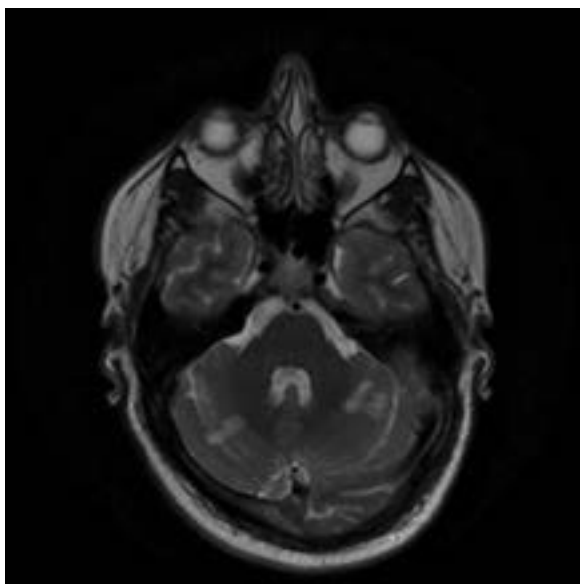


Figure 1. T2 weighted magnetic resonance image shows bilateral cerebellar hyperintense foci

Rycina 1. Ogniska hiperintensywne widoczne w obu półkulach mózdzku w obrazach T2 zależnych badania rezonansu magnetycznego głowy

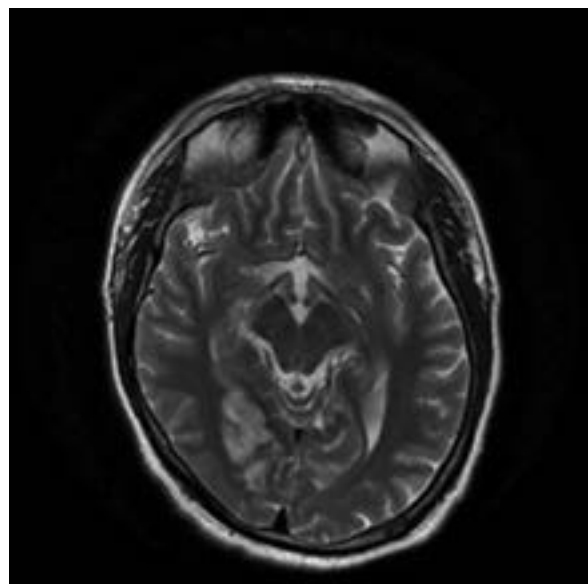


Figure 2. T2 weighted magnetic resonance images shows right occipital hyperintense focus

Rycina 2. Ognisko hiperintensywne w prawej okolicy potylicznej widoczne w obrazach T2 zależnych badania rezonansu magnetycznego głowy

lesterolemia, hyperuricemia, and slightly elevated concentrations of aminotransferases (Tab. 1). Abdominal ultrasound showed enlargement of the liver with the signs of fatty liver disease. No signs of previous venous thrombosis of lower and upper limbs were documented on Doppler ultrasound performed during hospitalization. ABPM showed borderline elevation of arterial blood pressure corresponding to high normal pressure (a mean of 133/79 mm Hg for the whole period of monitoring). Examination for clotting abnormalities revealed a combined defect: the presence of lupus anticoagulant (LAC) and A1298C polymorphism of MTHFR gene (homozygote). Positive result of LAC testing was documented twice with 12-week interval, no earlier than 12 weeks after the recent cerebrovascular episode. The results of other laboratory parameters: antithrombin, C protein, S protein, factor VIII, factor Leiden, mutation of G20210A prothrombin gene, anti-cardiolipin antibodies (aCl), and anti-beta-2-glycoprotein I antibodies (anty-B2GPI) were normal (Tab. 1).

The combined therapy included warfarin (target INR: 2–3), and acetylsalicylic acid (150 mg/d). Additionally, supplementation with folic acid, vitamin B6, and vitamin B12 was recommended. Finally, the patient was referred to cardiosurgical center to consider surgical closing of PFO.

Discussion

The following questions should be addressed in the hereby presented case of a young man with recurrent ischemic episodes of CNS: the reasons for the recurrent stroke/TIA along with the possibilities of their control or elimination, the risk of another episode of recurrent ischemia of CNS, and the EBM-based treatment that should be offered as a secondary prevention of stroke.

It is believed that there is a link between PFO and ischemic stroke in younger individuals. PFO is associated with 46% of cases of cryptogenic ischemic stroke diagnosed in patients under 55 years of age, 4 times more frequently than in the control group [3]. In contrast, the association between PFO and stroke has not been unambiguously confirmed in older age groups (> 55 years of age) [3]. The risk of paradoxical embolism associated with PFO seems to be modulated by an array of factors. The risk of stroke is higher in the case of large oval opening, aneurysm of inter atrial septum, conditions promoting the right-to-left shunt (pulmonary hypertension, right ventricular infarct, severe insufficiency of tricuspid valve), and in certain morphological variants of the right atrium (persistent Eustachian valve, Chiari's network) [3]. Also, conditions promoting thrombosis in the venous system, such as thrombophilia, can constitute

prawidłową funkcję skurczową oraz rozkurczową lewej komory. Z kolei w badaniu przezprzełykowym (TEE, *transesophageal echocardiography*) ujawniono obecność drożnego otworu owalnego z przepływem lewo-prawo, nie ulegającym odwróceniu podczas próby Valsalvy, bez zmian zakrzepowych w zakresie lewego przedsionka oraz jego uszka. W badaniu EKG holterowskim poza pojedynczymi, nielicznymi dodatkowymi pobudzeniami pochodzenia nadkomorowego i komorowego oraz bradykardią w godzinach nocnych (min. 45/min) nie stwierdzono innych nieprawidłowości.

W badaniu przedmiotowym stwierdzono otyłość brzuszna, wskaźnik masy ciała (BMI, *body mass index*) wynosił 33 kg/m², ciśnienie tętnicze było podwyższone (140/90 mm Hg). Diagnostyka laboratoryjna ujawniła hipercholesterolemię, hiperurykemię, nieznacznie podwyższone stężenie aminotransferaz (tab. 1). Badanie USG jamy brzusznej wykazało powiększenie wątroby z cechami stłuszczenia. W wykonanym podczas pobytu w klinice badaniu USG doppler nie stwierdzono cech przebytej zakrzepicy w układzie żylnym kończyn dolnych oraz górnych. Całodobowe badanie ciśnienia tętniczego (ABPM, *ambulatory blood pressure monitoring*) wykazało granicznie podwyższone wartości ciśnienia tętniczego odpowiadające ciśnieniu prawidłowemu wysokiemu (wartości średnie z całego okresu badania to 133/79 mm Hg). Diagnostyka zaburzeń układu krzepnięcia ujawniła obecność skojarzonego defektu — antykoagulantu toczniowego oraz polimorfizmu A1298C genu MTHFR (homozygota). Dodatni wynik LAC uzyskano dwukrotnie w odstępie ponad 12 tygodni i nie wcześniej niż 12 tygodni po ostatnim incydencie naczyniowo-mózgowym. Pozostałe badania — antytrombina, białko C, białko S, czynnik VIII, czynnik Leiden, mutacja genu protrombiny G20210A, przeciwciała antykardioproteinowe (aCl) oraz przeciwciała przeciw beta2-glikoproteinie I (anty-B2GPI) wypadły prawidłowo (tab. 1).

W terapii zastosowano skojarzone leczenie warfinem (z docelowymi wartościami INR 2–3) oraz kwasem acetylosalicylowym (150 mg/d). Zalecono również suplementację kwasu foliowego, witaminy B6 oraz B12. Ponadto chorego skierowano do ośrodka kardiochirurgicznego w celu rozważenia wskazań do zamknięcia PFO.

Omówienie

W prezentowanym przypadku młodego mężczyzny z nawracającymi epizodami niedokrwienia ośrodkowego układu nerwowego (OUN) istotne znaczenie przypadku ustaleniu jakie są przyczyny nawrotów udaru/TIA u chorego, czy można poddać je modyfikacji lub wyeliminować, jakie jest ryzyko kolejnego nawrotu niedokrwienia OUN, jakie leczenie chory powinien otrzymać w ramach

Table I. Laboratory findings

Tabela I. Parametry laboratoryjne

Badane parametry	Wartość	Norma
Eryocyty	5,15 mln/ml	4,5–5,5 mln/ml
Hemoglobina	14,9 g/dl	14–18 g/dl
Leukocyty	8,17 tys/ml	4–10 tys/ml
Płytki krwi	326 tys/ml	140–440 tys/ml
Kreatynina	0,8 mg/dl	< 1,3 mg/dl
Sód	137 mmol/l	136–146 mmol/l
Potas	4,3 mmol/l	3,5–5,1 mmol/l
Hs-CRP	3,0 mg/l	< 5,0 mg/l
Cholesterol całkowity	241 mg/dl	< 180 mg/dl
Cholesterol LDL	166 mg/dl	< 115 mg/dl
Cholesterol HDL	40 mg/dl	> 40 mg/dl
Triglicerydy	161 mg/dl	< 150 mg/dl
Homocysteina	12,8 mmol/l	< 15 mmol/l
Kwas moczowy	8,2 mg/dl	< 7,2 mg/dl
Glukoza na czczo	81 mg/dl	< 100 mg/dl
Glukoza 2 godziny po obciążeniu (75 g glukozy)	80 mg/dl	< 140 mg/dl
ALAT	66 U/l	0–45 U/l
ASPAT	56 U/l	0–35 U/l
Kwas moczowy	8,2 mg/dl	3,5–7,2 mg/dl
TSH	1,77 uIU/ml	0,35–4,94 uIU/ml
ANA	Ujemne	
c-ANCA, p-ANCA	Ujemne	
APTT	38,8 sek	25–37 sek
Wskaźnik protrombiny	102%	80–114%
INR	1,0	0,9–1,3
Fibrynogen	3,5 g/l	1,8–3,5 g/l
Antytrombina	102%	80–120%
CRP	133%	70–140
Białko S (C?) aktywne wolnej frakcji	129%	75–130%
Białko S stężenie wolnej frakcji	120%	74–146%
Czynnik VIII	86%	70–150%
LAC	LA1 test skriningowy 49 sek LA2 test potwierdzenia 34 sek LA ratio 1,43 LA1 test skriningowy 45 sek LA2 test potwierdzenia 28 sek LA ratio 1,59	30,5–40,6 sek 26,4–34,5 sek 1,0–1,37
aCl	IgG 3,7 GPL/ml IgM < 2,0 MPL/ml	
Anty-B2GPI	IgG 2,1 Ru/ml IgM 7,88 Ru/ml	
Czynnik Leiden G1691A	G-G negatywny	
Mutacja genu protrombiny G20210A	G-G negatywny	
Polimorfizm genu MTHFR C667T	C-C negatywny	
Polimorfizm genu MTHFR A1297C	C-C zmutowana homozygota	

hs-CRP (*high sensitivity C-reactive protein*) — białko C-reaktywne o wysokiej czułości; LDL (*low-density lipoprotein*) — lipoproteina o niskiej gęstości; HDL (*high-density lipoprotein*) — lipoproteina o wysokiej gęstości; ALAT (*alanine aminotransferase*) — aminotransferaza alaninowa; ASPAT (*aspartate aminotransferase*) — aminotransferaza asparaginianowa; TSH (*thyroid-stimulating hormone*) — tyreotropina; ANA (*anti-nuclear antibodies*) — przeciwciała przeciwjądrowe; ANCA (*anti-neutrophil cytoplasmic antibodies*) — przeciwciała przeciw cytoplazmie neutrofilów; APTT (*activated partial thromboplastin time*) — czas częściowej tromboplastyny po aktywacji; INR (*international normalized ratio*) — międzynarodowy współczynnik znormalizowany; CRP (*C-reactive protein*) — białko C-reaktywne; LAC (*lupus anticoagulant*) — antykoagulant toczniowy; aCl (*anticardiolipin antibodies*) — przeciwciała antykardiolipinowe

an important factor involved in the formation of paradoxical embolism in patients with PFO. The presence of a clot in the venous system of patient with cryptogenic stroke and PFO increases the probability of paradoxical embolism. Transient right-to-left shunt can occur both under physiological conditions (cough, Valsalva maneuver) and in various pathologies (pulmonary hypertension, right ventricular infarct, severe insufficiency of tricuspid valve), leading to the transfer of embolic material from the venous system to systemic circulation. The fact that the presence of embolic material is observed sporadically in the venous system of patients with cryptogenic stroke represents a weak point of the PFO theory of paradoxical embolism. Nevertheless, several studies confirmed higher prevalence of venous thrombosis in patients with cryptogenic stroke as compared to individuals with a stroke of established etiology [12, 13]. Pelvic vein thrombosis was documented in 20% of cryptogenic stroke cases included in the PELVIS trial; it was significantly more frequent than in the group of patients with a stroke of established etiology (4%) [13]. Extremely high fraction of patients with confirmed venous thrombosis documented in this study is particularly significant. Perhaps, pelvic veins, relatively rarely examined in everyday practice, may constitute the main source of paradoxical embolism in patients with PFO. It has been postulated that paradoxical emboli can be characterized by extremely small sizes precluding their detection by means of routine imaging methods; nevertheless, significant neurological signs can result even from the embolus of only 1 mm diameter [14].

Transesophageal echocardiography revealed patent foramen ovale in our patient, constituting a potential etiological mechanism of paradoxical embolism. Furthermore, two other abnormalities were detected during diagnostic process: antiphospholipid syndrome (APS) and the polymorphism of MTHFR gene, both promoting thrombosis and increasing the probability of paradoxical embolism causing stroke. Several studies confirmed higher prevalence of thrombophilia amongst patients with cryptogenic stroke and PFO [15–18]. However, diagnostic imaging did not reveal thrombotic changes in the venous system of our patient. Nevertheless, venous thrombosis cannot be definitely excluded as a cause of paradoxical embolism since the venous system was examined some time after the recent episode of cerebral ischemia, and, therefore, potential thrombotic lesions could have undergone recanalization. Furthermore, thrombotic changes could have been too small to give the signs of venous thrombosis or to be visualized by imaging studies; still they were large enough to cause the signs of CNS ischemia after entering systemic circulation

profilaktyki wtórnej udaru mózgu na podstawie medycyny faktów (EBM, *evidence based medicine*).

Uważa się, że istnieje związek między PFO a udarem niedokrwiennym u osób w młodym wieku. Występowanie drożnego otworu owalnego stwierdza się w 46% przypadków kryptogennego udaru niedokrwiennego u osób poniżej 55. roku życia, 4-krotnie częściej niż w grupie kontrolnej [3]. W starszych grupach wiekowych powyżej 55. roku życia związek PFO z udarem nie został w sposób jednoznaczny potwierdzony [3]. Wydaje się, że wiele czynników wywiera wpływ na ryzyko powstawania zatorów paradoksalnych w przypadku PFO. Ryzyko udaru jest wyższe w przypadku występowania dużego otworu owalnego, obecności tętniaka przegrody międzyprzedsionkowej, warunków sprzyjających przeciekowi prawo-lewo (nadciśnienie płucne, zawał prawej komory serca, duża niedomykalność zastawki trójdzielnej) oraz określonych wariantów budowy prawego przedsionka serca (przetrwała zastawka Eustachiusza, siatka Chiariego) [3]. Ważnym czynnikiem w powstawaniu zatorów paradoksalnych u chorych z PFO są również stany sprzyjające tworzeniu zakrzepów w układzie żylnym, jak na przykład trombofilia. Obecność skrzepliny w układzie żylnym u chorego z kryptogennym udarem mózgu i PFO zwiększa prawdopodobieństwo zatorowości paradoksalnej. Zarówno w warunkach fizjologicznych (kaszel, próba Valsalvy), jak i wielu stanach patologicznych (nadciśnienie płucne, zawał prawej komory serca, duża niedomykalność zastawki trójdzielnej) może dochodzić do okresowego przecieku prawo-lewo i tym samym przedostawania się materiału zatorowego z układu żylnego do krążenia systemowego. Słabym punktem teorii zatorowości paradoksalnej w przypadku PFO jest fakt, że obecność materiału zakrzepowego w układzie żylnym stwierdza się tylko sporadycznie u chorych z udarem kryptogennym. W kilku badaniach potwierdzono jednak częstsze występowanie zakrzepicy żyłnej u chorych z kryptogennym udarem mózgu w porównaniu z chorymi z udarem o znanej przyczynie [12, 13]. W badaniu *Paradoxical Emboli from Large Veins in Ischemic Stroke* (PELVIS) zakrzepicę żył miednicy stwierdzono w 20% przypadków udaru kryptogennego, statystycznie częściej niż w grupie chorych ze znaną przyczyną udaru (4% chorych) [13]. W badaniu zwraca uwagę bardzo wysoki odsetek chorych z potwierdzoną zakrzepicą żylną. Możliwe, że głównym źródłem zatorów paradoksalnych w przypadku PFO są żyły miednicy, które stosunkowo rzadko są oceniane w codziennej praktyce. Istnieje również przekonanie, że zatory paradoksalne mogą mieć bardzo niewielkie rozmiary, co uniemożliwia ich wykrycie przy użyciu rutynowych badań obrazowych. Wykazano, że

via PFO. Thrombophilia, and particularly APS, can also promote the thrombosis of arterial system, including the cerebral arteries. Ischemic stroke or TIA belong to the most common consequences of APS and represent the initial manifestation of the syndrome in about 30% of patients [19]. Also, the recurrence of APS-related vascular thrombosis is most commonly manifested as a stroke or TIA. The presence of anti-cardiolipin antibodies and lupus anticoagulant was showed to be associated with the risk of stroke in young adults [20, 21]. Antiphospholipid antibodies could promote arterial thrombosis in our patient and underlie the recurrence of stroke/TIA, irrespective of PFO and the mechanism of paradoxical embolism. Elevated risk of stroke may also be associated with the presence of MTHFR polymorphism. The polymorphism of MTHFR is an established, but weak, risk factor of venous thrombosis and can increase the risk of paradoxical embolism in patients with PFO. Several studies documented the association between the MTHFR polymorphism and ischemic stroke in younger individuals; this relationship was associated with elevated concentration of Hcy, being the established risk factor of cardiovascular disorders [22–24]. It should be noted, however, that the MTHFR polymorphism is associated with only a slightly elevated risk of stroke. In one meta-analysis the odds ratio (OR) of stroke in the carriers of C677T polymorphism of MTHFR was estimated at 1.23 (0.61–1.47) [24]. In comparison, OR of stroke associated with the presence of lupus anticoagulant can be as high as 43.1 (12.2–152) [21]. Patients with congenital thrombophilia (Leiden factor, mutation of prothrombin gene, deficiency of antithrombin, protein S, and protein C, or MTHFR polymorphism) have an elevated risk of venous thrombosis. In contrast, these factors play a rather marginal role with regards to the risk of arterial thrombosis due to the different pathophysiology of coagulation in venous and arterial system. Other polymorphisms, e.g. polymorphism of fibrinogen gene, convertase, or platelet glycoproteins, can play a more important role in the case of arterial thrombosis [25]. The relationship between congenital thrombophilia and ischemic stroke was observed mostly in children and younger individuals < 40 years of age [26]. In contrast, no evident association between the ischemic stroke and congenital thrombophilia and/or APS was documented in older population [26, 27]. Consequently, testing for thrombophilia should be performed mostly in stroke patients below 40 years of age.

Proper diagnostics of the antiphospholipid syndrome are essential. In the case of our patient, the first positive result of lupus anticoagulant (LAC) testing was deter-

już 1-milimetrowy zator średnicy może spowodować istotne objawy neurologiczne [14].

W omawianym przypadku przezprzełykowe badanie echokardiograficzne ujawniło obecność drożnego otworu owalnego, co stwarzało mechanizm do powstawania zatorów paradoksalnych. Ponadto w toku diagnostyki ujawniono dwa zaburzenia — zespół antyfosfolipidowy oraz polimorfizm genu MTHFR, oba sprzyjające zakrzepicy naczyniowej, co zwiększa prawdopodobieństwo zatorowości paradoksalnej jako przyczyny udaru. W kilku badaniach potwierdzono częstsze występowanie trombofilii u chorych z kryptogennym udarem mózgu i PFO [15–18]. Diagnostyka obrazowa nie wykazała jednak u chorego zmian zakrzepowych w układzie żylnym. W omawianym przypadku nie można jednak pewnie wykluczyć zakrzepicy żylniej jako źródła zatorowości paradoksalnej, ponieważ ocena układu żylnego została przeprowadzona w pewnym odstępie czasu po ostatnim incydencie niedokrwienia mózgu i ewentualne zmiany zakrzepowe mogły ulec już rekanalizacji. Ponadto zmiany zakrzepowe mogły być na tyle małych rozmiarów, że nie spowodowały objawów zakrzepicy żylniej i nie były widoczne w badaniach obrazowych, ale na tyle duże, aby po przedostaniu się za pośrednictwem PFO do krążenia systemowego mogły spowodować objawy niedokrwienia OUN. Trombofilia, a w szczególności APS mogą również sprzyjać zakrzepicy w układzie tętniczym, między innymi w tętnicach mózgu. Udar niedokrwienno mózgu lub TIA jest jednym z najczęstszych objawów APS i stanowi pierwszy symptom zespołu u około 30% chorych [19]. Ponadto nawrót zakrzepicy naczyniowej w APS ma najczęściej obraz udaru lub TIA. Wykazano związek między obecnością przeciwciał antykardioli-pinowych oraz antykoagulantu toczniowego a ryzykiem udaru mózgu u młodych osób dorosłych [20, 21]. W omawianym przypadku obecność przeciwciał antyfosfolipidowych mogła sprzyjać zakrzepicy w układzie tętniczym i odpowiadać za nawroty udaru/TIA, niezależnie od obecności PFO i mechanizmu zatorowości paradoksalnej. Także obecność polimorfizmu MTHFR może odpowiadać za zwiększone ryzyko udaru. Polimorfizm MTHFR jest uznanym, choć słabym czynnikiem ryzyka zakrzepicy żylniej, co w przypadku PFO może zwiększać ryzyko zatorowości paradoksalnej. W kilku badaniach wykazano związek polimorfizmu MTHFR z udarem niedokrwienno mózgu u młodych osób, co wiązano ze wzrostem stężenia Hcy, będącej uznanym czynnikiem ryzyka chorób sercowo-naczyniowych [22–24]. Należy jednak zwrócić uwagę na fakt, że ryzyko udaru w przypadku polimorfizmów MTHFR jest tylko nieznacznie podwyższone. W jednej z metaanaliz iloraz szans wystąpienia udaru u osób z polimorfizmem C677T

mined during his recent episode of stroke. It should be remembered that antiphospholipid antibodies can be observed transiently and remain undetectable on later testing. Consequently, according to the International Society on Thrombosis and Haemostasis recommendations, the presence of antiphospholipid antibodies should be confirmed at least twice within 12-week interval; moreover, they should be detected no earlier than 12 weeks after vascular episode and no later than 5 years thereafter [4]. In our patient, the tests for LAC, aCI, and anti-B2GPI were repeated 3 and 6 months after the recent stroke. All tests revealed the presence of LAC, along with the negative results for aCI and anti-B2GPI. The presence of LAC is the most specific (but less sensitive than aCI) criterion of APS; additionally, LAC is better correlated with the risk of thrombosis than aCI [28]. Defining proper protocol of management in patients with ischemic stroke and APS is challenging due to the small number of randomized clinical trials (RCT) dedicated to this group of patients. In the case of deep vein thrombosis co-existing with APS, there is a body of evidence supporting the necessity of moderately intense (INR 2–3), long-term therapy with vitamin K agonist (VKA) [28–30]. VKA and ASA seem to have a similar significance in reducing the risk of recurrent arterial episodes. The Antiphospholipid Antibodies and Stroke Study (APASS) trial did not show any differences between VKA (INR 1.4–2.8) and acetylsalicylic acid (325 mg) with regards to reducing the risk of recurrent stroke in patients who tested positive for antiphospholipid antibodies (aCI or LAC) [31]. It should be noted, however, that APASS included patients with stroke who were randomized on the basis of single positive testing for antiphospholipid antibodies; consequently, the study included a fraction of patients in whom these antibodies were present transiently. Furthermore, this study did not confirm that the presence of antiphospholipid antibodies increases the risk of recurrent stroke. Consequently, there is no evidence supporting the theory that the administration of VKA to patients with APS and a history of stroke are more beneficial than monotherapy with ASA. It should be remembered that the etiology of APS-associated stroke can be variable: the stroke can result from embolism (cardiogenic stroke, paradoxical stroke associated with PFO), thrombosis of microcirculation or small arteries (lacunar stroke), or thrombosis of the venous sinuses of the brain. According to some authors, VKA should constitute first line of therapy in patients with APS and stroke of embolic etiology or stroke associated with the thrombosis of venous sinuses [26]. There are three possible strategies that can be implemented whenever thrombosis of cerebral arteries recurs during

MTHFR oszacowano na 1,23 (0,61–1,47) [24]. Dla porównania ryzyko udaru mózgu w przypadku obecności antykoagulantu tocznia może wynosić nawet OR 43,1 (12,2–152) [21]. Chorzy z trombofilią wrodzoną (czynnik Leiden, mutacja genu protrombiny, niedobór antytrombiny, białka S, białka C, polimorfizm MTHFR) są obarczeni przede wszystkim zwiększonym ryzykiem zakrzepicy żyłnej. Z uwagi na odmienną patofizjologię krzepnięcia w układzie żylnym i tętniczym, czynniki te mają raczej marginalne znaczenie z punktu widzenia ryzyka zakrzepicy tętniczej. W przypadku zakrzepicy tętniczej większe znaczenie mogą odgrywać inne polimorfizmy, na przykład genu fibrynogenu, konwertazy czy glikoprotein płytkowych [25]. Związek trombofilii wrodzonej z udarem niedokrwiennym mózgu obserwowano głównie u dzieci i młodych osób poniżej 40. roku życia [26]. W populacji osób starszych nie stwierdzono wyraźnego związku między udarem niedokrwiennym mózgu a trombofilią wrodzoną oraz APS [26, 27]. Dlatego też badania diagnostyczne w kierunku stanów nadkrzepliwości powinno prowadzić się głównie u chorych z udarem mózgu poniżej 40. roku życia.

Bardzo ważnym zagadnieniem jest właściwa diagnostyka zespołu antyfosfolipidowego. U chorego antykoagulant toczniowy został stwierdzony po raz pierwszy przy okazji ostatniego udaru mózgu. Należy mieć świadomość, że przeciwciała antyfosfolipidowe mogą pojawiać się tylko przejściowo i w późniejszym okresie zanikać. Dlatego zgodnie z wytycznymi *International Society on Thrombosis and Haemostasis* obecność przeciwciał antyfosfolipidowych należy potwierdzić przynajmniej dwukrotnie w odstępie 12 tygodni, ponadto nie wcześniej niż 12 tygodni i nie później niż 5 lat od incydentu naczyniowego [4]. W omawianym przypadku oznaczenia LAC, aCI oraz anti-B2GPI powtórzone po 3. i 6. miesiącach od ostatniego udaru mózgu. We wszystkich oznaczeniach stwierdzono obecność LAC, przy negatywnym wyniku w kierunku aCI oraz anti-B2GPI. Obecność LAC jest najbardziej swoistym, ale mniej od aCI czułym kryterium APS, ponadto LAC silniej od aCI koreluje z ryzykiem zakrzepicy naczyniowej [28]. Ustalenie właściwego postępowania u chorych z udarem niedokrwiennym mózgu i APS napotyka wiele trudności, bowiem przeprowadzono niewiele randomizowanych badań klinicznych poświęconych leczeniu tej grupy pacjentów. W przypadku zakrzepicy żył głębokich i APS istnieje szereg dowodów wskazujących na konieczność długotrwałego leczenia antagonistą witaminy K (VKA, *vitamin K antagonists*) o umiarkowanej intensywności (INR 2–3) [28–30]. W nawiązaniu do incydentów tętniczych VKA i ASA wydają się być równoważne w redukcji ryzyka nawrotu. W badaniu *Antiphospholipid Antibodies*

VKA or ASA therapy: increasing the intensity of VKA therapy (INR 3–4), using combined therapy with VKA and ASA, or replacing VKA with non-fractionated or low molecular weight heparin [28]. Our patient experienced consecutive cerebrovascular episodes in the course of ASA treatment; consequently, combined therapy with warfarin (with target INR 2–3) and acetylsalicylic acid (150 mg/d) was implemented.

Another problem pertains to defining the proper protocol of management of PFO detected on echocardiographic examination. The possible strategies of management in patients with cryptogenic stroke and PFO include: administration of ASA, anticoagulant therapy with VKA, combined therapy with ASA and VKA, and transdermal or surgical closure of PFO. To date, the superiority of any of abovementioned approaches was not confirmed with regards to the reduced risk of recurrent stroke/TIA in patients with PFO [32–37]. The only prospective, randomized trial — PICSS [32], which included patients with PFO and cryptogenic stroke, showed that the risk of recurrent stroke in warfarin-treated group was twice as low as in individuals given ASA. However, this difference did not prove significant. At the same time, warfarin group showed a significant increase in bleeding complications. Consequently, according to the American College of Chest Physicians and the American Heart Association guidelines, antiplatelet therapy (ASA) is preferred over VKA in patients with cryptogenic stroke and PFO, except for individuals with thrombophilia and deep vein thrombosis [38, 39].

Is invasive closure of PFO required in the case of our patient? Sparse clinical trials analyzing the effects of transdermal closure of PFO in patients with cryptogenic stroke did not confirm the superiority of the invasive treatment over pharmacotherapy (ASA, VKA) [35, 36]. The fact that the presence of PFO was not proved to increase the risk of recurrent cryptogenic stroke in patients treated pharmacologically (ASA, VKA) can be important in this matter [32]. One study revealed that transdermal closure of PFO is more beneficial than pharmacotherapy, but solely in the subgroup of patients with a history of more than one cryptogenic stroke [36]. Moreover, an extended 15-year follow-up confirmed a lower incidence of TIA in patients who were treated invasively, but without a significant effect on the risk of stroke and mortality [40]. According to the American Heart Association guidelines [39], the transdermal closure of PFO should be considered in patients in whom stroke recurred despite pharmacotherapy. One can hardly find any evidence-based data supporting transdermal closure of PFO in patients with thrombophilia and a history of stroke as thrombophilia usually

and Stroke Study (APASS) nie wykazano różnic między VKA (INR 1,4–2,8) a kwasem acetylosalicylowym (325 mg) w zmniejszaniu ryzyka nawrotu udaru mózgu u chorych z dodatnim wynikiem na obecność przeciwciał antyfosfolipidowych (aCl lub LAC) [31]. Należy zwrócić uwagę na fakt, że do badania APASS zrandomizowano pacjentów, u których wystarczyło tylko jednorazowe stwierdzenie, przy okazji udaru mózgu, obecności przeciwciał antyfosfolipidowych, tak więc u części z nich miały one charakter przejściowy. Co więcej, badanie nie wykazało, aby obecność przeciwciał antyfosfolipidowych zwiększała ryzyko nawrotu udaru. Tak więc brak jest dowodów na większe korzyści ze stosowania VKA w porównaniu z samym ASA u pacjentów z APS i przebyłym udarem mózgu. Należy jednak pamiętać, że udar mózgu w przebiegu APS może mieć bardzo zróżnicowaną etiologię: może być wynikiem zatorowości (zator kardiogennej, zator paradoksalny przy obecności PFO), zakrzepicy w mikrokrążeniu lub w tętnicach małego kalibru (udar lakunarny), bądź też być wynikiem zakrzepicy zatok żylnych mózgu. Część autorów uważa, że u chorych z APS udar mózgu o etiologii zatorowej lub związanej z zakrzepicą zatok żylnych powinien być w pierwszej kolejności leczony VKA [26]. W przypadku nawrotu zakrzepicy tętnic mózgowych w trakcie leczenia VKA lub ASA możliwe są trzy strategie postępowania: zwiększenie intensywności leczenia VKA (INR 3–4), terapia skojarzona VKA + ASA lub zamiana VKA na heparynę niefrakcjonowaną lub drobnocząsteczkową [28]. W omawianym przypadku chory przebył kolejne incydenty naczyniowo-mózgowe w trakcie leczenia ASA, wobec powyższego wprowadzono skojarzoną terapię warfaryną (z docelową wartością INR 2–3) oraz kwasem acetylosalicylowym (150 mg/d.).

Kolejnym problemem jest ustalenie właściwego postępowania w związku ze stwierdzonym w badaniu echokardiograficznym PFO. Strategia postępowania u chorych z kryptogennym udarem mózgu i obecnością PFO obejmuje zastosowanie ASA, leczenie przeciwzakrzepowe VKA, terapię skojarzoną ASA + VKA, przeszłokórne lub chirurgiczne zamknięcie PFO. Jak do tej pory nie wykazano przewagi żadnej z wymienionych strategii leczenia z punktu widzenia zmniejszenia ryzyka nawrotu udaru/TIA u chorych z PFO [32–37]. W jedynym prospektywnym, randomizowanym badaniu PFO in Cryptogenic Stroke Study (PICSS) [32], do którego włączono chorych z PFO i kryptogennym udarem mózgu, leczenie warfaryną wiązało się z dwukrotnie mniejszym w porównaniu z ASA ryzykiem nawrotu udaru, jednak różnica nie była znamienna statystycznie. Jednocześnie w grupie leczonej warfaryną stwierdzono istotny wzrost liczby powikłań krwotocznych. Dlatego

constitutes an exclusion criterion in the case of clinical trials dealing with the problem in question [41, 42]. Due to the lack of strong evidence of benefits associated with transdermal closure of PFO, following consultation at the cardiosurgical center, we have temporarily resigned from invasive treatment, taking into account the preference of our patient and the fact that he is receiving combined therapy with ASA and VKA. Nevertheless, indications for PFO closure will be reconsidered if stroke/TIA recurs despite pharmacotherapy. There is a need for clinical trials analyzing the effects of PFO closure in patients with cryptogenic stroke and thrombophilia, in whom the presence of clotting abnormalities increases the risk of paradoxical embolism.

Does our patient require any specific pharmacotherapy due to the presence of I297 C-C (homozygote) polymorphism of MTHFR gene? Fasting serum concentration of Hcy in our patient was at the upper limit of normal values. It should be remembered, however, that in the case of MTHFR polymorphism significant increase in Hcy concentration can be observed solely upon provocation with methionine. Noticeably, previous observational studies documented an increased risk of recurrent stroke with regards to Hcy concentrations below 15 mol/l [5]. Consequently, the concentration of Hcy observed in our patient can be already associated with an elevated risk of vascular complications.

Although the results of intervention studies suggest that supplementation with folic acid, vitamin B6, and vitamin B12 reduces blood concentration of Hcy, the effect of this reduction on the risk of cardiovascular episodes is still not fully understood. Numerous studies have confirmed a lack of significant effects of supplementation with folic acid, vitamin B6, and vitamin B12 on the risk of myocardial infarct and stroke [43, 44]. The lack of expected favorable results of interventional studies could result from the lack of adjustment to baseline concentrations of Hcy, folic acid, vitamin B12, and vitamin B6 on randomization. On the other hand, the results of HOPE 2 trial should be kept in mind; this study showed a 25% decrease in the risk of stroke ($p = 0.03$) in a group of high cardiovascular risk patients resulting from supplementation with folic acid (2.5 mg/d), vitamin B12 (1 mg/d), and vitamin B6 (50 mg/d) [45].

Also, the presence of classical risk factors of atherosclerosis: obesity (BMI 33 kg/m²), hyperlipidemia, and elevated arterial blood pressure should be considered in the case of our patient. Although atherosclerotic lesions were not observed due to his young age, the accumulation of numerous risk factors increases the probability of developing cardiovascular disorders in the future. This is well documented by the SCORE index, which quanti-

też zgodnie z zaleceniami *The American College of Chest Physicians* oraz *American Heart Association* rekomenduje się u chorych z kryptogennym udarem mózgu i PFO leczenie przeciwplatekcyjne (ASA) zamiast stosowania VKA, z wyjątkiem chorych z trombofilią oraz zakrzepicą żył głębokich [38, 39].

Czy u chorego należy przeprowadzić inwazyjne zamknięcie PFO? Nieliczne jak do tej pory badania kliniczne oceniające skuteczność przeszskórnego zamknięcia PFO u chorych z kryptogennym udarem mózgu nie wykazały przewagi leczenia inwazyjnego nad leczeniem farmakologicznym (ASA, VKA) [35, 36]. Istotne znaczenie może mieć fakt, że nie udowodniono, aby obecność PFO zwiększała ryzyko nawrotu kryptogennego udaru mózgu wśród chorych leczonych farmakologicznie (ASA, VKA) [32]. W jednym badaniu stwierdzono korzyści z przeszskórnego zamknięcia PFO w porównaniu z terapią farmakologiczną, ale tylko w podgrupie chorych z więcej niż jednym epizodem udaru kryptogennego [36]. Ponadto przedłużona do 15 lat obserwacja wykazała mniejszą częstość TIA wśród chorych leczonych inwazyjnie, przy braku istotnego wpływu na ryzyko udaru oraz śmiertelność [40]. Zgodnie z wytycznymi *American Heart Association* [39] przeszskórne zamknięcie PFO należy rozważyć u chorych z nawrotem udaru mózgu pomimo terapii farmakologicznej. W przypadku chorych z trombofilią z przebyłym udarem kryptogennym i obecnym PFO trudno szukać opartej na EBM odpowiedzi na pytanie, czy należy dążyć do przeszskórnego zamknięcia PFO, ponieważ trombofilia jest zwykle kryterium wykluczającym w badaniach klinicznych w tym zakresie [41, 42]. Z uwagi na brak silnych dowodów wskazujących na korzyści z przeszskórnego zamknięcia PFO, preferencje chorego oraz stosowanie skojarzonego leczenia ASA i VKA, po konsultacji w ośrodku kardiologicznym odstąpiono od leczenia inwazyjnego. W przypadku nawrotu udaru/TIA w trakcie prowadzonej terapii ponownie zostaną rozważone wskazania do zamknięcia PFO. Istnieje potrzeba przeprowadzenia badań klinicznych oceniających wyniki zamknięcia PFO u chorych z udarem kryptogennym i trombofilią, gdzie istnienie zaburzeń w układzie krzepnięcia zwiększa ryzyko zatorowości paradoksalnej.

Czy z uwagi na stwierdzony u chorego polimorfizm I297 C-C (homozygota) genu MTHFR należy zastosować swoiste leczenie farmakologiczne? Stężenie Hcy na czczo u pacjenta znajdowało się na górnej granicy normy, jednak w przypadku polimorfizmu MTHFR istotny wzrost stężenia Hcy można zaobserwować dopiero po obciążeniu metioniną. Warty podkreślenia jest fakt, że w badaniach obserwacyjnych wzrost ryzyka nawrotu udaru mózgu obserwuje się przy stężeniach

fies the risk of cardiovascular mortality within a 10-year period. Currently, this patient's SCORE index is 1%; however, it can reach as high as 6% (corresponding to high risk) by age 60 if the exposure to abovementioned risk factors remains unchanged. Consequently, lifestyle modification and long-term treatment with statins are required in the case of our patient.

References

1. Członkowska A, Niewada M (2011) Udar mózgu. W: Szczeklik A (ed) Choroby wewnętrzne — stan wiedzy na rok 2011. Medycyna Praktyczna; Kraków, 1977–1985.
2. Hart RG, Miller VT (1983) Cerebral infarctions in young adults: a practical approach. *Stroke*; 14: 110–114.
3. Homma S, Sacco RL (2005) Patent foramen ovale and stroke. *Circulation*; 112: 1063–1072.
4. Miyakis S, Lockshin MD, Atsumi T (2006) International consensus statement on an update of the classification criteria for definite antiphospholipid syndrome (APS). *J Thromb Haemost*; 4, 2: 296–306.
5. Boysen G, Brander T, Christensen H (2003) Homocysteine and risk of recurrent stroke. *Stroke*; 23: 1258–1261.
6. McCully KS (1996) Homocysteine and vascular disease. *Nat Med*; 2: 386–389.
7. Malinow MR (1994) Homocysteine and arterial occlusive diseases. *J Int Med*; 236: 603–617.
8. Selhub J, Jacques PF, D'Agostino RB et al (1995) Association between plasma homocysteine concentrations and extracranial carotid-artery stenosis. *N Engl J Med*; 332: 286–291.
9. Brattström L, Lindgren A, Israelsson B et al (1994) Homocysteine and cysteine: determinants of plasma levels in middle-aged and elderly subjects. *J Intern Med*; 236: 633–641.
10. Graham IM, Daly LE, Refsum HM et al (1997) Plasma homocysteine as a risk factor for vascular disease: the European Concerted Action Project. *JAMA*; 277: 1775–1781.
11. Boushey CJ, Beresford SA, Omenn GS et al (1995) A quantitative assessment of plasma homocysteine as a risk factor for vascular disease. *JAMA*; 274: 1049–1057.
12. Stöllberger C, Slany J, Schuster I et al (1993) The prevalence of deep venous thrombosis in patients with suspected paradoxical embolism. *Ann Intern Med*; 119: 461–465.
13. Cramer S, Rordorf G, Maki J (2004) Increased pelvic vein thrombi in cryptogenic stroke. Results of the paradoxical emboli from large veins in ischemic stroke (PELVIS) study. *Stroke*; 35: 46–50.
14. Gibo H, Carver CC, Rhoton AL et al (1981) Microsurgical anatomy of the middle cerebral artery. *J Neurosurg*; 54: 151–169.
15. Chaturvedi S (1998) Coagulation abnormalities in adults with cryptogenic stroke and patent foramen ovale. *J Neurol Sc*; 160: 158–160.
16. Pezzini A, Del Zotto E, Magoni M et al (2003) Inherited thrombophilic disorders in young adults with ischemic stroke and patent foramen ovale. *Stroke*; 34: 28–33.
17. Kartunnen B, Hiltunen L, Rasi V et al (2003) Factor V Leiden and prothrombin gene mutations may predispose to paradoxical embolism in subjects with patent foramen ovale. *Blood Coagul Fibrinolysis*; 14: 261–268.
18. Lichy C, Reuner KH, Buggle F et al (2003) Prothrombin G20210A mutation, but not factor V Leiden, is a risk factor in patients with persistent foramen ovale and otherwise unexplained cerebral ischemia. *Cerebrovasc Dis*; 16: 83–87.
19. Cervera R, Boffa MC, Khamashta MA et al (2009) The Euro-Phospholipid project: epidemiology of the antiphospholipid syndrome in Europe. *Lupus*; 18: 889–893.
20. Janardhan V, Wolf PA, Kase CS et al (2004) Anticardiolipin antibodies and risk of ischemic stroke and transient ischemic attack: the Framingham cohort and offspring study. *Stroke*; 35: 736–741.

Hcy < 15 mol/l [5]. Tak więc stwierdzone u chorego stężenie Hcy może się już wiązać z podwyższonym ryzykiem powikłań naczyniowych.

W badaniach interwencyjnych wykazano, że suplementacja kwasu foliowego, witaminy B6 oraz B12 obniża stężenie Hcy we krwi, jednak wpływ redukcji stężenia Hcy na ryzyko zdarzeń sercowo-naczyniowych nie został w pełni ustalony. W wielu badaniach nie wykazano istotnego wpływu suplementacji kwasu foliowego oraz witaminy B6 oraz B12 na ryzyko zawału serca oraz udaru mózgu [43, 44]. Brak spodziewanych korzystnych wyników badań interwencyjnych mógł wynikać z nieuwzględnienia podczas randomizacji chorych wyjściowego stężenia Hcy, kwasu foliowego, witaminy B12 oraz B6. Z drugiej strony należy przytoczyć wyniki badania HOPE 2, w którym wykazano spadek ryzyka udaru mózgu o 25% ($p = 0,03$) w grupie chorych wysokiego ryzyka sercowo-naczyniowego w wyniku suplementacji kwasu foliowego (2,5 mg/d), witaminy B12 (1 mg/d) oraz B6 (50 mg/d) [45].

W analizowanym przypadku należy również zwrócić uwagę na występowanie u chorego klasycznych czynników ryzyka miażdżycy otyłości (BMI 33 kg/m²), hiperlipidemii oraz podwyższonych wartości ciśnienia tętniczego. Z uwagi na młody wiek chorego nie stwierdzono obecności zmian miażdżycowych, jednak nagromadzenie licznych czynników ryzyka zwiększa zagrożenie chorobami sercowo-naczyniowymi w przyszłości. Dobrze obrazuje to wskaźnik SCORE, który określa ryzyko zgonu z przyczyn sercowo-naczyniowych w okresie 10 lat. Wskaźnik SCORE wynosi u omawianego chorego 1%, jednak w przypadku utrzymywania się obserwowanych czynników na tym samym poziomie w wieku 60 lat będzie wynosił już 6%, co traktuje się jako wysokie ryzyko. Stąd potrzeba modyfikacji stylu życia, a także przewlekłego stosowania statyny.

21. Urbanus RT, Siegerink B, Roest M et al (2009) Antiphospholipid antibodies and risk of myocardial infarction and ischaemic stroke in young women in the RATIO study: a case-control study. *Lancet Neuro*; 8: 998–1005.
22. Han IB, Kim OI, Ahn JY et al (2010) Association of methylenetetrahydrofolate reductase (MTHFR 677C > T and 1298A > C) polymorphisms and haplotypes with silent brain infarction and homocysteine levels in a Korean population. *Yonsei Med J*; 51: 253–260.
23. Mejia Mohamed EH, Tan KS, Ali JM et al (2011) TT genotype of the methylenetetrahydrofolate reductase C677T polymorphism is an important determinant for homocysteine levels in multi-ethnic Malaysian ischaemic stroke patients. *Ann Acad Med Singapore*; 40: 186.
24. Hamzi K, Tazzeit A, Nadifi S (2011) Large-scale meta-analysis of genetic studies in ischemic stroke: five genes involving 152,797 individuals. *Indian J Hum Genet*; 17: 212–217.
25. Kahn A, Marc J (2003) Hypercoagulability as a cause of stroke in adults. *SMJ*; 96: 350–353.
26. Green D (2003) Thrombophilia and stroke. *Top Stroke Rehabil*; 10: 21–33.
27. Muir KW, Squire IB, Alwan W, Lees KR (1994) Anticardiolipin antibodies in an unselected stroke population. *Lancet*; 344: 452–456.
28. Lim W, Crowther MA, Eikelboom JW (2006) Management of antiphospholipid antibody syndrome. *JAMA*; 295: 1050–1057.
29. Crowther MA, Ginsberg JS, Julian J et al (2003) A comparison of two intensities of warfarin for the prevention of recurrent thrombosis in patients with the antiphospholipid antibody syndrome. *N Engl J Med*; 349: 1133.
30. Finazzi G, Marchioli R, Brancaccio V et al (2005) A randomized clinical trial of high-intensity warfarin vs. conventional antithrombotic therapy for the prevention of recurrent thrombosis in patients with the antiphospholipid syndrome (WAPS). *J Thromb Haemost*; 3: 848.
31. The APASS Writing Committee (2004) Antiphospholipid antibodies and subsequent thrombo-occlusive events in patients with ischemic stroke. *JAMA*; 291: 576.
32. Homma S, Sacco RL, Di Tullio MR et al (2002) For the PFO in Cryptogenic Stroke Study (PICSS) Investigators. Effect of medical treatment in stroke patients with patent foramen ovale: Patent Foramen Ovale in Cryptogenic Stroke Study. *Circulation*; 105: 2625–2631.
33. Mohr JP, Thompson JL, Lazar RM et al (2001) A comparison of warfarin and aspirin for the prevention of recurrent ischemic stroke. *N Engl J Med*; 345: 1444–1451.
34. Krasuski RA, Haart SA, Allen D et al (2009) Prevalence and repair of intraoperatively diagnosed patent foramen ovale and association with perioperative outcomes and long-term survival. *JAMA*; 302: 290–297.
35. Furlan AJ, Reisman M, Massaro J et al (2010) A prospective multicenter, randomized controlled trial to evaluate the safety and efficacy of the STARFlex septal closure system versus best medical therapy in patients with a stroke or transient ischemic attack due to presumed paradoxical embolism through a patent foramen ovale. *Stroke*; 41: 2872–2883.
36. Windecker S, Wahl A, Nedeltchev K et al (2004) Comparison of medical treatment with percutaneous closure of patent foramen ovale in patients with cryptogenic stroke. *J Am Coll Cardiol*; 44: 750–758.
37. Thaler DE (2010) Patent foramen ovale: rethinking trial strategies and treatment options. *Curr Opin Neurol*; 23: 73–78.
38. Albers GW, Amarenco P, Easton JD et al (2004) Antithrombotic and thrombolytic therapy for ischemic stroke: the Seventh ACCP Conference on Antithrombotic and Thrombolytic Therapy. *Chest*; 126: 483–551.
39. O'Gara PT, Messe SR, Tuzcu EM et al (2009) Percutaneous device closure of patent foramen ovale for secondary stroke prevention. *Circulation*; 119: 2743–2747.
40. Wahl A, Juni P, Mono ML et al (2012) Long-term propensity score-matched comparison of percutaneous closure of patent foramen ovale with medical treatment after paradoxical embolism. *Circulation*; 125: 803–812.
41. Khattab A, Windecker S, Juni P et al (2011) Randomized clinical trial comparing percutaneous closure of patent foramen ovale (PFO) using the Amplatzer PFO Occluder with medical treatment in patients with cryptogenic embolism (PC-Trial): rationale and design. *Trials*; 12: 56.
42. Furlan AJ, Reisman M, Massaro JA (2010) Prospective, multicenter, randomized, controlled trial to evaluate the safety and efficacy of the STARFlex septal closure system versus best medical therapy in patients with stroke or transient ischemic attack due to presumed paradoxical embolism through a patent foramen ovale. *Stroke*; 41: 2872–2883.
43. Bønaa KH, Njølstad I, Ueland PM (2006) Homocysteine lowering and cardiovascular events after acute myocardial infarction. *N Engl J Med*; 354: 1578–1588.
44. Toole JF, Malinows MR, Chambless LE (2004) Lowering homocysteine in patients with ischemic stroke to prevent recurrent stroke, myocardial infarction, and death: the Vitamin Intervention for Stroke Prevention (VISP) randomized controlled trial. *JAMA*; 291: 565–575.
45. Lonn E, Yusuf S, Arnold MJ (2006) Homocysteine lowering with folic acid and B vitamins in vascular disease. *N Engl J Med*; 355: 746.