

Chronic thromboembolic pulmonary hypertension

Przewlekłe zakrzepowo-zatorowe nadciśnienie płucne

Małgorzata Dybowska¹, Maria Wieteska², Witold Z. Tomkowski¹, Dariusz Chmielewski³

¹Intensive Pneumo-Cardiological Treatment Unit, Institute of Tuberculosis and Lung Disease in Warsaw, Poland (Oddział Intensywnej Terapii Pneumonologiczno-Kardiologicznej Instytutu Gruźlicy i Chorób Płuc w Warszawie)

²Department of Cardiovascular and Pulmonary Thromboembolic Diseases CMKP, European Health Centre in Otwock (Klinika Krążenia Płucnego i Chorób Zakrzepowo-Zatorowych CMKP, Europejskie Centrum Zdrowia w Otwocku)

³Department of Orthopaedic Surgery and Traumatology, HOSPITEN Lanzarote, Puerto del Carmen, Spain (Oddział Chirurgii Ortopedycznej i Traumatologii, HOSPITEN Lanzarote, Puerto del Carmen, Hiszpania)

Praca finansowana ze środków własnych autorów

Abstract

Chronic pulmonary hypertension in the course of venous thromboembolic disease (CTEPH) is defined as mean pulmonary artery pressure ≥ 25 mm Hg persistent for more than 6 months after the acute episode of pulmonary embolism. This relatively rare, but potentially serious disease is caused by a partial closure of the pulmonary arteries by organized thrombus. The clinical presentation is non-specific. As in other forms of pulmonary hypertension, the main symptom is progressive reduction in exercise tolerance due to dyspnoea or fatigability.

The insidious and progressive course of the disease and a lack of awareness of CTEPH in both the medical community and among patients result in significant delay from onset of symptoms to diagnosis. Transthoracic echocardiography remains a valuable initial diagnostic tool in suspicion of pulmonary hypertension. Diagnostic gold standard in the diagnosis of chronic thromboembolic pulmonary hypertension is still pulmonary arteriography with right heart catheterization. In cases in which the thrombus is located in the proximal parts of the pulmonary artery and its branches there is a possibility of effective treatment with surgical pulmonary endarterectomy.

Keywords: pulmonary hypertension, pulmonary embolism, venous thromboembolism

Streszczenie

Przewlekłe zakrzepowo-zatorowe nadciśnienie płucne (PZZNP) jest definiowane jako ciśnienie w tętnicy płucnej ≥ 25 mm Hg utrzymujące się powyżej 6 miesięcy od wystąpienia ostrego epizodu zatoru tętnicy płucnej. To dość rzadkie, ale potencjalnie groźne schorzenie jest powodowane częściowym zamknięciem tętnic płucnych przez zorganizowane skrzepliny. Obraz kliniczny jest nieswoisty. Podobnie jak w innych postaciach nadciśnienia płucnego, głównym objawem jest postępujące ograniczenie tolerancji wysiłku spowodowane dusznością lub męczliwością. Trudny do wykrycia i postępujący przebieg choroby oraz brak wiadomości na temat PZZNP zarówno w środowisku medycznym, jak i wśród pacjentów powoduje znaczne wydłużenie czasu od wystąpienia objawów do ustalenia rozpoznania. Cennym wstępnym narzędziem diagnostycznym przy podejrzeniu nadciśnienia płucnego pozostaje echokardiografia przezklatkowa. Złotym standardem diagnostycznym w rozpoznawaniu przewlekłego zakrzepowo-zatorowego nadciśnienia płucnego jest nadal arteriografia tętnicy płucnej połączona z cewnikowaniem jam prawego serca. W przypadkach, w których zmiany zakrzepowe są zlokalizowane w proksymalnych odcinkach tętnicy płucnej i jej odgałęzieniach istnieje możliwość skutecznego leczenia operacyjnego za pomocą endarteriektomii płucnej.

Słowa kluczowe: nadciśnienie płucne, zator tętnicy płucnej, żylna choroba zakrzepowo-zatorowa

Acta Angiol 2013; 19, 2: 53–64

Address for correspondence:

dr n. med. Małgorzata Dybowska

Oddział Intensywnej Terapii Pneumonologiczno-Kardiologicznej

Instytut Gruźlicy i Chorób Płuc w Warszawie

ul. Płocka 26 01–138 Warszawa

e-mail: dybowska@mp.pl, tel.: +48 22 43 12 174, kom.: +48 508 358 337, faks: +48 22 43 12 422

Introduction

Venous thromboembolism (VTE), despite increasingly used primary prevention is still a serious epidemiological, clinical, and social problem and its serious complications like pulmonary thromboembolic hypertension and postthrombotic syndrome are associated with a significant reduction in quality of life and often lead to disability [1].

Epidemiological data on the prevalence of VTE are divergent. It is well known, VTE is ranked among three most common cardiovascular diseases along with coronary heart disease and stroke [2].

The precise incidence of deep vein thrombosis in both legs (DVT) and pulmonary embolism (PE) in the population is difficult to determine, due to the fact that the clinical symptoms of both diseases are nonspecific. In patients with confirmed DVT, symptoms like pain and swelling of the limbs do not occur in more than half of the cases, and half of the patients with typical DVT symptoms can be excluded from performing objective tests.

Clinical presentation of acute pulmonary embolism is also nonspecific, and because of diagnostic errors it is not diagnosed in the acute phase [3, 4]. Relying on autopsy findings in hospitalized patients, it is known that even 60–70% of fatal PE is not diagnosed intravitaly [5–7]. Therefore, approximately two thirds of VTE cases remain undiagnosed [8]; 20–50% of patients with a history of deep vein thrombosis develop post thrombotic syndrome [9].

Chronic thromboembolic pulmonary hypertension (CTEPH), defined as mean pulmonary artery pressure ≥ 25 mm Hg lasting for more than 6 months after acute episode of PE [10], is a relatively rare complication of acute pulmonary embolism. However, it should be noted that its exact occurrence is still unknown.

Epidemiology

Incidence of CTEPH is estimated at 0.5–3.8% in patients with clinically confirmed acute PE [11, 12] while in patients with right heart overload in the course of pulmonary embolism this parameter rises to 7% [13].

Chronic thromboembolic pulmonary hypertension commonly develops in patients with a history of unrecognized and/or not properly treated acute PE episode. Accordingly to published data 36–70% of patients are positive in respect of previous pulmonary embolism episode [4, 14–17].

Therefore, the actual incidence of CTEPH seems to be significantly higher. Houk and colleagues [18] analyzed in 1963 data of 240 patients with chronic occlusion of pulmonary vessels with thromboembolic material, stating that the disease was correctly diagnosed intravitaly only in 6 patients.

Wstęp

Żyłna choroba zakrzepowo-zatorowa (ŻCHZZ) mimo coraz szerzej stosowanej profilaktyki pierwotnej stanowi nadal poważny problem epidemiologiczny, kliniczny i społeczny, a jej groźne powikłania, do których należą nadciśnienie płucne zakrzepowo-zatorowe oraz zespół pozakrzepowy wiążą się ze znacznym obniżeniem jakości życia i często prowadzą do inwalidztwa [1].

Dane epidemiologiczne dotyczące występowania ŻCHZZ są rozbieżne. Wiadomo jednak, że pod względem częstości występowania ŻCHZZ plasuje się wśród trzech najczęstszych chorób układu sercowo-naczyniowego wraz z chorobą wieńcową i udarem mózgu [2].

Dokładna częstość występowania zarówno zakrzepicy żył głębokich kończyn dolnych (ZŻG), jak i zatoru tętnicy płucnej (ZTP) w populacji ogólnej jest trudna do określenia z uwagi na fakt, że obraz kliniczny obu jednostek chorobowych nie jest specyficzny. U chorych z potwierdzonym rozpoznaniem ZŻG objawy takie jak ból i obrzęk kończyny nie występują w ponad połowie przypadków, natomiast u połowy chorych z typowymi objawami wykonanie obiektywnych badań pozwala wykluczyć rozpoznanie ZŻG. Obraz kliniczny ostrego zatoru tętnicy płucnej również nie jest swoisty, a błędy diagnostyczne sprawiają, że dość często nie zostaje on rozpoznany w ostrym okresie choroby [3, 4]. Na podstawie wyników badań autopsyjnych u chorych hospitalizowanych wiadomo, że nawet 60–70% śmiertelnych przypadków ZTP nie zostaje rozpoznanych przyżyciowo [5–7]. W związku z powyższym szacuje się, że ponad 2/3 przypadków ŻCHZZ pozostaje nierozpoznana [8]. U 20–50% chorych z wywiadem zakrzepicy żył głębokich dochodzi do rozwoju zespołu pozakrzepowego [9].

Przewlekłe zakrzepowo-zatorowe nadciśnienie płucne (PZZNP) definiowane jako utrzymujące się przez ponad 6 miesięcy po ostrym epizodzie ZTP średnie ciśnienie w tętnicy płucnej ≥ 25 mm Hg [10], jest stosunkowo rzadkim powikłaniem ostrej zatorowości płucnej. Należy jednak podkreślić, że dokładna częstość występowania PZZNP nadal nie jest znana.

Epidemiologia

Na podstawie dostępnych danych epidemiologicznych częstość występowania PZZNP szacuje się na 0,5–3,8% u pacjentów z rozpoznaniem klinicznie epizodem ostrego ZTP [11, 12], zaś u pacjentów, u których w przebiegu zatoru tętnicy płucnej dochodzi do przeciążenia prawej komory serca częstość ta wzrasta do 7% [13].

Przewlekłe zakrzepowo-zatorowe nadciśnienie płucne rozwija się zwykle u pacjentów po przebyłym, nierozpoznanym i/lub nieleczonym prawidłowo ostrym

Pathogenesis

Chronic thromboembolic pulmonary hypertension pathogenesis remains complex and unclear, and is probably multifactor. Thrombi resting in pulmonary circulation after acute PE episode develop resolution in one of three mechanisms: fragmentation, dissolution by the endogenous fibrinolytic system and by recanalization.

Incorrect organization of the thromboembolic material is considered as the principal mechanism of CTEPH development after acute or recurrent PE episodes, usually clinically silent. Thrombus in the pulmonary arteries become incompletely recanalised, and the remaining residue progressively fibrotise narrowing caliber of the vessels, which causes an increase in pulmonary vascular resistance and progressive right-heart failure. Overloaded right ventricle becomes hypertrophic, and then progressively expanded which leads to its failure, development of low cardiac output syndrome and death.

Some authors' posts express the views that the disease results of local clotting in the pulmonary artery and its branches [19]. This thesis corresponds with the fact that almost half of the patients denied history of acute PE prior to disease development [4, 14, 15]. In addition, as early as 1973 Moser and Braunwald found intima proliferation, medial hypertrophy associated with blood clotting in the vessels of the pulmonary microcirculation in histopathological biopsies obtained with surgical pulmonary endarterectomy. Similar findings were observed in patients with idiopathic pulmonary arterial hypertension [20]. It's still unclear why the complete dissolution of the thrombus does not occur in some patients. Based on available data CTEPH risk factors were identified. Those include, among others: recurrent PE episodes, idiopathic PE, large perfusion defects in imaging testing, high pulmonary hypertension in course of acute PE, anticardiolipin antibodies or lupus anticoagulant in serum, splenectomy, neoplasm, thyroid hormone replacement therapy [21]. CTEPH risk factors are shown in table I [21].

The clinical presentation

Nonspecific clinical presentation of the disease in the initial period, insidious and progressive course and lack of awareness CTEPH in both medical and patients' community results in significant delay from onset of symptoms to diagnosis. Clinical symptoms usually appear when more than 40% of vessels in pulmonary circulation become obliterated.

CTEPH clinical presentation is unspecific. As in other forms of pulmonary hypertension is the main symptom of progressive reduction in exercise tolerance due to shortness of breath or fatigability. Patients often seek

epizodzie ZTP. Według dostępnych w piśmiennictwie danych 36–70% pacjentów ma dodatni wywiad w kierunku przebytego epizodu zatorowości płucnej [4, 14–17]. W związku z powyższym wydaje się, że faktyczna zapadalność na PZZNP jest znacznie większa. Houk i wsp. [18] w 1963 roku przeanalizowali opisy 240 chorych z przewlekłą okluzją naczyń płucnych materiałem zatorowym stwierdzając, że choroba była prawidłowo rozpoznana za życia jedynie u 6 chorych.

Patogeneza

Patogeneza PZZNP pozostaje złożona i niejasna, a na jej rozwój wpływa prawdopodobnie wiele czynników. Po epizodzie ostrego zatoru tętnicy płucnej skrzepliny znajdujące się w łożysku płucnym ulegają rezolucji w trzech mechanizmach: fragmentacji, rozpuszczenia przez endogenny układ fibrynolityczny oraz poprzez rekanalizację.

Za zasadniczy mechanizm powstawania PZZNP uważa się nieprawidłową organizację materiału zatorowego po ostrym lub po nawrotowym, zwykle niemym klinicznie, epizodach ZTP. Skrzepliny w naczyniach płucnych ulegają niepełnej rekanalizacji, a pozostała ich część włóknieje zwiężając światło naczyń, co powoduje wzrost naczyniowego oporu płucnego i zwiększenie obciążenia następczego prawej komory. Przeciężona prawa komora serca ulega początkowo przerostowi, następnie poszerzeniu, co w konsekwencji prowadzi do jej niewydolności, rozwoju zespołu małego rzutu i zgonu.

Część autorów uważa, że choroba jest wynikiem miejscowego wykrzepiania krwi w tętnicy płucnej i jej odgałęzieniach [19]. Za taką hipotezę może przemawiać fakt, że prawie połowa chorych neguje wywiad ostrego ZTP poprzedzającego chorobę [4, 14, 15]. Ponadto już w 1973 roku Moser i Braunwald odkryli zmiany w badaniu histopatologicznym u pacjentów po zabiegu endarterektomii płucnej w drobnych naczyniach tętniczych łożyska płucnego o charakterze proliferacji błony wewnętrznej, i przerostu błony środkowej z towarzyszącym wykrzepianiem krwi w naczyniach mikrokrążenia płucnego. Podobne zmiany stwierdzono u chorych z idiopatycznym tętniczym nadciśnieniem płucnym [20].

Nadal nie jest też jasne, dlaczego u niektórych chorych nie dochodzi do rozpuszczenia skrzeplin w łożysku płucnym. Na podstawie dostępnych danych wyodrębniono czynniki zwiększające ryzyko wystąpienia PZZNP, do których należą między innymi: nawracające epizody ZTP, idiopatyczny charakter ZTP, duże ubytki perfuzji w badaniach obrazowych, wysokie nadciśnienie płucne podczas ostrego epizodu ZTP, obecność przeciwciał antycardiolipinowych czy antykoagulantów toczeniowych w surowicy krwi, przebyte splenektomia, współistnienie

Table 1. Chronic thromboembolic pulmonary hypertension risk factors [21]**Tabela 1.** Czynniki ryzyka rozwoju przewlekłego zakrzepowo-zatorowego nadciśnienia płucnego [21]

Chronic thromboembolic pulmonary hypertension risk factors Czynniki ryzyka rozwoju przewlekłego zakrzepowo-zatorowego nadciśnienia płucnego
<p>Factors related to pulmonary embolous/Czynniki związane z zatorom tętnicy płucnej</p> <ul style="list-style-type: none"> • Idiopathic character of pulmonary embolous/idiopatyczny charakter zatoru tętnicy płucnej • Recurrent character of pulmonary embolous/nawrotowy przebieg zatoru tętnicy płucnej • Extensive perfusion defects related to pulmonary embolous /rozległe zaburzenia perfuzji związane z zatorom tętnicy płucnej • Advanced and younger age of pulmonary embolous onset/starszy i młodszy wiek wystąpienia zatoru tętnicy płucnej • High pulmonary hypertension (> 50 mm Hg) during the acute pulmonary embolous episode/wysokie nadciśnienie płucne (> 50 mm Hg) podczas ostrego epizodu zatoru tętnicy płucnej • Persistent pulmonary hypertension 6 months after an acute pulmonary embolous episode/utrzymujące się nadciśnienie płucne po 6 miesiącach od wystąpienia ostrego epizodu zatoru tętnicy płucnej <p>Coexistent chronic diseases/Przewlekłe schorzenia towarzyszące</p> <ul style="list-style-type: none"> • Surgical vascular anastomoses or intracardiac electrodes/obecność chirurgicznych połączeń naczyniowych lub elektrod wewnątrzsercowych • Splenectomy/stan po splenektomii • Chronic inflammatory condition/obecność przewlekłych stanów zapalnych • Thyroid hormone supplement therapy/suplementacja hormonów tarczycy • Neoplasms/nowotwory <p>Hypercoagulation factors/Czynniki zwiększające krzepliwość krwi</p> <ul style="list-style-type: none"> • Lupus anticoagulant or anticardiolipin antibodies/antykoagulant tocznia lub przeciwciała antykaroliopinowe • Elevated factor VIII/podwyższone stężenie czynnika VIII • Dysfibrinogenemia/dysfibrinogenemia <p>Genetic factors/Czynniki genetyczne</p> <ul style="list-style-type: none"> • Blood group other than 0/grupa krwi inna niż 0 • HLA genes polymorphism/polimorfizm genów HLA • Incorrect endogenous fibrinolysis/nieprawidłowa endogenna fibrynoliza

help from doctors of different specialties, are diagnosed in the direction of lung diseases (asthma, interstitial disease), heart disease (coronary artery disease, valvular disease) or mental disorders. Initially, shortness of breath and fatigue results only from a large effort. Progressively, significant reduction in physical activity tolerability occurs and finally dyspnoea at rest occurs.

Later, in the natural history of the disease, fully-clinically presented right-heart failure develops with presyncope, faintness resulting from the reduced right ventricle output, or exercise angina associated with effort coronary pain syndrome, hepatomegaly, ascites, legs swelling, pleural and pericardial effusion. Rarely right ventricle hypertrophy can provoke cardiac arrhythmias, including atrial fibrillation.

The physical examination prior to the right heart failure decompensation CTEPH has no pathognomonic importance. Hiperaccentation of pulmonary component of II heart tone can be detected with auscultation as in other forms of pulmonary hypertension patients may present over-filled jugular veins with venous pulse and the tricuspid regurgitation murmur deepening with the in-breath.

Characteristic and differentiating thromboembolic etiology symptom is a vascular murmur interscapular region probably due to the turbulent blood flow through the obliterated pulmonary vessels. However, it is not a common symptom, can be found in approximately 30% of patients [1].

nowotworu, leczenie substytucyjne hormonami tarczycowymi [21]. Czynniki ryzyka rozwoju PZZNP przedstawiono w tabeli 1 [21].

Przebieg kliniczny

Niecharakterystyczny obraz kliniczny w początkowym okresie choroby, jej trudny do wykrycia przebieg oraz brak wiadomości na temat PZZNP zarówno w środowisku medycznym, jak i wśród pacjentów powoduje znaczne wydłużenie czasu od wystąpienia objawów do ustalenia rozpoznania. Objawy chorobowe pojawiają się zwykle, gdy ponad 40% łożyska płucnego ulegnie zamknięciu.

Obraz kliniczny PZZNP nie jest swoisty. Podobnie jak w innych postaciach nadciśnienia płucnego głównym objawem jest postępujące ograniczenie tolerancji wysiłku spowodowane dusznością lub męczliwością. Chorzy często poszukują pomocy u lekarzy różnych specjalności, są diagnozowani w kierunku chorób płuc (astmy, chorób śródmiąższowych), chorób serca (choroby wieńcowej, wad zastawkowych) czy też zaburzeń psychicznych.

Początkowo duszność oraz uczucie zmęczenia towarzyszą dużym wysiłkom. Wraz z postępowaniem choroby dochodzi do dalszego znacznego ograniczenia aktywności fizycznej i występowania duszności w spoczynku.

W późniejszym okresie historii naturalnej choroby dochodzi do rozwoju pełnoobjawowej niewydolności

The presence of chronic venous insufficiency symptoms, especially post thrombotic syndrome in patients with pulmonary hypertension may also suggest the thromboembolic etiology of the disease.

Diagnosis

Transthoracic echocardiography still remains a valuable initial diagnostic tool in suspected pulmonary hypertension. Due to its non-invasive nature of which is used either in screening of pulmonary hypertension and also to monitor patients undergoing invasive procedures or in assessing the treatment efficacy. Transthoracic echocardiography with Doppler flow imaging is a useful test that allows to suspect pulmonary hypertension if it finds a tricuspid valve (TVPG) > 30 mm Hg. Except some rare cases, when the thrombus in the proximal pulmonary artery branches [22] can be visualized, the echocardiography usually cannot confirm the etiology of thromboembolic pulmonary hypertension. While transthoracic echocardiography allows an initial differential diagnosis, allows pre-estimate the pulmonary artery pressure and assess right ventricular function.

One of the initial signs of right-heart overload is hypertrophy, resulting in tricuspid ring dilatation and its functional failure. Usually seen as dilated pulmonary trunk enlargement is usually seen, and in an advanced stage — also hypertrophy of the right atrium. Hypertrophic right-heart cavities can compress left-heart cavities significantly worsening the prognosis. Also inferior vena cava extended, which loses its respiratory mobility and natural collapse during inspiration, which is a consequence of increased pressure in the right atrium. The pericardiac effusion in expression of right-heart failure and is associated with the poor prognosis.

The perfusion-ventilation pulmonary scintigraphy is used in diagnostics of CTEPH. The lack of abnormalities can practically exclude the diagnosis of CTEPH. Detection of at least segmental perfusion defects differentiates arterial and thromboembolic pulmonary hypertension [23].

However, disposing perfusion-ventilation pulmonary scintigraphy cannot determine precisely anatomical location and upon on this — qualify a patient for surgery.

An integral component of CTEPH diagnostic process is angiography using multi slice spiral computed tomography of the chest. This study allows the visualization of the pulmonary arteries to the level of subsegmental arteries, wide assessment of the pulmonary artery and to investigate the characteristics of right ventricular enlargement as its dimensions. In addition, CT scans to exclude other conditions of the clinical picture, which may suggest CTEPH such as interstitial lung disease,

prawej komory serca z obecnością zastabnięć i stanów przedmldeniowych wynikających ze zmniejszonego rzutu prawej komory serca, czy też wysiłkowych bólów dławicowych związanych z niedokrwieniem mięśnia prawej komory, hepatomegalii, wodobrzusza, obrzęków kończyn dolnych, przesięków do jam opłucnowych czy do worka osierdziowego. Stosunkowo rzadko powiększenie jam prawego serca może prowadzić do występowania zaburzeń rytmu serca, w tym migotania przedsionków.

W badaniu przedmiotowym przed okresem dekomensacji prawokomorowej niewydolności serca nie ma patognomonicznego obrazu klinicznego. Podczas osłuchiwania tonów serca można stwierdzić nadmierną akcentację składowej płucnej II tonu serca. Podobnie jak w innych postaciach nadciśnienia płucnego chorzy mogą mieć nadmiernie wypełnione żyły szyjne z towarzyszącym tętnem żylnym, a podczas osłuchiwania serca słyszalny szmer niedomykalności zastawki trójdzielnej pogłębiający się na wdechu. Charakterystycznym i różnicującym zakrzepowo-zatorową etiologię nadciśnienia płucnego objawem jest szmer naczyniowy słyszalny w okolicy międzyżłopatkowej, wynikający prawdopodobnie z turbulentnego przepływu krwi przez częściowo zamknięte naczynia płucne. Nie jest on jednak objawem częstym, można go stwierdzić u około 30% chorych [1].

Występowanie objawów przewlekłej niewydolności żylny, a szczególnie zespołu pozakrzepowego u chorych z nadciśnieniem płucnym może również sugerować zakrzepowo-zatorową etiologię choroby.

Rozpoznanie

Cennym wstępny narzędziem diagnostycznym przy podejrzeniu nadciśnienia płucnego pozostaje echokardiografia przezklatkowa. Ze względu na swój nieinwazyjny charakter jest wykorzystywana zarówno jako badanie przesiewowe w diagnostyce nadciśnienia płucnego, jak również służy do monitorowania chorych po zabiegach inwazyjnych oraz w ocenie skuteczności leczenia. Echokardiografia przezklatkowa z obrazowaniem przepływu metodą Dopplera jest przydatnym testem, dzięki któremu można podejrzewać nadciśnienie płucne, jeśli stwierdzi się wzrost gradientu przez zastawkę trójdzielną (TVPG, *tricuspid valve pulmonary gradient* > 30 mm Hg). Poza rzadkimi przypadkami, kiedy udaje się uwidocznnić skrzepliny w proksymalnych gałęziach tętnic płucnych [22] zwykle nie można badaniem echokardiograficznym potwierdzić zakrzepowo-zatorowej etiologii nadciśnienia płucnego. Echokardiografia przezklatkowa umożliwia natomiast wstępną diagnostykę różnicową, pozwala oszacować ciśnienie w tętnicy płucnej oraz ocenić funkcję prawej komory.

mediastinal disease, adenopathy, anomalies, and pulmonary tumors. An additional advantage is the possibility of computed tomography assessment of the exact location and extent of changes in the proximal pulmonary arteries prior to any qualification of patients for surgery. Sensitivity is the largest computed tomography in the assessment of lesions located in the main and lobar arteries and decreases gradually segmental vessels [24].

Equally efficient diagnostic tool, especially in imaging of proximal pulmonary vessels is magnetic resonance angiography [12]. This test has limited sensitivity (78%) in the diagnostic of acute CTEPH [25, 26].

Pulmonary arteriography combined with right heart catheterization remains a diagnostic gold standard in the diagnosis of chronic thromboembolic pulmonary hypertension. It allows excluding other pathologies provoking pulmonary hypertension confirms thromboembolic etiology, enables the assessment of the severity and location of the lesions in the pulmonary circulation. It is an essential test in qualification for surgical treatment [1].

Angiographic image of chronic thromboembolic pulmonary hypertension with characteristic meanders of irregular outline formed on the recanalization and organized thrombi differs significantly from findings in acute pulmonary embolism with its well marked and bounded intravascular contrast defect. However, this study, because of its invasive nature and the need to accurately assess the location and nature of the changes before a decision about surgical treatment, should be performed at qualified facility co-working with an experienced team performing cardiac pulmonary endarterectomy procedures. Pulmonary angiography examination precedes right heart catheterization, which most accurately evaluates the pulmonary artery pressure and the severity of the disease. The test measures the heart rate, right atrial pressure (RAP), pulmonary artery pressure (PAP), systolic, diastolic and mean pulmonary capillary wedge pressure (PCWP), the mean artery pressure (MAP), mixed venous saturation (MVSAT), and oxygen saturation of arterial blood. Other measures are calculated: pulmonary vascular resistance (PVR), total pulmonary resistance (TPR), systemic vascular resistance (SVR), cardiac output (CO) calculated by thermodilution, cardiac index (CI) [27]. Pulmonary hypertension is diagnosed if the mean pulmonary artery pressure is ≥ 25 mm Hg. Figure 1 shows the diagnostic algorithm for CTEPH.

Other tests used in the initial evaluation of the patient with CTEPH do not indicate the etiology of the disease, but may be useful in diagnostic. The deep venous ultrasonography of the lower limbs in 45% of patients with CTEPH reveals post-thrombotic changes [1].

Jednym z pierwszych objawów przeciążenia prawej komory serca jest jej powiększenie, co skutkuje rozciągnięciem pierścienia zastawki trójdzielnej i jej czynnościową niedomykalnością. Zwykle obserwuje się także poszerzenie pnia płucnego, a w bardziej zaawansowanym stadium choroby dochodzi do powiększenia prawego przedsionka. Powiększone jamy prawego serca mogą uciskać jamy lewego serca, co znacznie pogarsza rokowanie. Poszerzeniu ulega również żyła główna dolna, która traci swoją ruchomość oddechową i nie zapada się podczas wdechu, co jest konsekwencją podwyższonego ciśnienia w prawym przedsionku. Pojawianie się płynu w worku osierdziowym jest wyrazem dekomensacji prawej komory i wiąże się ze złym rokowaniem.

W diagnostyce PZZNP wykorzystywana jest scyntygrafia wentylacyjno-perfuzyjna. Jej prawidłowy obraz pozwala praktycznie wykluczyć rozpoznanie PZZNP. Stwierdzenie co najmniej segmentarnych ubytków perfuzji pomaga odróżnić tętnicze nadciśnienie płucne od zakrzepowo-zatorowego [23]. Jednak wykorzystując scyntyografię wentylacyjno-perfuzyjną nie można określić precyzyjnie anatomicznej lokalizacji zmian i tylko na tej podstawie zakwalifikować pacjenta do leczenia operacyjnego.

Integralną składową procesu diagnostycznego PZZNP jest angiografia metodą wielorzędowej spiralnej tomografii komputerowej klatki piersiowej. Badanie to pozwala na uwidocznienie tętnic płucnych do poziomu tętnic subsegmentalnych, ocenę szerokości tętnicy płucnej oraz stwierdzenie cech przeciążenia prawej komory serca w postaci powiększenia jej wymiarów. Ponadto tomografia komputerowa umożliwia wykluczenie innych stanów chorobowych o obrazie klinicznym, który może sugerować PZZNP: choroby śródmiąższowe płuc, choroby śródpiersia, adenopatie, anomalie czy guzy tętnicy płucnej. Dodatkową zaletą tomografii komputerowej jest możliwość dokładnej oceny lokalizacji i rozległości zmian w odcinku proksymalnym tętnic płucnych przed ewentualną kwalifikacją chorych do leczenia operacyjnego. Czulość tomografii komputerowej jest największa przy ocenie zmian zlokalizowanych w tętnicach głównych i płatowych, a maleje stopniowo w naczyniach segmentalnych [24].

Równie dobrym narzędziem diagnostycznym, szczególnie w obrazowaniu proksymalnych naczyń łożyska płucnego, jest angiografia metodą rezonansu magnetycznego [12]. Badanie to cechuje ograniczona czulość (78%) w diagnostyce ostrego ZTP [25, 26].

Złotym standardem diagnostycznym w rozpoznawaniu przewlekłego zakrzepowo-zatorowego nadciśnienia płucnego pozostaje nadal arteriografia tętnicy płucnej połączona z cewnikowaniem jam prawego serca. Po-

The chest X-ray can determine hypo-perfusion and hyper-perfusion areas, dilated pulmonary artery trunk and increased right heart dimensions. In functional pulmonary evaluation lowering of diffusion lung capacity for carbon monoxide (DLCO) can be found in most patients and in approximately 20% of them are reported as moderate restrictions changes.

In gasometry, in advanced stages of the disease, remains chronic hypoxemia. In the ECG, in the initial phase deviations are not considered. With the progressive damage of the right ventricle the symptoms of hypertrophy and overload starts visible, with the presence of high R-wave in lead up from the right ventricle, there may be a block of the right branch block, negative T waves in leads over the front and bottom wall. Enlargement of the right atrium draws the presence of pulmonary P. ECG changes are not specific for thromboembolic pulmonary hypertension etiology.

A useful test for monitoring patients is a 6-minute walk test, because it reflects the severity of the disease and correlate well with clinical and hemodynamic evaluation of patients [28]. Bridging the gap in the study of marching is an expression of disease progression and therapy failure.

In blood biochemistry increased levels of troponin T and B-type natriuretic peptide can be observed, suggesting progressive myocardial damage of the right ventricle and are unfavorable prognostic factors [29].

Screening

Chronic thromboembolic pulmonary hypertension is significantly underestimated, too rarely suspected and diagnosed complication of VTE. If untreated, the disease leads to the development of right heart failure and death. However, if it is diagnosed in time and treated in some cases it is a potentially curable disease. Pulmonary hypertension is a challenge for clinicians. It should be actively investigated, identified, diagnosed and effectively treated.

For this purpose, it is important to distinguish CTEPH development risk groups by routine echocardiography testing in all patients after acute PE episode, especially prior to the decision to discontinue anticoagulation. In some places the control echocardiography is performed 12 weeks after acute PE episode [30]. Other researchers have found it useful to repeat echocardiography at 6 months after an acute PE episode [31]. It should also be considered performing a control echocardiography in patients with a history of DVT in the proximal segment, as it is known that clinically silent PE appears in 40-50% of patients in this group [32-35].

Treatment

Pulmonary endarterectomy is the treatment of choice for patients with CTEPH with changes localized

zwała ona wykluczyć inne patologie prowadzące do rozwoju nadciśnienia płucnego, potwierdza zakrzepowo-zatorową etiologię choroby, umożliwia ocenę stopnia zaawansowania i lokalizację zmian w łożysku płucnym. Jest niezbędnym badaniem, które pozwala na kwalifikację chorych do leczenia chirurgicznego [1]. Obraz angiograficzny przewlekłego nadciśnienia płucnego zakrzepowo-zatorowego z meandrami o nierównym obrysie powstałymi na bazie dróg rekanalizacji zorganizowanych i zwłókniałych skrzeplin różni się znacznie od zmian stwierdzanych w ostrym zatorze tętnicy płucnej, gdzie stwierdza się wyraźnie zaznaczony i odgraniczony wewnątrznaczyniowy ubytek zakontrastowania. Jednak badanie to z uwagi na swój inwazyjny charakter oraz konieczność precyzyjnej oceny lokalizacji i charakteru zmian przed ewentualną decyzją o leczeniu operacyjnym powinno być wykonywane w wykwalifikowanym ośrodku współpracującym z doświadczonym zespołem kardiologicznym, wykonującym zabiegi endarteriektomii tętnic płucnych. Badanie angiografii tętnic płucnych poprzedza cewnikowanie prawego serca, które w sposób najbardziej precyzyjny pozwala ocenić wysokość ciśnienia w tętnicy płucnej i stopień zaawansowania choroby. Podczas badania mierzy się częstość akcji serca, wysokość ciśnienia w prawym przedsionku (RAP, *right atrial pressure*), ciśnienie w tętnicy płucnej (PAP, *pulmonary artery pressure*), skurczowe, rozkurczowe i średnie, ciśnienie zaklinowania we włośniczkach płucnych (PCWP, *pulmonary capillary wadge pressure*), średnie ciśnienie systemowe (MAP, *mean artery pressure*), wysycenie tlenem mieszanej krwi żyłnej w tętnicy płucnej (MVSAT, *mixed venous saturation*) oraz saturację krwi tętniczej. Wylicza się naczyniowy opór płucny (PVR, *pulmonary vascular resistance*), całkowity opór płucny (TPR, *total pulmonary resistance*), naczyniowy opór systemowy (SVR, *systemic vascular resistance*), pojemność minutową metodą termodylucji (CO, *cardiac output*), indeks sercowy (CI, *cardiac index*) [27]. Nadciśnienie płucne rozpoznaje się, gdy średnie ciśnienie w tętnicy płucnej wynosi ≥ 25 mm Hg. Na rycinie 1 przedstawiono algorytm diagnostyczny dla PZZNP.

Inne badania stosowane w ocenie wstępnej u chorego z PZZNP nie wskazują na etiologię choroby, ale mogą być użyteczne w diagnostyce. W badaniu ultrasonograficznym żył głębokich kończyn dolnych u 45% pacjentów z PZZNP udaje się uwidocznić zmiany pozakrzepowe [1].

W badaniu radiologicznym klatki piersiowej można stwierdzić obszary hipo- i hiperperfuzji, poszerzony pień tętnicy płucnej oraz powiększenie wymiarów jam prawego serca.

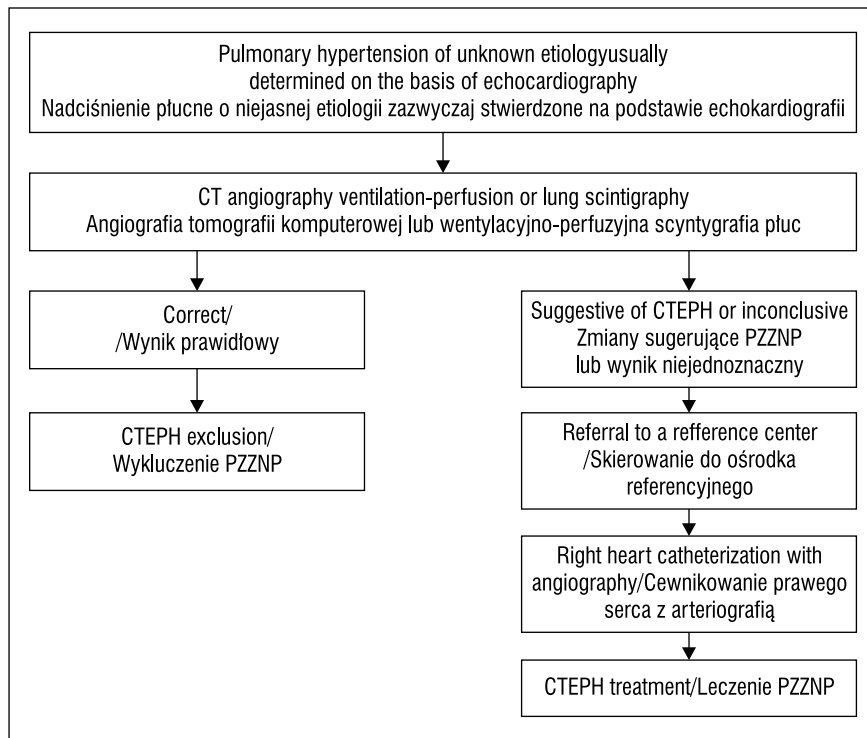


Figure 1. Diagnostic algorithm of chronic thromboembolic pulmonary hypertension [21]

Rycina 1. Algorytm diagnostyczny przewlekłego zakrzepowo-zatorowego nadciśnienia płucnego [21]

in proximal pulmonary artery, which allows a significant release of symptoms and improvement in hemodynamic parameters and in particular reduce mortality in these patients [1, 36, 37].

This procedure consists of removal of organized thromboembolic material with the intima of pulmonary arteries to which the material is interwoven [15, 38, 39]. The procedure is performed in deep hypothermia with external circulation. Cardio surgeons from California University, San Diego, developed the technique of this complex procedure [40]. Pioneering operations were already performed at this centre in the 1960. Since 1970 they performed more than 2300 treatments of pulmonary endarterectomy of which more than 1300 patients were operated on after 1997 [41]. Over the years, improved technology has resulted in a significant reduction of perioperative mortality rate, which currently is of about 4.5% in this leading center [42]. In other world centers 30-day mortality does not exceed 10% [43–45]. The best candidates for surgical treatment are CTEPH patients with thromboembolic changes located in the main pulmonary artery stem and its branches, lobar artery or proximal segmental arteries. More distally located changes are not surgically accessible.

In Poland, the first successful pulmonary endarterectomy surgery was carried out by prof. Religa and

W badaniach czynnościowych płuc u większości chorych stwierdza się obniżenie pojemności dyfuzyjnej dla tlenu węgla (DLCO, *diffusing capacity for carbon monoxide*), u około 20% chorych są stwierdzane zmiany o charakterze umiarkowanej restrykcji.

W badaniu gazometrycznym w zaawansowanych postaciach choroby utrzymuje się przewlekła hipoksemia. W badaniu elektrokardiograficznym w początkowym okresie choroby nie stwierdza się odchyień. Wraz z postępującym uszkodzeniem prawej komory serca widoczne są cechy jej przerostu i przeciążenia, z obecnością wysokich załamków R w odprowadzeniach z nad prawej komory. Może występować też blok prawej odnogi pęczka Hisa, ujemne załamki T w odprowadzeniach nad ścianą przednią i dolną. Powiększenie prawego przedsionka objawia się obecnością *P-pulmonale*. Zmiany elektrokardiograficzne nie są swoiste dla etiologii zakrzepowo-zatorowego nadciśnienia płucnego.

Przydatnym testem w monitorowaniu pacjentów jest 6-minutowy test marszu, ponieważ odzwierciedla on stopień zaawansowania choroby i dobrze koreluje z oceną kliniczną i hemodynamiczną pacjentów [28]. Zmniejszanie dystansu w badaniu marszowym jest wyrazem postępu choroby i nieskuteczności stosowanego leczenia.

W badaniach biochemicznych obserwuje się zwiększone stężenie troponiny T oraz peptydu natriuretycz-

prof. Zembala in the Department of Cardiosurgery, Silesian Medical University, Zabrze, Poland [46].

Results of dr Wieteska doctoral thesis evaluating the effectiveness of pulmonary endarterectomy performed by the team of prof. Biederman of the Department of Cardiac Surgery, Institute of Cardiology in Anin, Poland, in the treatment of right heart overload and failure in patients with thromboembolic pulmonary hypertension, demonstrated that patients treated surgically had more than 3 fold lower risk of death compared with those treated conservatively (midsurvival time in surgically treated group was 4.2 years in the group treated conservatively 1.6 years).

Periprocedural mortality rate in the center was 9.1%. Patients left in conservative treatment manifested more pronounced symptoms of congestive heart failure and had higher right atrial pressure than patients treated surgically [47].

Continuing anticoagulation is recommended to all patients with CTEPH, in the absence of contraindications, although randomized studies confirming the validity of such a procedure in this group of patients were not performed. The logical explanation for the use of anticoagulation is prevention of recurrence of VTE and prevention of rising thromboembolic process of pulmonary circulation in situ. The evidence of this strategy is also confirmed by randomized trials proving the reduction of recurrent VTE episodes in patients with a history of long-term treatment of idiopathic VTE.

Conservative treatment is used in cases where pulmonary endarterectomy cannot be performed, as the coexistence of diseases significantly increasing perioperative death risk or, in the case of thrombotic lesions located distally. About 10–50% of the patients and disqualified of the procedure [39]. In these patients, attempts are made to use therapies targeted for pulmonary arterioles. The rationale for the use of drugs affecting the pulmonary arterioles is similar pulmonary vascular remodeling in patients with CTEPH as found in pulmonary arterial hypertension, which demonstrated the efficacy of this treatment.

Reduced synthesis of nitric oxide and prostacyclin plays an important role in pathogenesis of pulmonary arterial hypertension causing endothelial damage and increased synthesis of endothelin-1. These three elements are the bracket points for the appropriate treatment of both hypertension and thromboembolic pulmonary hypertension drugs inhibiting pulmonary vascular remodeling.

Prostacyclin is a tissue hormone produced by the endothelium possessing a strong relaxing effect on smooth muscles. In the treatment of its analogues are

nego typu B świadczące o postępującym uszkodzeniu mięśnia prawej komory serca. Są to czynniki niekorzystne rokowniczo [29].

Skrining

Przewlekłe zakrzepowo-zatorowe nadciśnienie płucne jest znacząco niedoszacowanym, zbyt rzadko podejrzewany i rozpoznawany powikłaniem ŻCHZZ. Nieleczona choroba prowadzi do rozwoju prawokomorowej niewydolności serca i zgonu. Natomiast odpowiednio wcześniej rozpoznana jest w części przypadków schorzeniem potencjalnie wyleczalnym. Nadciśnienie płucne stanowi wyzwanie dla klinicystów. Powinno się ją aktywnie rozpoznawać, diagnozować i skutecznie leczyć.

W tym celu istotne znaczenie ma wyodrębnienie grup ryzyka rozwoju PZZNP przez rutynowe wykonywanie kontrolnego badania echokardiograficznego u wszystkich chorych po przebytych ostrym epizodzie ZTP, szczególnie przed decyzją o zaprzestaniu leczenia przeciwzakrzepowego. W niektórych ośrodkach kontrolne badanie echokardiograficzne jest wykonywane po 12 tygodniach od wystąpienia ostrego ZTP [30]. Inni badacze uważają za celowe powtórzenie badania echokardiograficznego po 6 miesiącach od ostrego epizodu ZTP [31]. Należy także rozważyć wykonanie kontrolnego badania echokardiograficznego u chorych po przebytej ZZG w jej proksymalnym odcinku, ponieważ jak wiadomo niemy klinicznie ZTP występuje w tej grupie u 40–50% chorych [32–35].

Leczenie

Metodą leczenia z wyboru u pacjentów z PZZNP ze zmianami zlokalizowanymi w odcinku proksymalnym tętnic płucnych jest endarteriektomia płucna — zabieg, który pozwala na istotne złagodzenie objawów klinicznych oraz poprawę parametrów hemodynamicznych, a przede wszystkim zmniejsza śmiertelność w tej grupie chorych [1, 36, 37].

Zabieg ten polega na usunięciu zorganizowanego materiału zakrzepowo-zatorowego wraz z błoną wewnętrzną tętnic płucnych, z którymi ten materiał jest zrosnięty [15, 38, 39]. Zabieg przeprowadza się w głębokiej hipotermii z użyciem krążenia pozaustrojowego. Technikę tego skomplikowanego zabiegu opracowali kardiochirurdzy z Uniwersytetu Kalifornijskiego z San Diego [40]. Pionierskie zabiegi wykonywano w tym ośrodku już w latach 60. minionego stulecia. Od 1970 roku wykonano w nim ponad 2300 zabiegów endarteriektomii płucnej, z czego ponad 1300 chorych zoperowano po 1997 roku [41]. Przez lata doskonalona technika zabiegu zaowocowała znacznym zmniejszeniem śmiertelności okołozabiegowej, która aktualnie wynosi w tym ośrodku około 4,5% [42].

used: intravenous epoprostenol (not available in Poland), subcutaneous treprostinil, inhalable form — iloprost and oral formulation — beraprost (not available in Poland).

Other drugs effectively acting on the vascular dilation are nitric oxide and phosphodiesterase type 5 inhibitors: sildenafil used in oral form. Vasoconstriction factor strongly influencing on the pulmonary vessels is synthesized by endothelial endothelin. It also stimulates the proliferation of myocytes, possess prothrombotic and proinflammatory properties. Inhibitors of endothelin receptors, which include the non-selective, oral endothelin receptor antagonist: bosentan are also used in the treatment of pulmonary hypertension.

Accessory treatment

In addition to treatment focused on pulmonary arterioles, patients usually require symptomatic treatment. Diuretic therapy is used to reduce the initial load and oxygen therapy is recommended in case of hypoxemia. Symptomatic treatment reduces clinical signs, but does not affect the prognosis of patients with CTEPH [15, 48].

Summary

Chronic pulmonary hypertension in the course of venous thromboembolic disease is a rare, but potentially dangerous condition with nonspecific clinical presentation in early stage. While changes are located in the proximal parts of the pulmonary arteries an effective surgical procedure as pulmonary endarterectomy can be performed in the specialized centers. CTEPH should be kept in mind in the differential diagnosis of patients with dyspnoea, even in patients without a previous history of acute PE, and especially to promote active search for patients at risk by recommending mandatory screening echocardiography in all patients after an acute episode of PE with right heart overload and in patients with proximal leg DVT.

References

1. Fedullo PF, Auger WR, Kerr KM, Rubin LJ (2001) Chronic thromboembolic pulmonary hypertension. *N Engl J Med*; 345: 1465–1472.
2. Giuntini C, Di Ricco G, Marini C, Melillo E, Palla A (1995) Pulmonary embolism: epidemiology. *Chest*; 107 (1 suppl): 3S–9S.
3. Tapson VF, Humbert M (2006) Incidence and prevalence of chronic thromboembolic pulmonary hypertension: from acute to chronic pulmonary embolism. *Proc Am Thorac Soc*; 3: 564–567.
4. Lang I, Kerr K (2006) Risk factors for chronic thromboembolic pulmonary hypertension. *Proc Am Thorac Soc*; 3: 568–570.

W innych ośrodkach na świecie 30-dniowa śmiertelność nie przekracza 10% [43–45].

Najlepszymi kandydatami do chirurgicznego leczenia PZZNP są pacjenci ze zmianami zakrzepowo-zatorowymi zlokalizowanymi w głównym pniu tętnicy płucnej i jej odgałęzieniach, w tętnicach płatowych lub w proksymalnych odcinkach tętnic segmentalnych. Bardziej dystalnie położone zmiany nie są dostępne chirurgicznie.

W Polsce pierwszy skuteczny zabieg endarteriektomii tętnicy płucnej został przeprowadzony przez prof. Religę i prof. Zembalę w Klinice Kardiologii Śląskiej Akademii Medycznej w Zabrze [46].

Aktualnie zabiegi endarteriektomii są wykonywane w dwóch ośrodkach: w Klinice Kardiologii Instytutu Kardiologii w Aninie oraz w Klinice Kardiologii Śląskiej Akademii Medycznej w Zabrze.

Na podstawie wyników rozprawy doktorskiej dr Wieteski, w której oceniono skuteczność endarteriektomii płucnej wykonanej przez zespół prof. Biedermana z Kliniki Kardiologii Instytutu Kardiologii w Aninie w leczeniu przeciążenia i niewydolności prawej komory serca u chorych z nadciśnieniem płucnym zakrzepowo-zatorowym wykazano, że pacjenci leczeni chirurgicznie mieli ponad trzykrotnie mniejsze ryzyko zgonu w porównaniu z pacjentami leczonymi zachowawczo (mediana przeżycia dla grupy leczonej operacyjnie wynosiła 4,2 lata, a w grupie leczonej zachowawczo 1,6 roku).

Śmiertelność w okresie okołozabiegowym wynosiła w tym ośrodku 9,1%.

U pacjentów poddanych leczeniu zachowawczemu pojawiły się nasilone objawy niewydolności prawokomorowej oraz wyższe ciśnienie w prawym przedsionku w porównaniu z pacjentami leczonymi operacyjnie [47].

Wszystkim pacjentom z PZZNP, przy braku przeciwwskazań, zaleca się kontynuowanie leczenia przeciwzakrzepowego, chociaż nie przeprowadzono badań randomizowanych potwierdzających zasadność takiego postępowania w tej grupie chorych. Logicznym wytłumaczeniem dla stosowania leczenia przeciwzakrzepowego jest profilaktyka nawrotów ŻCHZZ oraz zapobieganie narastającemu procesowi zakrzepowemu w naczyniach płucnych *in situ*. Zasadność takiego postępowania potwierdzają także przesłanki z badań randomizowanych stwierdzających redukcję częstości nawrotów epizodów ŻCHZZ u pacjentów z wywiadem idiopatycznej ŻCHZZ leczonych długoterminowo.

Leczenie zachowawcze stosuje się w przypadkach, w których nie można wykonać endarteriektomii płucnej, takich jak na przykład współistnienie chorób zwiększających istotnie okołoperacyjne ryzyko zgonu lub też w przypadku zmian zakrzepowych zlokalizowanych dystalnie. Z zabiegu dyskwalifikowanych jest około 10–50% przypadków chorych [39].

5. Morgenthaler TI, Ryu JH (1995) Clinical characteristics of fatal pulmonary embolism in referral hospital. *Mayo Clin Proc*; 70: 417–424.
6. Sein PD, Henry JF (1995) Prevalence of acute pulmonary embolism among patients in a general hospital and at autopsy. *Chest*; 108: 978–981.
7. Goldhaber SZ, Hennekens CH, Evans DA, Newton EC, Godleski JJ (1982) Factors associated with correct antemortem diagnosis of major pulmonary embolism. *Am J Med*; 73: 822–826.
8. Anderson FA, Wheeler HB (1995) Venous thromboembolism. Risk factors and prophylaxis. *Clin Chest Med*; 16: 235–251.
9. Kahn SR, Ginsberg JS (2004) Relationship between deep venous thrombosis and the postthrombotic syndrome. *Arch Intern Med*; 164: 17–26.
10. Simonneau G, Robbins IM, Beghetti M et al (2009) Updated clinical classification of pulmonary hypertension. *J Am Coll Cardiol*; 54 suppl: S43–S54.
11. Klok F, van KK, van DA et al (2010) Prospective cardio-pulmonary screening program to detect chronic thromboembolic pulmonary hypertension in patients after acute pulmonary embolism. *Haematologica* 95: 970–975
12. Pengo V, Lensing AW, Prins MH et al (2004) Incidence of chronic thromboembolic pulmonary hypertension after pulmonary embolism. *N Engl J Med*; 350: 2257–2264.
13. Kline JA, Steuerwald MT, Marchick MR et al (2009) Prospective evaluation of right ventricular function and functional status 6 months after acute submassive pulmonary embolism: frequency of persistent or subsequent elevation in estimated pulmonary artery pressure. *Chest*; 136: 1202–1210.
14. Dartevelle P, Fadel E, Mussot S et al (2004) Chronic thromboembolic pulmonary hypertension. *Eur Respir J*; 23: 637–648.
15. Hoepfer MM, Mayer E, Simonneau G, Rubin LJ (2006) Chronic thromboembolic pulmonary hypertension. *Circulation*; 113: 2011–2020.
16. Bonderman D, Wilkens H, Wakounig S et al (2009) Risk factors for chronic thromboembolic pulmonary hypertension. *Eur Respir J* 2009; 33: 325–331.
17. Condliffe R, Kiely DG, Gibbs JS (2009) Prognostic and aetiological factors in chronic thromboembolic pulmonary hypertension. *Eur Respir J* 2009; 33: 332–338.
18. Houk VN, Hufnagel CA, McClenathan JE et al (1963) Chronic thrombosis obstruction of major pulmonary arteries: report of case successfully treated by thromboendarterectomy and review of the literature. *Am J Med*; 35: 269–282.
19. Egermayer P, Peacock AJ (2000) Is pulmonary embolism a common cause of chronic pulmonary hypertension? Limitations of the embolic hypothesis. *Eur. Respir. J*; 15: 440–448.
20. Moser KM, Braunwald NS (1973) Successful surgical intervention in severe chronic thromboembolic pulmonary hypertension. *Chest*; 64: 29–35.
21. Piazza G, Goldhaber S (2011) Chronic thromboembolic pulmonary hypertension. *N Eng J Med*; 364: 351–360.
22. DiCarlo LA, Schiller NB, Herfkens RL et al (1982) Noninvasive detection of proximal pulmonary artery thrombosis by two-dimensional echocardiography and computerized tomography. *Am Heart J*; 104: 879–881.

W tej grupie chorych podejmuje się próby stosowania leczenia celowanego na tętniczki płucne. Uzasadnieniem stosowania leków wpływających na tętniczki płucne jest podobna przebudowa naczyń płucnych u chorych z PZZNP jak w tętniczym nadciśnieniu płucnym, gdzie wykazano skuteczność takiego postępowania.

W patogenezie tętniczego nadciśnienia płucnego istotną rolę odgrywa uszkodzenie śródbłonna powodujące zmniejszenie syntezy prostacykliny i tlenku azotu oraz wzrost syntezy endoteliny pierwszej. Powyższe trzy elementy stanowią punkty uchwytu dla leków hamujących przebudowę naczyń płucnych, stosowanych w leczeniu zarówno tętniczego, jak i zakrzepowo-zatorowego nadciśnienia płucnego.

Prostacyklina jest wytwarzanym przez śródbłonek hormonem tkankowym o działaniu silnie rozszerzającym na mięśniówkę gładką. W leczeniu wykorzystywane są jej analogi: dożylny epoprostenol (w Polsce niedostępny), podskórny treprostinil, postać do inhalacji — iloprost oraz doustny beraprost (w Polsce niedostępny).

Do innych leków działających silnie rozszerzająco na naczynia należy tlenek azotu oraz inhibitory fosfodiesterazy 5 — sildenafil stosowany w formie doustnej.

Czynnikiem działającym silnie wazokonstrykcyjnie na naczynia płucne jest syntetyzowana przez śródbłonek endotelina. Stymuluje ona ponadto proliferację miocytów, wykazuje właściwości prozakrzepowe i prozapalne. W leczeniu nadciśnienia płucnego stosowane są inhibitory receptorów dla endoteliny, do których należy nieselektywny, doustny antagonist receptoru dla endoteliny — bosentan.

Leczenie wspomagające

Poza leczeniem ukierunkowanym na tętniczki płucne chorzy zwykle wymagają leczenia objawowego. Stosuje się leczenie moczopędne, zmniejszające obciążenie wstępne, a w przypadku towarzyszącej hipoksemii zalecana jest tlenoterapia. Leczenie objawowe zmniejsza objawy kliniczne, natomiast nie wpływa na rokowanie pacjentów z PZZNP [15, 48].

Podsumowanie

Przewlekłe nadciśnienie płucne w przebiegu żyłnej choroby zakrzepowo-zatorowej jest dość rzadkim, ale potencjalnie groźnym schorzeniem o nieswoistym przebiegu klinicznym w początkowym etapie choroby. Jednocześnie w przypadkach, w których zmiany są zlokalizowane w proksymalnych odcinkach tętnic płucnych istnieje możliwość skutecznego leczenia operacyjnego za pomocą endarteriektomii płucnej wykonywanej w specjalistycznych ośrodkach. O PZZNP należy pamiętać w diagnostyce różnicowej chorych z dusznością oraz

23. Tunariu N, Gibbs SJ, Win Z et al (2007) Ventilation–perfusion scintigraphy is more sensitive than multidetector CTPA in detecting chronic thromboembolic pulmonary disease as treatable cause of pulmonary hypertension. *J Nucl Med*; 48: 680–684.
24. Reichelt A, Hoepfer MM, Galanski M et al (2009) Chronic thromboembolic pulmonary hypertension: evaluation with 64–detector row CT versus subtraction angiography. *Eur Radiol*; 71: 49–54.
25. Stein PD, Chenevert TL, Fowler S et al (2010) Gadolinium–enhanced magnetic resonance angiography for pulmonary embolism: a multicenter prospective study (PIOPED III). *Ann Intern Med*; 152: 434–443.
26. Kreitner KF, Kunz RP, Ley S et al (2007) Chronic thromboembolic pulmonary hypertension — assessment by magnetic resonance imaging. *Eur Radiol* 2007; 17: 11–21.
27. Hoepfer MM, Barbera JA, Channick RN et al (2009) Diagnosis, assessment, and treatment of non-pulmonary arterial hypertension pulmonary hypertension. *J Am Coll Cardiol*; 54 (1 suppl): S85–S96.
28. Reesink HJ, van der Plas MN, Verhey NE et al (2007) Six-minute walk distance as parameter of functional outcome after pulmonary endarterectomy for chronic thromboembolic pulmonary hypertension. *J Thorac Cardiovasc Surg*; 133: 510–516.
29. Fijałkowska A, Kurzyna M, Torbicki A et al (2006) Serum N-terminal brain natriuretic peptide as a prognostic parameter in patients with pulmonary hypertension. *Chest*; 129: 1313–1321.
30. Candliffe R, Elliot ChA, Kiely DG (2009) Management of suspected chronic thromboembolic pulmonary hypertension. W: Van Beek, B Iler, Oudkerk. *Deep vein thrombosis and pulmonary embolism*. Wiley-Blackwell; rozdział 18.
31. de Perrot M, Fadel E, McRae K et al (2007) Evaluation of persistent pulmonary hypertension after acute pulmonary embolism. *Chest*; 132: 780–785.
32. Doyle DJ, Trupie AG, Hirsh J et al (1987) Adjusted subcutaneous heparin or continuous intravenous heparin in patient with acute deep vein thrombosis. A randomized trial. *Ann Intern Med*; 107: 441–445.
33. Huisman MV, Buller HR, ten Cate JW et al (1989) Unexpected high prevalence of silent pulmonary embolism in patient with deep venous thrombosis. *Chest*; 95: 498–502.
34. Meingnan M, Rosso J, Gauthier H et al (2000) Systematic lung scans reveal a high frequency of silent pulmonary embolism in patient with proximal deep venous thrombosis. *Arch Intern Med*; 160: 159–164.
35. Moser KM, Fedullo PF, Litte JK, Crawford R (1994) Frequent asymptomatic pulmonary embolism in patient with deep venous thrombosis. *JAMA*; 27: 223–225.
36. Jamieson SW, Kapelanski DP (2000) Pulmonary endarterectomy. *Curr Probl Surg*; 37: 165.
37. Archibald CJ, Auger WR, Fedullo PF et al (1999) Long-term outcome after pulmonary thrombendarterectomy. *Am J Resp Crit Care Med*; 160: 523.
38. Jamieson SW, Kapelanski DP, Sakakibara N et al (2003) Pulmonary endarterectomy: experience and lesson learned in 1,500 cases. *Ann Thorac Surg*; 76: 1457–1462.
- u pacjentów bez wywiadu ostrego ZTP. Szczególnie istotne jest zalecanie skryningowego badania echokardiograficznego u wszystkich chorych po przebyłym epizodzie ostrego ZTP, zwłaszcza gdy przebiega on z przeciążeniem prawej komory serca oraz u chorych z ZZG kończyn dolnych zlokalizowaną w odcinku proksymalnym.
39. Kim N (2006) Assessment of operability in chronic thromboembolic pulmonary hypertension. *Roc Am Thorac Soc*; 3: 584–588.
40. Madani MM, Jamieson SW (2006) Technical advances of pulmonary endarterectomy for chronic thromboembolic pulmonary hypertension. *Semin Thorac Cardiovasc Surg*; 18: 243–249.
41. Jamieson SW (2006) Historical perspective: surgery for chronic thromboembolic disease. *Semin Thorac Cardiovasc Surg*; 18: 218–222.
42. Madani M, Jamieson S (2009) Surgical intervention in the treatment of pulmonary embolism and chronic thromboembolic pulmonary hypertension. W: Van Beek, B Iler, Oudkerk. *Deep vein thrombosis and pulmonary embolism*. Wiley-Blackwell, rozdział 25.
43. Piovela F, D’Armini AM, Barone M et al (2006) Chronic thromboembolic pulmonary hypertension. *Semin Thromb Hemost*; 32: 848–855.
44. Corsico AG, D’Armini AM, Cerveri I et al (2008) Long-term outcome after pulmonary endarterectomy. *Am J Respir Crit Care Med*; 178: 419–424.
45. Matsuda H, Ogino H, Minatoya K et al (2006) Long-term recovery of exercise ability after pulmonary endarterectomy for chronic thromboembolic pulmonary hypertension. *Ann Thorac Surg*; 82: 1338–1343.
46. Górecka D, Chlebus M, Pruszczyk P et al (1994) Pulmonary hypertension in course of chronic thromboembolic disease. Effective surgical treatment — pulmonary thrombendarterectomy (Nadciśnienie płucne w przebiegu przewlekłej choroby zakrzepowo-zatorowej. Skuteczne leczenie operacyjne trombendarterektomia tętnicy płucnej). *Kardiologia*; 41: 63–68.
47. Wieteska M (2010) Effectiveness evaluation of pulmonary endarterectomy in the treatment of overload and right heart failure in patients with thromboembolic pulmonary hypertension. Doctoral thesis (Ocena skuteczności endarteriektomii płucnej w leczeniu przeciążenia i niewydolności prawej komory serca u chorych z nadciśnieniem płucnym zakrzepowo-zatorowym. Praca doktorska). National Institute of Tuberculosis and Lung Disease, Warsaw, Poland.
48. Bresser P, Pepke-Zaba J, Jais X et al (2006) Medical therapies for chronic thromboembolic pulmonary hypertension: an evolving treatment paradigm. *Proc Am Thorac Soc*; 3: 594–600.