

Embolization in post-traumatic epistaxis

Embolizacja w leczeniu pourazowego krwawienia z nosa

Piotr Trojanowski¹, Tomasz Jargiełło², Michał Sojka², Agnieszka Trojanowska³,
Michał Przyszlak², Janusz Klatka¹

¹Chair and Department of Otolaryngology and Oncologic Laryngology, Medical University in Lublin
(Katedra i Klinika Otolaryngologii i Onkologii Laryngologicznej Uniwersytetu Medycznego w Lublinie)

²Department of Interventional Radiology and Neuroradiology, Medical University in Lublin
(Zakład Radiologii Zabiegowej i Neuroradiologii Uniwersytetu Medycznego w Lublinie)

³I Department of Medical Radiology, Medical University in Lublin
(I Zakład Radiologii Lekarskiej Uniwersytetu Medycznego w Lublinie)

Abstract

Background. Epistaxis is a common consequence of craniofacial injury involving damage to the external carotid artery branches. Conservative treatment or surgical or endovascular procedures can be applied, depending on the intensity and the site of bleeding as well as on the experience of the medical team. The applicability of endovascular embolization and its efficacy in the treatment of epistaxis following craniofacial injury are discussed in this paper.

Material and methods. The study group included 22 patients (15 men, 7 women) with mean age of 41 years (range of 21–64 years), who suffered from post-traumatic epistaxis. Angiography disclosed pseudoaneurysms of the external carotid branches in 13 patients, extravasation of contrast media in 6 persons, and cavernous carotid fistulae in three patients. Based on diagnostic angiography findings, the risk related to endovascular embolization procedure was considered too high in three patients. In the remaining 19 patients, embolization was performed with the use of gelatine foam, polyvinyl alcohol, acrylic polymer, and platinum microcoils.

Results. Immediate arrest of epistaxis was achieved in all embolised patients. In four cases (20%) the bleeding recurred, of which two cases were controlled with repeated embolization. Nine patients (42%) experienced adverse effects in the form of transient facial pain and swelling, paresthesiae, trismus, and fever, which regressed within several days. Three patients (15%) had permanent sensory disturbances in the cheek area. One patient developed a small ulceration of the palate, treated conservatively with success. There were no major neurological complications.

Conclusions. Endovascular embolization is an effective method for managing post-traumatic epistaxis and should be considered when planning therapy.

Key words: epistaxis, trauma, embolization

Streszczenie

Wstęp. Krwawienie z nosa (epistaxis) często występuje po urazach twarzoczaszki, które prowadzą do uszkodzenia gałęzi tętnicy szyjnej zewnętrznej. W zależności od nasilenia krwawienia, jego miejsca oraz doświadczenia ośrodka stosuje się leczenie zachowawcze, chirurgiczne lub wewnątrznaczyniowe. Celem pracy jest ocena możliwości i skuteczności embolizacji wewnątrznaczyniowej u chorych z krwotokiem z nosa w następstwie urazu twarzoczaszki.

Address for correspondence:

Dr med. Piotr Trojanowski

ul. Ogrodowa 15, 20–075 Lublin

tel: +48 503 30 37 38, fax: +48 (81) 72 44 800

e-mail: troja23@yahoo.com

Materiał i metody. Badaniem objęto 22 chorych (15 mężczyzn i 7 kobiet) w wieku 21–64 lat (średnia 41 lat) z pourazowym krwotokiem z nosa. U 13 osób stwierdzono angiograficznie w obrębie gałęzi tętnicy szyjnej zewnętrznej obecność tętniaka rzekomego, u 6 wynaczynienie się środka cieniującego, a u 3 chorych — przetokę szyjno-jamistą. U 3 pacjentów po angiografii diagnostycznej odstąpiono od embolizacji ze względu na zbyt duże ryzyko zabiegu. U 19 pozostałych zabieg embolizacji przeprowadzono przy użyciu koreczków z gąbki żelatynowej, cząstek alkoholu poliwinylowego, cząstek polimeru akrylowego oraz mikrospiral platynowych.

Wyniki. U wszystkich embolizowanych chorych natychmiastowo opanowano krwawienie. W 4 przypadkach (20%) doszło do nawrotu krwawienia, które w 2 przypadkach opanowano poprzez ponowną embolizację. U 9 chorych (42%) wystąpiły niekorzystne objawy w postaci bólu i obrzęku twarzy, parestezji, szczękościsku, gorączki. Objawy te ustąpiły w ciągu kilku do kilkunastu dni od zabiegu. U 3 chorych (15%) wystąpiły trwałe zaburzenia czucia w obrębie policzka. U 1 pacjenta pojawiło się niewielkie owrzodzenie podniebienia, które skutecznie leczono zachowawczo. Nie zaobserwowano poważnych powikłań neurologicznych.

Wnioski. Embolizacja jest skuteczną metodą leczenia krwotoków pourazowych z nosa i powinno się ją uwzględnić przy planowaniu postępowania leczniczego.

Słowa kluczowe: epistaxis, uraz, embolizacja

Acta Angiol 2011; 17, 1: 89–97

Introduction

Epistaxis is a common clinical symptom, experienced by up to 60% of persons in the general population, of which only 6% require therapeutic intervention. In most cases the bleeding is mild, and often ceases spontaneously. The most common cause of epistaxis is infection of the nasal cavities, accompanied by mucosal hyperaemia and swelling, which result in bleeding [1, 2].

The second most common cause of epistaxis is trauma. Major traumas can lead to fractures in the craniofacial or nasal bones, or the base of skull. Minor injuries can result from foreign body insertion into the nasal cavity. Other causes of nasal bleeding include neoplasms, allergy, arterial hypertension, and diseases of the vascular system or blood [3–7].

Post-traumatic epistaxis most often results from damage to the external carotid artery branches [4, 7, 8]. These bleeding episodes can be long lasting and intense. Conservative treatment, or surgical or endovascular procedures can be applied, depending on the intensity and the site of bleeding as well as on the experience of the medical team.

Endovascular procedures follow diagnostic subtraction angiography, which can disclose direct or indirect signs of bleeding and provide valuable information concerning vascular anatomy, which is necessary for treatment planning.

Applicability of endovascular embolization and its efficacy in the treatment of epistaxis following craniofacial injury are discussed in this paper.

Wstęp

Krwawienie z nosa (*epistaxis*) jest częstym objawem klinicznym występującym u około 60% populacji. Jednak jedynie 6% spośród nich wymaga leczenia. Krwawienia nie mają zwykle dużego nasilenia i najczęściej ustępują samoistnie. Do ich najczęstszych przyczyn należą infekcje toczące się w jamie nosowej, w przebiegu których dochodzi do przekrwienia i obrzęku błony śluzowej nosa prowadzących do krwawień [1, 2].

Drugim najczęstszym powodem krwotoków są urazy. Wśród nich można wyróżnić ciężkie urazy prowadzące do złamania: twarzoczaszki, nosa, podstawy czaszki. Drugą grupę stanowią mikrourazy najczęściej związane z wprowadzeniem ciała obcego do nosa. Inne przyczyny krwawień z nosa to przede wszystkim: guzy nowotworowe, alergie, nadciśnienie tętnicze, choroby krwi oraz choroby naczyń krwionośnych [3–7].

Krwotoki pourazowe są najczęściej następstwem uszkodzenia gałęzi tętnicy szyjnej zewnętrznej [4, 7, 8]. Mogą być długotrwałe i mieć znaczne nasilenie. W zależności od wielkości krwawienia, położenia jego źródła oraz doświadczenia ośrodka stosuje się leczenie zachowawcze, chirurgiczne lub wewnątrznaczyniowe.

Zastosowanie leczenia wewnątrznaczyniowego poprzedzone jest badaniem układu naczyniowego za pomocą angiografii subtrakcyjnej. Ujawnia ona bezpośrednie lub pośrednie objawy krwawienia, a także dostarcza niezbędnych informacji o naczyniowych warunkach anatomicznych, które pozwalają na zaplanowanie zabiegu.

Material and methods

The study group included 22 patients (15 men, 7 women), aged 21–64 years (mean age 41 years) who suffered from epistaxis following a craniofacial injury. Endovascular procedures were performed after conservative treatment failed to provide bleeding control.

Eight patients were admitted to the hospital immediately after injury, with massive bleeding, and the other 14 persons presented between 2 days and 4 months following injury. Angiography was performed in all the patients before endovascular procedures were considered. The investigation consisted of selective angiographic imaging of bilateral external and internal carotid arteries.

Diagnostic angiography and embolization procedures were performed under local anaesthesia. A vascular sheath, 5F or 6F, was placed in femoral artery, followed by guidewire introduction into the common and then external or internal carotid artery. Visipaque contrast medium (320 mg/ml, 7–10 ml administered at 5–6 ml/s) was used, with visualization and image documentation in AP and lateral or oblique projections if necessary. Embolization was performed exclusively in branches of the external carotid artery, but internal arteries were also visualized in all the patients in order to disclose potential vascular anastomoses, and thus to avoid the danger of displacement of embolising material from the external to the internal artery, as well as to reveal possible bleeding from the ocular artery or ethmoidal branches [9]. After the bleeding site was localized and the direct or indirect bleeding signs were disclosed, a decision was made as to the embolization technique modality (microcatheters, microwires, and embolising material).

Embolisation was performed with the use of a gelatine sponge (Spongostan®) in the form of handmade plugs, polyvinyl alcohol particles (Contour, Boston Scientific), acrylic polymer particles (Embosphere, Biosphere Medical) of 300–700 μm in diameter, or platinum microcoils. If necessary, more than one type of embolising material was used in a given patient. The procedures were performed under fluoroscopy.

The embolisation procedures were intended to eliminate the bleeding site, and in each case they were followed by control angiography, with visualization of the procedure results.

Results

Diagnostic angiography disclosed indirect or direct signs of bleeding in all studied patients.

Direct signs of bleeding were disclosed in 6 patients, including extravasation of the contrast medium from

Celem pracy była ocena możliwości i skuteczności leczenia wewnątrznaczyniowego na drodze embolizacji u chorych z krwotokiem z nosa w następstwie urazu.

Materiał i metody

Badaniem objęto 22 chorych (15 mężczyzn i 7 kobiet) w wieku 21–64 lat (średnia 41 lat) z krwotokiem z nosa w następstwie urazu twarzoczaszki. Chorych poddano leczeniu wewnątrznaczyniowemu, ponieważ zastosowane leczenie zachowawcze nie pozwoliło na opanowanie krwawienia.

Ośmiu chorych trafiło do szpitala bezpośrednio po urazie z objawami masywnego krwotoku, 14 pozostałych w terminie 2 dni do 4 miesięcy od urazu. U wszystkich pacjentów zabieg wewnątrznaczyniowy poprzedzało badanie angiograficzne. Obejmowało ono wybiórczą obustronną angiografię tętnic szyjnych zewnętrznych i wewnętrznych.

Angiografię diagnostyczną i zabieg embolizacji przeprowadzono w znieczuleniu miejscowym. Po umiejscowieniu śluzu naczyniowej 5F lub 6F w tętnicy udowej cewnik prowadzący umieszczano w tętnicy szyjnej wspólnej, a następnie wybiórczo w tętnicy szyjnej zewnętrznej i wewnętrznej. Jako środka cieniującego używano Visipaque 320 mg/ml w ilości 7–10 ml, który podawano z wypływem 5–6 ml/s. Arteriografię dokumentowano na obrazach w projekcjach a-p i bocznych oraz skośnych w razie potrzeby. Chociaż zabieg embolizacji przeprowadzano tylko w obrębie gałęzi tętnicy szyjnej zewnętrznej, to u wszystkich chorych wykonywano arteriografię tętnic szyjnych wewnętrznych. Celem było ujawnienie połączeń stwarzających niebezpieczeństwo groźnego przemieszczenia materiału embolizacyjnego z tętnicy szyjnej zewnętrznej do gałęzi tętnicy szyjnej wewnętrznej oraz ukazanie ewentualnego miejsca krwawienia z obszaru tętnicy ocznej lub gałęzi sitowych [9]. Po zdiagnozowaniu miejsca krwawienia i uwidocznieniu pośrednich lub bezpośrednich objawów krwawienia decydowano o wyborze techniki embolizacji: mikrocewników, mikroprowadników i materiału embolizacyjnego.

Jako materiału embolizacyjnego używano gąbki żelatynowej (Spongostan®) w postaci ręcznie przygotowywanych korków, cząstek alkoholu poliwinylowego (Contour, Boston Scientific), cząstek polimeru akrylowego (Embosphere, Biosphere Medical) o średnicy 300–700 μm albo platynowych mikrospirali. W razie potrzeby u jednego chorego używano więcej niż jednego materiału embolizacyjnego. Zabieg przeprowadzano pod kontrolą fluoroskopii.

Embolizację kończyła kontrolna angiografia obrazująca wynik techniczny zabiegu, którego celem było skuteczne wyłączenie z krążenia miejsca krwawienia.

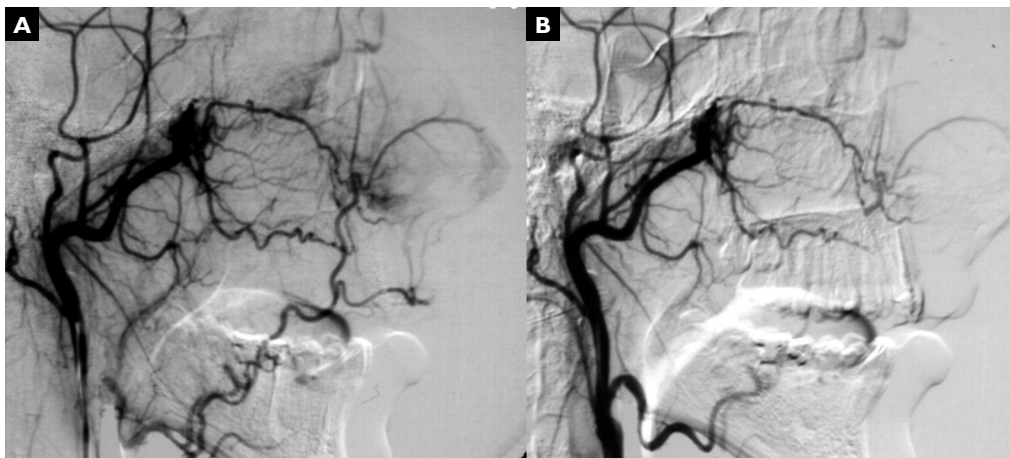


Figure 1A. Arteriography of the maxillary artery reveals contrast medium extravasation from the distal part of the sphenopalatine artery. **B.** Control angiography after embolization with polyvinyl alcohol. No signs of contrast extravasation, meaning treatment success

Rycina 1A. Arteriografia tętnicy szczękowej wykazuje wynaczynienie się środka cieniującego z obwodowego odcinka tętnicy klinowo-podniebiennej. **B.** Kontrolna angiografia wykonana po embolizacji z użyciem cząstek alkoholu poliwinylowego. Brak objawów wynaczynienia się środka cieniującego świadczy o powodzeniu zabiegu

the sphenopalatine artery in 4 patients and from the ethmoidal arteries in another two patients.

Indirect signs of bleeding from the branches of the external carotid artery were noted in 16 patients: in 13 of them pseudoaneurysms were found, whereas in the remaining 3 persons cavernous carotid fistulae were observed. Pseudoaneurysms were supplied by the maxillary artery in 5 persons, by the sphenopalatine artery in 4 patients, and by the descending palatine artery in a further 2 patients. One lesion was found in the greater palatine artery, and another along the branch of the posterior ethmoidal arteries.

Among the eight patients examined directly after injury, angiography revealed extravasation of the contrast medium from a branch of the sphenopalatine artery in four persons (Figure 1). Arteries at the bleeding site were embolised with polyvinyl alcohol introduced through a microcatheter in all patients. The procedure was started using the 350 μm particles, and continued with the 500 μm particles. Control angiography of the maxillary artery confirmed effective occlusion of the bleeding vessels in all patients. In two other patients, vessel discontinuity was observed in the area of the posterior ethmoidal arteries; endovascular procedures were given up since the estimated risk of introducing a catheter into the ocular artery, which supplied the bleeding vessels, was considered too high. Another two patients managed directly after the injury had pseudoaneurysms in the maxillary artery. In one of them the artery was embolised directly via the diagnostic catheter using handmade Spongostan plugs, which controlled the

Wyniki

U wszystkich chorych w diagnostycznej angiografii ujawniono pośrednie lub bezpośrednie objawy krwawienia.

U 6 chorych uwidoczniło bezpośrednio objawy krwawienia w postaci wynaczyniania się środka cieniującego w przebiegu gałęzi tętnicy klinowo-podniebiennej u 4 chorych i w przebiegu tętnic sitowych u 2 chorych.

U 16 osób stwierdzono obecność pośrednich objawów krwawienia w obrębie gałęzi tętnicy szyjnej zewnętrznej: u 13 chorych był to tętniak rzekomy, a u 3 występowała przetoka szyjno-jamista. Tętniaki rzekome zaopatrywano u 5 chorych przez tętnicę szczękową, u 4 przez tętnicę klinowo-podniebinną, a u 2 przez tętnicę podniebinną zstępującą. Jeden tętniak występował w przebiegu tętnicy podniebiennej większej i jeden na gałęzi tętnic sitowych tylnych.

Spośród 8 chorych badanych bezpośrednio po urazie u 4 w angiografii stwierdzono wynaczynienie środka cieniującego z gałęzi tętnicy klinowo-podniebiennej (ryc. 1). U wszystkich pacjentów tętnice stanowiące źródło krwawienia zamknięto, wprowadzając przez mikrocewnik alkohol poliwinylowy. Początkowo używano cząstek o średnicy 350 μm , a następnie 500 μm . We wszystkich przypadkach w kontrolnej angiografii tętnicy szczękowej potwierdzono skuteczne zamknięcie krwawiących naczyń. U 2 kolejnych chorych z przerwaniem ciągłości naczyń odstąpiono od leczenia wewnątrznaczyniowego, ponieważ były to tętnice sitowe tylne, oceniając, że wprowadzenie cewnika do tętnicy ocznej, od której odchodziły krwawiące tętnice, byłoby

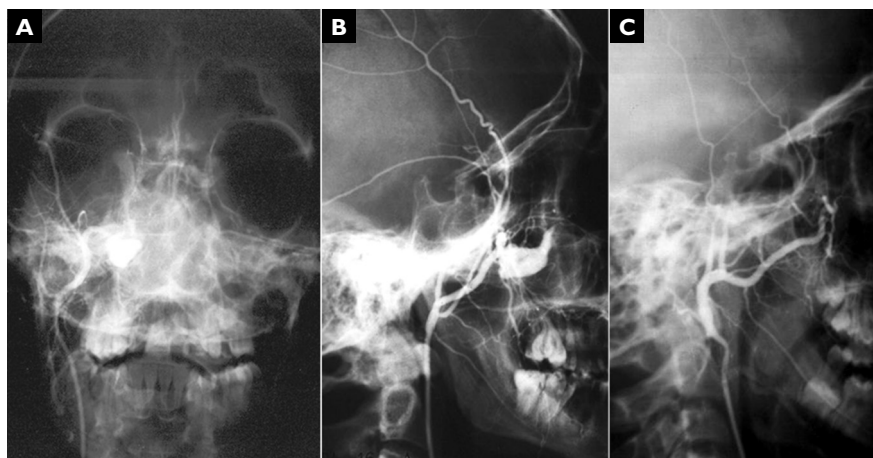


Figure 2A. Arteriography of the maxillary artery; AP projection. A large pseudoaneurysm is present in the distal part of the artery. **B.** Arteriography of the maxillary artery in lateral projection confirms the presence of a pseudoaneurysm. **C.** Control arteriography confirms occlusion of the pseudoaneurysm

Rycina 2A. Arteriografia tętnicy szczękowej; projekcja a-p. Duży tętniak rzekomy w obwodowym odcinku tętnicy. **B.** Arteriografia tętnicy szczękowej w projekcji bocznej potwierdza obecność pseudotętniaka. **C.** Kontrolna arteriografia potwierdza zamknięcie tętniaka rzekomego

bleeding (Figure 2). In the other person, acrylic polymer was used for embolization, and the procedure was also successful.

Fourteen patients were admitted to hospital because of recurrent epistaxis between several days and several months after the injury. In 11 persons, angiography disclosed the presence of pseudoaneurysms, which were located in the maxillary artery in 3 patients, in the sphenopalatine artery in 4 patients, in the descending palatine artery in 2 patients, and in the greater palatine artery or the posterior ethmoidal artery in the 2 remaining patients. Pseudoaneurysms were embolised in eight patients with the use of polyvinyl alcohol particles of 350–700 μm in diameter, whereas in 2 other persons acrylic polymer particles of a similar size were used. The lesion in the posterior ethmoidal artery was not embolised endovascularly because there was too high a risk of loss of sight associated with the procedure of embolization via the ocular artery.

Three other patients admitted a certain period of time after injury had cavernous carotid fistulae. These patients presented with recurrent epistaxis, pulsating exophthalmos, or pulsating tinnitus, characteristic for the fistulae. Two of these patients earlier underwent surgical ligation of the internal carotid artery, which improved their status only temporarily. Carotid artery ligation impaired endovascular management, rendering microcatheter introduction to the cavernous sinus via the occluded artery impossible. One of the patients developed collateral circulation between the vertebral artery and the internal carotid artery above the surgi-

obciążone wysokim ryzykiem powikłań. U pozostałych 2 chorych leczonych bezpośrednio po urazie stwierdzono obecność tętniaka rzekomego tętnicy szczękowej. U jednego z nich tętnicę zamknięto bezpośrednio przez cewnik diagnostyczny przy użyciu ręcznie przygotowanych korków spongostanowych, opanowując krwawienie (ryc. 2), u drugiego embolizację przeprowadzono z użyciem polimeru akrylowego, uzyskując również zatamowanie krwawienia.

W czasie od kilku dni do kilku miesięcy od urazu 14 chorych przyjęto do szpitala z powodu nawracających krwotoków z nosa. U 11 z nich angiograficznie stwierdzono obecność tętniaka o średnicy < 5 mm: u 3 chorych był to tętniak tętnicy szczękowej, u 4 tętniak tętnicy klinowo-podniebiennej, u 2 badanych — tętnicy podniebiennej zstępującej, u 1 dotyczył tętnicy podniebiennej większej i u 1 — tętnicy sitowej tylnej. U 8 chorych tętnicę zaopatrującą tętniaki zaembolizowano cząstkami alkoholu poliwinylowego o średnicy 350–700 μm . U 2 pacjentów wykorzystano cząstki polimeru akrylowego o podobnej średnicy. Tętniaka tętnicy sitowej tylnej nie poddano leczeniu wewnątrznacyniowemu z powodu wysokiego ryzyka utraty wzroku przy embolizacji przez tętnicę oczną.

U 3 pozostałych chorych przyjętych w czasie odległym od urazu rozpoznano przetokę szyjno-jamistą. Poza nawracającymi krwawieniami z nosa u tych pacjentów występował również tętniacy wytrzeszcz gałki ocznej i charakterystyczny dla przetoki pulsujący szum. Dwóch z nich wcześniej leczono chirurgicznie poprzez podwiązanie tętnicy szyjnej wewnętrznej. W obu przy-

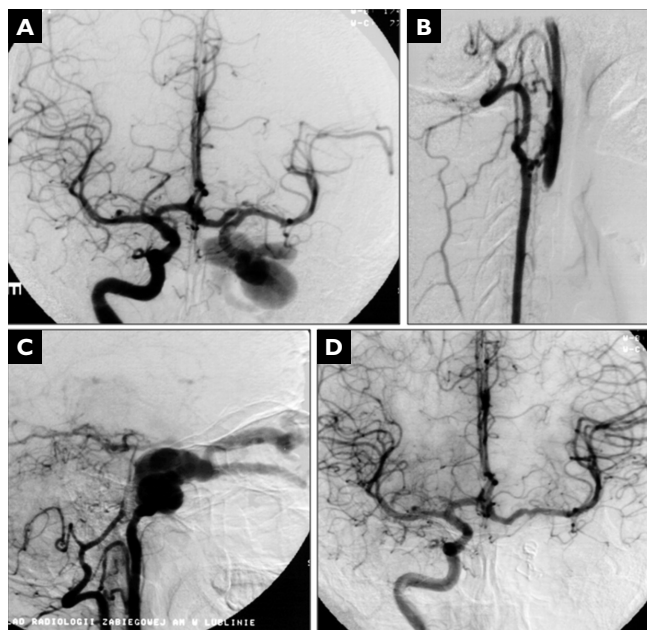


Figure 3A. Arteriography of the right internal carotid artery shows retrograde filling of the cavernous carotid fistula on the left side. **B.** Arteriography of the left vertebral artery discloses anastomoses between the vertebral artery and internal carotid artery above the surgical ligature. **C.** Arteriography of the left vertebral artery reveals cavernous carotid fistula draining into ophthalmic veins. **D.** Control arteriography of the right internal carotid artery confirms closure of the cavernous carotid fistula

Rycina 3A. Arteriografia prawej tętnicy szyjnej wewnętrznej wykazuje wsteczne wypełnianie się przetoki szyjno-jamistej po stronie lewej. **B.** Arteriografia lewej tętnicy kręgosłupowej wykazuje jej połączenia poprzez drogi krążenia obocznego z obwodowym odcinkiem tętnicy szyjnej wewnętrznej lewej powyżej podwiązki chirurgicznej. **C.** Arteriografia tętnicy kręgosłupowej lewej ukazuje przetokę szyjno-jamistą z odpływem do żył oczodołowych. **D.** Kontrolna arteriografia prawej tętnicy szyjnej wewnętrznej wykazuje skuteczne zamknięcie przetoki szyjno-jamistej

cal ligation level. This vascular anastomosis was used to introduce the catheter into the cavernous carotid fistula, which was then embolised with the aid of platinum coils (Figure 3). In another patient, the fistula was embolised with the same material introduced endovenously from the petrosal sinus. The fistula in the third patient was embolised with platinum coils by catheterization of the internal carotid artery, through which the catheter was introduced into the fistula itself. Endovascular procedures in all three patients with cavernous carotid fistulae were successful, with cessation of epistaxis and improvement of the patients' status.

Recurrent bleeding after embolization was observed in 4 patients (20%). Two patients who were embolised immediately after the injury experienced minor recurrent bleeding on the third and ninth days following the successful closure of the sphenopalatine artery, respectively. Tamponade was applied, which controlled bleeding in one of them. However, the other patient required another embolization procedure, which stopped recurrent bleeding.

Two other patients experienced recurrent bleeding two and four weeks following embolization procedures, respectively. These bleedings were caused by patency

padkach zabieg ten przyniósł jedynie krótkotrwałą poprawę. Podwiązanie tętnicy szyjnej utrudniło leczenie wewnątrznaczyniowe, uniemożliwiając wprowadzenie mikrocewnika do zatoki jamistej przez zamkniętą tętnicę. U jednego z tych chorych wytworzyło się krążenie oboczne od tętnicy kręgosłupowej do odcinka tętnicy szyjnej wewnętrznej powyżej podwiązki chirurgicznej. Tą drogą można było wprowadzić cewnik do przetoki szyjno-jamistej i zamknąć ją przy użyciu spiral platynowych (ryc. 3). U drugiego chorego przetokę również zamknięto spiralami platynowymi, wprowadzając je do przetoki drogą żylną od strony zatoki skalistej. Trzeciego chorego z przetoką zaopatrzono, cewnikując tętnicę szyjną wewnętrzną i wprowadzając cewnik do przetoki. Jako materiału embolizacyjnego użyto spiral platynowych. U wszystkich chorych z przetoką szyjno-jamistą uzyskano zarówno zadowalający wynik techniczny zabiegu i ustąpienie krwawień z nosa, jak również poprawę stanu klinicznego.

Nawrót krwawienia po embolizacji obserwowano u 4 chorych (20%). W 3. i 9. dobie po skutecznym zamknięciu tętnicy klinowo-podniebiennej u 2 chorych leczonych bezpośrednio po urazie doszło do ponownego krwawienia o niewielkim nasileniu. Chorym założono

restoration in embolised vessels (maxillary artery and descending palatine artery, respectively). Successful repeated embolization procedures were performed in both patients.

Nine patients (42%) experienced adverse events following embolization procedures, including pain and swelling of the face, paresthesiae, trismus, and fever, which regressed spontaneously after several days. Persistent sensory disturbances in the cheek area were noted in three patients (15%). One patient developed a small palatal ulceration, which was managed conservatively with success. No major neurological complications were noted.

Discussion

Epistaxis is most often caused by lesions situated in the anterior nasal septum region. This area is supplied by the Kisselbach plexus, which receives blood from the external carotid artery branches. Injuries to this area, which cause nosebleeding, are most often managed by laryngologists, given their easy access [1, 9].

In approximately 5–10% of cases epistaxis is caused by lesions situated in the posterior region of the nasal cavity [1, 10]. Posterior tamponade is efficient in 48–83% of cases [10], and in the remainder, the patient's bleeding cannot be controlled or recurs after tamponade removal. These patients require surgical procedures of ligation of the bleeding vessel or endovascular closure.

Progress in interventional radiology, especially in neuroradiology, permits consideration of embolization in cases of epistaxis management [1, 4, 6, 11]. Embolization may not completely control the bleeding, yet it can be beneficial by gaining patient some time before a surgical procedure. Furthermore, it reduces blood loss before and during the surgical procedure itself, improving visibility in the operation field and thus facilitating a successful operation.

Embolization is estimated to be successful in 71–95% of cases of post-traumatic bleeding from the external carotid artery area [12–14]. The applicability of this management method immediately after injury is limited by its availability. Bleeding, observed a certain time after injury, is most commonly related to the presence of pseudoaneurysms. These patients are thus more often treated by elective endovascular procedures. The effects of these procedures depend strongly on thorough examination of the local vascular anatomy; therefore, scrupulous angiographic bilateral investigation of the internal and external carotid arteries is crucial. Vascular anatomic details revealed by angiography facilitate adequate choice of approach to the bleeding vessel and of embolising material. The operator's experience in

tamponadę. Pozwoliła ona na skuteczne opanowanie krwawienia u 1 pacjenta, natomiast u drugiego konieczny był ponowny zabieg embolizacji, który zatrzymał nawrotowe krwawienia.

U 2 pozostałych chorych ponowne krwawienie wystąpiło po zamknięciu tętniaków rzekomych w 2. i 4. tygodniu po embolizacji w wyniku częściowego udrożnienia naczynia macierzystego: tętnicy szczękowej i podniebiennej zstępującej. U obu chorych skutecznie przeprowadzono ponowny zabieg embolizacji.

U 9 pacjentów (42%) po embolizacji wystąpiły niekorzystne objawy. Były to: ból i obrzęk twarzy, parestezje, szczękocisk, gorączka, które ustąpiły samoistnie po kilku do kilkunastu dni od zabiegu. U 3 chorych (15%) doszło do trwałych zaburzeń czucia w obrębie policzka. U 1 pacjenta pojawiło się niewielkie owrzodzenie podniebienia, które skutecznie leczono zachowawczo. Nie zaobserwowano poważnych powikłań neurologicznych.

Omówienie wyników

Krwawienia z nosa najczęściej mają swoje źródło w obszarze przedniej przegrody nosa. Ten obszar jest unaczyniony przez splot Kisselbacha, który jest zaopatrywany głównie przez gałęzie tętnicy szyjnej zewnętrznej. Jest to region łatwo dostępny i dlatego zwykle krwawienia z nosa z tego obszaru leczy się metodami laryngologicznymi [1, 9].

Około 5–10% krwotoków z nosa ma źródło w tylnej części jamy nosowej [1, 10]. Tylina tamponada nosa jest skuteczna w 48–83% przypadków [10]. U pozostałych chorych nie można opanować krwawienia lub występuje ono ponownie po usunięciu tamponady. U tych pacjentów konieczne jest zaopatrzenie chirurgiczne polegające na podwiązaniu krwawiącego naczynia lub jego zamknięcia na drodze wewnątrznaczyniowej.

Rozwój metod radiologii zabiegowej, a zwłaszcza neuroradiologii zabiegowej, pozwala obecnie rozważyć możliwość zastosowania embolizacji w leczeniu chorych z krwawieniem z nosa [1, 4, 6, 11]. Embolizacja, nawet jeżeli nie jest zabiegiem trwale opanowującym krwawienie, może odegrać korzystną rolę, przygotowując chorego do leczenia operacyjnego. Pozwala ona na znaczne zmniejszenie utraty krwi przed zabiegiem chirurgicznym i w jego trakcie, poprawiając widoczność w polu operacyjnym, co istotnie ułatwia przeprowadzenie skutecznej operacji.

Powodzenie embolizacji w tamowaniu krwotoków pourazowych z obszaru unaczynienia tętnicy szyjnej zewnętrznej ocenia się na 71–95% [12–14]. Możliwość zastosowania tej metody leczenia u chorych bezpośrednio po urazie zależy przede wszystkim od jej dostępności.

neuroradiological interventions can never be underestimated in these circumstances.

Recurrent bleeding after successful embolization result most often from incomplete closure of the leakage site, when all the bleeding sites were not visualized during the procedure. Another reason can be patency restoration in the embolised vessel due to inadequacy of embolising material. Recurrences can occur from several hours to several months after the completed procedure, and are observed in 20–35% of patients [11, 14].

According to the literature, complications of external carotid artery branch embolization can be classified as mild, which can regress spontaneously, or grave, represented most often by neurological disturbances. Transient adverse effects include pain, swelling and paraesthesia of the face or fever, which can be observed in 25–59% of treated patients [1, 14].

Grave complications of embolization procedures result from unintentional closure of vessels which were not the object of the intervention. This is usually caused by migration of the embolising material via vascular anastomoses between the external and internal carotid artery, most often through the middle meningeal artery, accessory meningeal artery, or superficial temporal artery. The resultant grave neurological complications in the form of paresis, sensory deficits, visual, or speech disturbances are encountered in less than 2% of patients after procedures of external carotid artery embolization [1, 12]. Assessment of possible vascular anastomoses between the external and internal carotid artery at the level of carotid siphon in the foramen rotundum or via the ocular artery is also essential to diminish complication risk, since migration of the embolising material along this route may result in stroke. Embolisation of the ethmoidal arteries carries a high risk of loss of vision because of ocular artery closure; therefore, these patients should be treated surgically. Ligation of these vessels is technically feasible since they pass through the medial orbital wall.

The estimated success rate of surgical ligation of bleeding vessels is 67–96%, which is comparable to the results of embolization procedures. Complication rates are similar for both modalities, but embolization procedures carry a higher risk of grave neurological complications [1, 15].

Conclusions

1. Embolization is an effective method of treating post-traumatic epistaxis and can be considered when planning patient management.
2. Embolization of external carotid artery branches requires scrupulous assessment of the anatomy of bilateral external and internal carotid arteries.

Źródłem krwawienia, które występują w okresie odległym od urazu, są najczęściej tętniaki rzekome. U tych pacjentów znacznie częściej stosuje się leczenie wewnątrznaczyniowe, które przeprowadza się wówczas w warunkach zabiegu planowego. Skuteczność zabiegu w bardzo dużym stopniu zależy od dobrej oceny naczyniowych warunków anatomicznych, dlatego istotne znaczenie ma bardzo dokładne badanie angiograficzne obu stron tętnic szyjnych wewnętrznych i zewnętrznych. Ujawnione angiograficznie naczyniowe stosunki anatomiczne pozwalają na wybór właściwej drogi dojścia do krwawiącego naczynia i dobór odpowiedniego materiału embolizacyjnego. Nie bez znaczenia jest doświadczenie operatora w wykonywaniu zabiegów neuroradiologicznych.

Nawroty krwawienia po skutecznej embolizacji wynikają najczęściej z niepełnej embolizacji, kiedy podczas zabiegu nie ujawniły się wszystkie miejsca krwawienia. Drugą przyczyną może być udrożnienie zaembolizowanego naczynia, do czego przyczynia się niewłaściwy dobór materiału embolizacyjnego. Nawroty obserwuje się od kilku godzin do kilku miesięcy od zakończenia zabiegu. Występują w 20–35% przypadków [11, 14].

Według piśmiennictwa powikłania pojawiające się po embolizacji gałęzi tętnicy szyjnej zewnętrznej można podzielić na lekkie, zwykle samoistnie ustępujące, i ciężkie, związane przede wszystkim z zaburzeniami neurologicznymi. Przemijające objawy to najczęściej ból, obrzęk, przeczulica twarzy oraz gorączka. Według piśmiennictwa występują u 25–59% leczonych [1, 14].

Ciężkie powikłania embolizacji wynikają z niezamierzonego zamknięcia naczyń, które nie były celem zabiegu. Jest to zwykle skutek przedostania się materiału embolizacyjnego przez połączenia między tętnicą szyjną zewnętrzną i wewnętrzną najczęściej poprzez tętnice: środkową oponową, dodatkową oponową i skroniową powierzchowną. Powstałe w wyniku tego poważne powikłania neurologiczne w postaci niedowładu, zaburzeń czucia, mowy czy widzenia występują u mniej niż 2% chorych leczonych z zastosowaniem embolizacji tętnicy szyjnej zewnętrznej [1, 12]. W celu zmniejszenia ryzyka powikłań konieczna jest też ocena możliwości połączeń tętnicy szyjnej zewnętrznej z tętnicą szyjną wewnętrzną na wysokości syfonu przez tętnicę otworu okrągłego i tętnicę oczną. Przedostanie się materiału embolizacyjnego tą drogą grozi udarem mózgu. Embolizacja tętnic sitowych wiąże się z wysokim ryzykiem utraty wzroku w wyniku zamknięcia tętnicy ocznej, dlatego u tych pacjentów należy zastosować leczenie chirurgiczne. Podwiązanie tych naczyń jest możliwe, ponieważ przechodzą one przez przyśrodkową ścianę oczodołu.

References

1. Willems PWA, Farb RI, Agid R (2009) Endovascular treatment of epistaxis. *AJNR*, 30: 1637–1645.
2. Ricci G, Molini M, Ciorba A et al (2004) Treatment of severe epistaxis by superselective embolization: a review of 22 cases. *Rev Laryngol Otol Rhinol (Bord)*, 125: 247–251.
3. Scaramuzzi N, Walsh RM, Brennan P et al (2001) Treatment of intractable epistaxis using arterial embolization. *Clin Otolaryngol*, 26: 307–309.
4. Liu WH, Chen YH, Hsieh CT, Lin EY, Chung TT, Ju DT (2008) Transarterial embolization in the management of life-threatening hemorrhage after maxillofacial trauma: a case report and review of literature. *Am J Emerg Med*, 26: 516.e3–5.
5. Vitek JJ (1991) Idiopathic intractable epistaxis: endovascular therapy. *Radiology*, 181: 113–116.
6. Cockroft KM, Carew JF, Trost D, Fraser RA (2000) Delayed epistaxis resulting from external carotid artery injury requiring embolization: a rare complication of transsphenoidal surgery: case report. *Neurosurgery*, 47: 236–239.
7. Formela PS, Tampieri D, Atkinson DJ et al (2007) Post-traumatic pseudoaneurysm of the intracavernous internal carotid artery presenting with massive epistaxis. *Curr Opin Crit Care*, 13: 748–781.
8. Bynoe RP, Kerwin AJ, Parker HH et al (2003) Maxillofacial injuries and life-threatening hemorrhage: treatment with transcatheter arterial embolization. *J Trauma*, 55: 74–79.
9. Koh E, Frazzini VI, Kagetsu NJ (2000) Epistaxis: vascular anatomy, origins and endovascular treatment. *Am J Roentgenol*, 174: 845–851.
10. Klotz DA, Winkle MR, Richmon J et al (2002) Surgical management of posterior epistaxis: a changing paradigm. *Laryngoscope*, 112: 1577–1582.
11. Christensen NP, Smith DS, Barnwell SL, Wax MK (2005) Arterial embolization in the management of posterior epistaxis. *Otolaryngol Head and Neck Surg*, 133: 748–753.
12. Oguni T, Korogi Y, Yasunaga T et al (2004) Superselective embolisation for intractable idiopathic epistaxis. *Br J Radiol*, 73: 1148–1153.
13. Fukutsuji K, Nishiike S, Aihara T et al (2008) Superselective angiographic embolization for intractable epistaxis. *Acta Otolaryngol*, 128: 556–560.
14. Tseng EY, Narducci CA, Willing SJ, Silliers MJ (1998) Angiographic embolization for epistaxis. *Laryngoscope*, 108: 615–619.
15. Cullen MM, Tami TA (1998) Comparison of internal maxillary artery ligation versus embolization for refractory posterior epistaxis. *Otolaryngol Head Neck Surg*, 118: 636–642.

Porównując skuteczność leczenia operacyjnego z zastosowaniem podwiązania krwawiącego naczynia, którą ocenia się na 67–96%, można stwierdzić, że jest ona podobna do skuteczności zabiegu embolizacji. W obu metodach zbliżona jest również częstość występowania powikłań, chociaż z embolizacją wiąże się większa liczba poważnych neurologicznych powikłań [1, 15].

Wnioski

1. Embolizacja jest skuteczną metodą leczenia krwotoków pourazowych z nosa i powinno się ją uwzględnić, planując postępowanie lecznicze.
2. Zabieg embolizacji gałęzi tętnicy szyjnej zewnętrznej wymaga bardzo dobrej oceny naczyniowych warunków anatomicznych w obszarze obu tętnic szyjnych zewnętrznych i wewnętrznych.