

Treatment of iatrogenic iliac artery rupture during endovascular surgery

Postępowanie w jatrogennych pęknięciach tętnic biodrowych podczas operacji wewnątrznaczyniowych

Witold Woźniak¹, Robert Krzysztof Mlosek², Piotr Zydlewski¹, Tomasz Miłek¹, Piotr Myrcha¹, Marcin Kowalski¹, Piotr Ciostek¹

¹1st Department of General and Vascular Surgery of the 2nd Medical Faculty, Medical University of Warsaw (I Katedra i Klinika Chirurgii Ogólnej i Naczyniowej II Wydziału Lekarskiego, Uniwersytet Medyczny w Warszawie)

²Department of Ultrasound Diagnostics and Mammography of the 2nd Medical Faculty, Medical University of Warsaw (Zakład Diagnostyki Ultrasonograficznej i Mammografii II Wydziału Lekarskiego, Uniwersytet Medyczny w Warszawie)

Abstract

Recently a growing number of endovascular operations are associated with an increased number of iatrogenic vascular injuries. The aim of the study is to analyse the treatment of iliac artery damage during angioplasty. Method. In the period 2002–2009, 328 patients underwent endovascular surgery of iliac artery stenosis, 219 men and 109 women aged from 47 to 85 years. Qualified patients displayed IIB, III, and IV stage of ischaemia by Fontaine. The collected information concerned details of the performed procedures, possible complications and ways of solving problems. Results. In 132 cases, endovascular surgery consisted of extension of the iliac artery using a stent, while in 196 no stent was applied. Iatrogenic injury to the iliac artery during the angioplasty occurred in six patients. In four cases, there was damage to the common iliac artery, and in the next two patients to the external iliac artery. In four cases, there was damage to the artery during endovascular expansion, and in two cases after stent implantation. In four cases, the damage to the artery was treated by an endovascular method, in two patients a stent was implanted, in one patient a stent-graft was introduced, and in one case a spillage was sealed using a balloon. Two patients underwent classic surgery due to symptoms of hypovolaemic shock caused by bleeding into the retroperitoneal space; in one case arterial damage was sutured, and in the second patient an aortal-femoral bypass graft was implanted. Of the patients supplied by an intravascular method, in one case, because of the very large retroperitoneal haematoma and the compression symptoms associated with it, surgical drainage was necessary. In the remaining cases, the postoperative course passed without complications. Among the patients who underwent classic surgery there was one case of deep vein thrombosis. All patients achieved satisfactory haemodynamic and clinical effects. There were no deaths. Conclusions. 1. Each instance of iatrogenic iliac artery injury during endovascular surgery requires an individual approach. 2. An attempt to repair damage by an intravascular method is the treatment of choice in haemodynamically stable patients. 3. In cases of large retroperitoneal bleeding, patients require immediate conversion to classical surgery.

Key words: artery rupture, retroperitoneal haematoma, percutaneous angioplasty, angioplasty complications, endovascular treatment

Address for correspondence:

Witold Woźniak

I Katedra i Klinika Chirurgii Ogólnej i Naczyniowej, II Wydział Lekarski WUM

ul. Kondratowicza 8, 03–242 Warszawa

tel./fax: +48 (22) 326 58 27

e-mail: drww@neostrada.pl

Streszczenie

Wstęp. Rosnąca ostatnio liczba operacji wewnątrznaczyniowych wiąże się również ze zwiększoną liczbą jatrogennych uszkodzeń naczyń. Celem pracy jest analiza sposobu postępowania przy uszkodzeniach tętnic biodrowych w czasie angioplastyki.

Materiał i metoda. W latach 2002–2009 operowano wewnątrznaczyniowo 328 chorych ze zwężeniami tętnic biodrowych, w tym 219 mężczyzn i 109 kobiet w wieku 47–85 lat. Do operacji kwalifikowano chorych w II, III i IV stadium niedokrwienia według klasyfikacji Fontaine'a. Zbierano informacje na temat szczegółów przeprowadzonych zabiegów, ewentualnych powikłań i sposobów rozwiązywania problemów.

Wyniki. W 132 przypadkach wykonano poszerzenie wewnątrznaczyniowe tętnicy biodrowej ze stentem, zaś w 196 bez stentu. Do jatrogennego urazu tętnic biodrowych w miejscu przeprowadzanej angioplastyki doszło u 6 chorych. W 4 przypadkach stwierdzono uszkodzenie tętnicy biodrowej wspólnej, w kolejnych 2 — tętnicy biodrowej zewnętrznej. U 4 chorych do uszkodzenia tętnicy doszło podczas wewnątrznaczyniowego poszerzenia, zaś w 2 przypadkach po wszczępieniu stentu. U 4 chorych uszkodzenie tętnicy leczono metodą wewnątrznaczyniową, u 2 osób implantowano stent, u 1 pacjenta — stentgraft, zaś w 1 przypadku uszczelniono wyciek za pomocą balonu. Dwóch chorych ze względu na objawy wstrząsu hipowolemicznego spowodowanego krwawieniem do przestrzeni zaotrzewnowej operowano klasycznie, w jednym przypadku zszyto uszkodzenie tętnicy, zaś u drugiego chorego wszczępieno pomost aortalno-udowy. Spośród chorych zaopatrzonych metodą wewnątrznaczyniową w jednym przypadku ze względu na bardzo dużego krwiaka zaotrzewnowego i objawy uciskowe z nim związane konieczne było przeprowadzenie jego chirurgicznego drenażu. U pozostałych przebieg pooperacyjny upłynął bez powikłań. Wśród operowanych klasycznie u 1 chorego stwierdzono zakrzepicę żył głębokich. U wszystkich pacjentów uzyskano zadowalający efekt hemodynamiczny i kliniczny. Nie zanotowano zgonów.

Wnioski. 1. Każdy przypadek jatrogennego urazu tętnicy biodrowej podczas operacji wewnątrznaczyniowej wymaga indywidualnego podejścia. 2. Próba wewnątrznaczyniowej naprawy uszkodzenia jest postępowaniem z wyboru u chorych w stanie stabilnym hemodynamicznie. 3. W przypadku dużych krwawień do przestrzeni zaotrzewnowej konieczne jest natychmiastowe przeprowadzenie operacji klasycznej.

Słowa kluczowe: pęknięcie tętnicy, krwiak zaotrzewnowy, przeszkońska angioplastyka, powikłania angioplastyki, leczenie wewnątrznaczyniowe

Acta Angiol 2011; 17, 2: 150–157

Introduction

Prevalence in endovascular surgery in recent years favours the development of various associated complications, including damage to blood vessels. Depending on the site of formation, these lesions can be of two kinds. Arterial injury can occur at the puncture site or at the site of angioplasty. Injuries at the puncture site can lead to the creation of a haematoma, pseudoaneurysm, arteriovenous fistula, dissection, or thrombosis of the artery and / or vein. While at the site of angioplasty the following lesions may occur: segmental thrombosis, dissection, intramural haematoma, abruptio of the embolic material, or rupture of the blood vessel. One extremely serious complication is rupture of the artery during its intravascular extension, especially if it concerns the iliac artery. The incidence of this complication is estimated at around 0.5% [1–3]. Perforation may lead to haemorrhage and shock, or creation of pseudoaneurysm at the site of injury. In cases of damage of a large vessel

Wstęp

Rozpowszechnienie w ostatnich latach operacji wewnątrznaczyniowych sprzyja powstawaniu różnych powikłań z nimi związanych, w tym również uszkodzeń naczyń. W zależności od miejsca powstawania uszkodzenia te mogą być dwojakiego rodzaju. Do urazu tętnicy może dojść w miejscu jej nakłucia bądź w miejscu wykonywanej angioplastyki. W tym pierwszym przypadku urazy mogą doprowadzić do wytworzenia krwiaka, tętniaka rzekomego, przetoki tętniczo-żylniej, rozwarstwienia lub zakrzepu tętnicy i/lub żyły. Z kolei w miejscu wykonywanej angioplastyki może dojść do odcinkowej zakrzepicy, rozwarstwienia, krwiaka śródściennego, oderwania się materiału zatorowego lub pęknięcia naczynia. Niezwykle groźnym w skutkach powikłaniem jest pęknięcie tętnicy w czasie jej wewnątrznaczyniowego poszerzania, szczególnie jeżeli dotyczy to tętnicy biodrowej. Częstość tego powikłania ocenian się na około 0,5% [1–3]. Następstwem perforacji może być krwotok

such as the iliac artery, an open operation is the classic procedure, involving the supply of haemorrhage and creation of a bypass bridge or endarterectomy with artery plastic operation using a patch [4, 5]. Progress in surgery and radiology that has been made in recent years and the experience gained has enabled the increasing supply of such damage using intravascular methods [6, 7].

The aim of our study was the detailed analysis of the treatment for perforation of the iliac arteries in the region of angioplasty.

Material and methods

In the period 2002–2009, in the 1st Department and Clinic of General and Vascular Surgery of the 2nd Medical Faculty, Medical University of Warszawa, 328 patients underwent surgery due to common or external iliac artery stenosis. Based on imaging studies, these changes were assigned to type A (297) and B (31) according to the TransAtlantic Inter-Society Consensus (TASC) classification. The group consisted of 219 men and 109 women aged from 43 to 85 years, the average age was 67.9. The basic data on this group of patients are presented in Table 1.

i wstrząs albo wytworzenie się w miejscu uszkodzenia tętniaka rzekomego. Klasycznym postępowaniem przy uszkodzeniu tak dużego naczynia, jakim jest tętnica biodrowa, jest operacja otwarta, polegająca na zaopatrzeniu miejsca krwotoku i wykonaniu pomostu omijającego lub endarterektomii z plastyką tętnicy za pomocą łaty [4, 5]. Postęp w chirurgii i radiologii, jaki osiągnięto w ciągu ostatnich lat, oraz zdobywane doświadczenie umożliwiły coraz częstsze zaopatrywanie takich uszkodzeń metodami wewnątrznaczyniowymi [6, 7].

Celem niniejszej pracy była szczegółowa analiza sposobu postępowania w przypadkach perforacji tętnic biodrowych w rejonie angioplastyki.

Materiał i metoda

W latach 2002–2009 w I Katedrze i Klinice Chirurgii Ogólnej i Naczyniowej II Wydziału Lekarskiego Warszawskiego Uniwersytetu Medycznego operowano 328 chorych ze zwężeniami tętnic biodrowych wspólnych lub zewnętrznych. Na podstawie badań obrazowych zmiany te zaliczono do zmian typu A (297 badanych) i B (31 badanych) według klasyfikacji *TransAtlantic Inter-Society*

Table 1. Basic clinical data of patients eligible for balloon angioplasty of the iliac arteries

Tabela 1. Podstawowe dane kliniczne chorych kwalifikowanych do angioplastyki balonowej tętnic biodrowych

	Number of patients Liczba chorych	Percentage Odsetek
Men Mężczyźni	219	66.8%
Women Kobiety	109	33.2%
Diabetes Cukrzyca	74	22.5%
Hypertension Nadciśnienie tętnicze	244	74.3%
Coronary heart disease Choroba niedokrwienna serca	163	49.6%
Hyperlipidaemia Hiperlipidemia	216	65.8%
Smoking Palenie tytoniu	259	78.9%
The degree of ischaemia by Fontaine IIB Stopień niedokrwienia według Fontaine'a IIB	209	63.7%
The degree of ischaemia by Fontaine III Stopień niedokrwienia według Fontaine'a III	97	29.6%
The degree of ischaemia by Fontaine IV Stopień niedokrwienia według Fontaine'a IV	22	6.7%
Changes in the iliac arteries by TASC type A Zmiany w tętnicach biodrowych typu A według TASC	297	90.5%
Changes in the iliac arteries by TASC type B Zmiany w tętnicach biodrowych typu B według TASC	31	9.5%

TASC — TransAtlantic Inter-Society Consensus

Indications for surgery were established on the basis of symptoms and physical and imaging examinations (triple imaging ultrasound, computed tomography angiography). Among the clinical symptoms intermittent claudication below 100 m was dominant, as well as periodic rest and night pain and in some patients trophic changes on the foot and the lower leg. Patients qualified for endovascular surgery demonstrated IIB, III, and IV stage of limb ischaemia by Fontaine. In all cases an ankle-arm index was determined. Prior to the surgery, patients were consulted by an internist and/or a cardiologist and an anaesthesiologist. Initial assessment of changes in arteries was made by ultrasound, and in doubtful cases CT angiography was additionally performed. The degree of narrowing ranged within 70–95%. Arteriography of the lower limb arteries was carried out using the Seldinger method: a diagnostic catheter was placed in the final section of the aorta. Injection of the contrast agent was administered using an automatic syringe in an amount of 15–45 ml with a flow of 10–20 ml/s and assessment of the degree and the length of stenosis. In the vast majority of cases, common femoral artery puncture using a cross-over method was performed on the side opposite the changes. In 31 patients, puncture of the artery was located on the side of narrowing going backwards with a guidewire. They used local anaesthesia of 1% xylocaine, and 27 patients were additionally given intravenous sedation by an anaesthetist. During the surgery the patient received unfractionated heparin at the dose of 1 mg/kg body weight, and after the surgery low molecular heparin was administered for 72 hours at a secondary prophylactic dose. In parallel with the low molecular heparin, anti-platelet therapy with acetylsalicylic acid (1 × 150 mg) or ticlopidine (2 × 250 mg) was applied, which was continued for 12 months. In the year 2007, clopidogrel (1 × 75 mg) was introduced as the standard anti-platelet therapy used for 3–6 months, then replacing it with acetylsalicylic acid. Angioplasty was carried out using a balloon catheter 7–12 mm in a diameter and 20–100 mm in length, while the effectiveness was evaluated by means of control angiography. In cases of incomplete expansion of the artery, residual stenosis, or dissection of the iliac artery, a stent was implanted, and the effectiveness was assessed in the arteriography image. Clinical improvement was evaluated on the basis of recovery from pain, prolonged distance of claudication, healing of trophic changes, and an increase in an ankle-arm index. Control ultrasound was performed 3, 6, and 12 months after angioplasty. In cases of doubt, computed tomography angiography was carried out.

Results

In the analysed group, in 132 cases endovascular surgery consisted in extension of the iliac artery using

ciety Consensus (TASC). W grupie tej było 219 mężczyzn i 109 kobiet w wieku 43–85 lat, średnia wieku wyniosła 67,9 roku. Podstawowe dane dotyczące badanych chorych przedstawiono w tabeli I. Wskazania do operacji ustalano na podstawie badań podmiotowych i fizykalnych oraz obrazowych (badanie ultrasonograficzne z potrójnym obrazowaniem, badanie angiograficzne tomografii komputerowej). Wśród objawów klinicznych dominowało chromanie przestankowe poniżej 100 m, okresowe bóle spoczynkowe i nocne oraz u części chorych zmiany troficzne na stopie i goleni. Do operacji wewnątrznaczyniowych kwalifikowano chorych w IIB, III i IV stadium niedokrwienia kończyn według klasyfikacji Fontaine'a. U wszystkich pacjentów oznaczono wartość wskaźnika kostka–ramię. Chorzy przed operacją byli konsultowani przez internistę i/lub kardiologa oraz przez anestezjologa. Wstępnej oceny zmian w układzie tętniczym dokonywano w badaniu ultrasonograficznym, zaś w wątpliwych przypadkach wykonywano dodatkowo angiografię tomografii komputerowej. Stopień zwężenia wahał w granicach 70–95%. Arteriografię tętnic kończyn dolnych przeprowadzano sposobem Seldingera, cewnik diagnostyczny umieszczano w końcowym odcinku aorty. Środek kontrastowy podawano strzykawką automatyczną w ilości 15–45 ml z przepływem 10–20 ml/s, oceniając stopień zwężenia oraz jego długość. W zdecydowanej większości przypadków wykonano nakłucie tętnicy udowej wspólną metodą cross-over strony przeciwległej do zmian. U 31 chorych wykonano nakłucie tej tętnicy po stronie zwężenia, idąc przewodnikiem wstecznie. Stosowano znieczulenie miejscowe 1-procentową ksylokainą, zaś u 27 chorych dodatkowo sedację dożylną podawaną przez anestezjologa. W czasie zabiegu podawano heparynę niefrakcjonowaną w dawce 1 mg/kg masy ciała, zaś po operacji przez 72 godziny — heparynę drobnocząsteczkową w dawce wtórnej profilaktycznej. Równocześnie z heparyną drobnocząsteczkową stosowano leczenie przeciwplateletowe kwasem acetylosalicylowym (1 × 150 mg) lub tiklopidyną (2 × 250 mg), które kontynuowano przez 12 miesięcy. Od 2007 roku jako standardowe leczenie przeciwplateletowe zaczęto stosować klopidogrel (1 × 75 mg) przez 3–6 miesięcy, później zastępując go kwasem acetylosalicylowym. Angioplastykę wykonywano cewnikami balonowymi o średnicy 7–12 mm i długości 20–100 mm, zaś skuteczność oceniano w arteriografii kontrolnej. W przypadkach niepełnego rozprężenia się tętnicy, zwężenia resztkowego lub rozwarstwienia tętnicy biodrowej implantowano stent, po czym skuteczność badano w obrazie arteriograficznym. Poprawę kliniczną oceniano na podstawie kryteriów, takich jak: ustępowanie bólu, wydłużenie dystansu chromania, gojenie się zmian troficznych oraz wzrost

a stent, while in 196 no stent was applied. A total of 151 patients underwent iliac angioplasty on the right side, 155 on the left side, and 22 bilaterally. In addition, 26 patients were subjected to angioplasty of the superficial femoral and/or popliteal artery. The analysis of the number of iliac angioplasties reveals a substantial increase in their number since 2007. In the period 2002–2006 there were 144, while in 2007–2009 there were 184 (Compare Figure 1). Iatrogenic injury to the iliac arteries at the site of angioplasty occurred in six patients (1.8%), although these lesions occurred in the analysed periods with similar frequency. In four cases, there was damage to the common iliac artery (three times on the left side, and once at the right), and in the next two cases, to the external iliac artery (once on the left and right side). In four patients the injury took place during endovascular artery enlargement, and in two cases during stent implantation. In four cases, the damage to the artery was treated by an endovascular method, in two patients a stent was implanted, in one patient a stent-graft was introduced, and in one case a spillage was sealed using a balloon. Two patients underwent classic surgery due to symptoms of hypovolaemic shock caused by bleeding into the retroperitoneal space; in one case arterial damage was sutured, and in the second patient an aortal-femoral bypass graft was implanted. Of the patients supplied by an intravascular method, in one case, because of a very large retroperitoneal haematoma and the compression symptoms associated with it, surgical drainage was necessary. In the remaining cases the postoperative course passed

wartości wskaźnika kostka–ramię. Kontrolne badanie ultrasonograficzne przeprowadzono po 3, 6 i 12 miesiącach po angioplastyce. W razie wątpliwości wykonywano angiografię tomografii komputerowej.

Wyniki

W analizowanej grupie u 132 chorych wykonano poszerzenie wewnątrznaczyniowe tętnicy biodrowej ze stentem, zaś u 196 pacjentów bez stentu. U 151 osób przeprowadzono angioplastykę biodrową po stronie prawej, u 155 po stronie lewej, zaś u 22 obustronną. U 26 chorych dodatkowo wykonano angioplastykę tętnicy udowej powierzchownej i/lub podkolanowej. Analizując liczbę przeprowadzonych angioplastyk biodrowych, stwierdzono jej znaczne zwiększenie od 2007 roku. W latach 2002–2006 wykonano ich 144, zaś w latach 2007–2009 — 184 (ryc. 1). Do jatrogennego urazu tętnic biodrowych w miejscu przeprowadzanej angioplastyki doszło u 6 chorych (1,8%), przy czym uszkodzenia te zdarzały w analizowanych okresach z podobną częstotliwością. W 4 przypadkach stwierdzono uszkodzenie tętnicy biodrowej wspólnej (3-krotnie po stronie lewej, 1 raz po stronie prawej), w kolejnych 2 — tętnicy biodrowej zewnętrznej (1 raz po stronie lewej i prawej). U 4 chorych do urazu tętnicy doszło podczas wewnątrznaczyniowego poszerzenia, zaś w 2 przypadkach przy wszczępieniu stentu. U 4 pacjentów uszkodzenie tętnicy leczono metodą wewnątrznaczyniową, u 2 osób implantowano stent, u 1 — stentgraft, zaś w 1 przypadku uszczelniono stent za pomocą balonu. Dwóch chorych ze względu na objawy wstrząsu hipowolemicznego, spowodowanego

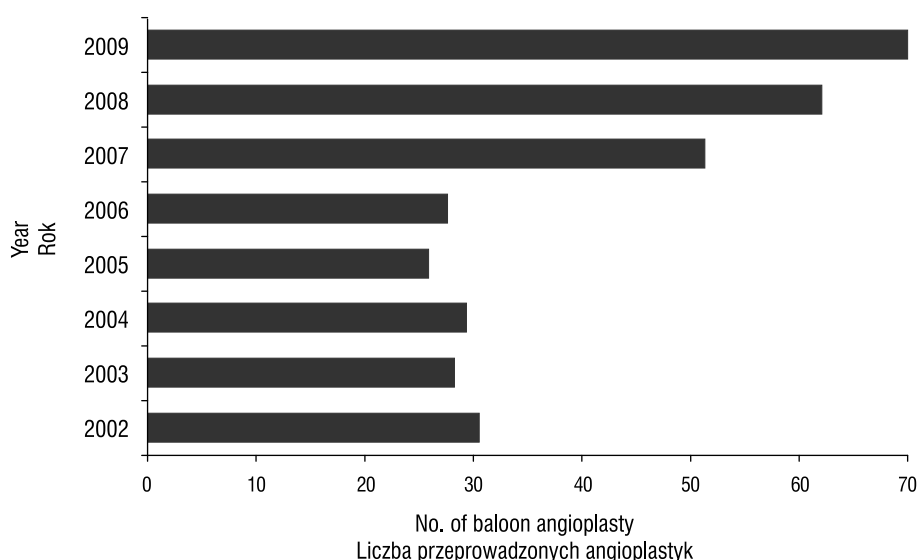


Figure 1. Number of patients who underwent balloon angioplasty of the iliac arteries in each year

Rycina 1. Liczba chorych poddanych angioplastyce balonowej tętnic biodrowych w poszczególnych latach

without complications. Among the patients who underwent classic surgery there was one case of deep vein thrombosis, which was treated conservatively, effectively, and without complications. All patients achieved satisfactory haemodynamic and clinical effects. There were no deaths. Ultrasound examinations carried out after 3, 6, and 12 months demonstrated correct patency of iliac arteries following endovascular supply, and in a patient with an implanted ilio-femoral bridge correct functioning of the structure was noted.

Discussion

The rarity of the occurrence of this complication usually results in decreased vigilance and often leads to difficulties in making a diagnosis of ruptured iliac artery. Abdominal pain is often accompanied by high-pressure widening of arteries, but their characteristic is regression after ending the expansion of a balloon. But when symptoms do not subside, and there is an additional drop in pressure, the place of perforation must be found [8, 9]. Close monitoring of pressure and pulse usually requires an additional test bench, and often also the participation of an anaesthetist. Diagnosis should be made in the primary operation since the passage of time can lead to shock and death. Finding the leakage in cases of large cracks usually poses no difficulty. Indirect signs of iatrogenic injury may be, in this situation, the movement of the urinary bladder to the side of the ruptured artery [10]. In our study, all injuries were diagnosed during the operation on the basis of arteriography (Figure 2). In one operation, the anaesthesiologist participated from the very beginning (because of the patient's cardiac burden), which greatly facilitated the monitoring of the patient's pain and early detection of pressure drop and a quick resumption of anti-shock proceedings. Another very important point is analysis of the causes of artery perforation. Based on the review of literature and our own experience in the analysis of iatrogenic iliac artery damage during angioplasty, the following issues must be taken into account: the size and nature of a balloon and/or stent, the type of used guide, the degree of artery calcification, and past history of endarterectomy and steroid therapy [6, 10–13]. Four patients operated on in our clinic demonstrated an extremely high degree of calcification of the iliac arteries, which in three cases was confirmed intraoperatively at reoperation, and one patient showed the presence of multiple calcifications in the aorta and iliac arteries in CT angiography. At the same time, in this patient, after analysis of the pictures in the control angiography, an implanted stent appeared to be a bit too large (Figure 3). Given the large iliac artery calcification and the presence of a too wide stent,

krwawieniem do przestrzeni zaotrzewnowej, operowano metodą klasyczną, w jednym przypadku zszyto uszkodzenie tętnicy, zaś u drugiego chorego wszczepiono pomost aortalno-udowy. Spośród chorych zaopatrzonych metodą wewnątrznaczyniową w jednym przypadku ze względu na bardzo dużego krwaka zaotrzewnowego i objawy uciskowe z nim związane konieczne było przeprowadzenie jego chirurgicznego drenażu. U pozostałych przebieg pooperacyjny przebiegał bez powikłań. W grupie operowanych klasycznie u 1 chorego stwierdzono zakrzepicę żył głębokich, którą skutecznie i bez powikłań leczono zachowawczo. U wszystkich pacjentów uzyskano zadowalający efekt hemodynamiczny i kliniczny, nie zanotowano zgonów. W wykonanych badaniach ultrasonograficznych po 3, 6 i 12 miesiącach wykazano prawidłową drożność tętnic biodrowych po zaopatrzeniu wewnątrznaczyniowym, zaś u chorego po wszczepionym pomoście biodrowo-udowym jego prawidłowe działanie.

Omówienie

Dość rzadkie występowanie tego powikłania zwykle powoduje uspienie czujności i często pojawiające się trudności w rozpoznawaniu pęknięcia tętnicy biodrowej. Bóle brzucha bardzo często towarzyszą wysokociśnieniowemu poszerzeniu tętnic, jednak ich cechą charakterystyczną jest ustępowanie po zaprzestaniu rozprężania balonu. Gdy jednak dolegliwości te nie ustępują, a dodatkowo notuje się zmniejszenie wartości ciśnienia, należy

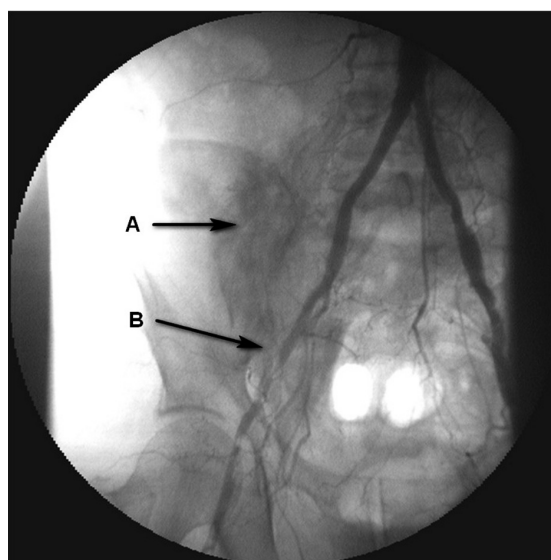


Figure 2. Classic angiography of iatrogenic iliac artery rupture. **A.** Contrast extravasated to the retroperitoneal space. **B.** Location of iliac artery injury

Rycina 2. Angiografia klasyczna jątrogennego pęknięcia tętnicy biodrowej. **A.** Wynaczyniony kontrast do przestrzeni zaotrzewnowej. **B.** Miejsce uszkodzenia tętnicy biodrowej

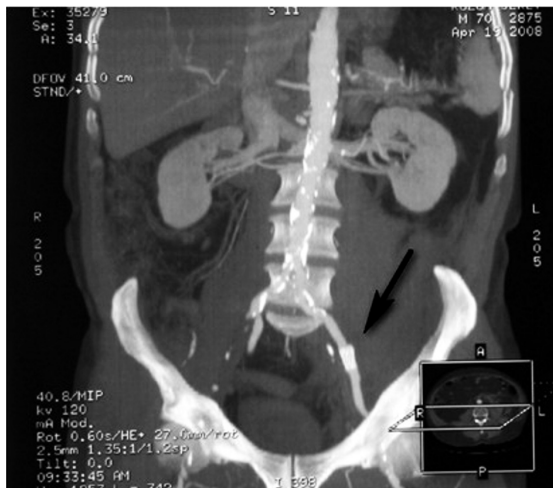

Figure 3. CT angiography showing too large stent implanted into the iliac artery (arrow labels the site of stent implantation)

Rycina 3. Angiografia tomografii komputerowej ukazująca zbyt duży stent wszczepiony do tętnicy biodrowej (strzałką oznaczono miejsce wszczepienia stentu)

it may be concluded that they were the direct cause of iatrogenic injury. In one patient the perforation was probably caused by a very flexible Terumo guidewire during bilateral common iliac artery angioplasty using a kissing-balloon method. In the last patient with iatrogenic injury there was a failure in accurate determination of the cause of damage. In the 1980s and 1990s open surgery appeared to be the only method of choice in the treatment of iatrogenic rupture of the iliac artery [4, 5, 14]. The dynamic development of endovascular methods currently allow these defects to be supplied using intravascular means, but the dynamics of bleeding and general condition of the patient must still be taken into consideration. Nowadays endovascular treatment includes three means of management: balloon sealing, implantation of stents, and stent-grafts [15–18]. Taking into account the treatment in our clinic, the site of blood leakage was supplied twice using a classical operation, while in four patients using an intravascular method. In patients reoperated due to haemorrhagic shock, in one case after partial endarterectomy, the artery was sewn, but in the second patient the degree of damage to the common iliac artery was so great that it had to be bound up by simultaneous creation of an ilio-femoral bypass bridge. In patients treated with an endovascular method, in each case five-minute balloon sealing was used, which proved to be effective in one patient. In other cases, a stent was implanted twice with additional balloon sealing, and in the third patient a stent-graft was applied. Both of these methods have proved to be equally effec-

za wszelką cenę szukać miejsca perforacji [8, 9]. Ścisłe monitorowanie ciśnienia i tętna wymaga zwykle dodatkowego stanowiska pomiarowego, a nierzadko także udziału anestezjologa. Diagnozę należy postawić jeszcze w trakcie operacji pierwotnej, gdyż upływ czasu może doprowadzić do wstrząsu i zgonu. Znalezienie miejsca przecieku przy dużych pęknięciach zwykle nie nastręcza trudności. Objawem pośrednim urazu jatrogenego może być w tej sytuacji przemieszczenie pęcherza moczowego do boku od pęknięcia tętnicy [10]. W analizowanym materiale wszystkie urazy zdiagnozowano jeszcze w trakcie trwania operacji na podstawie arteriografii (ryc. 2). W jednej operacji uczestniczył od samego początku anestezjolog (ze względu na obciążenia kardiologiczne chorego), co znacznie ułatwiło monitorowanie dolegliwości bólowych chorego, wczesne wykrycie spadku wartości ciśnienia i szybkie podjęcie postępowania przeciwwstrząsowego.

Kolejną niezwykle ważną kwestią jest analiza przyczyn perforacji tętnicy. Na podstawie przeglądu piśmiennictwa i własnych doświadczeń w analizie jatrogennych uszkodzeń tętnic biodrowych w trakcie angioplastyki trzeba wziąć pod uwagę wielkość i rodzaj zastosowanego balonu i/lub stentu, rodzaj użytego przewodnika, stopień uwapnienia tętnicy, przebytą w przeszłości endarterektomię i steroidoterapię [6, 10–13]. U 4 chorych operowanych w klinice autorów niniejszej pracy wykazano niezwykle duży stopień uwapnienia tętnic biodrowych, co w 3 przypadkach potwierdzono śródoperacyjnie podczas reoperacji, zaś u 1 chorego wykazano obecność licznych zwapnień w aorcii i tętnicach biodrowych w angiografii tomografii komputerowej. Jednocześnie u tego pacjenta po analizie zdjęć w kontrolnej angiografii wszczepiony stent wydawał się nieco za duży (ryc. 3). Uwzględniając duże uwapnienie tętnicy biodrowej i zbyt szeroki stent, można z dużym prawdopodobieństwem stwierdzić, że były one bezpośrednią przyczyną urazu jatrogenego. U 1 chorej przyczyną perforacji najprawdopodobniej było uszkodzenie bardzo giętym przewodnikiem Terumo przy wykonywaniu obustronnej angioplastyki tętnic biodrowych wspólnych metodą *kissing-balloon*. U ostatniej chorej z uszkodzeniem jatrogenym nie udało się precyzyjnie określić przyczyny uszkodzenia.

W latach 80. i 90. ubiegłego stulecia metodą z wyboru w leczeniu jatrogennych pęknięć tętnic biodrowych wydawała się jedynie operacja otwarta [4, 5, 14]. Dynamiczny rozwój metod endowaskularnych umożliwił obecnie zaopatrywanie tych uszkodzeń także sposobami wewnątrznaczyniowymi, choć nadal należy mieć na uwadze dynamikę krwawienia i stan ogólny chorego. W leczeniu wewnątrznaczyniowym uwzględnia się obecnie trzy sposoby postępowania: uszczelnienie balonem, wszczepienie stentów i stentgraftów [15–18]. Biorąc

tive. Of course, the graft implantation method seems to be much more effective and give more comfort to the surgeon's work. However, the high cost of these devices does not always allow a full range of sizes. Organization of vascular laboratories should provide full access to such equipment, which can even decide about a patient's life.

Conclusions

1. Each case of iatrogenic iliac artery injury during endovascular surgery requires an individual approach.
2. The intravascular method is the primary method for supplying this type of arterial injury.
3. In cases of major bleeding into the retroperitoneal space, patients require conversion to classical surgery.

References

1. Weibull H, Bergqvist D, Jonsson K, Karlsson S, Takolander R (1987) Complications after percutaneous transluminal angioplasty in the iliac, femoral, and popliteal arteries. *J Vasc Surg*, 5: 681–686.
2. Formichi M, Raybaud G, Benichou H, Ciosi G (1998) Rupture of the external iliac artery during balloon angioplasty: endovascular treatment using a covered stent. *J Endovasc Surg*, 5: 37–41.
3. Scheinert D, Ludwig J, Steinkamp HJ, Schröder M, Balzer JO, Biamino G (2000) Treatment of catheter-induced iliac artery injuries with self-expanding endografts. *J Endovasc Ther*, 7: 213–220.
4. Simonetti G, Rossi P, Passariello R et al (1983) Iliac artery rupture: a complication of transluminal angioplasty. *AJR Am J Roentgenol*, 140: 989–990.
5. Villarica J, Gross RC (1986) Treatment of angioplasty-related iliac-artery rupture without bypass surgery (case report). *AJR Am J Roentgenol*, 147: 389–390.
6. Allaire E, Mellièrè D, Poussier B, Kobeiter H, Desgranges P, Becquemin JP (2003) Iliac artery rupture during balloon dilatation: what treatment? *Ann Vasc Surg*, 17: 306–314.
7. Chatziioannou A, Mourikis D, Katsimilis J et al (2007) Acute iliac artery rupture: endovascular treatment. *Cardiovasc Intervent Radiol*, 30: 281–285.
8. Hamilos MI, Kochiadakis GE, Hatzidakis AA, Vardas PE (2005) Treatment of a large rupture of the external iliac artery by implantation of a coated metal stent. *Hellenic J Cardiol*, 46: 354–355.
9. Pernès JM, Auguste MA, Hovasse D, Gignier P, Lasry B, Lasry JL (1995) Long iliac stenosis: initial clinical experience with the Cragg endoluminal graft. *Radiology*, 196: 67–71.
10. Lois JF, Takiff H, Schechter MS, Gomes AS, Machleder HI (1985) Vessel rupture by balloon catheters complicating chronic steroid therapy. *AJR Am J Roentgenol*, 144: 1073–1074.
11. Puijlaert CB, Mali WP, Rosenbusch G, van Straalen AM, Klinge J, Feldberg MA (1986) Delayed rupture of the renal artery after renal percutaneous transluminal angioplasty. *Radiology*, 159: 635–637.
12. Maruo T, Yasuda S, Miyazaki S (2002) Delayed appearance of coronary artery perforation following cutting balloon angioplasty. *Catheter Cardiovasc Interv*, 57: 529–531.
13. Sobrinho G, Albino JP (2008) Delayed rupture of the external iliac artery after balloon angioplasty and stent placement. *J Vasc Interv Radiol*, 19: 460–462.
14. Cooper JC, Woods DA, Spencer P, Procter AE (1991) The development of an infected false aneurysm following iliac angioplasty. *Br J Radiol*, 64: 759–760.
15. Trehan V, Nigam A, Ramakrishnan S (2007) Iatrogenic iliac artery rupture: emergency management by longer stent-graft on a shorter balloon. *Cardiovasc Intervent Radiol*, 30: 108–110.
16. Chatziioannou A, Mourikis D, Katsimilis J et al (2007) Acute iliac artery rupture: endovascular treatment. *Cardiovasc Intervent Radiol*, 30: 281–285.
17. Parodi JC (1995) Endovascular repair of abdominal aortic aneurysms and other arterial lesions. *J Vasc Surg*, 21: 549–555.
18. Yeo KK, Rogers JH, Laird JR (2008) Use of stent grafts and coils in vessel rupture and perforation. *J Interv Cardiol*, 21: 86–99.

pod uwagę sposób postępowania w I Katedrze i Klinice Chirurgii Ogólnej i Naczyniowej II Wydziału Lekarskiego Warszawskiego Uniwersytetu Medycznego, miejsce przecieku krwi zaopatrywano 2-krotnie operacją klasyczną, zaś u 4 chorych metodą wewnątrznacyniową. U osób reoperowanych z powodu wstrząsu krwotocznego w jednym przypadku po częściowej endarterektomii udało się zszyć tętnicę, zaś u drugiego chorego stopień uszkodzenia tętnicy biodrowej wspólnej był tak duży, że trzeba było ją podwiązać, wykonując równocześnie pomost omijający biodrowo-udowy. W grupie chorych leczonych endowskularnie w każdym przypadku zastosowano 5-minutowe uszczelnienie balonem, co u 1 pacjenta okazało się skuteczne. W pozostałych przypadkach 2-krotnie wszczepiono stent z dodatkowym uszczelnieniem balonem, zaś u trzeciego chorego implantowano stentgraft. Obie te metody okazały się równie skuteczne. Oczywiście wszczepienie stentgraftu wydaje się metodą znacznie skuteczniejszą i dającą większy komfort pracy dla chirurga. Duże koszty tych urządzeń nie zawsze jednak pozwalają na posiadanie pełnej gamy ich rozmiarów. Przy organizacji pracowni naczyniowych powinno się jednak uwzględniać także pełen dostęp do tego rodzaju sprzętu, co może decydować nawet o życiu chorego.

Wnioski

1. Każdy przypadek jatrogennego urazu tętnicy biodrowej podczas operacji wewnątrznacyniowej wymaga indywidualnego podejścia.
2. Metoda wewnątrznacyniowa jest podstawową techniką przy zaopatrywaniu tego rodzaju urazów tętnicznych.
3. W przypadkach dużych krwawień do przestrzeni zaotrzewnowej konieczne jest natychmiastowe przeprowadzenie u chorego operacji klasycznej.