

# Management of extensive lower limb injuries with associated vascular injury — a case report and review of literature

## Postępowanie w rozległych obrażeniach kończyn dolnych z towarzyszącymi obrażeniami naczyń — opis przypadku i przegląd piśmiennictwa

Aleksander Łukasiewicz, Stanisław Molski

Chair and Department of General and Vascular Surgery, Collegium Medicum in Bydgoszcz, Nicolaus Copernicus University in Toruń (Katedra i Klinika Chirurgii Ogólnej i Naczyń Collegium Medicum w Bydgoszczy, Uniwersytet Mikołaja Kopernika w Toruniu)

---

### Abstract

Management of blunt injuries of lower limbs with coexistent orthopaedic and vascular lesions is one of the greatest challenges in trauma surgery. These injuries are commonly seen in young men. The aim of this publication is to describe management of such injuries, based on the case report of a man with an extensive blunt trauma of the lower limb with coexistent injuries of the osteoarticular system and major blood vessels. Management of complex injuries of lower limbs requires team cooperation of vascular surgeons and traumatology specialists. Restoration of blood supply in the injured limb seems to be a priority but exceptions from this rule are possible in cases of recent limb ischaemia. Application of temporary shunts enables orthopaedic stabilisation before the definitive vascular reconstruction takes place. Competence and experience of the operating team are prerequisites for a successful intervention.

**Key words:** lower limb injury, vascular injury, management

### Streszczenie

Leczenie tępych obrażeń kończyn dolnych z jednoczesnym uszkodzeniem układu kostno-stawowego oraz naczyń krwionośnych stanowi jedno z najtrudniejszych zadań w chirurgii urazowej. Urazy tego typu dotyczą głównie młodych mężczyzn. Celem niniejszej pracy jest omówienie, na podstawie zaprezentowanego przypadku chorego z rozległym, tępym urazem kończyny dolnej ze współistniejącym uszkodzeniem układu kostno-stawowego i dużych naczyń krwionośnych, zasad postępowania znajdujących zastosowanie w leczeniu tego typu obrażeń.

Leczenie skomplikowanych urazów kończyn dolnych wymaga sprawnego współdziałania zespołu specjalistów z zakresu chirurgii naczyniowej i traumatologii narządu ruchu. Wydaje się, że priorytetem terapii powinno być przywrócenie ukrwienia kończyny, jednak odstępstwa od tej zasady są możliwe w przypadku krótkiego czasu niedokrwienia. Zastosowanie pomostów czasowych może umożliwić przeprowadzenie stabilizacji ortopedycznej przed definitywnym zabiegiem naczyniowym. Istotnym czynnikiem warunkującym powodzenie podjętych działań są umiejętności i doświadczenie zespołu operującego.

**Słowa kluczowe:** obrażenia kończyn dolnych, obrażenia naczyń, zasady postępowania

Acta Angiol 2011; 17, 3: 219–230

---

Address for correspondence:

Aleksander Łukasiewicz

Regionalny Szpital Specjalistyczny im dr Wł. Biegańskiego w Grudziądzu, Oddział Chirurgii Naczyniowej i Kardiochirurgii

ul. Sikorskiego 32, 86–300 Grudziądz

tel: +48 (56) 641 40 89

e-mail: alukasiewicz@wp.pl

## Introduction

Management of blunt injuries of lower limbs with coexistent osteoarticular and vascular injuries is one of the greatest challenges in trauma surgery. These injuries are commonly seen in young men. Average patient age ranges between 25 and 35 years [1]. In times of peace such injuries are most commonly caused by high-energy road accidents [2]. Vascular injuries make up only a small percentage of all limb injuries, and concern approximately 1.5–4.6% of patients. In patients with osteoarticular lesions, vessel injuries are even less common, e.g. femoral vessel injuries are observed in only 0.3–1.3% of cases of femoral fracture [3]. The incidence of respective vascular lesions vary greatly. Injuries of the popliteal artery are encountered most commonly, followed by injuries of the femoral artery and arteries of the calf [4]. It should be emphasised that most vascular lesions accompany injuries of the osteoarticular system, often with extensive skin and soft tissue damage as well as damage to peripheral nerves.

Other important factors that influence patient prognosis include concomitant severe injuries of other body parts, haemorrhage, delayed reference to a specialist centre, possibility of delayed injury diagnosis due to the patient's lack of consciousness, necessity of addressing other, life-threatening injuries first, or unclear clinical picture. All these factors contribute to significantly worse results of treatment in patients with concomitant orthopaedic and vascular injuries as compared to management of isolated vascular injuries or similar lesions in upper extremities. The estimated incidence of lower extremity amputations may be more than three times as high as the incidence of upper extremity loss. Moreover, even 50% of patients with complex injuries become permanently disabled [5]. This leads to social deprivation of a significant group of young people, who cannot earn a living anymore or are deprived of other social functions and forced to rely upon social aid system resources.

The aim of this publication is to describe management of complex injuries, based on the case report of a man with an extensive blunt injury of the lower limb with associated injuries of the osteoarticular system and major blood vessels.

## Case report

A team of paramedics brought in a conscious 23-year-old patient to the emergency department of our hospital approx. 45 minutes after a traffic accident in which the patient was sitting in the passenger seat. Personnel had good verbal contact with the patient, who denied loss of consciousness. Initial assessment showed arterial hypotension of 100/50 mm Hg, accelerated pulse

## Wstęp

Leczenie tępych obrażeń kończyn dolnych z jednoczesnym uszkodzeniem układu kostno-stawowego oraz naczyń krwionośnych stanowi jedno z najtrudniejszych zadań w chirurgii urazowej. Urazy tego typu dotyczą głównie młodych mężczyzn. Średni wiek chorych według różnych autorów wynosi 25–35 lat [1]. W warunkach pokoju obrażenia takie spowodowane są w większości wysokoenergetycznymi wypadkami komunikacyjnymi [2]. Ocenia się, że urazy naczyń stanowią jedynie niewielki odsetek obrażeń kończyn w ogóle, dotycząc ok. 1,5–4,6% chorych. Przy uszkodzeniach układu kostno-stawowego ten odsetek jest jeszcze niższy, np. uszkodzenia naczyń udowych towarzyszą złamaniom kości udowej jedynie w 0,3–1,3% przypadków [3]. Częstość obrażeń poszczególnych naczyń różni się między sobą; najczęściej ulega im tętnica podkolana, a w dalszej kolejności tętnica udowa oraz tętnice goleni [4]. Należy zauważyć, że większości obrażeń naczyń towarzyszą uszkodzenia układu kostno-stawowego. W takich przypadkach stwierdza się rozległe zniszczenie skóry, tkanek miękkich, nierzadko nerwów obwodowych.

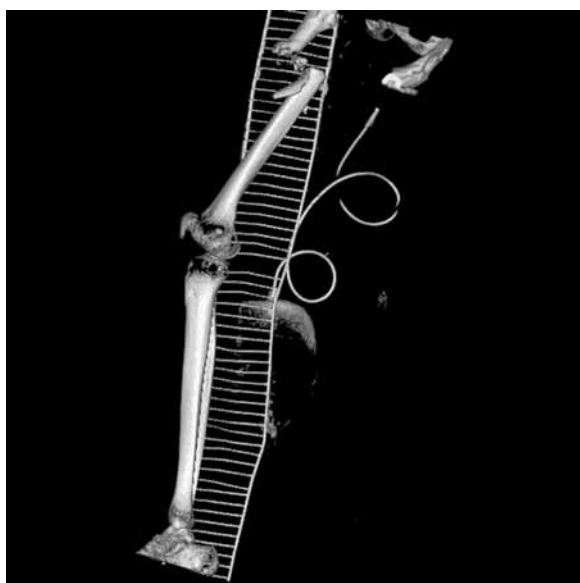
Czynnikami o istotnym znaczeniu dla rokowania w tej grupie chorych są również współistniejące ciężkie obrażenia innych okolic ciała, krwotok, opóźniony czas dotarcia do placówki specjalistycznej, nierzadko opóźnienie rozpoznania związane z nieprzytomnością, koniecznością leczenia innych zagrażających życiu obrażeń bądź niejasnym obrazem klinicznym. Wszystkie powyższe czynniki powodują, iż wyniki leczenia chorych z tępymi obrażeniami kończyn dolnych z jednoczesnym uszkodzeniem układu kostno-stawowego i naczyń krwionośnych są zdecydowanie gorsze od wyników leczenia izolowanych obrażeń naczyń oraz podobnych obrażeń w zakresie kończyn górnych. Ocenia się, że odsetek amputacji kończyn dolnych może przewyższać nawet ponad 3-krotnie odsetek amputacji w zakresie kończyn górnych. Dodatkowo nawet połowa chorych z tego typu obrażeniami pozostaje na trwałe niepełnosprawnymi [5]. Powoduje to, że znaczna grupa pacjentów pomimo młodego wieku zostaje trwale wyłączona z typowych funkcji społecznych, jak np. możliwość zarobkowania, oraz zmuszona jest korzystać ze świadczeń opieki społecznej.

Celem niniejszej pracy jest omówienie, na podstawie zaprezentowanego przypadku chorego z rozległym, tępym urazem kończyny dolnej z jednoczesnym uszkodzeniem układu kostno-stawowego i dużych naczyń krwionośnych, zasad postępowania znajdujących zastosowanie w leczeniu tego typu obrażeń.

of 110/min, pathologic mobility and severe tenderness of the right thigh, skin laceration in the perineal region up to the anal mucosa margin, laceration of the scrotum with prolapse of the right testicle, and scalping of the right inguinal region. The wound in the limb was heavily contaminated with ground and vegetal elements. In addition, bruising and coldness of the distal right leg and right foot as well as mild tenderness in the hypogastric region were observed, with no symptoms of pelvic instability. A catheter was inserted into the urinary bladder; urine was of normal colour. Laboratory tests showed mild anaemia and alcohol intoxication. Fluid therapy was commenced immediately, with resultant normalisation of haemodynamic parameters. Four erythrocyte units were prepared in case transfusion would be necessary. The fracture was temporarily stabilised with a splint. The patient was then transported to the radiology department for computed tomography, which disclosed extensive injuries necessitating examination of the abdominal cavity, pelvis minor, and the right lower extremity. Detailed examination revealed a multi-fragmented fracture of the right proximal femoral shaft with significant dislocation of bone splinters as well as haematoma of the right thigh with associated soft tissue defect (Figures 1 and 2). No injuries were found in the abdominal or pelvic cavity. Given the progressing signs of limb ischaemia, the patient was immediately transferred to the operating theatre. An extradural catheter was in-

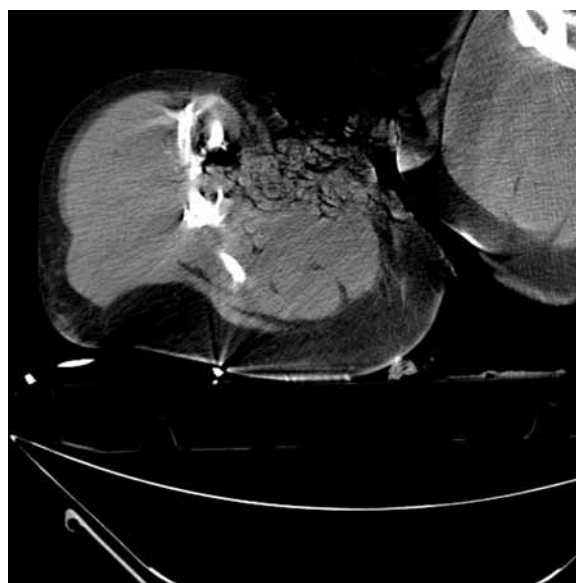## Opis przypadku

Zespół ratownictwa medycznego przewiózł przytomnego pacjenta w wieku 23 lat po wypadku komunikacyjnym (pasażer samochodu) w czasie ok. 45 min od zdarzenia do SOR Szpitala Uniwersyteckiego w Bydgoszczy. Kontakt logiczny z chorym był dobry, negocjował na utratę przytomności. We wstępnej ocenie wykazano obniżoną do 100/50 mm Hg wartość ciśnienia tętniczego krwi, przyspieszenie częstości tętna do 110/min, patologiczną ruchomość oraz znaczną bolesność w zakresie prawego uda, rozerwanie skóry krocza sięgające brzegu odbytu, rozerwanie moszny z wypadnięciem prawego jądra oraz oskalpowaniem pachwiny prawej. Rana kończyny była znacznie zanieczyszczona ziemią oraz fragmentami roślinnymi. Dodatkowo stwierdzono zasinienie i ochłodzenie obwodowej części goleni i stopy prawej oraz niewielką tkliwość w podbrzuszu bez objawów niestabilności miednicy. Założono cewnik do pęcherza moczowego, uzyskany mocz miał prawidłowe zabarwienie. W badaniach laboratoryjnych stwierdzono umiarkowaną niedokrwistość oraz stan upojenia alkoholowego. U mężczyzny niezwłocznie włączono resuscytację płynową, uzyskując normalizację parametrów hemodynamicznych. Zabezpieczono koncentrat krwinek czerwonych (4 jednostki) na wypadek konieczności przetoczenia. Złamanie tymczasowo unieruchomiono na szynie Kramera. Z SOR chorego przetransportowano do pracowni tomografii komputerowej, gdzie ze względu na



**Figure 1.** Right femoral bone fracture; computed tomography three-dimensional reconstruction

**Rycina 1.** Obraz złamania kości udowej prawej — rekonstrukcja przestrzenna badania tomografii komputerowej

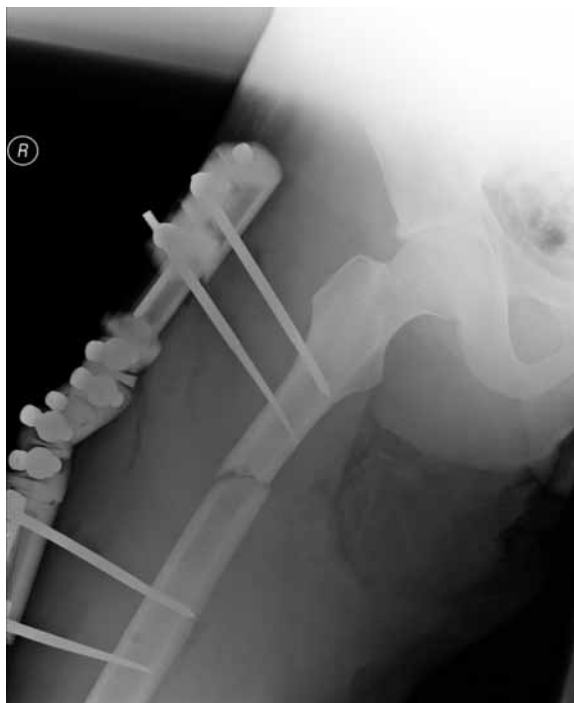

**Figure 2.** Fragmented femoral shaft with extensive skin and muscle injury in the thigh; computed tomography

**Rycina 2.** Rozkawałkowanie trzonu kości udowej z rozległym uszkodzeniem skóry i mięśni uda. Obraz tomografii komputerowej

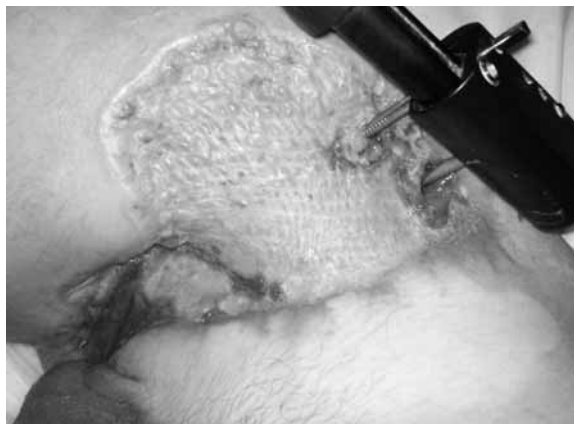served, and 2,500 units of unfractionated heparin (UFH) were administered intravenously in order to prevent thrombosis peripherally from the injury site. Due to wound contamination, a broad-spectrum antibiotic was administered (amoxicillin/clavulanic acid 1.2 g IV) with the addition of metronidazole (500 mg IV). Given the relatively short ischaemic period (approx. 2 hours), the wound was first cleaned and then external stabilisation of the fracture was performed (Figure 3). The vascular surgeon entered thereafter and constated contusion as well as occlusion of the 10 cm-long proximal part of the superficial femoral artery, laceration of the common femoral vein, and avulsion of the deep femoral vein. The latter vessel was ligated, and the axial vessels (femoral artery and vein) were reconstructed using the native great saphenous vein, with a good temporary result. The patient was transferred to the intensive care unit and on the next day to the Department of General and Vascular Surgery, given his good general condition.

On the fourth day of hospitalisation, signs of surgical site infection (purulent exudate from the wound, fever of 38°C) were observed. Cultures were performed, and sigmoid colostomy was created in order to facilitate patient care and to prevent further wound contamination. Cultures revealed *Pseudomonas aeruginosa* infection, and targeted antibiotic therapy was started (amikacin 1 g/daily IV, ceftazidime 2 × 2 g IV). Given the ongoing infection and increased energy requirement, high-energy supplements were also administered perorally. On day 12, signs of acute ischaemia were observed twice, most likely due to septic embolism. Firstly, patency restoration (embolectomy) was performed using Fogarty catheters, and a good effect was obtained (peripheral pulse palpable, good vascular reactions). The wound was decontaminated, and the abscess that had formed in the area was drained. During the second intervention, embolectomy was performed again, but intraoperative arteriography showed occlusion of peripheral vessels in the calf. Since the extremity oedema was constantly increasing, and signs of infection extended to the inguinal region and soft parts of the thigh, further interventions were limited to an extensive four-compartmental fasciotomy. Ischaemic muscles expanded thereafter, and vascular supply of the leg and proximal part of the foot improved. Continuous UFH infusion was then started, using the adequate dose to obtain double prolongation of APTT (activated partial thromboplastin time). Wound debridement in the operating theatre was also performed on consecutive days, giving good local conditions and permitting implantation of mesh grafts (Figure 4). On day 64, a prominent demarcation line was observed in the forefoot, and the trans-metatarsal amputation was



**Figure 3.** Status post external stabilisation of the fractured femur; X-ray picture

**Rycina 3.** Stan po założeniu stabilizatora zewnętrznego w złamaniu kości udowej. Zdjęcie RTG



**Figure 4.** Wound of the thigh and the perineum after mesh graft has healed in

**Rycina 4.** Rana uda i krocza po wgojeniu przeszczepu siatkowego skóry

wykryte obrażenia i charakter urazu wykonano badanie jamy brzusznej, miednicy oraz prawej kończyny dolnej. Stwierdzono wieloodłamowe złamanie proksymalnego odcinka trzonu kości udowej ze znacznym przemieszczeniem odłamów oraz krwiak uda prawego z towarzyszącym ubytkiem tkanek (ryc. 1 i 2). Nie stwierdzono patologii w obrębie jamy brzusznej i miednicy. Z uwagi na narastające w trakcie badania objawy niedokrwienia

performed. The local condition was satisfactory, and the patient was referred for definitive orthopaedic intervention, with perioral antibiotics (ciprofloxacin  $2 \times 500$  mg daily) and a therapeutic dose of low molecular weight heparin (nadroparin  $2 \times 0.6$  ml subcutaneously).

### Discussion

Coexistent vascular and orthopaedic injuries of the lower extremities remain a major and unsolved problem in traumatology. Despite the great progress observed during the last 60 years, treatment results are still far from satisfactory. Incidence of trauma-related amputations decreased from 50% at the time of World War II to approximately 20% nowadays; however, many patients still become permanently handicapped, which is a major social issue, given the young age of most affected patients [6, 7].

Increasing interest in vascular injuries accompanying osteoarticular lesions of the lower limbs has contributed to an increasing body of evidence. Numerous classifications and prognostic scores have been developed for this type of injury. The first widely acclaimed system pinpointing vascular injuries of the lower extremities was the Gustilo-Anderson classification [8]. This system concerns open fractures, and includes three grades of injury severity. In the group of type III fractures, three subgroups are delineated, with different management strategies and prognoses as to the limb function. Vascular injuries associated with open fractures are classified in type IIIc, which is characterised by the most adverse clinical course and 50–90% incidence of high-level amputations. The above-described patient was qualified to this injury group. Increasing experience in managing such injuries resulted in the development of many predictive scores, which are currently used in literature. These include the Predictive Salvage Index (PSI) developed by Howe in 1987, the Nerve injury, Ischemia, Soft tissue injury, Skeletal injury shock & Age of patient (NISSA) scale published in 1994 by McNamara, the Limb Salvage Index (LSI) proposed by Russell in 1991, and the Hannover Fracture Scale (HFS) presented in 1993 [9–12].

Currently, the most commonly used is the predictive system called the Mangled Extremity Severity Score (MESS) published in 1990, which is easiest (quickest) to apply and was verified many times in clinical practice [13]. It is based on four parameters: impact energy level, presence and severity of shock, degree of limb ischaemia, and patient age. The overall result can range from 2 to 11 points. A score of  $\geq 7$  means a very high risk of limb loss; the patient described herein was assessed to have MESS score 7.

kończyny chorego przetransportowano niezwłocznie po badaniu na salę operacyjną. Po założeniu cewnika do przestrzeni zewnątrzoponowej podano heparynę niefrakcjonowaną (UFH) w dawce 2500 jednostek dożylnie w celu zapobieżenia narastaniu zakrzepu w naczyniach położnych obwodowo od miejsca urazu oraz antybiotyku o szerokim spektrum (amoksylicyna/kwas klawulanowy 1,2 g dożylnie) z metronidazolem (500 mg dożylnie) ze względu na znaczną kontaminację rany. Biorąc pod uwagę krótki czas niedokrwienia (ok. 2 godziny), po wstępnym oczyszczeniu rany w pierwszej kolejności złamanie unieruchomiono za pomocą stabilizatora zewnętrznego (ryc. 3). Następnie do operacji włączył się chirurg naczyniowy, który stwierdził stłuczenie i niedrożność proksymalnego odcinka tętnicy udowej powierzchownej na długości ok. 10 cm oraz rozerwanie żyły udowej i oderwanie żyły głębokiej uda. Podwiązano żyłę głęboką uda oraz wykonano rekonstrukcję naczyń osiowych — tętnicy i żyły za pomocą własnej żyły odpiszczelowej, uzyskując dobry efekt doraźny. Po zabiegu chorego przetransportowano na Oddział Intensywnej Terapii, skąd po dobie pobytu w stabilnym stanie ogólnym przekazano do kliniki autorów.

W 4. dobie pobytu z uwagi na pojawienie się cech zakażenia (wyciek ropny z rany, gorączka do  $38^{\circ}\text{C}$ ) pobrano materiał na posiew oraz wyłoniono stomię na esicy w celu ułatwienia pielęgnacji chorego i zabezpieczenia przed dalszą kontaminacją rany. W badaniu mikrobiologicznym wykazano zakażenie pałeczką ropy błękitnej. Włączono celowaną antybiotykoterapię (amikacyna 1 g/dz. dożylnie oraz ceftazydim  $2 \times 2$  g dożylnie). Z uwagi na rozwój infekcji i zwiększone zapotrzebowanie energetyczne włączono dodatkowe dożywianie doustne preparatami wysokoenergetycznymi. W 12. dobie pobytu w klinice 2-krotnie wystąpiły objawy ostrego niedokrwienia, prawdopodobnie w mechanizmie septycznej zatorowości. W trakcie pierwszego zabiegu cewnikami Fogarty'ego udrożniono tętnicę udową z dobrym efektem (tętno wyczuwalne na stopie, prawidłowa gra naczyniowa). Równocześnie opróżniono i zadrenowano stwierdzony ropień okolicy złamania oraz oczyszczono ranę. W przeprowadzonej w trakcie drugiego zabiegu, po ponownej embolotomii, śródoperacyjnej arteriografii wykazano niedrożność obwodowych odcinków naczyń goleni. Z powodu narastającego obrzęku kończyny oraz obecności zakażenia w pachwinie i tkankach miękkich uda dalsze działania ograniczono do rozległej czteroprzędziowej fasciotomii. Uzyskano odbarczenie niedokrwionych mięśni i poprawę ukrwienia kończyny w zakresie goleni i bliższej połowy stopy. Po zabiegu do leczenia włączono ciągły wlew UFH w dawce 2-krotnie wydłużającej czas kaolinowo-kefalinowy (APTT).

In patients with vascular lesions coexisting with orthopaedic injuries, priority is given to life-saving procedures, followed by attempts to maximally shorten limb ischaemia. Time span from trauma to successful revascularisation of more than 6 hours was proved to correlate significantly with increased incidence of amputations. Experimental animal studies show that irreversible muscle injury may develop as early as 4 hours after ischaemia onset [14]. In 2009, a meta-analysis concerning these issues was published. Its results showed that with successful limb revascularisation performed more than 6 hours from injury, the number of amputations increased from 13% to 39% [7]. However, many authors emphasise that limb revascularisation is still meaningful more than 6 hours from injury, but worse treatment results should be expected [15].

In daily practice, the interval between injury and revascularisation often exceeds 6 hours [16]. This can be caused by various factors, including delayed transfer to the hospital, injuries of other body parts, some of them life-threatening, unclear clinical picture, delay due to prolonged diagnostic procedures, or logistic problems due to too few experienced surgical teams available at the institution. The most important issues in the hospital setting are early diagnosis and avoidance of unnecessary diagnostic procedures.

Physical examination, especially if often repeated, remains a valuable tool in assessment of limb perfusion [17]. Apprehension of the so-called "solid" signs of vascular injury, including arterial haemorrhage, presence of an augmenting pulsating haematoma, vascular murmur over the injury site, or distal lack of pulse is an indication to perform urgent surgical exploration without further radiologic diagnostics [18]. Patient qualification for further interventions becomes problematic when signs are less pronounced, e.g. peripheral pulse is just slightly weaker, haematoma is not pulsating, limb discoloration or cooling is mild, neurological deficit appears, or no signs of vascular injury can be noticed. However, the type of orthopaedic injury (e.g. luxation of the popliteal articulation) can be a clue to possible vascular injury. The diagnostic method of choice in such cases is the continuous wave Doppler (so-called "blind Doppler"). The results of this examination, with ankle brachial pressure index (ABI) over 0.9, permit excluding with a high probability any vascular lesions requiring immediate surgical reconstruction. In a prospective study by Johansen et al., vascular complications occurred in only 5 patients in the group of 83 persons with ABI over 0.9, and in none of them was immediate intervention necessary [19]. Finding an ABI value of less than 0.9 is an indication for possible vascular injury, requiring further evaluation.

W kolejnych dobach powtarzano chirurgiczne oczyszczenie rany w warunkach sali operacyjnej, co umożliwiło przygotowanie rany i jej pokrycie siatkowymi przeszczepami skóry (ryc. 4). W 64. dobie pobytu po uzyskaniu wyraźnej linii demarkacyjnej na przodostopiu wykonano amputację na poziomie śródstopia. Po uzyskaniu satysfakcjonującego stanu miejscowego chorego z zaleceniem doustnej antybiotykoterapii (cyprofloksacyna 500 mg 2 × dz.) oraz przyjmowania terapeutycznych dawek heparyny drobnocząsteczkowej (nadroparyna 2 × 0,6 ml podskórnie) skierowano do dalszego definitywnego zaopatrzenia ortopedycznego.

### Omówienie

Współistniejące obrażenia naczyń i układu kostno-stawowego kończyn dolnych stanowią istotny i dotychczas nierozwiązany problem medycyny urazowej. Pomimo osiągniętego w tej dziedzinie w ciągu ostatnich 60 lat ogromnego postępu nadal efekty leczenia nie są w pełni satysfakcjonujące. I chociaż odsetek amputacji urazowych spadł z 50% w okresie drugiej wojny światowej do około 20% w czasach współczesnych, to nadal znaczna część chorych pozostaje na trwale niepełnosprawna, co biorąc pod uwagę ich z reguły młody wiek, stanowi istotny problem społeczny [6, 7].

Zainteresowanie problematyką urazów naczyń towarzyszących obrażeniom kości i stawów kończyn dolnych spowodowało znaczny rozwój wiedzy na ten temat. Stworzono liczne klasyfikacje oraz skale rokownicze dla tego typu urazów. Pierwszym powszechnie przyjętym systemem klasyfikacyjnym, w którym zwrócono uwagę na wagę obrażeń naczyń w urazach kończyn dolnych, była klasyfikacja Gustilo-Andersona [8]. Dotyczy ona podziału złamań otwartych i wyróżnia 3 główne stopnie ciężkości obrażeń, a w stopniu trzecim 3 podgrupy różniące się zalecanym postępowaniem i rokowaniem co do dalszej funkcji kończyny. Obrażenia naczyń towarzyszące otwartym złamaniom zakwalifikowano do grupy IIIc — o najcięższym przebiegu z odsetkiem wysokich amputacji wahającym się w granicach 50–90%. Do takiej właśnie grupy zakwalifikowano chorego z niniejszego opisu przypadku. Wzrost doświadczenia w leczeniu tego typu obrażeń zaowocował w kolejnych latach powstaniem wielu skal predykcyjnych, na których opiera się większość współczesnych publikacji: *Predictive Salvage Index (PSI)* zaproponowana przez Howe w 1987 roku, *Nerve injury, Ischemia, Soft tissue injury, Skeletal injury shock & Age of patient (NISSA)* opublikowana w 1994 roku przez McNamarę, *Limb Salvage Index (LSI)* zaproponowana przez Russella w 1991 roku, *Hannover Fracture Scale (HFS)* przedstawiona w 1993 roku [9–12].

Occasionally continuous wave Doppler is not feasible, e.g. in cases of extensive leg crushing. Advanced arterial calcification, e.g. in patients with many years of diabetes history, may give false high ABI results. These issues do not limit the utility of this method. This simple and cheap investigation may, in many unclear cases, direct the course of treatment and affect its results.

Many authors currently consider angiographic computed tomography (angio-CT) as a valuable diagnostic tool in difficult cases. This method is highly sensitive and specific, with results comparable to digital subtraction angiography (DSA) in many studies [20, 21]. Angio-CT is less invasive, cheaper, and provides three-dimensional pictures of the osteoarticular system, which can be of utmost importance for orthopaedic intervention planning. However, despite its indubitable values, angio-CT has several limitations, including the necessity of contrast application, with possible resulting complications, especially kidney injury. Patients with limb injuries involving extensive tissue crushing and hypovolaemia appear to be more susceptible to renal toxicity after contrast medium application than other patients in the general population. It should also be remembered that obtaining the final result may take some time, which can negatively affect patient prognosis. Angio-CT should be performed exclusively in patients with unclear results of other examinations. Such a strategy permits thorough diagnostics but does not delay therapy in patients with clear-cut signs.

Diagnostic procedures performed in the department of radiology, including DSA or magnetic resonance angiography, give a detailed picture of the vessel system but are not recommended in routine diagnostics in patients with extensive limb injuries given the delay in obtaining results and the possibility of complications with vascular access or evident clinical picture [22, 23].

Intraoperative angiography remains an important imaging tool in patients with extensive lower limb crush injuries [24]. It is recommended in unclear cases, especially in patients with multilevel injuries in which the exact location of the lesion is not known or in cases of knee and calf injuries, when the popliteal artery and vessels below its trifurcation level need to be visualised [25].

When the patient arrives at the operation theatre, good cooperation of the orthopaedic and the vascular teams is of paramount importance. The time sequence of bone stabilisation and vascular reconstruction procedures is not established. Given the pathomechanism of the injury and the great vulnerability of soft tissue elements, especially skeletal muscles, to ischaemia, one should expect that vascular surgery procedures should be given priority. However, it should be noted that bone stabilisation procedures carry the risk of damaging new-

Obecnie ze względu na szybkość oceny i wielokrotnie potwierdzoną skuteczność kliniczną najczęściej wykorzystuje się skalę predykcyjną *Mangled Extremity Severity Score* (MESS) opublikowaną w 1990 roku [13]. Na podstawie 4 parametrów: energii urazu, obecności i ciężkości wstrząsu, stopnia niedokrwienia kończyny oraz wieku chorego, ciężkość urazu można określić w skali od 2 do 11 punktów. Uzyskanie wyniku  $\geq 7$  punktów wskazuje na bardzo wysokie ryzyko utraty kończyny (pacjent w niniejszym opisie przypadku otrzymał 7 punktów w skali MESS).

Priorytetem postępowania u chorych z obrażeniami naczyń towarzyszącymi uszkodzeniom układu kostno-stawowego, oprócz oczywiście czynności ratujących życie, jest maksymalne skrócenie czasu niedokrwienia kończyny. Udowodniono, że przedłużanie się czasu od urazu do skutecznej rewaskularyzacji powyżej 6 godzin wiąże się z istotnym wzrostem częstości amputacji. Wyniki prac doświadczalnych przeprowadzonych na zwierzętach wskazują, że nieodwracalne zmiany w mięśniach pojawiają się często już po 4 godzinach niedokrwienia [14]. Opublikowana w 2009 roku metaanaliza badań dotyczących tego zagadnienia wykazała wzrost odsetka amputacji z 13% do 39% w przypadku przywrócenia krążenia w kończynie po więcej niż 6 godzinach od urazu [7]. Należy zauważyć, że wielu autorów podkreśla wartość rewaskularyzacji kończyny również w czasie powyżej 6 godzin od urazu, jednak w takich przypadkach należy się liczyć z gorszymi wynikami leczenia [15].

W praktyce klinicznej czas od urazu do odtworzenia krążenia często przekracza 6 godzin [16]. Przyczyn tego stanu rzeczy może być kilka: opóźnienie w dotarciu do szpitala, obrażenia innych okolic ciała stanowiące często bezpośrednie zagrożenie życia, niejasny obraz kliniczny, opóźnienia spowodowane przedłużającą się diagnostyką, trudności organizacyjne spowodowane małą liczbą doświadczonych zespołów chirurgicznych itp. W aspekcie udzielania pomocy w szpitalu najistotniejsze są dwa czynniki: wczesne rozpoznanie oraz unikanie niepotrzebnej diagnostyki.

Badanie kliniczne, zwłaszcza seryjnie powtarzane, jest wartościowym narzędziem oceny stanu ukrwienia kończyny [17]. Obecność tzw. „mocnych” objawów uszkodzenia naczyń, takich jak krwotok tętniczy, obecność powiększającego się, tętniącego krwiaka, szmer naczyniowy nad miejscem urazu czy brak tętna obwodowo od urazu, jest wskazaniem do pilnej eksploracji chirurgicznej bez dalszej diagnostyki obrazowej [18]. Problemy z prawidłową kwalifikacją chorych do dalszych działań pojawiają się w momencie, gdy objawy są mniej wyrażone: występuje jedynie osłabienie wyczuwalnego obwodowo tętna, nietętniący krwiak, niewiel-

ly-established vascular anastomoses. In 2002 McHenry et al. published a study which revealed that patients who first underwent orthopaedic stabilization required fasciotomy increasingly; however, the difference did not reach significance [26]. The meta-analysis published in 2009 by Fowler et al. showed no significant differences between incidences of amputations between respective surgical procedures performed in different orders [27]. However, it should be emphasised that the average duration of fracture stabilisation did not exceed 45 minutes in all studies included in the meta-analysis [28, 29]. Starr et al. pointed out the necessity of realistic assessment of stabilisation procedure duration so as to avoid prolonged ischaemia [30].

The application of temporary vascular shunts, both arterial and venous, can be of benefit in cases of expected prolonged ischaemia during bone stabilisation procedures [31]. The majority of experience in these procedures has been gained during times of warfare. A paper published in 2009 and concerning a group of 125 patients revealed a trend towards better treatment results and fewer amputations after application of temporary shunts; however, the difference was not statistically significant [32]. Moreover, temporary shunt application enables assessment of soft tissue viability and thus facilitates decision making as to the necessity of primary amputation in order to avoid further prolonged and possibly unsuccessful treatment [33]. In cases when both arterial and venous shunts are utilized and limb ischaemia is prolonged (over 4 hours), some authors postulate the using a venous shunt later, allowing blood in the vascular bed of ischaemic limb to evacuate [7].

There is no reliable evidence concerning optimal bone stabilisation strategies; however, most authors prefer internal stabilisation in all cases without tissue contamination. In patients like the one we have described, external stabilisation is advised, given the massive wound contamination and skin defect. Some authors described a higher risk of osteomyelitis in similar cases if internal stabilisation was performed [34].

Despite significant progress in endovascular operative techniques in patients with extensive limb injuries, including orthopaedic and vascular lesions, priority should be given to surgical procedures. There are single reports on the efficacy of endovascular procedures, which can be complementary to open surgery. However, surgical reconstruction remains the main strategy in vascular reparation procedures in cases with multilevel vessel injury or wound contamination [35, 36]. All vessel reconstruction techniques can be applied, including direct vessel suturing, patch sewing, or application of a vascular graft, with the native great saphenous vein

kie zasinienie i ochłodzenie kończyny, pojawia się deficyt neurologiczny bądź gdy objawy uszkodzenia naczyń nie występują, ale stwierdzony uraz ortopedyczny typowo wiąże się z uszkodzeniem naczyń, np. zwichnięcie stawu kolanowego. Zalecany narzędnem diagnostycznym pierwszego rzutu jest ocena przepływu za pomocą ultradźwiękowego detektora przepływu (tzw. „ślepy Doppler”). Wynik badania, tj. wartość wskaźnika kostka/ramię (ABI) powyżej 0,9, z dużym prawdopodobieństwem wyklucza istotne obrażenia naczyń wymagające natychmiastowej rekonstrukcji chirurgicznej. W prospektywnym badaniu Johansena i wsp. w grupie 83 chorych ze wskaźnikiem powyżej 0,9 powikłania naczyniowe wystąpiły jedynie u 5 chorych, z których u żadnego nie była konieczna interwencja w trybie pilnym [19]. Stwierdzenie ABI poniżej 0,9 upoważnia do podejrzenia uszkodzenia naczyń i podjęcia dalszych działań. Oczywiście nie zawsze istnieje możliwość przeprowadzenia badania ze względu na charakter urazu, np. rozległe zmiążdżenie goleni. Należy również pamiętać o fałszywie zawyżonych wartościach ABI u chorych ze stwardnieniem tętnic goleni w przebiegu np. wieloletniej cukrzycy. Powyższe ograniczenia nie zmniejszają jednak w sposób istotny wartości metody i trzeba podkreślić, że w przypadkach wątpliwych to tanie i proste badanie w sposób istotny może wpłynąć na tok leczenia oraz jego wynik.

Obecnie wielu autorów uważa angiografię tomografii komputerowej (angio-CT) za wartościowe rozszerzenie diagnostyki w przypadkach wątpliwych. W licznych doniesieniach charakteryzowała się ona wysoką czułością i specyficnością, porównywalną z cyfrową angiografią subtrakcyjną (DSA) [20, 21]. Metodę cechuje mniejsza inwazyjność, koszt oraz możliwość uzyskania przestrzennej rekonstrukcji także układu kostnego, co może mieć znaczenie dla sposobu zaopatrzenia ortopedycznego. Pomimo niewątpliwych zalet należy jednak pamiętać o kilku czynnikach ograniczających zastosowanie tej metody diagnostycznej. Naraża ona chorego na powikłania związane z podaniem kontrastu, przede wszystkim uszkodzenie nerek. Wydaje się, że pacjenci z urazami kończyn z rozległym zmiążdżeniem tkanek miękkich oraz często z hipowolemią są bardziej niż standardowa populacja narażeni na nefrotoksyczność podawanego kontrastu. Nie można również zapominać o tym, że uzyskanie wyniku badania może być odsunięte w czasie, co może spowodować pogorszenie wyników leczenia. Wykonywanie angio-CT należy ograniczyć do populacji chorych, w przypadku których istnieją wątpliwości, co z jednej strony umożliwi dokładną diagnostykę, a z drugiej nie narazi na opóźnienie w leczeniu pacjentów z ewidentnymi objawami.



as the vessel of choice. The benefits of using a vein from the contralateral, unaffected limb are undeniable, since patency of the ipsilateral great saphenous vein markedly improves blood return from the injured limb, reducing the risk of venous hypertension and resultant complications. In cases of associated injuries of venous trunks above the level of the popliteal vein, reconstruction attempts should be undertaken. These usually give good results and decrease incidence of long-term complications.

Reconstruction of vein injuries is a controversial issue, and contradictory results can be found in literature [37, 38]. In our institution, vein reconstruction is performed after successful artery reconstruction, if the main outflow route from the limb (vessel trunk proximal to popliteal vein) is injured. This strategy reflects some of the opinions published so far in literature [7, 39].

Acute compartment syndrome is a common consequence of successful revascularisation procedures. It is most often diagnosed when pressure inside muscle compartments exceeds 30 mm Hg. Rising pressure first compromises venous efflux, which, together with increased vessel permeability due to acute ischaemia, results in increased volume of extravasated fluid, leading to further pressure augmentation. When intracompartmental pressure is 20 mm Hg below the value of diastolic pressure, muscle injury commences, which can lead to necrosis within 8 hours [40]. The pace and spatial extent of the pressure rise in muscle compartments depend on numerous factors, including the degree of microvascular injuries, which is directly proportional to ischaemia duration. Soft tissue haematomas, muscle injuries with acute inflammation-related oedema, or sequelae of a vigorous fluid therapy, leading to augmented extravasal fluid volume, all contribute to muscle oedema and compression in patients with limb injuries. All these issues make patients with coexistent orthopaedic and vascular injuries particularly vulnerable to acute compartment syndrome, which, if not diagnosed early, can result in the necessity of limb amputation or significant functional handicap due to muscle group loss. This complication is most often seen in the leg but can also occur in the thigh [41].

Published data suggest that acute compartment syndrome can occur in 60–80% of patients with extensive limb injuries [42, 43]. In the 1990s some authors recommended routine fasciotomy in complex limb injuries [44]. Given the risk of possible complications of this procedure, routine percutaneous monitoring of intracompartmental pressure is currently recommended, with fasciotomy advised if the pressure value surpasses the point of 30 mm Hg below the actual diastolic blood pressure. Open four-compartment fasciotomy with two inci-

Badania diagnostyczne, takie jak cyfrowa arteriografia subtrakcyjna (DSA) wykonywana w zakładzie radiologii, angiografia rezonansu magnetycznego, choć w sposób dokładny obrazują stan naczyń krwionośnych, to ze względu na związane z nimi opóźnienie, możliwe powikłania dostępu naczyniowego oraz często oczywisty obraz kliniczny nie są zalecane w rutynowej diagnostyce chorych z rozległymi obrażeniami kończyn [22, 23].

Ważną techniką obrazowania naczyń u takich osób pozostaje śródoperacyjna arteriografia [24]. Zaleca się ją w przypadkach wątpliwości diagnostycznych szczególnie u chorych z obrażeniami wielopoziomowymi, gdy lokalizacja urazu naczynia nie jest pewna, oraz z urazami okolicy kolana i goleni, gdy konieczne jest uwidocznienie tętnicy podkolanowej i naczyń poniżej jej trójpodziału [25].

Z chwilą przyjazdu chorego na salę operacyjną dalszy przebieg leczenia zależy od dobrej współpracy zespołów ortopedycznego i chirurgicznego. Dotychczas nie ustalono kolejności wykonania stabilizacji kości oraz rekonstrukcji naczyniowej. Wprawdzie analizując patofizjologię urazu i znaczną wrażliwość tkanek miękkich — w szczególności mięśni na niedokrwienie — z jednej strony wydawać by się mogło, że priorytet działania należy do chirurgów naczyniowych, jednak z drugiej zwraca się również uwagę na możliwość uszkodzenia zespołów naczyniowych w trakcie stabilizacji kości. W 2002 roku McHenry i wsp. opublikowali analizę, z której wynikało, że pacjenci, u których jako pierwszą wykonano stabilizację ortopedyczną, wymagali częstszej fasciotomii, jednak różnica ta nie była istotna statystycznie [26]. Przeprowadzona w 2009 roku przez Fowlera i wsp. metaanaliza nie wykazała istotnych różnic w zakresie odsetka amputacji w zależności od kolejności zabiegów chirurgicznych [27]. Należy jednak podkreślić, że przeciętny czas wykonania stabilizacji złamań w badaniach wykorzystanych do metaanalizy nie przekraczał 45 min [28, 29]. Starr i wsp. zwrócili uwagę na konieczność realistycznej oceny czasu wykonania stabilizacji w celu uniknięcia przedłużania się niedokrwienia [30].

Pewnym rozwiązaniem problemu przedłużającego się niedokrwienia w trakcie stabilizacji układu kostnego mogą być czasowe pomosty naczyniowe, zarówno tętnicze, jak i żyłne [31]. Największe doświadczenie w zastosowaniu tego typu urządzeń zdobyto w trakcie konfliktów zbrojnych. W 2009 roku opublikowano opartą na wynikach leczenia 125 chorych pracę, w której wskazano na trend w kierunku poprawy wyników leczenia chorych (mniejszy odsetek amputacji), u których zastosowano pomost czasowy, jednak różnica ta nie osiągnęła istotności statystycznej [32]. Dodatkową korzyścią z użycia pomostu czasowego może być możliwość oceny żywotności tkanek miękkich oraz

sions on the lateral and medial side of the leg is recommended [45]. In cases of acute compartment syndrome in the thigh, incisions should be made longitudinally on the lateral thigh, thus decompressing both the anterior and the posterior compartments. In cases of sustained high pressure in the adductor compartment, a separate medial incision should be made for decompression [45]. Fasciotomy permits the assessment of muscle condition. Normal colour and preserved contractile activity in response to mechanical or electric stimuli confirm muscle viability. The lack of these features in two or more muscle groups may be an indication for amputation [46].

### Conclusions

Management of complex injuries of lower limbs requires team cooperation of vascular surgeons and traumatology specialists. Restoration of blood supply in the injured limb should be a priority, but exceptions from this rule are possible in cases of short limb ischaemia. Application of temporary shunts enable orthopaedic stabilisation before the definitive vascular reconstruction takes place. Competence and experience of the operating team are prerequisites for a successful intervention.

Financial support: own resources of the Chair and Department of general and Vascular Surgery, *Collegium Medicum*, Nicolaus Copernicus University.

### References

1. Bilgen S, Turkmen N, Eren B, Fedakar R (2009) Peripheral vascular injury-related deaths. *Ulus Travma Acil Cerrahi Derg.* 15: 357–61.
2. Abou-Sayed H, Berger DL (2002) Blunt lower-extremity trauma and popliteal artery injuries revisiting the case for selective arteriography. *Arch Surg.* 137: 585–589.
3. Kluger Y, Gonze MD, Paul DB et al (1994) Blunt vascular injury associated with closed mid-shaft femur fracture: a plea for concern. *J Trauma.* 36: 222–225.
4. Huynh TT, Pham M, Griffin LW et al (2006) Management of distal femoral and popliteal arterial injuries. *Am J Surg.* 192: 773–778.
5. Weaver FA, Papanicolaou G, Yellin AE (1996) Difficult peripheral vascular injuries. *Surg Clin North Am.* 76: 843–859.
6. DeBakey ME, Simeone FA (1946) Battle injuries of the arteries in World War II. Improving lower limb salvage following fractures with vascular injury: a systematic review and new management algorithm. *Ann Surg.* 123: 534–571.
7. Glass GE, Pearse MF, Nanchahal J (2009) Improving lower limb salvage following fractures with vascular injury: a systematic review and new management algorithm. *J Plast Rec Aesth Surg.* 62: 571–579.
8. Gustilo RB, Anderson JT (1976) Prevention of infection in the treatment of one thousand and twenty-five open fractures of long bones: Retrospective and prospective analysis. *J Bone Joint Surg Am.* 58: 453–458.

ewentualna decyzja o wykonaniu pierwotnej amputacji w celu uniknięcia dalszego, długotrwałego i zakończono niepowodzeniem leczenia [33]. Przy zastosowaniu jednocześnie pomostu tętniczego i żylnego niektórzy badacze zalecają późniejsze założenie pomostu żylnego w przypadku długotrwałego niedokrwienia (powyżej 4 godzin) w celu usunięcia krwi zalegającej w łożysku naczyniowym niedokrwionej kończyny [7].

Nie istnieją wiarygodne dane dotyczące sposobu stabilizacji kości, jednak większość autorów preferuje stabilizację wewnętrzną we wszystkich przypadkach, w których nie doszło do znaczącego zanieczyszczenia tkanek. W przypadkach takich jak opisywany w niniejszej pracy, ze znaczną kontaminacją rany i rozległym uszkodzeniem tkanek miękkich oraz ubytkiem skóry, zaleca się założenie stabilizacji zewnętrznej. Istnieją doniesienia o zwiększonym ryzyku zapalenia kości po zastosowaniu fiksacji wewnętrznej w takich przypadkach [34].

Dotychczas pomimo znacznego rozwoju zabiegowych technik śródnaczyniowych u chorych z rozległymi obrażeniami kończyn ze współistniejącymi obrażeniami układu kostno-stawowego i naczyniowego priorytet pozostawia się działaniom chirurgicznym. Jakkolwiek istnieją pojedyncze doniesienia o skuteczności technik endowaskularnych i podkreśla się ich komplemetarność w stosunku do leczenia operacyjnego, to ze względu na charakter urazów, czyli częste przerwania ciągłości naczyń oraz towarzyszącą kontaminację ran, nadal rekonstrukcja chirurgiczna stanowi podstawę działania w takich przypadkach [35, 36]. Zastosowanie znajdują tutaj wszystkie techniki rekonstrukcji naczyniowej, takie jak bezpośrednie zszywanie, zszywanie naczyń z użyciem łaty czy wszycie wstawki naczyniowej. Materiałem pierwszego rzutu jest własnopochodna żyła odpiszczelowa. Podkreśla się zalety użycia żyły z kończyny zdrowej, ponieważ zachowanie odpływu krwi z uszkodzonej kończyny przez żyłę odpiszczelową w sposób istotny zmniejsza ryzyko wystąpienia nadciśnienia żylnego i jego powikłań. W przypadku towarzyszących obrażeń osiowych naczyń żylnych od poziomu żyły podkolanowej należy podjąć próbę ich rekonstrukcji ze względu na dobre wyniki oraz mniejszy odsetek powikłań odległych.

Rekonstrukcja uszkodzonych żył jest sprawą kontrowersyjną. Publikacje na ten temat przynoszą sprzeczne informacje [37, 38]. W ośrodku autorów niniejszej pracy rekonstrukcję naczyń żylnych przeprowadza się po skutecznej rekonstrukcji tętniczej, w sytuacjach gdy uszkodzona jest główna droga odpływu krwi z kończyny, czyli naczynie osiowe proksymalnie od poziomu żyły podkolanowej. Stanowisko takie znajduje potwierdzenie w piśmiennictwie [7, 39].

9. Howe HR Jr, Poole GV Jr, Hansen KJ et al (1987) Salvage of lower extremities following combined orthopedic and vascular trauma: A predictive salvage index. *Am Surg*, 53: 205–208.
10. McNamara MG, Heckman JD, Corley FG (1994) Severe open fractures of the lower extremity: A retrospective evaluation of the Mangled Extremity Severity Score (MESS) *J Orthop Trauma*, 8: 81–87.
11. Russell WL, Sailors DM, Whittle TB, Fisher DF Jr, Burns RP (1991) Limb salvage versus traumatic amputation: A decision based on a seven-part predictive index. *Ann Surg*, 213: 473–481.
12. Tscherne H, Oestern HJ (1982) A new classification of soft-tissue damage in open and closed fractures. *Unfallheilkunde*, 85: 111–115.
13. Helfet DL, Howey T, Sanders R, Johansen K (1990) Limb salvage versus amputation: preliminary results of the mangled extremity severity score. *Clin Orthop Relat Res*, 256: 80–86.
14. Labbe R, Lindsay T, Walker PM (1987) The extent and distribution of skeletal muscle necrosis after graded periods of complete ischemia. *J Vasc Surg*, 6: 152–157.
15. Kootstra G, Schipper JJ, Boontje AH, Klasen HJ, Binnendijk B (1976) Femoral shaft fracture with injury of the superficial femoral artery in civilian accidents. *Surg Gynecol Obstet*, 142: 399–403.
16. DiChristina DG, Riemer BL, Butterfield SL, Burke CJ 3<sup>rd</sup>, Herron MK, Phillips DJ (1994) Femur fractures with femoral or popliteal artery injuries in blunt trauma. *J Orthop Trauma*, 8: 494–503.
17. Stannard JP, Sheils TM, Lopez-Ben RR, McGwin G Jr, Robinson JT, Volgas DA (2004) Vascular injuries in knee dislocations: the role of physical examination in determining the need for arteriography. *J Bone Joint Surg Am*, 86-A: 910–915.
18. Redmond JM, Levy BA, Dajani KA, Cass JR, Cole PA (2008) Detecting vascular injury in lower-extremity orthopedic trauma: the role of CT angiography. *Orthopedics*, 31: 761–767.
19. Johansen K, Lynch K, Paun M, Copass M (1991) Non-invasive vascular tests reliably exclude occult arterial trauma in injured extremities. *J Trauma*, 1: 515–519.
20. Inaba K, Potzman J, Munera F (2006) Multi-slice CT angiography for arterial evaluation in the injured lower extremity. *J Trauma*, 60: 502–506.
21. Albrecht T, Foert E, Holtkamp R et al (2007) 16-MDCT angiography of aortoiliac and lower extremity arteries: comparison with digital subtraction angiography. *Am J Roentgenol*, 189: 702–711.
22. Doody, Given MF, Lyon SM (2008) Extremities — indications and techniques for treatment of extremity vascular injuries. *Injury Int J Care Injured*, 39: 1295–1303.
23. Howard PW, Makin GS (1990) Lower limb fractures with associated vascular injury. *J Bone Joint Surg Br*, 72-B: 116–120.
24. Seligson D, Ostermann PAW, Henry SL, Wolley T (1994) The management of open fractures associated with arterial injury requiring vascular repair. *J Trauma*, 37: 938–940.
25. Callcut RA, Acher CW, Hoch J, Tefera G, Turnipseed W, Mell MW (2009) Impact of intraoperative arteriography on

Skutecznie wykonana rewaskularyzacja często wiąże się z wystąpieniem zespołu ciasnoty przedziałów powięziowych. Typowo rozpoznaje się go, gdy ciśnienie wewnątrz przedziałów powięziowych przekracza 30 mm Hg. Wzrost ciśnienia w początkowym okresie powoduje upośledzenie odpływu żylnego, co wraz ze wzrostem przepuszczalności naczyń towarzyszącym ostremu niedokrwieniu skutkuje zwiększaniem objętości płynu pozanaczyniowego, która dodatkowo podwyższa ciśnienie. W momencie gdy ciśnienie wewnątrz przedziału osiąga poziom 20 mm Hg poniżej ciśnienia rozkurczowego, rozpoczyna się proces uszkodzenia mięśni, który w ciągu 8 godzin może doprowadzić do ich martwicy [40]. Szybkość i zakres narastania ciśnienia w przedziałach powięziowych zależą od wielu czynników, przede wszystkim od stopnia uszkodzenia mikrokrążenia, które bezpośrednio wiąże się z czasem trwania niedokrwienia. Czynnikiem dodatkowo nasilającym obrzęk mięśni u chorych z obrażeniami kończyn są obecność krwiaków w tkankach miękkich, uszkodzenie mięśni z ostrym obrzękiem zapalnym, intensywne resuscytacja płynowa skutkująca wzrostem objętości płynów pozanaczyniowych. Wszystkie powyższe czynniki powodują, że grupa chorych ze współistniejącymi obrażeniami układu kostno-stawowego i naczyniowego kończyn dolnych jest szczególnie narażona na wystąpienie zespołu ciasnoty przedziałów powięziowych, który, nierozpoznany w porę, może skutkować koniecznością wykonania amputacji bądź znaczną utratą funkcji kończyny spowodowaną utratą poszczególnych grup mięśniowych. Należy zaznaczyć, że choć najbardziej narażoną na wystąpienie tego powikłania jest goleń, to zespół ciasnoty przedziałów powięziowych może również dotyczyć mięśni uda [41].

Dane z piśmiennictwa wskazują, że odsetek chorych, u których występuje zespół ciasnoty przedziałów powięziowych, może sięgać w rozległych obrażeniach kończyn dolnych 60–80% [42, 43]. W związku z tym w latach 90. XX wieku niektórzy zalecali fasciotomię jako rutynowy element postępowania w skomplikowanych obrażeniach kończyn [44]. Aktualnie, wskazując na możliwe powikłania fasciotomii, zaleca się rutynowe przezskórne monitorowanie ciśnienia wewnątrzprzedziałowego i wykonanie jej w momencie, gdy przekroczy ono wartość 30 mm Hg poniżej ciśnienia rozkurczowego. Zalecanym sposobem wykonania nacięcia powięzi jest otwarta 4-przedziałowa fasciotomia z dwóch cięć na bocznej i przyśrodkowej powierzchni łydki [45]. W przypadkach zespołu ciasnoty przedziałów powięziowych dotyczącego uda należy wykonać podłużne nacięcie na bocznej powierzchni uda, odbarczając przedział przedni i tylny mięśni uda. W przypadkach utrzymywania się

- limb salvage for traumatic popliteal artery injury. *J Trauma*, 67: 252–257.
26. McHenry TP, Holcomb JB, Aoki N, Lindsey RW (2002) Fractures with major vascular injuries from gunshot wounds: implications of surgical sequence. *J Trauma*, 53: 717–721.
  27. Fowler J, MacIntyre N, Rehman S, Gaughan JP, Leslie S (2009) The importance of surgical sequence in the treatment of lower extremity injuries with concomitant vascular injury: A meta-analysis. *Injury*, 40: 72–76.
  28. Iannaccone WM, Taffet R, DeLong WG et al (1994) Early exchange intramedullary nailing of distal femoral fractures with vascular injury initially stabilized with external fixation. *J Trauma*, 37: 446–451.
  29. Guercio N, Orsini G (1984) Fractures of the limbs complicated by ischaemia due to lesions of the major vessels. *J Orthop Traumatol*, 10: 163–185.
  30. Starr AJ, Hunt JL, Reinert CM (1996) Treatment of femur fracture with associated vascular injury. *J Trauma*, 40: 17–21.
  31. Hossny A. (2004) Blunt popliteal artery injury with complete lower extremity limb ischemia: is routine use of temporary intraluminal arterial shunt justified? *J Vasc Surg*, 40: 61–66.
  32. Gifford SM, Aidinian G, Clouse WD, Fox CJ (2009) Effect of temporary shunting on extremity vascular injury: an outcome analysis from the Global War on Terror vascular injury initiative. *J Vasc Surg*, 50: 549–556.
  33. Khalil IM, Livingston DH (1986) Intravascular shunts in complex lower limb trauma. *J Vasc Surg*, 4: 582–587.
  34. Gustilo RB, Merkow RL, Templeman D (1990) The management of open fractures. *J Bone Joint Surg Am*, 72: 299–304.
  35. Hutto JD, Reed AB. (2007) Endovascular repair of an acute blunt popliteal artery injury. *J Vasc Surg*, 45: 188–190.
  36. Zimmerman P, d'Audiffret A, Pillai L (2009) Endovascular repair of blunt extremity arterial injury: case report. *Vasc Endovascular Surg*, 43: 211–214.
  37. Pappas PJ, Haser PB, Teehan EP et al (1997) Outcome of complex venous reconstructions in patients with trauma. *J Vasc Surg*, 25: 398–404.
  38. Cakir O, Subasi M, Erdem K, Eren N. (2005) Treatment of vascular injuries associated with limb fractures. *Ann R Coll Surg Engl*, 87: 348–352.
  39. Motyka M. (2007) Urazy tętnic — komentarz. In: Noszczyk W (ed). *Chirurgia tętnic i żył obwodowych*. PZWL, Warszawa 674–677.
  40. Matava MJ, Whitesides TE Jr, Seiler JG 3<sup>rd</sup>, Hewan-Lowe K, Hutton WC (1994) Determination of the compartment pressure threshold of muscle ischemia in a canine model. *J Trauma*, 37: 50–58.
  41. Kanlic EM, Pinski SE, Verwiebe EG, Saller J, Smith WR (2010) Acute morbidity and complications of thigh com-

partment syndrome in the absence of fracture. *J Orthop Trauma*, 18: 220–224.

partment syndrome: A report of 26 cases. *Patient Saf Surg*, 19: 13.

partment syndrome in the acute care surgery paradigm: safety lessons learned. *Patient Saf Surg*, 18: 220–224.

The management of open fractures associated with arterial injury requiring vascular repair. *J Trauma*, 37: 938–940.

Acute compartment syndrome of the thigh. A spectrum of injury. *J Bone Joint Surg Am*, 71: 392–400.

Lower extremity arterial injury: Results of 550 cases and review of risk factors associated with limb loss. *J Vasc Surg*, 33: 1212–1219.

## Wnioski

Leczenie skomplikowanych urazów kończyn dolnych wymaga sprawnego współdziałania zespołu specjalistów z zakresu chirurgii naczyniowej i traumatologii narządu ruchu. Wydaje się, że priorytetem leczenia powinno być przywrócenie ukrwienia kończyny, jednak odstępstwa od tej zasady są możliwe w przypadku krótkiego czasu niedokrwienia. Zastosowanie pomostów czasowych może umożliwić przeprowadzenie stabilizacji ortopedycznej przed definitywnym zabiegiem naczyniowym. Istotnym czynnikiem warunkującym powodzenie podjętych działań są umiejętności i doświadczenie zespołu operującego.

Finansowanie pracy: środki własne Katedry i Kliniki Chirurgii Ogólnej i Naczyń *Collegium Medicum UMK*.